

В.В. Монастырев¹, В.А. Сороковиков^{1, 2}, В.Ю. Васильев¹**ОПТИМИЗАЦИЯ ХИРУРГИЧЕСКОГО ЛЕЧЕНИЯ ХРОНИЧЕСКОЙ ПОСТТРАВМАТИЧЕСКОЙ ПЕРЕДНЕМЕДИАЛЬНОЙ НЕСТАБИЛЬНОСТИ ПЛЕЧЕВОГО СУСТАВА ПРИ КОСТНОМ ДЕФЕКТЕ СУСТАВНОГО ОТРОСТКА ЛОПАТКИ**¹ Научный центр реконструктивной и восстановительной хирургии СО РАМН (Иркутск)² ГБОУ ДПО «Иркутская государственная медицинская академия последипломного образования» Минздравсоцразвития РФ (Иркутск)

Основной причиной нестабильности плечевого сустава является костный дефект впадины лопатки. Число неудовлетворительных результатов после хирургического лечения остается высоким. Цель исследования — усовершенствовать хирургическую технику лечения пациентов с хронической посттравматической переднемедиальной нестабильностью плечевого сустава при костном дефекте впадины лопатки. В клинике ФГБУ «НЦРВХ» СО РАМН проведено открытое контролируемое проспективное рандомизированное исследование. На основе анализа оперативного лечения 34 пациентов в течение 6 месяцев после операции доказана клиническая эффективность предлагаемой медицинской технологии. Для сравнения использовалась костная пластика по методике Bristow — Latarjet.

Ключевые слова: плечевой сустав, нестабильность, хирургическое лечение

OPTIMIZATION OF SURGICAL TREATMENT OF CHRONIC POSTTRAUMATIC ANTEROMEDIAL INSTABILITY OF SHOULDER JOINT AT THE BONE DEFECT OF ARTICULAR PROCESS OF THE SCAPULAV.V. Monastirev¹, V.A. Sorokovikov^{1, 2}, V.Yu. Vasilyev¹¹ Scientific Center of Reconstructive and Restorative Surgery SB RAMS, Irkutsk² Irkutsk State Medical Academy of Continuing Education, Irkutsk

Main reason of shoulder joint instability is bone defect of scapula cavity. The number of unsatisfactory outcomes after surgical treatment is still high. The aim of the research was to improve surgical technique of treatment of patients with chronic posttraumatic anteromedial instability of shoulder joint at the bone defect of articular process of the scapula. Open controlled prospective randomized research was carried out in the clinics of SCRRS SB RAMS. Clinical effectiveness of proposed medical technology was proved on the basis of analysis of operative treatment of 34 patients during 6 months after the operation. We used Bristow — Latarjet bone plastics for comparison.

Key words: shoulder joint, instability, surgical treatment

АКТУАЛЬНОСТЬ

Хроническая посттравматическая нестабильность плечевого сустава является осложнением первичного вывиха плеча [1]. Основными причинами нестабильности плечевого сустава являются дефект передненижнего края суставного отростка лопатки вследствие перелома края гленоида во время первичного вывиха плеча [2, 12], повреждения комплекса «суставно-плечевые связки капсулы — суставная губа» в месте их фиксации к краю и шейке суставной впадины лопатки, разрывы связок капсулы на протяжении или в области их прикрепления к головке плечевой кости [7, 11]. Костный дефект суставной поверхности лопатки встречается в 72 % случаев [15, 10], и площадь последнего в значительной степени связана с частотой рецидива вывиха плеча.

В зависимости от причин, приводящих к нестабильности плечевого сустава, «золотым стандартом» является хирургическое лечение, направленное на стабилизацию плечевого сустава открытым и артроскопическим способом [3, 5].

При изолированном повреждении капсульного аппарата плечевого сустава в современной ортопедии применяется эндоскопическая реконструкция с помощью трансгленоидальных швов [8]. В случае диагностики костного дефекта края впадины лопатки показана костная пластика.

В настоящее время известны хирургические способы, позволяющие восстановить утраченную костную площадь лопатки с использованием аллотрансплантата из дистального отдела большеберцовой кости [4], аутооттрансплантата по методике Bristow — Latarjet, Пути — Платта, Эдена и т.д. [3, 9].

Процент неудовлетворительных результатов оперативного лечения нестабильности плечевого сустава остается высоким и составляет до 30 % [8]. Осложнения в послеоперационном периоде проявляются артропатией плечевого сустава (до 20 %), снижением амплитуды движений (до 40 %), рецидивом вывиха плеча (от 3,4 до 35 %) [6, 13, 14].

Цель настоящего исследования — усовершенствовать хирургическую технику лечения пациентов с хронической посттравматической переднемедиальной нестабильностью плечевого сустава при костном дефекте впадины лопатки.

диальной нестабильностью плечевого сустава при костном дефекте впадины лопатки.

В клинике ФБГУ «НЦРВХ» СО РАМН разработана медицинская технология (ФС № 2011/260 от 01.09.2011 г.), позволяющая восстановить утраченную площадь гленоида лопатки с помощью конгруэнтного аутооттрансплантата из гребня подвздошной кости и снизить риск послеоперационного рецидива вывиха плеча.

МАТЕРИАЛЫ И МЕТОДЫ

Проведенное пилотное исследование [2] в клинике ФБГУ «НЦРВХ СО РАМН» г. Иркутска (2007–2009 гг.) позволило определить статистическую значимость данного исследования с доверительным интервалом 90 % и клиническую эффективность медицинской технологии.

После одобрения локального этического комитета в клинике начато открытое контролируемое рандомизированное исследование. По протоколу с июня 2010 г. по февраль 2012 г. хирургическое лечение посттравматической переднемедиальной нестабильности плечевого сустава при костном дефекте суставного отростка лопатки выполнено 34 пациентам (30 мужчин, 4 женщины) в возрасте от 18 до 48 лет (в среднем – 27 лет).

Всем пациентам было проведено предоперационное обследование, включающее клиническое исследование (амплитуду движений в плечевом суставе и тонус мышц плечевого пояса, провокационные тесты на наличие передней, задней и нижней нестабильности плеча, оценка неврологических расстройств в конечности), рентгенографию в стандартных проекциях, МСКТ с 3D реконструкцией суставной поверхности лопатки (рис. 1а, б).

С целью формирования однородности групп были определены критерии включения (травматический характер первичного вывиха плеча, одностороннее повреждение плечевого сустава;

наличие в анамнезе не менее 10 эпизодов вывиха головки плечевой кости; костный дефект передне-нижнего края суставного отростка лопатки, подтвержденный МСКТ-3D реконструкцией, не менее 10 % от площади суставной поверхности лопатки; декомпенсированная форма нестабильности по классификации А.К. Повелихина и Г.П. Котельникова (Самара, 1996); трудоспособный возраст пациентов – от 18 до 60 лет включительно) и исключения (остеоартроз плечелопаточного сустава II–IV степени по классификации Н.С. Косинской; отдаленность проживания, ограничивающая контроль результатов исхода лечения; невозможность подписания информированного согласия на участие в исследовании).

После обследования пациенты госпитализированы в клинику, где данные пациента были зашифрованы и распределены независимым экспертом на 2 группы клинического сравнения: основная группа, включающая 17 пациентов, оперированных предлагаемым способом; 17 пациентов в группе клинического сравнения, прооперированных по методике Bristow – Latarjet [16].

Техника выполнения предлагаемой медицинской технологии

В качестве анестезиологического пособия во время оперативного вмешательства во всех 34 случаях использована комбинация проводниковой анестезии и внутривенного наркоза.

В асептических условиях, послойно разрезают кожу и подкожно-жировую клетчатку по дельтовидно-пекторальной борозде длиной не более 7,0 см. Раздвигают тупым способом акромиальную и ключичную порции дельтовидной мышцы, выполняют доступ к поддельтовидному пространству плеча. Далее продольно рассекают в средней трети подлопаточную мышцу, мобилизуют и выполняют артротомию. Передне-нижний край суставной впадины лопатки скелетируют до состояния «коровой росы». Определяют абсо-

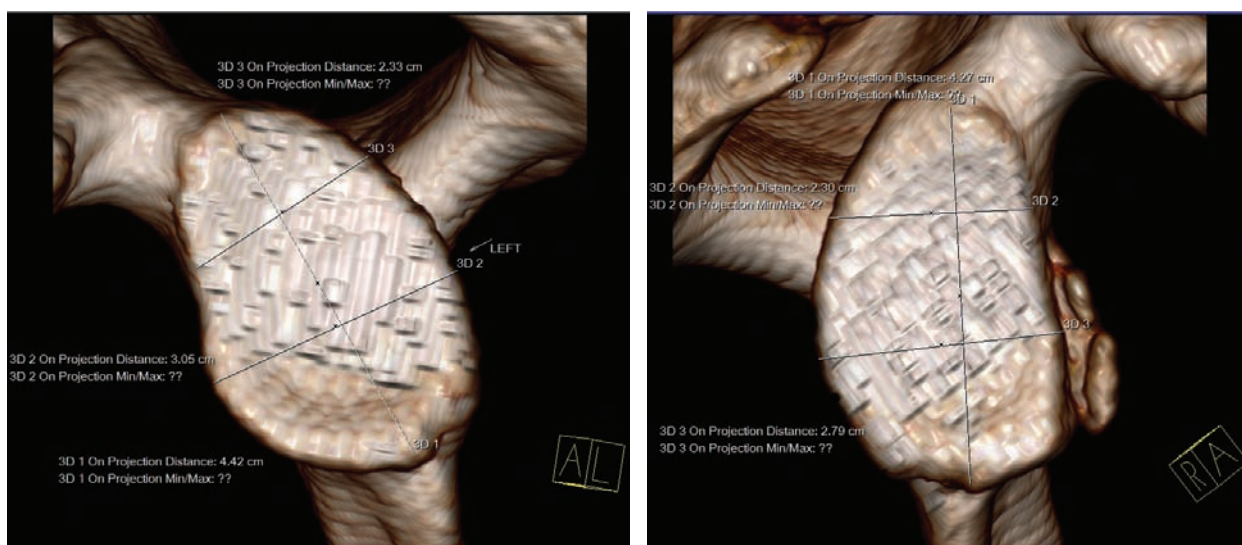


Рис. 1. МСКТ-3D реконструкцией интактной стороны поражения плечевого сустава (а) и поврежденного плечевого сустава (б).

лутную величину дефекта суставного отростка лопатки.

Учитывая размеры дефекта суставного отростка лопатки, из отдельного проекционного разреза кожи и подкожно-жировой клетчатки выполняют послойный доступ к гребню подвздошной кости длиной не более 7 см, затем осцилляторной пилой выполняют забор костного аутоотрансплантата, отступив не менее 5 см от передне-верхней ости подвздошной кости и на глубину не более 4 см (рис. 2). Выполняют забор аутоотрансплантата размерами, соответствующими размерам дефекта впадины лопатки. Костное ложе импактируют для гемостаза. Рану послойно ушивают с оставлением полутрубчатого выпускника.

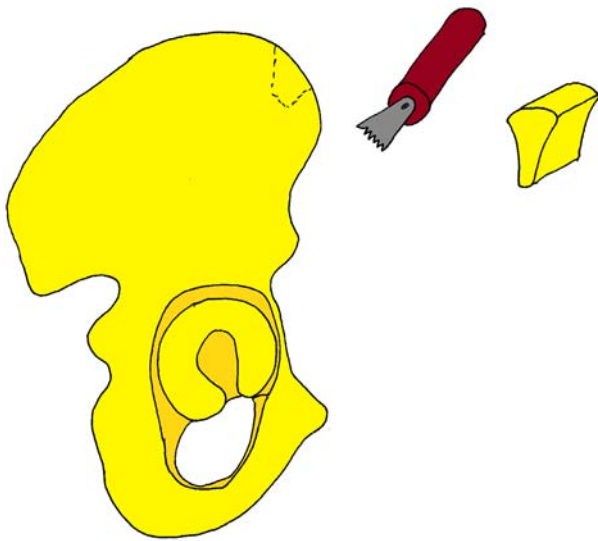


Рис. 2. Общая схема забора (аутоотрансплантата из гребня подвздошной кости).

Костный аутоотрансплантат примеряют к воспринимающему ложу лопатки и моделируют по форме дефекта, в дальнейшем адаптируют таким образом, чтобы вогнутая его часть являлась продолжением кривизны суставного отростка лопатки, после чего аутоотрансплантат диафиксируют к воспринимающему ложу при помощи спицы Кишнера диаметром 1,8 мм. При помощи сверла диаметром 2,7 мм проводят два параллельных отверстия, проходящих через костный трансплантат и суставной отросток лопатки (через две кортикальные пластинки), измеряют длину отверстий и фиксируют аутоотрансплантат к лопатке двумя параллельными друг другу компрессирующими винтами диаметром 4,0 мм (рис. 3, 4).

Сустав обильно промывают физиологическим раствором, выполняют гемостаз по ходу операции, поддельтовидное пространство дренируют с использованием контрапертуры по Редону. Рану послойно ушивают, накладывают асептическую повязку и фиксируют верхнюю конечность ортезом типа Дезо.

С целью сравнения клинической эффективности медицинской технологии применялась костная пластика дефекта суставного отростка лопатки по методике Bristow — Latarjet. Данная технология основана на восстановлении утраченной костной

массы передне-нижнего края суставного отростка лопатки с помощью несвободного фрагмента клювовидного отростка лопатки с прикрепляющими мышцами *caput breve m. biceps*, *m. coracobrachialis* и фиксацией винтом.

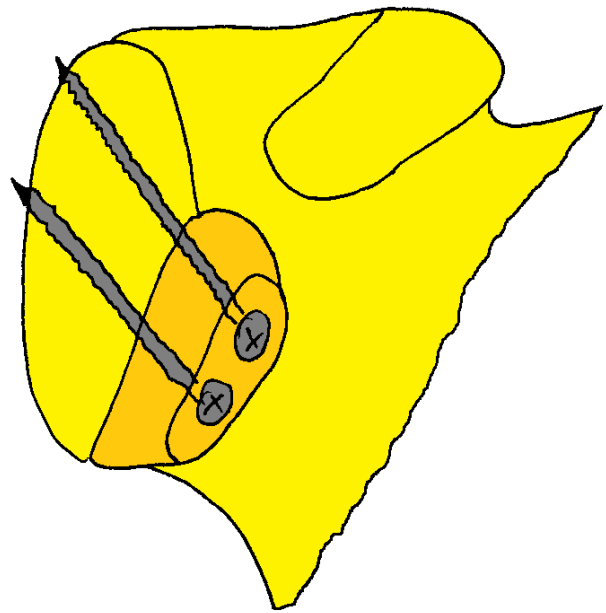


Рис. 3. Общий вид (в прямой проекции) адаптированного аутоотрансплантата к дефекту передненижнего края суставного отростка лопатки.

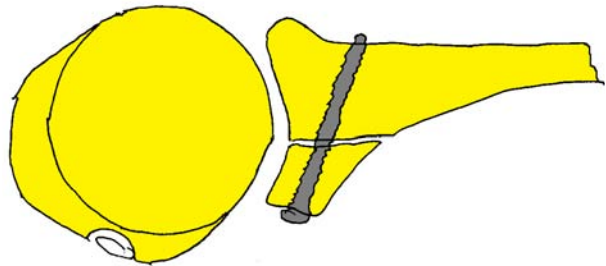


Рис. 4. Общий вид (в аксиальной проекции) адаптированного аутоотрансплантата к дефекту передненижнего края суставного отростка лопатки.

Послеоперационная реабилитация проводилась по стандартной методике. Пациентов выписывали из стационара на 6–8-е сутки после операции. Оперированную верхнюю конечность фиксировали ортезом типа Дезо в течение 4 недель после операции.

После снятия ортеза проводили реабилитационное лечение во всех группах в течение 1 месяца: купирование отека мягких тканей надплечья и плеча, болевого синдрома, восстановление амплитуды движений в плечевом суставе, тонуса мышц и трофики верхней конечности. Ограничения и исключения на 3 месяца с момента выполнения операции: бросковых движений, занятий контактными видами спорта, сопровождающимися высоким риском получения повторных травм.

Количественный состав групп пациентов позволил провести статистическую обработку результатов оперативного лечения, согласно современным требованиям.

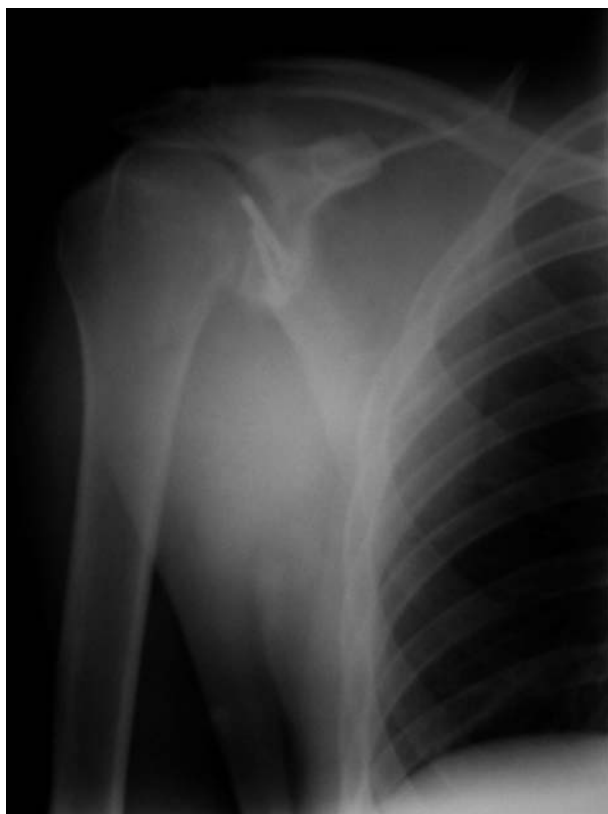

Рис. 5. Рентгенография в прямой проекции пациента М. после операции через 3 месяца (основная группа).

По протоколу исследования наблюдения пациентов в 3, 6 месяцев и 1 год. С целью объективной и субъективной оценки проводилось анкетирование по международному стандарту — по системе Rowe — Zarins (1963) [7], американской шкале плеча и хирургии верхней конечности (ASES) [13]. С целью удобства записи данных врача-исследователя был разработан индивидуальный лист оценки исходов лечения (объем движения, ВАШ боли: 0 — нет боли, 10 — сильная боль; рецидив вывиха плеча). Для сравнения двух независимых выборок применялся

критерий Манна — Уитни ($p < 0,05$). Через 3 месяца после операции выполнялась рентгенография плечевого сустава (рис. 5) и через 6 месяцев после операции — МСКТ плечевого сустава (рис. 6а, б).

РЕЗУЛЬТАТЫ

В настоящее время отдаленные результаты хирургического лечения оценены у всех 34 пациентов в течение 6 месяцев и у 27 пациентов (9 — основной группы и 12 — группы клинического сравнения) — в течение 1 года.

При оценке болевого синдрома по ВАШ боли (табл. 1) в 6 месяцев после операции наблюдается статистически значимое снижение боли в области оперативного вмешательства в основной группе с $5,9 \pm 0,9$ до $1,3 \pm 0,43$, что позволило пациентам полноценно приступить к реабилитационному периоду.

При оценке субъективных ощущений по шкале Rowe, где оценивался результат по сумме баллов по 4 параметрам (функция, боль, стабильность и диапазон движений), отличный результат соответствовал 100 баллам. Исходное количество баллов до операции в обеих группах был практически одинаковым. В 6 месяцев после операции в основной группе статистически значимо наблюдалось улучшение результатов на 14,9 баллов по сравнению с группой клинического сравнения (табл. 1).

При оценке амплитуды движений оперированного плечевого сустава и проведения провокационных тестов наличия нестабильности плеча по шкале ASES (адаптированной к повседневной жизни пациентов) наблюдается статистически значимое улучшение в основной группе на 11,6 баллов.

При оценке движений в плечевом суставе (без участия лопатки) в 6 месяцев после операции (табл. 2) статистически значимо наблюдалось улучшение отведения и наружной ротации, что соответствовало увеличению амплитуды в основной группе почти на 35° и наружной ротации на 25° ($p < 0,05$),

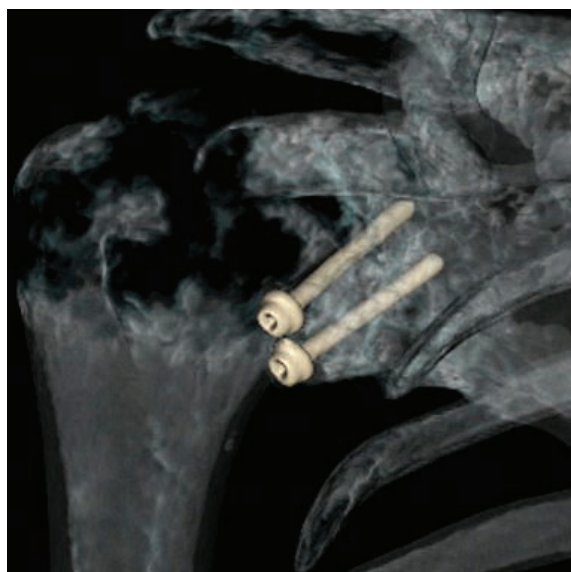
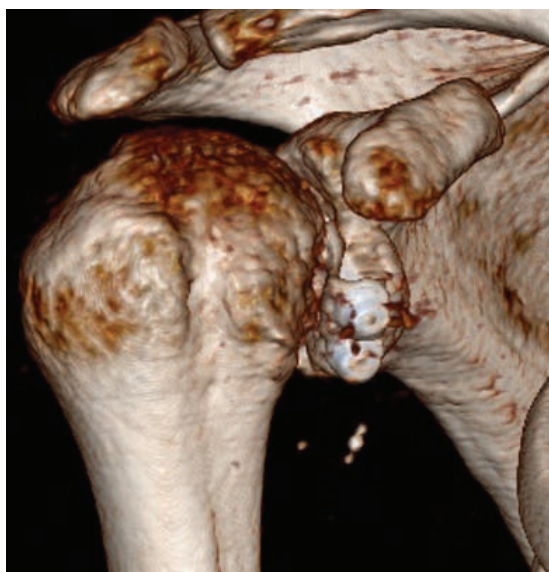

Рис. 6. МСКТ плечевого сустава пациента М. после операции через 6 месяцев (основная группа).

Таблица 1

Функциональные результаты хирургического лечения пациентов

Функциональные шкалы	Все пациенты	Основная группа		Группа клинического сравнения		Р
		до	после	до	после	
Rowe (баллы)	66,6 ± 10,04	61,1 ± 4,1	98,0 ± 2,21	65,1 ± 3,2	83,1 ± 6,21	0,001*
ASES (баллы)	77,3 ± 3,07	71,7 ± 5,5	93,1 ± 2,63	70,6 ± 8,1	81,5 ± 3,37	0,005*
ВАШ	5,6 ± 1,04	5,9 ± 0,9	1,3 ± 0,43	5,7 ± 0,8	2,7 ± 0,73	< 0,001*

Примечание: до – до операции; после – после операции; ASES – Американская шкала плеча и хирургии верхней конечности; ВАШ – визуально-аналоговая шкала; * – $P < 0,05$.

Таблица 2

Объем движений оперированной верхней конечности

Движения (град.)	Все пациенты	Основная группа		Группа клинического сравнения		Р
		до	после	до	после	
сгибание	62 ± 2,3	55,5 ± 6,1	65 ± 1,5	57,2 ± 4,21	64,5 ± 1,4	0,01
разгибание	29,2 ± 3,02	28,2 ± 3,6	35 ± 2,1	27,6 ± 3,3	35 ± 3,2	0,02
отведение	75,3 ± 4,3	55,2 ± 8,2	89,5 ± 3,4	56,9 ± 7,8	71,2 ± 3,9	0,005*
наружная ротация	20,5 ± 2,02	15,6 ± 4,9	40 ± 3,0	14,9 ± 6,9	29,6 ± 4,2	0,005*
внутренняя ротация	45,1 ± 3,1	39,4 ± 3,9	44,4 ± 2,3	40,1 ± 4,3	45 ± 2,1	0,2

Примечание: * – $P < 0,05$.

что позволило пациентам приступить в повседневной жизни к полноценному труду и спорту. В группе клинического сравнения отведение и наружная ротация увеличились только на 15° ($p < 0,05$), в основном это связано с появлением дискомфорта в области оперативного вмешательства.

ОБСУЖДЕНИЕ

Наличие МСКТ с 3D-реконструкцией суставных поверхностей позволяет объективно спланировать объем оперативного вмешательства. В первую очередь, это связано с объемной реконструкцией впадины лопатки, позволяющей оценить зоны костного дефекта (месторасположение); во-вторых, с возможностью объективно подсчитать как размер дефекта в сантиметрах (ширина, длина, толщина), так и его площадь в сравнении с интактной стороной. На основании данных, полученных при МСКТ с 3D-реконструкцией суставной поверхности лопатки, можно планировать объем хирургического вмешательства, который заключается в определении показаний и противопоказаний для костной пластики (костный дефект более 10 %) и определить размер аутоотрансплантата, который позволит восполнить утраченную костную площадь лопатки.

Уменьшение болевого синдрома по шкале ВАШ после операции в основной группе можно объяснить тем, что при использовании предлагаемой медицинской технологии сохраняются точки крепления сухожилий и мышц, что не приводит к изменению биомеханики в плечевом суставе. В группе клинического сравнения, при использовании медицинской технологии по методике Bristow – Latarjet, точки прикрепления *caput breve m. biceps*, *m. coracobrachialis* к клювовидному отростку, перемещенные в зону дефекта передненижнего края суставного отростка

лопатки, приводят к дискомфорту в области оперативного вмешательства в послеоперационном периоде при движении верхней конечности. При избыточной физической нагрузке во время напряжения *m. biceps* возможен отрыв костного аутоотрансплантата, перемещенного ранее в зону дефекта.

При использовании медицинской технологии оперативного лечения посттравматической передне-медиальной нестабильности плечевого сустава точное моделирование аутоотрансплантата в соответствии с размерами и формой дефекта суставного отростка лопатки обеспечивает продолжение кривизны впадины, что позволяет совершать полный объем движений в плечевом суставе сразу после прекращения иммобилизации.

Стабильный остеосинтез аутоотрансплантата при помощи двух параллельных винтов позволяет в раннем послеоперационном периоде приступить к лечебной гимнастике плечевого пояса и предотвратить развитие ограничения движений в плечевом суставе.

Забор аутоотрансплантата из гребня подвздошной кости, взятого из ненагружаемой зоны, позволяет сохранить целостность тазового кольца и точки крепления приводящих мышц бедра, что обеспечивает полную нагрузку на нижние конечности в раннем послеоперационном периоде.

В послеоперационном периоде консолидированный аутоотрансплантат является «костной преградой» смещения головки плечевой кости и предотвращает рецидив вывиха.

Объективные и субъективные результаты лечения в основной группе можно объяснить тем, что восстановление конгруэнтности в суставном отростке лопатки имеет большое значение при восстановлении функции плечевого сустава.

ЗАКЛЮЧЕНИЕ

Медицинская технология оперативного лечения посттравматической передне-медиальной нестабильности плечевого сустава на данном этапе исследования позволяет оценить клиническую эффективность у пациентов молодого и трудоспособного возраста, так как обеспечивает отличную перспективу возврата к максимально активному и здоровому образу жизни при отсутствии рецидивов вывиха головки плечевой кости и полного восстановления движений в плечевом суставе.

Предложенная методика позволяет с помощью костного аутооттрансплантата из гребня подвздошной кости восстановить утраченную площадь гленоида, что дает увеличение контакта головки плечевой кости со впадиной лопатки. Благодаря анатомической особенности аутооттрансплантата костная пластика позволяет восстановить конгруэнтность плечевого сустава.

Применение данной технологии позволяет значительно уменьшить болевой синдром в области оперативного вмешательства (уровень IIb).

В основной группе прослеживается статистически значимое преимущество как субъективных, так и объективных параметров (уровень IIb).

Для подтверждения эффективности предлагаемого способа исследование продолжено до полного набора.

ЛИТЕРАТУРА

1. Гуров Ю.П., Фирсов А.И. Причины рецидивов привычного вывиха плеча при некоторых способах оперативных вмешательств // Восстановительные операции в травматологии и ортопедии: сб. науч. тр. — Л., 1988. — С. 43—45.
2. Монастырев В.В., Сидорова Г.В., Васильев В.Ю., Пусева М.Э. Поиск путей оптимизации хирургического лечения посттравматической передне-медиальной нестабильности плечевого сустава у пациентов молодого и трудоспособного возраста // Бюл. ВСНЦ СО РАМН. — 2010. — № 5. — С. 93—98.
3. Свердлов Ю.М. Травматические вывихи и их лечение. — М.: Медицина, 1978. — 200 с.
4. Bushnell B.D., Creighton R.A., Herring M.M. Bony Instability of the shoulder // J. of Arthroscopic and Related Surgery. — 2008. — Vol. 24, N 9 (September). — P. 1061—1073.
5. Gartsman G.M., Roddey T.S., Hammerman S.M. Arthroscopic treatment of anteriorinferior glenohumer-

al instability. Two to five-year follow-up // J. Bone Joint Surg. — 2000. — Vol. 82-A. — P. 991—1003.

6. Hovelius L., Saeboe M. Arthropathy after primary anterior shoulder dislocation—223 shoulders prospectively followed up for twenty-five years // J. Shoulder Elbow Surg. — 2009. — May—Jun, Vol. 18 (3). — P. 339—347.

7. Jensen K.U., Bongaerts G., Bruhn R., Schneider S. Not all Rowe scores are the same! Which Rowe score do you use? // J. Shoulder Elbow Surg. — 2009. — Vol. 18 (4). — P. 511—514.

8. Kim S.H. et al. Arthroscopic anterior shoulder stabilization. Two- to six-year follow-up // J. Bone Joint Surg. — 2003. — Vol. 85-A. — P. 1511—1518.

9. Lafosse L., Lejeune E., Bouchard A., Kakuda C. et al. The arthroscopic Latarjet procedure for the treatment of anterior shoulder instability // Arthroscopy. — 2007. — Vol. 23 (11). — P. 1242—1247.

10. Milano G., Grasso A., Russo A., et al. Analysis of risk factors for glenoid bone defect in anterior shoulder instability // Am. J. Sports Medicine. — 2011. — Vol. 39. — P. 1870—1876.

11. Neviaser T.J. The anterior labroligamentous periosteal sleeve avulsion: a cause of anterior instability in the shoulder // Arthroscopy. — 1993. — Vol. 9. — P. 17—21.

12. Ochoa E.J., Burkhart S.S. Bone defects in anterior instability of the shoulder: diagnosis and management // Operative techniques in Orthopaedics. — 2008. — N 18. — P. 68—78.

13. Richards R.R., An K.N., Bigliani L.U. et al. A standardized method for the 370 assessment of shoulder function // J. Shoulder Elbow Surg. — 1994. — Vol. 3 (6). — P. 347—352.

14. Randelli P., Ragone V., Carminati S., Cabitza P. Risk factors for recurrence after Bankart repair a systematic review // Knee Surgery, Sports Traumatology, Arthroscopy. — 2012, DOI: 10.1007/s00167-012-2140-1.

15. Stehle J., Gohlke F. Complication management after unsuccessful operative shoulder stabilization // Der Orthopäde. — 2009. — Vol. 38, N 1. — P. 75—82.

16. Schmid S.L., Farshad M., Catanzaro S., Gerber C. The Latarjet procedure for the treatment of recurrence of anterior instability of the shoulder after operative repair // J. of Bone & Joint Surgery. — 2012. — Vol. 94-A, N 11. — P. 75—82.

17. Wolf E.M., Siparsky P.N. Glenoid avulsion of the glenohumeral ligaments as a cause of recurrent anterior shoulder instability // Arthroscopy. — 2010. — Sep, Vol. 26 (9). — P. 1263—1267.

Сведения об авторах

Монастырев Василий Владимирович — аспирант научно-клинического отдела травматологии Научного центра реконструктивной и восстановительной хирургии СО РАМН (664003, г. Иркутск, ул. Борцов Революции, 1; тел.: 8 (3952) 29-03-57; e-mail: scrrs.irk@gmail.com)

Сорокиков Владимир Алексеевич — доктор медицинских наук, профессор, заместитель директора центра по научной работе — директор ИТО Научного центра реконструктивной и восстановительной хирургии СО РАМН, заведующий кафедрой травматологии, ортопедии и нейрохирургии ГБОУ ДПО «Иркутская государственная медицинская академия последипломного образования» Минздравсоцразвития РФ (664003, г. Иркутск, ул. Борцов Революции, 1; тел.: 8 (3952) 29-03-45; e-mail: vasorokovikov@mail.ru)

Васильев Вячеслав Юрьевич — врач травматолого-ортопедического отделения клиники Научного центра реконструктивной и восстановительной хирургии СО РАМН (664003, г. Иркутск, ул. Борцов Революции, 1; тел.: 8 (3952) 29-03-57)