

УДК 578.832.1:578.28

Э.Р. Абдуллазянова, А.В. Зайковская, Л.В. Шестопалова *, А.М. Шестопалов

**ИЗУЧЕНИЕ ПАТОГЕНЕТИЧЕСКИХ ОСОБЕННОСТЕЙ ИНФЕКЦИИ,
ВЫЗВАННОЙ ВЫСОКОПАТОГЕННЫМ ВИРУСОМ ГИППА А/Н5N1
У ДИКИХ УТОК И ДОМАШНИХ КУР***Государственный научный центр вирусологии и биотехнологии «Вектор» (Кольцово, Новосибирская область)*** Новосибирский государственный университет (Новосибирск)*

Изучены изменения в легком, печени и головном мозге у диких уток вида кряква и кур при экспериментальном заражении высокопатогенным вирусом гриппа А/Н5N1. Показано выделение вируса в мазках из глотки и клоаки, ган титр вируса в образцах органов. У диких уток изменения в органах носят дистрофический характер, у домашних кур имеют дистрофически-некротическую природу.

Ключевые слова: дикие водоплавающие птицы, вирус гриппа А/Н5N1, патоморфология

**STUDY OF PATHOGENETIC FEATURES INFECTION CAUSED BY HIGHLY PATHOGENIC
INFLUENZA VIRUS A/H5N1 IN WILD DUCKS AND DOMESTIC CHICKEN**

E.R. Abdullazyanova, A.V. Zajkovsmaya, L.V. Shestopalova *, A.M. Shestopalov

*Scientific Centre of Virology and Biotechnology «Vector», Koltsovo*** Novosibirsk State University, Novosibirsk*

Changes in lung, liver and brain were investigated in wild ducks and domestic chicken under experimental infection caused by highly pathogenic avian Influenza virus A/H5N1. Isolation of virus was demonstrated in swabs from the throat and cloaca, virus titers were presented in patterns of organs. Changes in organs of wild ducks have dystrophic characteristics, but in domestic chickens are of the dystrophic and necrotic nature.

Key words: wild aquatic birds; Influenza virus A/H5N1; pathomorphology

Вирус гриппа типа А относится к семейству Orthomyxoviridae и в природе поражает широкий круг млекопитающих и птиц. Природным резервуаром вирусов гриппа А являются дикие водоплавающие птицы, в которых они эволюционно стабильны, сбалансированы с организмом-хозяином и размножаются, не вызывая явных симптомов заболевания и смертности [4, 5]. До 2002 года сообщалось только о спорадических случаях инфицирования высокопатогенными вирусами птичьего гриппа свободно живущих диких птиц. В 2003 году во Вьетнаме, Индонезии и Тайланде появились сведения о массовой гибели домашней птицы, а также диких водоплавающих птиц, после чего высокопатогенные вирусы гриппа субтипа Н5N1 широко распространились из Азии в Европу и Африку [1].

Кряква — широко распространенный вид среди Евразийских диких уток, которые мигрируют на длительные расстояния. Анализ вирусов Н5N1, изолированных от здоровых крякв в Южной Корее, показал, что они могут бессимптомно выделять вирус во время длительных перелетов и являться, таким образом, потенциально важным механизмом в распространении высокопатогенных вирусов гриппа [2]. При миграции дикие птицы могут передавать вирус домашним видам птиц, в популяциях которых инфекция протекает в виде эпизоотий и сопровождается высокой смертностью [3].

Поэтому целью работы стало изучение патогенетических особенностей инфекции при заражении высокопатогенным вирусом гриппа типа А субтипа Н5N1 у диких уток и домашних кур.

МАТЕРИАЛ И МЕТОДЫ ИССЛЕДОВАНИЯ

В работе были использованы дикие утки вида кряква *Anas platyrhynchos* в возрасте 6 недель, выращенные из яиц в условиях биологического стационара Института систематики и экологии животных; домашние куры породы белый леггорн 6-недельного возраста, выращенные в ГППЗ «Новосибирский». Животных инфицировали штаммом вируса А/duck/Omsk/1822/06 (Н5N1) (IVPI = 3,0) в дозе 10^6 ЭИД₅₀ путем равномерного нанесения на слизистые оболочки носовых ходов, конъюнктивы глаз, ротовой полости. Все работы по заражению животных и наблюдению за ними проводились в условиях инфекционного вивария с уровнем биологической безопасности BSL2. У уток ежедневно собирали мазки из глотки и клоаки в течение трехнедельного периода наблюдения. На 4-е сутки после заражения производилась эвтаназия трех животных путем дислокации шейных позвонков, у них были взяты органы (головной мозг, печень, легкое) для гистологического и вирусологического исследований. Образцы тканей и мазки из глотки и клоаки были исследованы с помощью обратной транскриптазной полимеразной цепной реакции (ОТ-ПЦР) и ПЦР в реальном времени для определения наличия рибонуклеиновой кислоты вируса, титр вируса в положительных при ПЦР образцах определяли путем титрования на развивающихся куриных эмбрионах. Гистологические методы исследования проводились по стандартной методике с использованием световой микроскопии при окраске препаратов гематоксилин и эозином.

РЕЗУЛЬТАТЫ ИССЛЕДОВАНИЯ

Выделение вируса A/duck/Omsk/1822/06 (H5N1) во внешнюю среду со слизью из глотки и клоаки у диких уток было зарегистрировано в течение двух недель (рис. 1). Наибольшие титры вируса были отмечены в мазках из глотки на 3 сутки после инфицирования.

У диких уток в двух из трех исследованных образцов ткани легкого было выявлено наличие вируса гриппа в титре $lg 1,4 \pm 0,50$ ЭИД₅₀/мл. У кур наличие вируса гриппа было установлено во всех исследованных образцах тканей органов: в легком в титре $lg 7,2 \pm 0,61$ ЭИД₅₀/мл, в головном мозге в титре $lg 6,8 \pm 1,17$ ЭИД₅₀/мл, в печени в титре $lg 3,7 \pm 1,65$ ЭИД₅₀/мл.

В ткани легкого у дикой утки отмечались признаки гемодинамических нарушений, включая кровенаполненность сосудов, стаз эритроцитов в капиллярах, образование эритроцитарных тромбов в сосудах крупного калибра. Для воздухопроводящего отдела характерны незначительные изменения, проявляющиеся в том, что просветы парабронхов были расширены, но эпителиальная выстилка не повреждена, имелось лишь слабое разрастание мышечно-эластических образований. Дыхательные капилляры находились в расправленном состоянии, были свободны от слизи, клеточного детрита. Наблюдалось незначительное разрастание соединительно-тканых волокон в строме органа, где появлялись диффузно разбросанные гранулы тучных клеток, а также умеренно выраженная лимфоидная инфильтрация.

У кур в ткани легкого наблюдались более выраженные изменения в сосудистом компартменте, сопровождавшиеся периваскулярными отеками с выходом эритроцитов и лимфоцитов в околососудистую область, образованием тромбов в сосудах

среднего и крупного калибров. Одновременно с этим выявлялись признаки внутрисосудистого гемолиза и плазмолиза, кровенаполненность и стаз эритроцитов в капиллярах. Отмечалось разрастание соединительно-тканного каркаса органа с признаками стромальной пневмонии. В воздухопроводящем отделе наряду с широко раскрытыми парабронхами встречались нерасправленные парабронхи. В паренхиме органа выявлялись признаки дистелектаза.

Для ткани печени уток, инфицированных высоко патогенным вирусом гриппа A/H5N1, на 4-е сутки была характерна следующая картина: кровенаполненность сосудов, расширение синусоидальных пространств, стаз эритроцитов в синусоидах, а также периваскулярные отеки. В паренхиме органа выявлялись признаки гемосидероза, дистрофические изменения гепатоцитов от слабых до умеренно выраженных.

У кур на 4-е сутки после заражения высокопатогенным вирусом гриппа A/H5N1 изменения в печени были более заметные. Имелись явные признаки венозной гиперемии печени. Синусоидальные пространства были расширены в еще большей степени, в синусоидных капиллярах наблюдался стаз эритроцитов с начальными признаками гемолиза, в их просветах встречалось большое количество клеток гетерофильной природы, а также макрофагального ряда с гранулами гемосидерина. В сосудах крупного калибра отмечался периваскулярный отек, плазматическое пропитывание. В паренхиме печени при сохранении балочной структуры органа наблюдались расширенные желчные протоки, признаки баллонной дистрофии гепатоцитов, переходящие во множественные фокусы некрозов, также встречались лимфоидные инфильтраты.

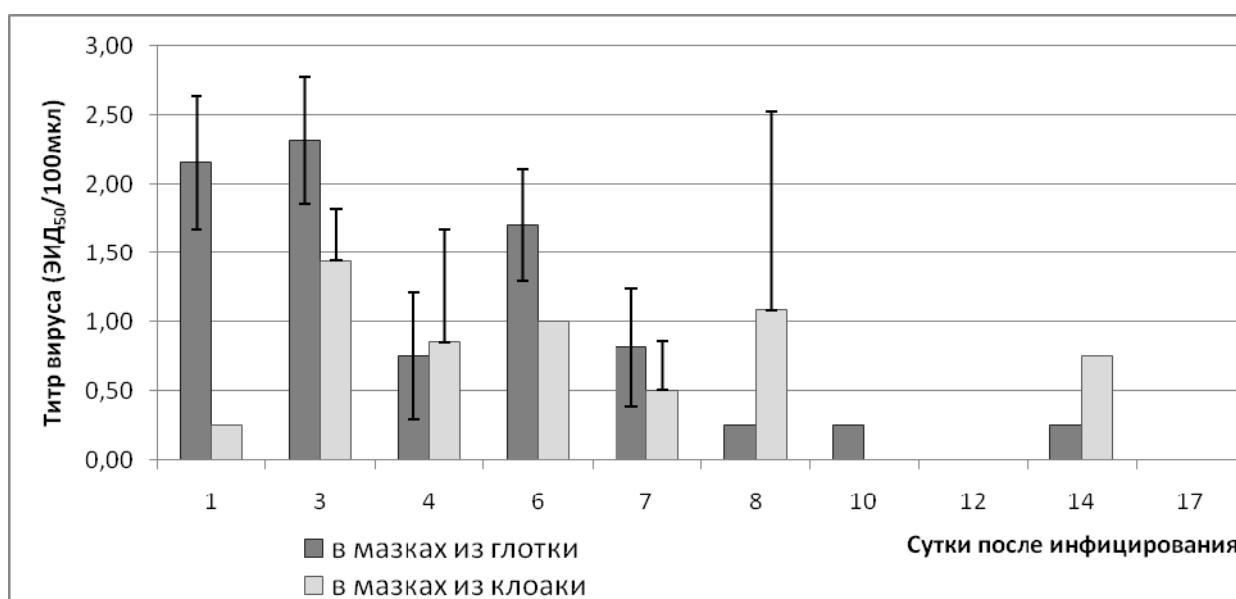


Рис. 1. Титры вируса гриппа A/duck/Omsk/1822/06 (H5N1) в мазках из глотки и клоаки у диких уток вида кряква). Титры вируса выражены в $lgEID_{50}/мл$, в виде $M \pm SD$, где M – среднее значение, SD – стандартное отклонение, ЭИД50 – 50% эмбриональная инфекционная доза.

В ткани головного мозга диких уток отмечались явления множественных периваскулярных отеков, как вокруг мелких сосудов со стазом эритроцитов в их просветах, так и вокруг сосудов крупного калибра, в которых скопления эритроцитов образовывали целые конгломераты. Нервные клетки находились в состоянии дистрофии, в их цитоплазме выявлялись вакуоли, отмечался распад тигроидного вещества. Клетки микроглии были полигональной формы, что может косвенно свидетельствовать об их активации вследствие усиления фагоцитарной активности.

У кур в ткани головного мозга на 4-е сутки после заражения также отмечались множественные периваскулярные отеки, в просветах сосудов наблюдался стаз эритроцитов с признаками гемолиза. Изменения в нейронах носили уже дистрофический-некротический характер, то есть признаки тигролиза переходили в некротическое расплавление клеток, особенно в области периваскулярных отеков. Кроме того, имелось разрыхление волокнистых структур под мозговыми оболочками органа, что может являться признаком субарахноидального воспаления. Для глиальных клеток был характерен микрофагоцитоз.

ЗАКЛЮЧЕНИЕ

Таким образом, в ткани легкого у диких уток на 4-е сутки после инфицирования вирусом гриппа А/Н5N1 наблюдались воспалительно-дистрофические изменения, в основном, вследствие гемодинамических нарушений. У кур же появились выраженные воспалительно-деструктивные изменения. У уток в ткани печени имелись лишь гемодинамические нарушения и начальные признаки дистрофических изменений в паренхиме. У кур были признаки резко выраженных изменений в сосудистом отделе и в паренхиме печени, что дает

основания полагать о недостаточности функционирования всего органа. В ткани головного мозга у уток к четвертым суткам развивались нейрологические признаки инфекции, вызванной вирусом H5N1, которые подтверждались и клинической картиной заболевания. У кур течение заболевания было более тяжелым по сравнению с дикими утками вида кряква, а патологические особенности в головном мозге носили воспалительную, дистрофическую и некротическую природу.

Данная работа выполнена при финансовой поддержке Министерства образования и науки Российской Федерации (ГК № 12.741.12.0153, № 16.740.11.0179, № 02.740.11.0709, № 11.519.11.2014) и грантом по государственной поддержке ведущих научных школ Российской Федерации НШ-65387.2010.4.

ЛИТЕРАТУРА

1. H5N1 influenza viruses: outbreaks and biological properties / G. Neumann [et al.] // J. Cell Research – 2010. – Vol. 20, Is. 1. – P. 51–61.
2. H5N1 subtype highly pathogenic avian influenza virus isolated from healthy mallard captured in South Korea / H.-R. Kim [et. al.] // J. Vet. Microbiology. – 2011. – Vol. 151. – P. 386–389.
3. Isolation and characterization of influenza A virus (subtype H5N1) that caused the first highly pathogenic avian influenza outbreak in chicken in Bhutan / S.C. Dubey [et. al.] // J. Vet. Microbiology. – 2012. – Vol. 155, Is. 1. – P. 100–105.
4. Межпопуляционные взаимодействия в системе вирусы гриппа А – животные – человек / Д.К. Львов [и др.] // Вопр. вирусологии. – 2005. – Т. 50, № 4. – С. 4–11.
5. Эволюция вирусов гриппа птиц H5N1 с 1997 по 2004 г. в Южной и Юго-Восточной Азии / А.С. Липатов [и др.] // Вопр. вирусологии. – 2005. – Т. 50, № 4. – С. 11–17.

Сведения об авторах

Абдуллазянова Эльвира Рейнатовна – аспирант, стажер-исследователь ГНЦ вирусологии и биотехнологии «Вектор» (630559, Новосибирская область, р. п. Кольцово, ФБУН ГНЦ ВБ «Вектор»; e-mail: elvira.abd@mail.ru)

Зайковская Анна Владимировна – к.б.н., старший научный сотрудник ГНЦ вирусологии и биотехнологии «Вектор» (630559, Новосибирская область, р. п. Кольцово, ФБУН ГНЦ ВБ «Вектор»)

Шестопалова Лидия Владимировна – д.б.н., профессор ГБОУ ВПО Новосибирский государственный университет

Шестопалов Александр Михайлович – д.б.н., заведующий отделом ГНЦ вирусологии и биотехнологии «Вектор» (630559, Новосибирская область, р. п. Кольцово, ФБУН ГНЦ ВБ «Вектор»)