

В.В. Монастырев<sup>1</sup>, В.Ю. Васильев<sup>1</sup>, М.Э. Пусева<sup>1,2</sup>, Н.В. Тишков<sup>1</sup>**ИСТОРИЧЕСКИЙ ОЧЕРК О ЛЕЧЕНИИ ПАЦИЕНТОВ С ХРОНИЧЕСКОЙ ПОСТТРАВМАТИЧЕСКОЙ НЕСТАБИЛЬНОСТЬЮ ПЛЕЧЕВОГО СУСТАВА (ОБЗОР ЛИТЕРАТУРЫ)**<sup>1</sup> ФГБУ «Научный центр реконструктивной и восстановительной хирургии» СО РАМН (Иркутск)<sup>2</sup> ГБОУ ДПО «Иркутская государственная медицинская академия последипломного образования» Минздрава РФ (Иркутск)

*Проведен систематический анализ литературы на предмет лечения пациентов с хронической посттравматической нестабильностью плечевого сустава в историческом аспекте. Выявлены основные тенденции развития хирургической ортопедии, в том числе эволюция как паллиативного, так и реконструктивного направлений в хирургии плечевого сустава. На основании не менее 50 источников литературы удалось оценить прогресс научных исследований с позиций доказательной медицины. К концу 80-х годов XX века обозначились основные направления в коррекции описываемой нозологии, детерминированные уровнем аппаратной визуализации. Именно необходимость качественно нового скачка в малоинвазивной визуализации глубоких и хронических поврежденных структур плечевого сустава, по данным изученной нами литературы, создала предпосылки для создания в будущем принципиально нового направления, основанного на углублённых и расширенных данных о патогенезе нестабильности плечевого сустава.*

**Ключевые слова:** плечевой сустав, нестабильность плечевого сустава, хирургическое лечение

**HISTORICAL OUTLINE ON THE TREATMENT OF PATIENTS WITH CHRONIC POSTTRAUMATIC INSTABILITY OF SHOULDER JOINT (REVIEW OF LITERATURE)**V.V. Monastyrev<sup>1</sup>, V.Yu. Vasilyev<sup>1</sup>, M.E. Puseva<sup>1,2</sup>, N.V. Tishkov<sup>1</sup><sup>1</sup> Scientific Center of Reconstructive and Restorative Surgery SB RAMS, Irkutsk<sup>2</sup> Irkutsk State Medical Academy of Continuing Education, Irkutsk

*Systematic analysis of literature concerning treatment of patient with chronic posttraumatic instability of shoulder joint in historical aspect was realized. Main tendencies of development of surgical orthopedics including evolution of both palliative and reconstructive surgical methods for shoulder joint were revealed. On the basis of more than 50 literature sources we managed to estimate progress of scientific researches from the point of view of evidence-based medicine. By the end of 1980s main directions in correction of described nosology which were determined by the level of device-dependent visualization were formed. Necessity of brand new change in mini-invasive surgery of deep and chronic injuries of shoulder joint structures according to the literary data caused future creation of a new direction based on advanced extended data of pathogenesis of shoulder joint instability.*

**Key words:** shoulder joint, instability of shoulder joint, surgical treatment

Подтермином «хроническая посттравматическая нестабильность» на протяжении второй половины XX века в англоязычных странах понимают не только повторяющийся вывих плеча, но и специфическое патологическое состояние, приводящее к нарушению нормальной функции сустава. Однако в отечественной литературе длительное время использовался термин «привычный вывих плеча», в частности в «Справочнике по травматологии» 1984 г. говорится, что «привычный вывих плеча — это неоднократный вывих плеча без значительных травматических насильств, при определенных движениях и рассматривается как осложнение острого травматического вывиха». На наш взгляд, понятие «нестабильность» является более широким и отражает многообразие причин, приводящих к повторным вывихам плеча.

Формирование представлений о сути нестабильности плечевого сустава и попытки повлиять на патологический процесс, по мнению

известного историка медицины М.Б. Мирского (2000), начались приблизительно с X века н.э., когда известный персидский врач Рази (Абу Бакр Мухаммад ибн Закария ар-Рази, 865 — 925 н.э.) впервые упомянул о том, что «вывихование» в плечевом суставе при неблагоприятных условиях может не только повториться, но и перейти «... в болезненное и психологически тяжелое навязчивое состояние...», а подбор способа санации к нему «... требует особого рвения и недюжинных познаний в анатомической сути человека...» [8]. Ближе к концу XVIII века известный хирург Германии Август Готтлиб Рихтер (1742 — 1812), автор 7-томного руководства по хирургии, в своем монументальном труде констатирует лишь суть тяжести описываемого состояния и бессилие консервативных мероприятий по излечению «... страдания плечевого сустава...» [1, 34]. Тем не менее, несмотря на слабое развитие хирургической анатомии, на протяжении нескольких веков

основным способом «борьбы» с повреждениями любых крупных суставов оставалась наружная иммобилизация в различных ее вариантах (Гюй де Шолиак, 1348; Дезо П., 1767; Hendrichs R., 1814; Басов В.А., 1842; MacLeod N., 1886 — цит. по И.М. Кветному (2001) [9]). М.Б. Мирской в своей известной работе 2000 г. Указывает на то, что некоторые авторы (Мухин Е.О., 1806; Рклицкий И.В., 1861; Турнер Г.И., 1925) по мере возникновения неудовлетворенности известными способами фиксации верхней конечности, стали предлагать её (фиксации) улучшения, в том числе с учётом многочисленных функциональных особенностей плечевого сустава и для «...перспективы скорейшего восстановления работоспособной руки...».

Бурное развитие анатомических исследований человека как на рубеже XVIII — XIX веков, так и на протяжении всего XIX века, привело к тому, что в доступных на сегодняшний день медицинских архивах скопилось солидное количество трактатов, посвященных хирургической анатомии крупных суставов (Загорский П.А., 1802; Буш И.Ф., 1807; Пирогов Н.И., 1837; Иноземцев Ф.И., 1840; Буяльский И.В., 1844), и в том числе плечевого сустава (Мухин Е.О., 1806; Пирогов Н.И., 1852). Практически все упомянутые исследователи по мере углубления в функциональную анатомию стали предлагать объяснения некоторым патологическим состояниям [1], в том числе «...комплексу хронических разрывов связочных и капсулярных структур области надплечья и плеча, приводящих к регулярной утрате устойчивости в нём...». Наиболее глубокие исследования в области нормальной и патологической анатомии плечевого сустава представлены в серии работ J. Cleland (1868), A. Gerster (1884), W. Browning (1891), J.T. Lynn (1893), Ricard T. (1894), R. Russ (1906) лишь на рубеже XIX — XX веков. Этими же хирургами осуществлены первые попытки стабилизации головки плечевого сустава с различными результатами по выживаемости метода, а количество оперированных пациентов оставалось крайне малым. Ими же постулировалась необходимость более углубленного изучения патологической анатомии хронической неустойчивости плечевого сустава. Это, по нашему мнению, послужило побудительным мотивом для нового поколения общих хирургов в начале XX века для развития хирургической анатомии [15, 27]. Наиболее полное описание патологической анатомии неустойчивости плечевого сустава в данном временном промежутке, опубликованное в медицинском журнале Британии (*The British Medical Journal*), представил R. Parker (1872) [37]. На солидном по количеству трупном материале он изучил и сгруппировал найденные макро- и микроскопические находки в несколько основных групп по типу поврежденной ткани. Кроме того, им же были сформулированы основные причины, по его мнению, приводящие к неустойчивости плечевого сустава. Суть этих причин была многократно подтверждена более поздними

исследователями, и ниже приводятся основные из них:

- дефект передненижнего края суставного отростка лопатки, связанный с первичным переломом переднего или передненижнего края суставного отростка лопатки (существенно более поздние исследования) [32, 35, 40, 43];

- повреждение комплекса «плече-лопаточная связка капсулы — суставная губа» в месте фиксации к краю и (или) шейке суставной впадины лопатки (более поздние исследования) [3, 7, 24, 43];

- разрыв любых прочих связок и (или) собственно капсулы на протяжении или ближе к месту крепления к головке плечевой кости (поздние исследования) [3, 43];

- импрессионный перелом головки плечевой кости различной степени импрессии и размеров (поздние исследования) [2, 5, 20, 25, 39, 42, 43].

На наш взгляд, не представляется возможным четко определить связь между глубиной исследования и последующим бурным развитием хирургии плечевого сустава именно в этот временной промежуток, но ни в одной более поздней публикации [30] нами не встречено столь глубокого анализа анатомо-функциональных причин хронической неустойчивости плечевого сустава.

На рубеже 1910 — 1920-х гг. большинство общих хирургов вынуждены были констатировать недостаточную эффективность доминирующего в медицине консервативного способа ведения подобных пациентов, и набирающая темпы новая специальность «ортопедическая хирургия» стала демонстрировать высокую эффективность узконаправленных оперативных пособий на плечевом суставе [15, 10, 27]. Одно из ярких доказательств успехов ортопедов в описываемой области датировано 1917 годом. Именно тогда французский ортопед Эден (Eden) опубликовал работу, в которой представил новый и эффективный способ хирургического вмешательства при посттравматической неустойчивости плечевого сустава. Им оперирована большая группа пациентов, которым выполнялась артротомия плечевого сустава из переднего доступа с пересечением подлопаточной мышцы. После этого автор производил забор аутотрансплантата из гребня большеберцовой кости в виде пластинки и плотно внедрял (импактировал) ее в углубление, сформированное параллельно суставной щели в передненижнем отделе шейки лопатки. Целью представленной операции было изменение угла антеверсии суставной поверхности лопатки ближе к нейтральному положению и одновременное частичное восполнение утраченной конгруэнтности. При этом наружный конец трансплантата должен был выступать на 1 — 1,5 см латеральнее плоскости суставной щели, создавая таким образом дополнительное костно-рубцовое препятствие для дислокации головки плечевой кости [26]. Таким образом Эден не только положил начало реконструктивной хирургии привычного

вывиха плеча, но и сформировал предпосылки к развитию целой группы вмешательств в основе которой — свободная костная пластика.

Многочисленные последователи Эдена в период с середины 20-х гг. по конец 50-х гг. прошлого века многократно модифицировали его методику [16, 21, 41]. Например, одна из них, описанная французом Ф. Андиной в 1968 году, заключается в том, что трансплантату, взятому из крыла подвздошной кости, придают форму «киля яхты», который тонко заточенным плоским концом внедряют аналогичным образом сформированную щель в шейке лопатки [9]. Однако широкое распространение хирургической техники Эден — Андина сдерживали два важных момента: во-первых, необходимость придания трансплантату сложной геометрической формы с широкой и тонкой ножкой. Это, наряду с временными затратами, значительно затрудняло его надежную фиксацию в расщепе суставной впадины лопатки. Во-вторых, очевидное ограничение возможности трансплантата выполнить полноценную барьерную функцию в связи с сохранением минимальной «ступеньки», не обеспечивавшей идеальную конгруэнтность и не защищавшей головку плеча от подвывиха [46]. Другие авторы использовали для аналогичных целей аллокость [6, 33], добиваясь при этом схожих результатов, сопоставимых по срокам резорбции трансплантатов и количеству послеоперационных рецидивов.

Следует отметить, что развитие упомянутых методов существенно ограничивало отсутствие качественных, компактных внутренних металлических фиксаторов [29]. Неудовлетворенность стабильностью фиксации любых перемещаемых тканей даёт толчок к разработке и внедрению различных по форме и используемому материалу эндофиксаторов [49]. Таким образом, вышеуказанными авторами в положено в «копилку» костной трансплантации при повторяющемся вывихе плеча около 50 методик.

Параллельно развитию костной трансплантации приблизительно с середины 40-х годов XX века нами отмечен выход серии публикаций по мягкотканой ауто трансплантации в области плечевого сустава. Так Н. Osmond-Clarke с соавт. в 1948 году [36] опубликовали совместное исследование, в котором предложили методику стабилизации плечевого сустава, в основе которой лежала сухожильно-мышечная пластика периапартулярных тканей плечевого сустава по методике Putti — Platt. Суть операции заключалась в укреплении переднего отдела плечевого сустава за счет натяжения капсулы сустава и подлопаточной мышцы между передней поверхности лопатки и основания малого бугорка плечевой кости.

Тем самым, по нашему мнению и мнению современников, дан мощный толчок развитию нового раздела хирургии привычного вывиха плеча — сухожильно-мышечная пластика плечевого сустава периапартулярными (местными) тканями

(Weinstein V.G., 1946; Khitrov F.M., 1947; Hark F.W., 1948; Henderson M.S., 1949; Eigenthaler L., 1950; Бойчев Б., 1961; Каплан А.В., 1979). Стоит заметить, что лишь половина упомянутых авторов в своих работах отметили недостатки и травматичность костной пластики, используя их как теоретические предпосылки для обоснования своих методик. Остальная половина авторов, давая обзор по хирургическому лечению привычного вывиха, игнорировала существование костной пластики как таковой, обозначая тем самым недостатки литературного освещения проблемы того времени. Активное внедрение этой группы вмешательств к исходу 50-х гг. прошлого века, по мнению Б. Бойчева (1961), позволило выделить из общего направления хирургических методик две основных тенденции, заложившие начало формированию самостоятельных подразделов хирургии вывиха плеча [4]:

1. Сухожильно-мышечная пластика плечевого сустава периапартулярными (местными) тканями.

Этот раздел, в свою очередь делится на две подгруппы.

Первая подгруппа вмешательств — без нарушения целостности перемещаемых структур, в том числе, прямая реконструкция (операции: Банкарт, Краснова, Фридланд, Galeazzi, Хитрова и т.д.). Вторая подгруппа — с частичным или полным отсечением транспонируемых периапартулярных тканей (операции: Вайнштейн, Путти — Платт, Менгусона — Стэк, Андреева — Бойчев, Рупр, Андреев, Бойчев, Свердлов, Ждена, Никола, Зайделя, Гендерсона, Герголава, Геймановича I, II, Розештейн, Ткаченко и т.д.).

Наибольший иллюстративный интерес в первой подгруппе представляет собой методика Bankart (1923), которая представляет собой артротомию плечевого сустава посредством переднего доступа, затем с помощью шёлковых нитей фиксацию трансоссальными швами оторванного края хрящевой губы на материнское ложе передненижнего края суставного отростка лопатки [10].

Наиболее иллюстративным во второй подгруппе является методика, предложенная и опубликованная В.Г. Вайнштейном в 1946 году [47]. Описанная техника активно внедрена в общую практику травматологов-ортопедов и нами встречено более 50 публикаций с хорошими и отличными результатами по исходам оперативного лечения, а одна из последних датирована 2010 годом, что подтверждает простоту исполнения и высокую эффективность данной методики. Суть операции заключалась в укреплении переднего отдела капсулы плечевого сустава путем перемещения Z-образным удлинением подлопаточной мышцы в предварительно подготовленный костный расщеп в плечевой кости. В последующем транспонируемое сухожилие ушивают с удлинением трансоссальными швами.

2. Костная пластика плечевого сустава.

По аналогии с первой группой, она тоже делится на две подгруппы.

Первая подгруппа — пластика несвободными костно-сухожильными трансплантатами (Саха — Вебера, Ахмедзянов, Ланге, Bristow, Bristow — Latarjet, Bristow — Helfet, May, Torg, Rockwood — Green и т.д.). Вторая — изолированная костная пластика и (или) в сочетании с различными видами сухожильной пластики (Эдена, Андина, Oudard, Wilmoth, Ugo Camera, Eden — Hybbinette — Alvik, Eden — Hybbinette и т.д.).

Для иллюстрации первой подгруппы второй группы наиболее подходит методика, которую впервые применил в 1958 г. R. Bristow [31]. Сущность данной методики заключается в следующем: внесуставной этап вмешательства включает забор аутооттрансплантата из клювовидного отростка лопатки с прикрепляющимися к нему мышцами: короткой головкой двуглавой мышцы плеча (*caput breve m. biceps*) и клювоплечевой (*m. coracobrachialis*), который отсекают осцилляторной пилой. Затем упомянутый фрагмент мобилизуют вместе с сухожилиями на протяжении не менее 5–6 см, что позволяет свободно манипулировать им в момент транспозиции. После того приступают к внутрисуставному этапу операции: выполняют экономную переднюю артротомию плечевого сустава, осматривают состояние элементов суставной губы и, при необходимости, выполняют иссечение поврежденных и нежизнеспособных

тканей, после чего подготавливают «материнское» воспринимающее костное ложе по передне-нижнему краю суставного отростка лопатки. Только после этого осуществляют непосредственный этап несвободной костной пластики в виде фиксации костного фрагмента широким основанием (спилом) к указанному ложу спонгиозным компрессирующим винтом диаметром 4,0 мм (желательно с зубчатой шайбой). Таким образом, формируется механическое препятствие для сублюкации головки плечевой кости.

Во второй подгруппе вмешательств наглядным примером служит методика Oudard (1944), сущность которой заключается в удлинении *proc. coracoides* с помощью свободного аутооттрансплантата, взятого из гребня подвздошной кости, создавая при этом, дополнительное костно-рубцовое препятствие для дислокации головки плечевой кости кпереди [4].

Несмотря на то, что деление хирургических вмешательств на группы и подгруппы не вошло ни в одну официальную классификацию, критический анализ публикаций показал, что на протяжении последующих четырех десятилетий описываемое условное деление оставалось актуальным и многократно цитировалась в перекрестных ссылках [11, 13, 17, 28, 45]. Это позволило нам сформировать визуальный аналог вышеупомянутого деления (рис. 1).

Совершенно очевидно, что к концу 80-х годов прошлого века сформировалось явление

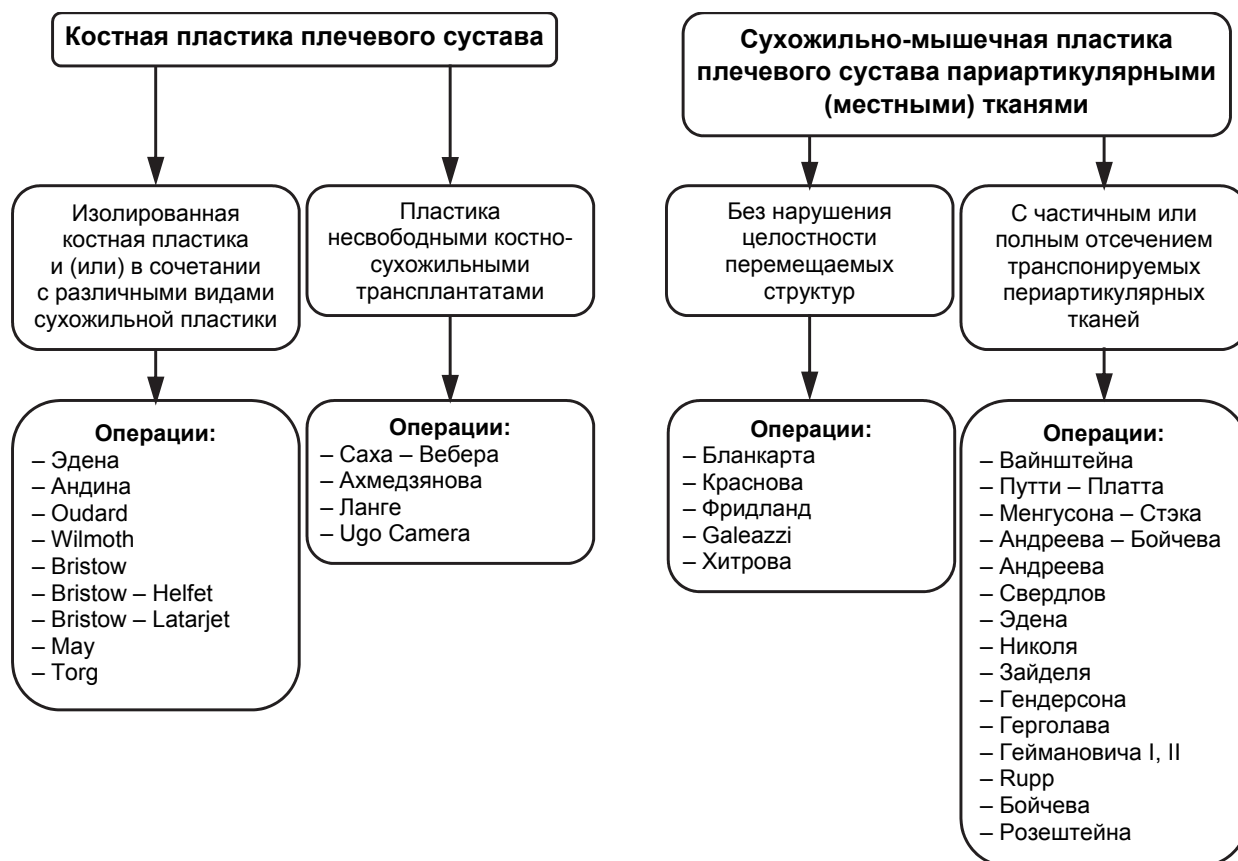


Рис. 1. Хирургические вмешательства при хронической посттравматической нестабильности плечевого сустава.



многократной модификации и репликации базовых хирургических техник с целью получения наиболее длительного безрецидивного послеоперационного периода. Таковыми, например, можно считать методики Bristow – Helfet [23], Bristow – Latarjet [22], Bristow – Helfet – May [44], Trillat [19], Bankart и Putti – Platt [48]. Вызывал данный факт беспокойство и у крупных ортопедических исследователей, таких, как R.R. Protzman. Именно он в своем масштабном обзоре (1980) указывал на то, что «... каскадное внедрение комбинаций хирургических техник, отличающихся друг от друга незначительными деталями, привело к их бесконтрольному клонированию...», а «... отсутствие информативных, доступных и малоинвазивных способов объективизации функциональных исходов затрудняет процесс отбора и последующей интеграции возможно чрезвычайной эффективных, но незаслуженно незамеченных методов хирургической коррекции нестабильности плечевого сустава...». И действительно, большинство встреченных нами публикаций на протяжении последних 40 лет имели упоминание о том, что количество применяемых методик «... переваливает за сотни...».

К середине 80-х годов прошлого века как по нашему мнению, так по мнению таких признанных авторитетов, как J.G. Bonnin [14], C.R. Rowe [38], L. Frizziero [14], R.M. Gross [18], завершился «естественный отбор» хирургических вмешательств на основе артротомии плечевого сустава, т.е. так называемых «открытых» реконструкций.

Таким образом, исторический аспект наглядно демонстрирует историческое развитие хирургии при лечении посттравматической нестабильности плечевого сустава.

#### ЛИТЕРАТУРА

1. Аронов Г.Е., Грандо А.А., Мирский М.Б., Сорокина Т.С. и др. Выдающиеся имена в мировой медицине – Great Names in the World History / Под ред. проф. А.А. Гракдо. – Киев: РИА «Триумф», 2002. – 495 с. (на русск. и англ. языках).
2. Архипов С.В. Артроскопическая классификация изменений, возникающих при рецидивирующей передненижней нестабильности плечевого сустава // Травматология и ортопедия России. – 2005. – Спец. выпуск. – С. 21.
3. Архипов С.В., Ковалерский Г.М. Плечо: современные хирургические технологии. – М.: Медицина, 2009. – 192 с.
4. Бойчев Б., Конфорти Б., Чоканов К. Оперативная ортопедия и травматология. – М.: Медицина и физкультура, 1961. – 832 с.
5. Возгорьков П.В. Клинико-экспериментальное обоснование нового способа теномиопластики при привычном вывихе плеча: автореф. дис. ... канд. мед. наук. – Самара, 1995. – 22 с.
6. Верещагин Н.А. Новые подходы к хирургическому лечению привычного вывиха плеча // Ни-

жегородский медицинский журнал. – 2005. – № 3. – С. 118 – 120.

7. Доколин С.Ю., Кислицын М.А., Базаров И.С. Артроскопическая техника выполнения костной аутопластики дефекта суставной впадины лопатки у пациентов с передней рецидивирующей нестабильностью плечевого сустава // Травматология и ортопедия России. – 2012. – № 3 (65). – С. 77 – 82.

8. Мирский М.Б. Хирургия от древности до современности: очерки истории. – М.: Наука, 2000. – 797 с.

9. Кветной И.М. От Гиппократ до Хьюмтрена. – М.: Вузовская книга, 2001. – 156 с.

10. Andina F. On the surgical treatment of habitual shoulder joint luxatio // Monatsschr Unfallheilkd Versicher Versorg Verkehrsmed. – 1968. – Vol. 71 (2). – P. 73–77.

11. Bankart A.S. Recurrent or Habitual Dislocation of the Shoulder-Joint // British Med. J. – 1923. – N 2. – P. 1132–1133.

12. Boons H.W., Giles J.W., Elkinson I., Johnson J.A. et al. Classic versus congruent coracoid positioning during the Latarjet procedure: an in vitro biomechanical comparison // Arthroscopy. – 2013. – Vol. 29(2). – P. 309–316.

13. Boone J.L., Arciero R.A. Management of failed instability surgery: how to get it right the next time // Orthop. Clin. North Am. – 2010. – Vol. 41 (3). – P. 367 – 379.

14. Bonnin J.G. Transplantation of the coracoid tip: a definitive operation for recurrent anterior dislocation of the shoulder // Proc. R. Soc. Med. – 1973. – Vol. 66 (8). – P. 755–758.

15. Brox J.I., Finnanger A.M., Merckoll E., Lereim P. Satisfactory long-term results after Eden – Hybbinette – Alvik operation for recurrent anterior dislocation of the shoulder: 6–20 years' follow-up of 52 patients // Acta Orthop. Scand. – 2003. – Vol. 74 (2). – P. 180–185.

16. Frizziero L., Zizzi F., Ferruzzi A., Argazzi M. et al. Arthroscopy of the shoulder // Chir Organi Mov. – 1979. – Vol. 65 (3). – P. 319–325.

17. Gibson A. Recurrent Dislocation of the Shoulder Joint // Can. Med. Assoc. J. – 1921. – Vol. 11 (3). – P. 194–199.

18. Gosset J. A technic for coraco-glenoid grafting in the treatment of recurrent dislocations of the shoulder // Mem. Acad. Chir. (Paris). – 1960. – Vol. 86, N 4. – P. 445–447.

19. Griesser M.J., Harris J.D., McCoy B.W., Hussain W.M. et al. Complications and re-operations after Bristow – Latarjet shoulder stabilization: a systematic review // Shoulder Elbow Surg. – 2013. – Vol. 22 (2). – P. 286–292.

20. Gross R.M. Arthroscopic shoulder capsulorrhaphy: does it work? // Am. J. Sports Med. – 1989. – Vol. 17. – P. 495–499.

21. Gerber C., Ganz R. Treatment of anterior shoulder instability using Trillat's operation // Hefte Unfallheilkd. – 1984. – Vol. 170. – P. 186–192.

22. Halma J.J., Eshuis R., Krebbers Y.M.J., Weits T. et al. Interdisciplinary inter-observer agreement and accuracy of MR imaging of the shoulder with arthroscopic correlation // *Arch Orthop Trauma Surg.* – 2012. – Vol. 132 (3). – P. 311–320.
23. Hindenach J.C. Anterior bone graft for recurrent shoulder dislocation // *The Lancet.* – 1947. – Vol. 249. – P. 369–370.
24. Hovelius L., Akermark C., Albrektsson B., Berg E. et al. Bristow – Latarjet procedure for recurrent anterior dislocation of the shoulder. A 2–5 year follow-up study on the results of 112 cases // *Acta Orthop. Scand.* – 1983. – Vol. 54 (2). – P. 284–290.
25. Hill J.A., Lombardo S.J., Kerlan R.K., Jobe F.W. et al. The modification Bristow-Helfet procedure for recurrent anterior shoulder subluxations and dislocations // *Am. J. Sports Med.* – 1981. – Vol. 9 (5). – P. 283–287.
26. Hsiao-Li M.A., Hui-Kuang H., En-Rung C., Shih-Tien W. et al. Arthroscopic Pancapsular Plication for Multidirectional Shoulder Instability in Overhead Athletes // *Orthopedics.* – 2012. – Vol. 35, N 4. – P. 497–502.
27. Jana M., Narayan D.S., Sharma R., Gamanagatti S. et al. Magnetic resonance arthrography for assessing severity of glenohumeral labroligamentous lesions // *J. Orthop. Surg.* – 2012. – Vol. 20 (2). – P. 230–235.
28. Jakobsen B.W., Johannsen H.V., Suder P., Sojbjerg J.O. Primary repair versus conservative treatment of first-time traumatic anterior dislocation of the shoulder: a randomized study with 10-year follow-up // *Arthroscopy.* – 2007. – Vol. 23. – P. 118–123.
29. Keller W.L. The treatment of chronic recurrent dislocation of the shoulder by crucial capsular plication // *Ann. Surg.* – 1925. – Vol. 81 (1). – P. 143–148.
30. Lombardo S.J., Kerlan R.K., Jobe F.W., Carter V.S. et al. The modified Bristow procedure for recurrent dislocation of the shoulder // *J. Bone Joint Surg. Am.* – 1976. – Vol. 58 (2). – P. 256–261.
31. Longton E.B. Current trends in joint implant surgery // *Practitioner.* – 1982. – Vol. 226 (1372). – P. 1676–1687.
32. Lynn J.T. A Critical analysis of thirty cases of dislocation of the shoulder treated by manipulation // *The Br. Med. J.* – 1893. – Vol. 8, N 2 (1697). – P. 63–64.
33. Matton D., Looy F.V., Geens S. Recurrent anterior dislocations of the shoulder joint treated by the Bristow – Latarjet procedure historical review, operative technique and results // *Acta Orthopaedica Belgica.* – 1992. – Vol. 58 (1). – P. 16–22.
34. Magarelli N., Milano G., Sergio P., Santagada D.A. et al. Intra-observer and interobserver reliability of the 'Pico' computed tomography method for quantification of glenoid bone defect in anterior shoulder instability // *Skeletal Radiol.* – 2009. – Vol. 38 (11). – P. 1071–1075.
35. Matthew T., Ghodadra N., LeClere L., Solomon D.J. et al. Anatomic osteochondral glenoid reconstruction for recurrent glenohumeral instability with glenoid deficiency using a distal tibia allograft // *Arthroscopy: J. Arthrosc. Relat. Surg.* – 2009. – Vol. 25, N 4. – P. 446–452.
36. Magner L.N. A history of medicine. Second edition. – NY, 2005. – 611 p.
37. Ochoa E.J., Burkhart S.S. Bone defects in anterior instability of the shoulder: diagnosis and management // *Operative techniques in Orthopaedics.* – 2008. – № 18. – P. 68–78.
38. Osmond-Clarke H. Habitual dislocation of the shoulder. The Putti – Platt operation // *J. Bone Joint Surg. Br.* – 1948. – Vol. 30B (1). – P. 19–25.
39. Parker R. Hip and shoulder dislocations, and their reduction without traction // *The Br. Med. J.* – 1872. – Vol. 7, N 2 (610). – P. 271–272.
40. Rowe C.R. Prognosis in dislocations of the shoulder // *J. Bone Joint Surg. Am.* – 1956. – Vol. 38A (5). – P. 957–977.
41. Rajpal S., Harpal N.U., Matharu G., Brooks S. et al. Innovative use of computer-assisted tomography in the management of an irreducible anterior shoulder dislocation // *Int. J. Shoulder Surg.* – 2011. – Vol. 5 (3). – P. 77–80.
42. Rerko M.A., Pan X., Donaldson C., Jones G.L. et al. Comparison of various imaging techniques to quantify glenoid bone loss in shoulder instability // *J. Shoulder Elbow Surg.* – 2012. – Jun 27 [Epub ahead of print].
43. Scholz O. Experiences with the modified Eden – Hybinette operation // *Monatsschr Unfallheilkd Versich Versorg Verkehrsmed.* – 1966. – Vol. 69 (1). – P. 1–7.
44. Shenoy R., Kamineni S. Lateral clavicular autograft for repair of reverse Hill – Sachs defect // *Open Orthop. J.* – 2011. – Vol. 16, N 5. – P. 49–51.
45. Tibone J.E., Savoie F.H., Shaffer B.S. *Shoulder arthroscopy.* – NY: Springer-Verlag, 2003. – 265 p.
46. Torg J.S., Balduini F.C., Bonci C. et al. A modified Bristow – Helfet – May procedure for recurrent dislocations and subluxation of the shoulder: Report of 212 cases // *J. Bone Joint Surg.* – 1987. – Vol. 69 (6). – P. 904–913.
47. Paavolainen P., Björkenheim J.M., Ahovuo J., Slätis P. Recurrent anterior dislocation of the shoulder. Results of Eden – Hybinette and Putti – Platt operations // *Acta Orthop. Scand.* – 1984. – Vol. 55 (5). – P. 556–560.
48. Schröder H.A., Fristed P.B. Recurrent dislocation of the shoulder. The Alvik modification of the Eden – Hybinette operation // *Acta Orthop. Scand.* – 1985. – Vol. 56 (5). – P. 396–399.
49. Weinstein V.G. Pathogenesis and treatment of habitual dislocation of the shoulder // *Вестник хирургии им. И.И. Грекова.* – 1946. – Vol. 66 (2). – P. 57–61.

50 Varmarken J.E., Jensen C.H. Recurrent anterior dislocation of the shoulder. A comparison of the results after the Bankart and the Putti – Platt procedures // Orthopedics. – 1989. – Vol. 12 (3). – P. 453–455.

51. Zuckerman J.D., Matsen F.A. Complications about the glenohumeral joint related to the use of screws and staples // J. Bone Joint Surg. Am. – 1984. – Vol. 66 (2). – P. 175–180.

**Сведения об авторах**

**Монастырев Василий Владимирович** – врач травматолог-ортопед, младший научный сотрудник научно-клинического отдела травматологии ФГБУ «Научный центр реконструктивной и восстановительной хирургии» СО РАМН (664003, г. Иркутск, ул. Борцов Революции, 1; тел.: 8 (3952) 29-03-57)

**Васильев Вячеслав Юрьевич** – врач травматолого-ортопедического отделения ФГБУ «Научный центр реконструктивной и восстановительной хирургии» СО РАМН

**Пусева Марина Эдуардовна** – кандидат медицинских наук, доцент, заведующая травматолого-ортопедическим отделением ФГБУ «Научный центр реконструктивной и восстановительной хирургии» СО РАМН, доцент кафедры травматологии, ортопедии и нейрохирургии ГБОУ ДПО «Иркутская государственная медицинская академия последипломного образования» Минздрава РФ

**Тишков Николай Валерьевич** – кандидат медицинских наук, заведующий научно-клиническим отделом травматологии ФГБУ «Научный центр реконструктивной и восстановительной хирургии» СО РАМН