

З.З. Надирадзе^{1,2}, А.В. Михайлов¹, Д.В. Заболоцкий³, И.А. Каретников^{1,2}

ПРОВЕДЕНИЕ БЛОКАДЫ ПЛЕЧЕВОГО СПЛЕТЕНИЯ ПОД КОНТРОЛЕМ УЛЬТРАЗВУКОВОЙ ВИЗУАЛИЗАЦИИ И НЕЙРОСТИМУЛЯЦИИ

¹ ГБУЗ «Иркутская Ордена «Знак Почёта» областная клиническая больница» (Иркутск)

² ГБОУ ДПО «Иркутская государственная медицинская академия последипломного образования»
Минздрава России (Иркутск)

³ ГБОУ ВПО «Санкт-Петербургский государственный педиатрический медицинский университет» (Санкт-Петербург)

В статье рассматривается успешный опыт блокады плечевого сплетения под контролем ультразвука и подробно описывается данная методика. Авторами приведены доказательства того, что использование ультразвуковой визуализации и нейростимуляции при блокаде плечевого сплетения позволяет существенно улучшить (на 31,6 %) качество блокады ($p_f = 0,01$) и снизить (на 21,4 %) риск непреднамеренной пункции сосудов ($p_f = 0,02$).

Ключевые слова: блокада плечевого сплетения, ультразвук в анестезиологии, УЗИ, анестезиология

CONDUCTING BRACHIAL PLEXUS BLOCKADE UNDER CONTROL OF ULTRASOUND IMAGING AND NEUROSTIMULATION

Z.Z. Nadiradze^{1,2}, A.V. Mikhaylov¹, D.V. Zabolotskiy³, I.A. Karetnikov^{1,2}

¹ Irkutsk Regional Clinical Hospital, Irkutsk

² Irkutsk State Medical Academy of Continuing Education, Irkutsk

³ Saint-Petersburg State Pediatric Medical University, Saint-Petersburg

The article reviews successful experience of brachial plexus blockade under ultrasound control and describes this technique. The authors give evidence, that using both ultrasonic imaging and neurostimulation during brachial plexus blockade allows to improve significantly (by 31,6 %) quality of blockade ($p_f = 0,01$) and to decrease (by 21,4 %) the risk of purposeless vessels puncture ($p_f = 0,02$).

Key words: brachial plexus blockade, ultrasound in anesthesiology, ultrasound imaging, anesthesiology

Становится уже очевидным то, что применение методик регионарного обезболивания пациентов всё чаще используется в клинической анестезиологии. Особенно актуальным видится применение регионарных методик при операциях на кисти и верхней конечности. В то же самое время успех проведения блокады плечевого сплетения всё ещё зависит от двух составляющих: опыта врача и знания им топографической анатомии [3]. В данном подходе очень сильно смущает элемент субъективизма. Для уменьшения субъективной составляющей ещё в 1970 г. В.Л. Айзенберг предложил использование методики нейростимуляции нерва, которая позволяет несколько уменьшить «белое поле» в работе анестезиолога [1]. С появлением данной методики специалисты смогли несколько лучше оценивать топографическое расположение иглы относительно нервных стволов, а возможность измерения сопротивления тканей позволила существенно снизить риск повреждения нервного ствола при пункции или введении анестетика [4, 10, 11]. Применение нейростимуляции для проведения блокады периферических нервов на сегодняшний день уже стало стандартной процедурой.

Однако всё ещё не хватало методики визуализации нервных стволов с возможностью оценки проводимой процедуры в режиме «реального времени». Очевидно, что использование такой статической методики, как МРТ, неприемлемо в условиях операцион-

ной. И взгляд специалистов обратился на известную клиническую методику визуализации – ультразвук [2, 5, 6, 7].

В отделении анестезиологии и реаниматологии № 2 ГБУЗ «Иркутская Ордена «Знак Почёта» областная клиническая больница» проведение блокады плечевого сплетения под одновременным контролем ультразвуковой визуализации и нейростимуляции проводится в течение года.

Цель работы: изучить эффективность проведения блокады плечевого сплетения под одновременным контролем ультразвуковой визуализации и нейростимуляции.

МАТЕРИАЛЫ И МЕТОДЫ

Все клинические наблюдения проводились на базе отделений реконструктивной и пластической микрохирургии и анестезиологии и реанимации № 2 ГБУЗ «Иркутская Ордена «Знак Почёта» областная клиническая больница» с января 2013 г. по февраль 2014 г.

Под наблюдением находились 54 пациента, которым была проведена блокада плечевого сплетения. 47 % пациентов – женщины, 53 % – мужчины. Средний возраст больных составил 36,4 (32,2–44,3) года (от 22 до 58 лет). Средний вес пациентов – 73 (68–82) кг (от 47 до 97 кг).

В исследовании было сформировано 2 группы: основная группа (ОГ) и группа клинического сравне-

ния (ГКС). В ОГ включение пациентов происходило проспективно, в ГКС – ретроспективно, на основании анализа историй болезни пациентов за период с января по июнь 2013 года. Отбор пациентов в группы производился, согласно критериями включения и исключения.

К критериям включения в исследование мы отнесли:

- информированное согласие пациента на проведение блокады;
- однотипность обследования и предоперационной подготовки пациентов;
- оперативное вмешательство на кисти и предплечье;
- отсутствие сопутствующей патологии.

К критериям исключения из исследования мы отнесли:

- отказ пациента от проведения блокады;
- сопутствующая патология (сахарный диабет, бронхиальная астма, ИБС, неврологический дефицит, болезни почек, ЯБЖ и ДПК и др.).

В основную группу вошло 26 больных, в группу клинического сравнения – 28. Пациентам основной группы блокаду плечевого сплетения проводили под контролем ультразвука и электролокации. Пациентам группы клинического сравнения аналогичную блокаду плечевого сплетения проводили с использованием метода парестезии. Больным обеих групп блокада выполнялась из аксиллярного доступа. Межгрупповых различий по полу, возрасту и весу также не было выявлено.

Структура распределения пациентов обеих групп по выполненным оперативным вмешательствам представлена в таблице 1.

Нами использовался ультразвуковой сканер «Mindray M7», а непосредственно для проведения блокады – два ультразвуковых датчика: L14-6S (высокочастотный линейный датчик) или 744S (средне-частотный датчик). Преимущество высокочастотного датчика в том, что он даёт самое качественное изображение, однако проникающая способность его луча мала и составляет не более 4 см [8].

В качестве дополнительного подтверждения расположения кончика иглы в области блокируемого нервного ствола применяется нейростимулятор «Stimuplex HNS 12» с изолированной иглой для проводниковой анестезии (рис. 1). Игла имеет изолированную поверхность, а электрические импульсы поступают только от кончика. На игле имеется специальный порт для одновременного введения анестетика.

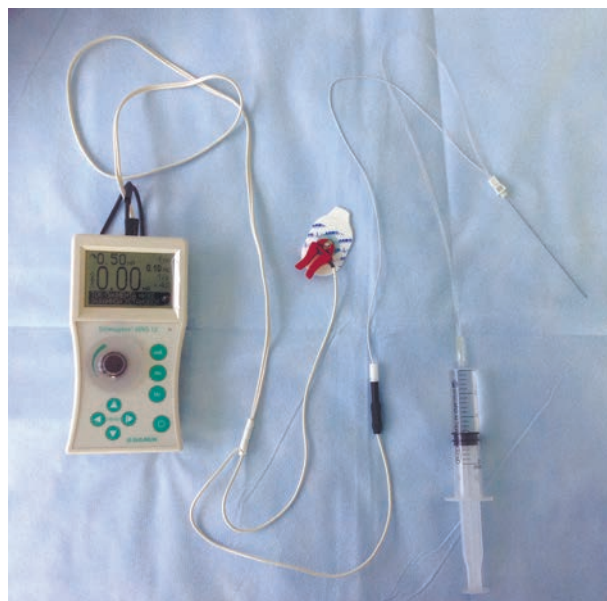


Рис. 1. Нейростимулятор и игла для проведения проводниковой анестезии с использованием нейростимуляции.

На нейростимуляторе выставлялись следующие параметры: частота импульса 1 Гц, длительность импульса 1 мсек, сила тока 0,6 мА.

В качестве анестетика для проведения проводниковой блокады использовался Ропивакаин (Регистрационный номер П № 014458/01). Согласно инструкции, мы имеем право применять данный препарат для блокады плечевого сплетения в дозировке 75–300 мг. Как правило, адекватный блок развивается при использовании 150 мг Ропивакаина.

Пациентам обеих групп проводилась стандартная предоперационная подготовка и премедикация: *Sol. Sibasoni* 0,5% – 2,0 мл, *Sol. Atropini sulfatis* 0,1% – 0,5 мл, *Sol. Dimedroli* 1% – 1,0 мл.

Для проведения блокады в ОГ использовалась следующая методика. Пациент лежит на спине, рука отведена в сторону на 90°. После обработки поля проводилось сканирование ультразвуком зоны интереса. После визуализации и идентификации анатомических структур под дополнительным контролем с помощью нейростимулятора проводилась блокада плечевого сплетения раствором Ропивакаина в дозе 130–180 мг (в зависимости от веса больного).

Для проведения блокады в ГКС использовалась следующая методика. Положение пациента на столе, аналогичное ОГ. После обработки раствором антисептика зоны блокады проводилась пальпация подмы-

Таблица 1
Распределение пациентов ОГ и ГКС по выполненным оперативным вмешательствам

Оперативные вмешательства	ОГ (n = 26)	ГКС (n = 28)	p
Контрактура Дююитрена	5	6	1,0
Реконструктивные операции на нервах и сосудах верхней конечности	9	10	1,0
Пластика и тенолиз сухожилий	11	10	0,8
Удаление гигромы	1	2	1,0

шечной области с целью идентификации пульсации *a. axillaris*. После этого иглой со шприцом проводилась пункция кожи и тканей выше и ниже пульсации артерии до момента появления парестезий в области иннервации заинтересованного нервного ствола. При появлении парестезии проводилась блокада плечевого сплетения раствором Ропивакаина в дозе 130–180 мг (в зависимости от веса больного).

Интраоперационный мониторинг проводился с использованием анестезиологического операционного монитора Philips MP 60, которым фиксировались следующие параметры: ЭКГ, сатурация кислорода, непрямо артериальное давление.

Для определения преимуществ используемых методов блокады плечевого сплетения, проводилось сравнение ОГ и ГКС по следующим критериям:

- качество блокады – оценивалось субъективно пациентом, которому было предложено после разреза кожного покрова ответить на вопрос, больно или не больно;

- количество случаев перехода на другой вид анестезии (как правило, добавление местной инфильтрационной анестезии или внутривенный наркоз);

- количество непреднамеренной пункции сосудов.

Полученные в процессе исследования результаты были сгруппированы в виде компьютерной базы данных на основе программы STATISTICA for Windows (версия 6.0). В этом же программном продукте проводилась статистическая обработка. По полученным данным проведен анализ их вида распределения (метод Шапиро – Уилка). Данные имели ненормальное распределение, поэтому дальнейший анализ проводился с применением методик непараметрической статистики. Данные представляли в виде медианы с верхним и нижним квартилями (25-й и 75-й процентиля). Для оценки качественных данных использовали критерий Фишера (p_f).

РЕЗУЛЬТАТЫ И ИХ ОБСУЖДЕНИЕ

Нами освоена техника блокады нервных сплетений верхней конечности из аксиллярного доступа. Применение именно этого доступа обусловлено несколькими причинами:

1. Простота обучения проведения блокады с использованием ультразвукового сканера.
2. Наименьшая частота развития осложнений.
3. Данный доступ позволяет проводить до 95 % всех операций в отделении пластической и реконструктивной микрохирургии ГБУЗ «Иркутская Ордена «Знак Почёта» областная клиническая больница».

Потенциально возможно проведение блокады нервных сплетений верхней конечности при помощи 2 основных техник: статической и динамической. Статическая техника подразумевает предварительную «разметку» поля для проведения классической блокады (возможно с использованием нейростимулятора). Клинически она выглядит так: перед обработкой поля антисептиком проводится сканирование нервных структур подмышечной области. При помощи маркера на кожу наносятся метки, обозначающие проекцию расположения нервных стволов. После этого кожный покров обрабатывается и проводится блокада. Не-

обходимо заметить, что для использования данного метода необходимо сразу уложить пациента в положение, в котором планируется проведение блокады.

Однако наиболее интересной методикой является проведение блокады в режиме «реального времени», когда врач видит продвижение иглы относительно анатомических структур. Очевидно, что такой подход существенно снижает риск эпи- и интраневрального введения анестетика [9]. Клинически данная методика выглядит так: после обработки поля раствором анестетика проводится сканирование датчиком области проведения анестезии. При этом на датчик надевается стерильный чехол с целью соблюдения условий антисептики. Для того чтобы сориентироваться, где анатомически располагаются стволы нервного сплетения, необходимо вывести на экран *a. axillaris*. Отличить артерию от вены очень просто: при надавливании на датчик вена спадётся, а артерия – нет. Для подтверждения того, что перед нами именно сосуд, мы используем цветное доплеровское сканирование. После этого приступаем к визуализации нервных стволов. Из топографической анатомии нам известно, что нервные стволы расположены вокруг *a. axillaris*. Наиболее широкое распространение получила техника «поперечного» сканирования нервных структур, при которой датчик располагается перпендикулярно (in plane) к артериям и венам (рис. 2). Под датчик проводится игла, которая идёт параллельно и чётко по центру датчика. Дело в том, что ширина УЗ-луча очень мала и составляет не более 1 мм. Именно поэтому специалисту, начинающему обучаться проведению блокады под УЗИ-контролем, бывает трудно постоянно визуализировать иглу в процессе проведения блокады. Однако в этой ситуации можно ориентироваться на движение тканей, сопровождающее продвижение иглы. При этом необходимо помнить, что введение анестетика возможно только при чёткой визуализации кончика иглы, добиться которого достаточно легко, изменив положение датчика относительно иглы (рис. 2).

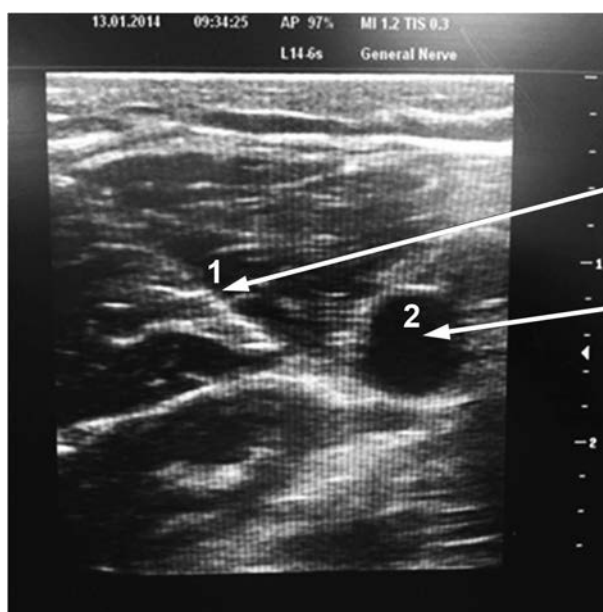

Рис. 2. Ультразвуковое окно: визуализация иглы (1) и *a. axillaris* (2) на экране сканера.

При приближении иглы к нервному стволу у пациента появляются фасцикуляции группы мышц, иннервируемых данным нервом. Это является чётким подтверждением того, что игла находится в целевой зоне, и можно вводить анестетик, однако надо убедиться в том, что игла не задевает нервный ствол. Как правило, при проведении блокады плечевого сплетения из аксиллярного доступа мы стремимся селективно заблокировать 4 нервных ствола: *n. medianus*, *n. ulnaris*, *n. radialis* и *n. musculocutaneus*. Учитывая небольшой опыт проведения данного вида блокад под ультразвуковым контролем, нам не всегда удаётся визуализировать нервный ствол и верифицировать положение иглы относительно нервного ствола при помощи нейростимулятора. В этой ситуации мы создаём периваскулярную манжету из раствора местного анестетика, вокруг *a. axillaris*.

Наиболее сложным для доступа нервным стволом авторам показалась *n. radialis*: не всегда удаётся легко подобраться к нему, минуя *a. axillaris*. Получается дугообразный доступ (мы не исключаем, что это является следствием нашего небольшого опыта использования методики). В этой связи периодически приходилось менять положение иглы относительно датчика и вводить иглу снизу, в результате чего доступ становился существенно проще.

Перед введением раствора анестетика ассистент обязательно проводит аспирационную пробу: таким образом, мы страхуемся от введения анестетика в сосуд. Как правило, на один нервный ствол мы вводим не более 5–7 мл 7,5% Ропивакаина (рис. 3).

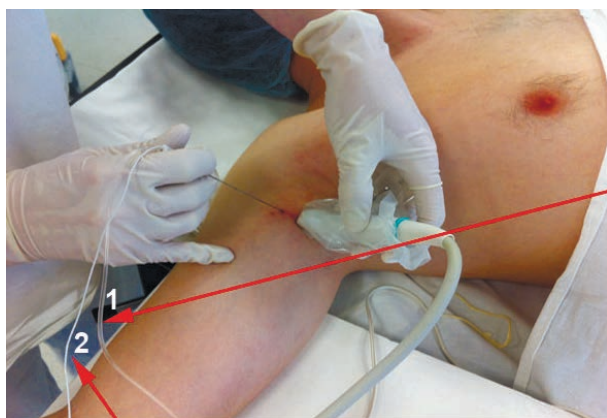


Рис. 3. Методика проведения блокады плечевого сплетения из аксиллярного доступа: 1 – магистраль введения анестетика; 2 – кабель нейростимулятора.

Необходимо сразу отметить, что нейростимуляция используется лишь для «двойной верификации» положения кончика иглы относительно нервного ствола. Потенциально возможно проведение анестезии обычной иглой для шприца. Минусом такого подхода является то, что обычная инъекционная игла зачастую бывает слишком короткой, чтобы достать до *n. radialis*.

Результаты оценки эффективности качества блокады по критериям, описанным выше, в ОГ и ГКС представлены в таблице 2.

Таблица 2

Оценка эффективности качества блокады плечевого сплетения у пациентов ОГ и ГКС

Показатель	ОГ (n = 26)	ГКС (n = 28)	p_f
Отсутствие боли	24 (92,3 %)	17 (60,7 %)	0,01
Переход на другой вид обезболивания	2 (7,7 %)	9 (32,1 %)	0,04
Непреднамеренная пункция сосуда	0	6 (21,4 %)	0,02

Таким образом, результаты выполнения блокады плечевого сплетения под ультразвуковым контролем превзошли все наши ожидания. В ОГ пациенты не жаловались на боль в области оперативного вмешательства в течение операции в 92,3 %, в то время как в ГКС – лишь в 60,7 % случаев ($p_f = 0,01$), что на треть (31,6 %) больше, чем в ОГ. При этом надо отметить, что пациентам ГКС зачастую приходилось «добавлять» местно в области оперативного вмешательства анестетик, либо радикально переходить на другой вид анестезии (как правило, внутривенный наркоз) – в 32,1 % случаев. В ОГ лишь в 7,7 % случаев возникала необходимость перехода на другой вид обезболивания или подключения местной анестезии ($p_f = 0,04$).

Непреднамеренная пункция сосудов при «слепом» методе блокады у пациентов ГКС произошла в 21,4 % случаев. Надо отметить, что это не привело к каким-либо значимым клинически выраженным осложнениям. В ОГ непреднамеренной пункции сосудов не было вообще ($p_f = 0,02$).

ЗАКЛЮЧЕНИЕ

Таким образом, клинически доказано, что применение ультразвуковой визуализации для проведения блокады нервов из аксиллярного доступа существенно повышает качество обезболивания и снижает риск непреднамеренной пункции сосудов. Очевидно, что использование ультразвука способно открыть новые страницы в развитии клинической анестезиологии.

ЛИТЕРАТУРА REFERENCES

1. Айзенберг В.Л. Высокие регионарные анестезии конечностей в сочетании с анальгезией закисью азота у детей // Вестник хирургии. – 1972. – № 5. – С. 88–92.
Aizenberg V.L. High block anesthesia of limbs combined with nitrous oxide analgesia in children // Herald of Surgery. – 1972. – N 5. – P. 88–92. (in Russian)
2. Заболотский Д.В. Роль технического сопровождения блокад плечевого сплетения у детей // Эфферентная терапия. – 2010. – Т. 16, № 2. – С. 32–36.
Zabolotskiy D.V. Role of technical support of brachial plexus blockades in children // Efferent Therapy. – 2010. – Vol. 16, N 2. – P. 32–36. (in Russian)
3. Маньков А.В., Горбачев В.И. Нейроаксиальные методы обезболивания в хирургии: пособие для врачей. – Иркутск, 2010. – 56 с.
Mankov A.V., Gorbachev V.I. Neuraxial techniques of anesthesia in surgery: physicians' guidelines. – Irkutsk, 2010. – 56 p. (in Russian)

4. Bashein G., Haschke R.H., Ready L.B. Electrical nerve location: numerical and lectrophoretic comparison of insulated vs uninsulated needles // *Anesth. Analg.* – 1984. – Vol. 63. – P. 919–924.
5. Brull R., Perlas A., Chan V.W. Ultrasound-guided peripheral nerve blockade // *Curr. Pain. Headache Rep.* – 2007. – Vol. 11. – P. 25–32.
6. Denny N.M., Harrop-Griffiths W. Location, location, location! Ultrasound imaging in regional anaesthesia // *Br. J. Anaesth.* – 2005. – Vol. 94. – P. 1–3.
7. Marhofer P., Chan V.W. Ultrasound-guided regional anesthesia: current concepts and future trends // *Anesth. Analg.* – 2007. – Vol. 104. – P. 265–269.
8. Marhofer P., Greher M., Kapral S. Ultrasound guidance in regional anesthesia // *Br. J. Anaesth.* – 2005. – Vol. 94. – P. 7–17.
9. Peer S., Kovacs P., Harpf C. et al. High resolution sonography of lower extremity peripheral nerves: anatomic correlation and spectrum of disease // *J. Ultrasound Med.* – 2002. – Vol. 21. – P. 315–322.
10. Sung D.H. Locating the target nerve and injectate spread in rabbit sciatic nerve block // *Reg. Anesth. Pain Med.* – 2004. – Vol. 29. – P. 194–200.
11. Urmey W., Grossi P. Use of sequential electrical nerve stimuli (SENS) for location of the sciatic nerve and lumbar plexus // *Regional Anesthesia and Pain Medicine.* – 2006. – Vol. 31. – P. 463–469.

Сведения об авторах

Надирадзе Зураб Заурович – доктор медицинских наук, профессор кафедры анестезиологии и реаниматологии ГБОУ ДПО «Иркутская государственная медицинская академия последипломного образования» Минздрава России, главный внештатный специалист по анестезиологии и реаниматологии Министерства здравоохранения Иркутской области, заведующий отделением анестезиологии и реанимации № 2 ГБУЗ «Иркутская Ордена «Знак Почёта» областная клиническая больница» (664079, мкр. Юбилейный, 100; тел.: 8 (3952) 40-79-05)

Михайлов Алексей Владимирович – кандидат медицинских наук, врач отделения анестезиологии и реанимации № 2 ГБУЗ «Иркутская Ордена «Знак Почёта» областная клиническая больница» (тел.: 8 (3952) 40-79-05; e-mail: fresenius1980@gmail.com)

Заболоцкий Дмитрий Владиславович – кандидат медицинских наук, доцент кафедры анестезиологии и реаниматологии ГБОУ ВПО «Санкт-Петербургский государственный педиатрический медицинский университет» (e-mail: docent8zab@mail.ru)

Каретников Игорь Александрович – кандидат медицинских наук, доцент кафедры анестезиологии и реаниматологии ГБОУ ДПО «Иркутская государственная медицинская академия последипломного образования» Минздрава России, заместитель главного врача по анестезиологии и реанимации ГБУЗ «Иркутская Ордена «Знак Почёта» областная клиническая больница» (тел.: 8 (3952) 46-53-30; e-mail: karetnikov_igor@mail.ru)

Information about the authors

Nadiradze Zurab Zaurovich – M. D., professor of the department of anesthesiology and intensive care medicine of Irkutsk State Medical Academy of Continuing Education, chief non-staff specialist in anesthesiology and intensive care medicine of the Ministry of Health of Irkutsk region, head of the department of anesthesiology and intensive care medicine N 2 of Irkutsk Regional Clinical Hospital (Yubileyniy microdistrict, 100, Irkutsk, 664079; tel.: +7 (3952) 40-79-05)

Mikhaylov Aleksey Vladimirovich – candidate of medical science, physician of the department of anesthesiology and intensive care medicine N 2 of Irkutsk Regional Clinical Hospital (tel.: +7 (3952) 40-79-05; e-mail: fresenius1980@gmail.com)

Zabolotskiy Dmitriy Vladislavovich – candidate of medical science, assistant professor of the department of anesthesiology and intensive care medicine of Saint-Petersburg State Pediatric Medical University (e-mail: docent8zab@mail.ru)

Karetnikov Igor Aleksandrovich – candidate of medical science, assistant professor of the department of anesthesiology and intensive care medicine of Irkutsk State Medical Academy of Continuing Education, deputy chief doctor of anesthesiology and intensive care medicine of the Irkutsk Regional Clinical Hospital (tel.: +7 (3952) 46-53-30; e-mail: karetnikov_igor@mail.ru)