

В.М. Прохоренко<sup>1,2</sup>, В.М. Машков<sup>3</sup>, А.А. Мамедов<sup>2</sup>, В.В. Долгополов<sup>3</sup>

## ОСОБЕННОСТИ РЕВИЗИОННОГО ЭНДОПРОТЕЗИРОВАНИЯ ТАЗОБЕДРЕННОГО СУСТАВА ПРИ ПРОЛАБИРОВАНИИ ВЕРТЛУЖНОГО КОМПОНЕНТА В ПОЛОСТЬ МАЛОГО ТАЗА

<sup>1</sup>ФГБУ «Новосибирский научно-исследовательский институт травматологии и ортопедии им. Я.Л. Цивьяна» МЗ РФ, г. Новосибирск

<sup>2</sup>ФГБУ «Российский научно-исследовательский институт травматологии и ортопедии им. Р.Р. Вредена» МЗ РФ, г. Санкт-Петербург

Статья посвящена особенностям ревизионного эндопротезирования при пролабировании вертлужного компонента в полость малого таза. Исследование проведено в двух независимых учреждениях и основано на наблюдении 64 случаев. Длительность стабильности и функционирования эндопротезов зависит от конструктивных особенностей, способов фиксации и правильного выполнения хирургической техники.

**Ключевые слова:** тазобедренный сустав, пролабирование вертлужного компонента, реэндопротезирование

## FEATURES OF REVISION HIP ARTHROPLASTY: PROLAPSE OF THE ACETABULAR COMPONENT INTO THE PELVIS CAVITY

V.M. Prokhorenko<sup>1,2</sup>, V.M. Mashkov<sup>3</sup>, A.A. Mamedov<sup>2</sup>, V.V. Dolgoplov<sup>3</sup>

<sup>1</sup>Novosibirsk Scientific Institute of Traumatology and Orthopedics named after Ya.L. Tsviyana, Novosibirsk

<sup>2</sup>Russian Scientific-Research Institute of Traumatology and Orthopedics named after R.R. Vreden, Saint-Petersburg

The article is devoted to some features of revision hip arthroplasty, especially to the prolapse of the acetabular component into the pelvis cavity. International literature review is presented, in which the authors warn surgeons about some possible complications during the removal of the components using retroperitoneal and external approach. In case of contact of acetabular component with neurovascular bundle in pelvis, foreign authors recommend retroperitoneal approach.

**Key words:** hip, prolapse of the acetabular component, revision hip arthroplasty, retroperitoneal approach, transfemoral osteotomy

Эндопротезирование суставов при лечении травматических и дегенеративно-дистрофических заболеваний различной этиологии и их последствий за короткий период времени в истории развития ортопедии и травматологии признано во всем мире наиболее эффективным и является методом выбора.

Ежегодно в развитых странах выполняются до 1,5 млн. операций эндопротезирования тазобедренного сустава [1–4]. Только эндопротезирование пораженных суставов в кратчайшие сроки способствует восстановлению утраченной функции и значительно улучшает качество жизни у 80–90 % больных [5]. Однако систематические наблюдения клиницистов за оперированными пациентами в отдаленных сроках выявили снижение показателей благоприятных результатов эндопротезирования вследствие развития нестабильности компонентов эндопротеза. В связи с этим потребности в выполнении ревизионных операций ежегодно возрастают [6–8]. Так, по данным мировых центров эндопротезирования процент ревизионных операций по отношению к количеству первичных операций достигает 30 % [9, 10]. Отечественные ортопеды, изучая отдаленные результаты первичного эндопротезирования тазобедренного сустава подтверждают, что проблема расшатывания компонентов эндопротеза сохраняется, несмотря на улучшение технического оснащения операций, использования новых технологий, качества костных цементов, современных

конструкций эндопротезов и поэтому требует изучения ее причин. При этом выявлено, что чаще [55–87 %] возникает нестабильность вертлужного компонента эндопротеза [11–14]. Постепенное расшатывание чашки эндопротеза в условиях постоянной нагрузки на оперированный сустав приводит к разрушению стенок вертлужной впадины и пролабированию вертлужного компонента эндопротеза в полость малого таза, что по степени тяжести в классификации W.G. Paprosky [15].

Первый тип дефекта (единичная киста или 2–3 мелкие дегенеративные кисты объемом 5–10 см<sup>3</sup>) встречался у 5 больных (9,2 %) и был обусловлен патологическими процессами врожденного или приобретенного генеза (остеоартроз, артрит, врожденные грануляционные кисты, системные заболевания соединительной ткани).

Второй тип в виде множественных кист, занимающих общую площадь более 30 % вертлужной впадины, наблюдали у 2 больных (3,7 %). В результате множественности процесса происходило ослабление прочности вертлужной впадины.

Третий тип дефекта представлял собой разрушение крыши вертлужной впадины и наблюдался у 9 больных (16,6 %). Состояния, которые привели к данному виду разрушения, – диспластический коксартроз, перелом крыши вертлужной впадины со вторичным смещением, последствия выполнения остеосинтеза винтами или пластиной, переломы, пролеченные консервативно.

Четвертый А тип дефекта (IVA тип) заключался в протрузии вертлужной впадины, при этом происходила своеобразная деформация дна вертлужной впадины с куполообразным выпячиванием его в полость малого таза, а также постепенным внедрением головки бедренной кости в увеличивающуюся полость сустава, вплоть до полного проваливания ее в малый таз. А тип дефекта встречался у 6 больных (11,1 %).

При четвертом Б типе дефекта (Б тип) происходило полное пролабирование головки бедренной кости в малый таз с переломом дна вертлужной впадины (9 пациентов, 16,6 %).

Пятый А тип дефекта (VA тип) представлял собой комбинационные двухсегментарные дефекты. Возможно сочетание дефекта передней и задней стенок, передней стенки и дна вертлужной впадины, дна вертлужной впадины и задней стенки и т.д. VA тип дефекта наблюдали у 12 человек (22,2 %).

Пятый Б тип дефекта (трехсегментарные дефекты) заключался в разрушении передней и задней стенки в сочетании с дефектом дна и крыши вертлужной впадины. Такой тип встречался у 7 больных (12,9 %) после травм тазобедренного сустава и после ряда оперативных вмешательств (первичного эндопротезирования).

Шестой тип дефекта представлял собой катастрофические разрушения крыши вертлужной впадины, дна вертлужной впадины, задней и передней стенки впадины и встречался у 4 больных (7,4 %).

Тщательный анализ клинической эффективности оперативного лечения больных с дефектами вертлужной впадины позволил разработать алгоритм выбора метода артропластики при эндопротезировании тазобедренного сустава. При дефектах вертлужной впадины I–III типов, где площадь контакта на границе кость – имплантат более 75 %, рекомендована установка компонента «press-fit» фиксации.

При III типе дефекта для увеличения площади контакта на границе кость-имплантат возможна аутокостная пластика стружкой, полученной после обработки вертлужной впадины фрезами.

При IV и V типах дефектов возможно два варианта выполнения ревизионной артропластики в зависимости от площади контакта на границе кость – имплантат. Если площадь контакта более 65 %, то рекомендована установка компонента «press-fit» фиксации в сочетании с аллопластикой протрузионного дефекта вертлужной впадины монолитными аллотрансплантатами из метаэпифизов большеберцовой кости или из головок бедренных костей. При площади контакта менее 65 % рекомендуется установка антипротрузионных конструкций в сочетании с костной аллопластикой спонгиозными «чипсами» для восстановления костной массы вертлужной впадины.

При VI типе дефекта вертлужной впадины необходимо проводить костную аллопластику массивными костными трансплантатами. При данном типе дефекта костный аллотрансплантат, в первую очередь, выполняет механическую, опорную функцию. После восстановления опороспособности вертлужной впадины может быть проведена установка антипротрузионной конструкции.

Массивный дефект вертлужной впадины с полной потерей опоры всех ее структур (рис. 1).

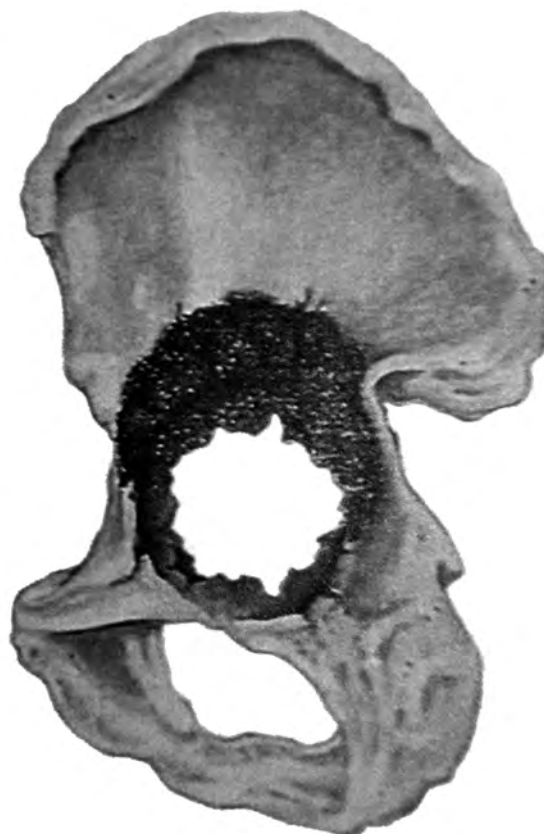

Рис. 1. Дефект вертлужной впадины после удаления пролабированного вертлужного компонента эндопротеза.

Первоочередными причинами нестабильности эндопротеза и пролапса дна вертлужной впадины является:

1. Инфекция области оперированного тазобедренного сустава.
2. Нарушение техники проведения оперативного лечения.
3. Отсутствие своевременной хирургической помощи.
4. Диспластический коксартроз.

В начальных стадиях развития нестабильности вертлужного компонента операция реэндопротезирования при правильном предоперационном планировании осуществляется с меньшими техническими трудностями и риском осложнений. В поздних стадиях развития нестабильности, когда диагностируется разрушение стенок впадины, и вертлужный компонент пролабирует в полость малого таза, возникает целый ряд вопросов, на которые, не имея достаточного опыта, трудно ответить: какие дооперационные клиничко-лабораторные и специальные исследования необходимо выполнить пациенту; какой доступ к тазобедренному суставу целесообразно использовать; какие технические трудности и возможные осложнения следует ожидать в ходе операции; каким способом удалить бедренный и вертлужный компоненты эндопротеза; как осуществить пластику дефекта впадины и укрепить вертлужный компонент?

В нашей стране проблемам реэндопротезирования посвящены единичные публикации [7]. Возможно, поэтому мы не встретили в отечественной литературе сообщений об обосновании тактики и способов оперативного пособия, особенностей его выполнения при пролабировании вертлужного компонента в полость малого таза. По-видимому, это объясняется и недостаточным опытом выполнения операций реэндопротезирования [11], отсутствием наблюдения за пациентами в послеоперационном периоде, изучения эффективности фиксации эндопротезов различных фирм, влияния возрастных и сопутствующих заболеваний у больных (остеопороз, сахарный диабет, ревматоидный артрит, ожирение, хронические заболевания иммунной, эндокринной системы и др.). Однако известно, что осложнения после реэндопротезирования встречаются в 3–4 раза чаще, чем при первичном [12] и сопровождаются значительной кровопотерей [14, 15], угрозой повреждения сосудов и нервов малого таза [16–17].

В источниках зарубежной литературы, авторы которой накопили достаточный опыт реэндопротезирования при пролабировании и дефектах вертлужной впадины, особое внимание уделено значению дооперационного обследования пациентов (с учетом сопутствующей патологии), в ходе которого могут быть выявлены контакты вертлужного компонента с анатомическими образованиями в малом тазу [16, 17], рассмотрена важность предоперационного планирования и обеспечения. Авторы этих статей рекомендуют в процессе подготовки пациента к операции выполнять рентгенограммы таза в прямых, боковых и косых проекциях для определения формы, высоты и ширины дефекта вертлужной впадины, выявления смещенных костных, цементных фрагментов и винтов, если ими осуществлялась фиксация вертлужного компонента [12, 13].

Компьютерная томография в ангиорежиме и особенно с контрастированием «улавливает очертания эндопротеза, рентгенконтрастного цемента и сосудистую анатомию» области выпуклости вертлужной впадины, что, несомненно, помогает хирургу для правильного выбора тактики оперативного лечения.

При выявлении изменения костной ткани, травматические или дегенеративные повреждения дна, крыши и стенок вертлужной впадины, оценивают степень истончения ее дна и протрузии, производят выбор и проведение соответствующей укрепляющей и/или реконструктивной пластики. Одновременно проводят ревизию и пластику кист костной стружкой, иссечение нежизнеспособной и склерозированной костной ткани. Резецированную и очищенную головку бедренной кости используют для пластики дефектов целиком или частями и/или для приготовления костной стружки. Фиксацию костных трансплантатов и имплантатов производят спонгиозными винтами к жизнеспособным частям тазовой кости. При разрушении дна устанавливают антипротрузионную сетку и помещают в дефект аутооттрансплантат из головки бедренной кости и/или стружку аутокости, проводят формирование имплантационного ложа и установку в него вертлужного компонента. Дополнительно в

предоперационном периоде определяют силовой режим костного ложа и при формировании трансплантатов подбирают участок ауто- и/или аллокости с соответствующей ориентацией микроструктуры.

При появлении у больных частых позывов или задержки мочеиспускания, как и нарушения кровообращения нижней конечности, причиной может быть вторичное смещение вертлужного компонента эндопротеза в полости малого таза [12, 15]. Наиболее информативным методом диагностики в такой ситуации является исследование МРТ, которая позволяет дать оценку формы мочевого пузыря, направление и изгибы мочеточника, их соотношения с вертлужным компонентом [16].

Выявление у больных отеков на голени и стопе оперированной конечности без внешних признаков воспаления, снижение пульсации на артериях стопы и подколенной ямки на 50 мм рт. ст. возможно вследствие сдавления вертлужным компонентом сосудов малого таза либо вследствие атеросклеротических изменений стенок сосудов с формированием тромбоза. При этом необходима консультация ангиолога для назначения специальных методов исследования сосудов малого таза и нижней конечности.

Следует также учитывать, что при длительном состоянии сгибательно-приводящей контрактуры в тазобедренном суставе общие подвздошные артерия и вена могут быть укорочены и спаяны с окружающими тканями, что повышает риск их повреждений при проведении ревизионных операций. Поэтому большинство хирургов до операции предпочитают выполнение ангиографии малого таза, которая определяет форму, изгибы сосудов, прикосновение их к вертлужному компоненту, костным и цементным фрагментам (рис. 2), наличие псевдоаневризмы или периацетабулярного фиброза, сужение или расширение артерий. Цифровая ангиография у большинства ортопедов является методом выбора.

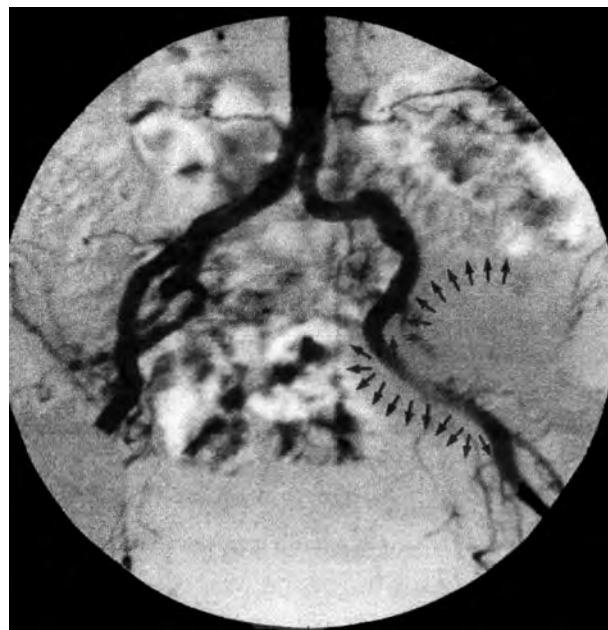

Рис. 2. Ангиография сосудов малого таза. Справа определяется сдавление подвздошной артерии вертлужным компонентом эндопротеза

Венография не всегда информативна, так как подвздошные вены затекаются артериями вблизи вертлужной впадины, и не показана при отсутствии признаков венозной окклюзии до операции.

Появление неврологических симптомов на оперированной конечности (при исключении патологии в пояснично-крестцовом отделе позвоночника), возможно, является следствием вовлечения в спаечный процесс ветвей нервных образований с пролабированным вертлужным компонентом в полости малого таза, или их сдавления фрагментами цемента (рис. 3) [16].

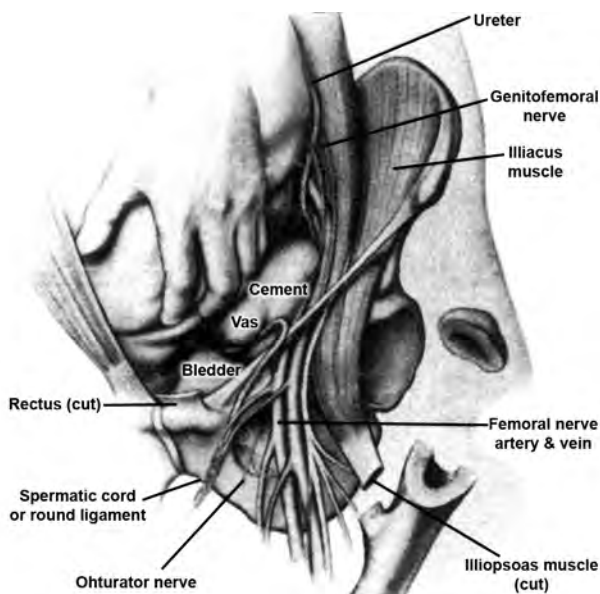


Рис. 3. Схематическое изображение сдавления сосудов и нервов фрагментом цемента [16].

В процессе подготовки к операции реэндопротезирования важно учитывать анатомические особенности расположения крупных сосудов в малом тазу. В частности, бифуркация подвздошной артерии расположена ближе к выпуклой части левой вертлужной впадины. Клинические наблюдения показали, что повреждения сосудов и опасное кровотечение чаще регистрируются при левостороннем реэндопротезировании.

Выявленные подобные «находки» при наружном доступе к вертлужной впадине в момент тракции вертлужного компонента могут вызвать обильное кровотечение, повреждение нервных ветвей и мочеоточника. Во избежание таких осложнений зарубежные авторы считают целесообразным начать операцию ретроперитонеальным доступом.

Однако и при этом доступе васкулярные структуры малого таза, спаянные с вертлужным компонентом, в процессе ревизии также создают потенциальный риск их повреждений и массивного кровотечения. При этом чаще повреждаются общая подвздошная, феморальная, глубокая бедренная, запирательные, верхняя и нижняя ягодичные, внутренние срамные артерии и вены (рис. 4) [17].

Особенно важно помнить о том, что при удалении вертлужного компонента у пожилых людей,

сосуды которых утратили эластичность вследствие склеротических изменений, даже незначительная тракция вертлужного компонента может вызвать их повреждение и опасное кровотечение, с которым не всегда удастся справиться. Н. Rogabeck приводит впечатляющие цифры о возникших кровотечениях во время операции у 39 из 68 оперированных больных.

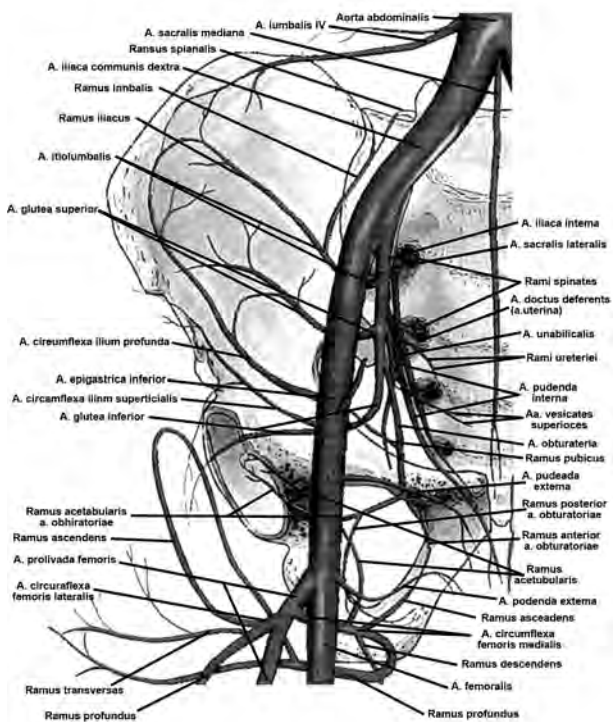
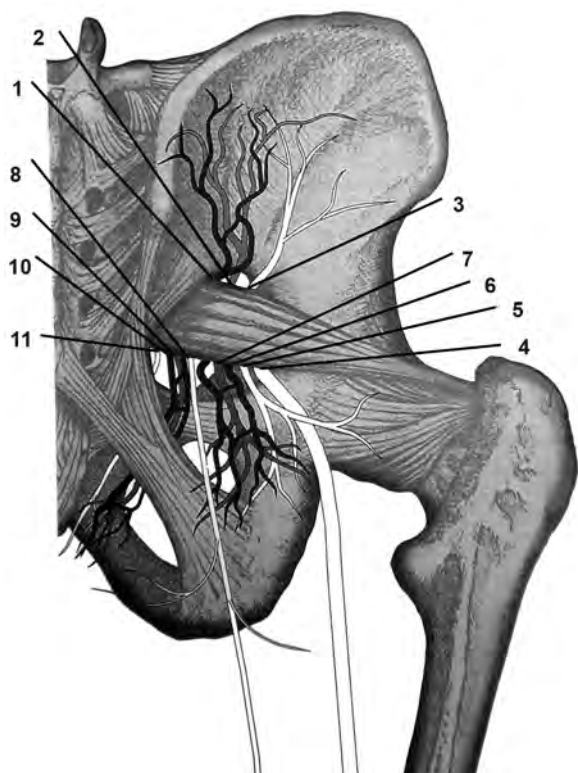


Рис. 4. Схематическое изображение артерий правой половины таза (вид спереди) [17].

В ранние сроки послеоперационного периода возможны также грозные осложнения в виде тромбоза подвздошных сосудов с развитием гангрены нижней конечности.

Каждая ревизионная операция несет в себе риск повреждения нервных образований, среди которых подвздошный, бедренный, запирательные нервы в передненижнем квадранте; седалищный, верхний ягодичный нерв и внутренний срамной – в задненижнем квадранте (рис. 5) [16].

И хотя вышеперечисленные осложнения встречаются не часто, что объясняется относительно редкими случаями пролабирования вертлужного компонента в полость малого таза, возможные трудности и неожиданности во время и после операции могут привести к трагическим последствиям. N.A. Shoenfeld et al., анализируя причины неудач реэндопротезирования у 20 пациентов, выявил осложнения, большая часть которых была связана с повреждениями общей подвздошной и общей бедренной артериями фрагментами костного цемента, ретрактором, экстенсивной тракцией, миграцией вертлужного компонента [17]. В результате этих осложнений 7 % пациентов умерли, 13 % потребовалась ампутация конечности на разном уровне.



**Рис. 5.** Схематическое изображение сосудисто-нервных образований таза. Вид сзади [16]: **1** – *V. gluteus superior*; **2** – *A. gluteus superior*; **3** – *N. gluteus superior*; **4** – *N. ischiadicus*; **5** – *N. gluteus inferior*; **6** – *N. gluteus superior*; **7** – *A. gluteus inferior*; **8** – *N. gluteus femoris posterior*; **9** – *A. pudenda interna*; **10** – *V. pudenda interna*; **11** – *N. pudendus*.

J. Giacchetto, изучая результаты ревизионных операций и их последствий, выявил 56 случаев повреждений сосудов малого таза [14]. У 17 % больных – вследствие эрозии спикулами костного цемента, у 15 % – вследствие прямой травмы артерий ретракторами. В 6 случаях наблюдалось сдавление сосудов вследствие миграции вертлужного компонента. В послеоперационном периоде у 3-х пациентов развилась перемежающаяся хромота; 3-м – потребовалась резекционная артропластика; 6-ти больным выполнена ампутация. В последующем у 4 пациентов наступил летальный исход.

Исследование проведено на базе независимых друг от друга лечебных учреждений. Оперативные вмешательства проводились по типичной рекомендованной методике постоянным составом хирургических бригад. В период с 2004 г. по настоящее время под нашим наблюдением находилось 64 пациента, которым было выполнено ревизионное эндопротезирование с пролабированием и дефектами вертлужного компонента. В Новосибирском НИИТО прооперировано 54, в Российском НИИТО им. Р.Р. Вредена – 10 пациентов. Все пациенты, которым выполнено первичное тотальное эндопротезирование в различных регионах страны, были в возрасте от 41 до 78 лет. В послеоперационном периоде наблюдения за ними не осуществлялось. Вероятными причинами расшатывания вертлужного компонента у 16-ти больных явились травмы – падение на область оперированного сустава. У 17-ти больных

симптомы нестабильности появились через год после эндопротезирования на фоне вялотекущего свища в области тазобедренного сустава. У 9-ти больных, которым в период с 1995 по 1998 гг. выполнена операция эндопротезирования, периодические боли в оперированном суставе появились послеродовом периоде. У 18-ти пациенток нестабильность вертлужного компонента с пролабированием в полость малого таза диагностирована после операций реэндопротезирования. У четырех больных, одна из которых страдала ожирением третьей степени, установить предполагаемую причину разрушения дна вертлужной впадины не удалось.

После клинико-лабораторного, рентгенологического обследования, УЗИ, доплеровского сканирования сосудов малого таза, осмотра специалистов, по показаниям – КТ и МРТ, симптомов сдавления сосудов, нервов и нарушения функции мочеиспускательной системы в покое и при движениях в суставе не выявлено. В связи с этим принято решение удалять вертлужный компонент наружно-боковым доступом к тазобедренному суставу.

#### Клинический пример 1

Больной И., 58 лет, поступил в отделение эндопротезирования и эндоскопической хирургии суставов Новосибирского НИИТО 11.01.2011 г. Диагноз: Асептическая нестабильность, вывих эндопротеза ЭСИ с пролапсом дна вертлужной впадины слева. Из анамнеза больного известно, что 7 лет назад ему было выполнено эндопротезирование левого тазобедренного сустава эндопротезом ЭСИ по поводу асептического некроза головки бедренной кости слева. Год назад после падения на область оперированного тазобедренного сустава постепенно начали беспокоить боли, которые в последнее время усилились и привели к ограничению движений, укорочению в суставе. При обследовании больного на рентгенограмме в прямой и боковой проекциях и на МСКТ снимках отчетливо определялся вертлужный компонент эндопротеза в полости малого таза и задний вывих головки (рис. 6).

Принято решение об удалении эндопротеза с одномоментным реэндопротезированием с использованием антипротрузионной конструкции. В ходе операции особых трудностей при удалении впадины не было, ножка эндопротеза полностью стабильна. В связи с этим принято решение использования антипротрузионного кольца Бурх Шнайдера и чаши ЭСИ с последующей заменой головки и пластики дна вертлужной впадины аллотрансплантатом (рис. 7).

Послеоперационный период протекал без особенностей. Больного активизировали на 3-и сутки. Выписка на 10-е сутки после операции. К этому времени больной был полностью обучен и адаптирован к ходьбе на костылях, в том числе по лестнице. Показатели гомеостаза на момент выписки – вполне удовлетворительные. Боли в тазобедренном суставе не беспокоят, функция – вполне удовлетворительная, укорочение устранено. Результатами операции доволен. Последний осмотр 10.11.2012 (год после операции) (рис. 8).

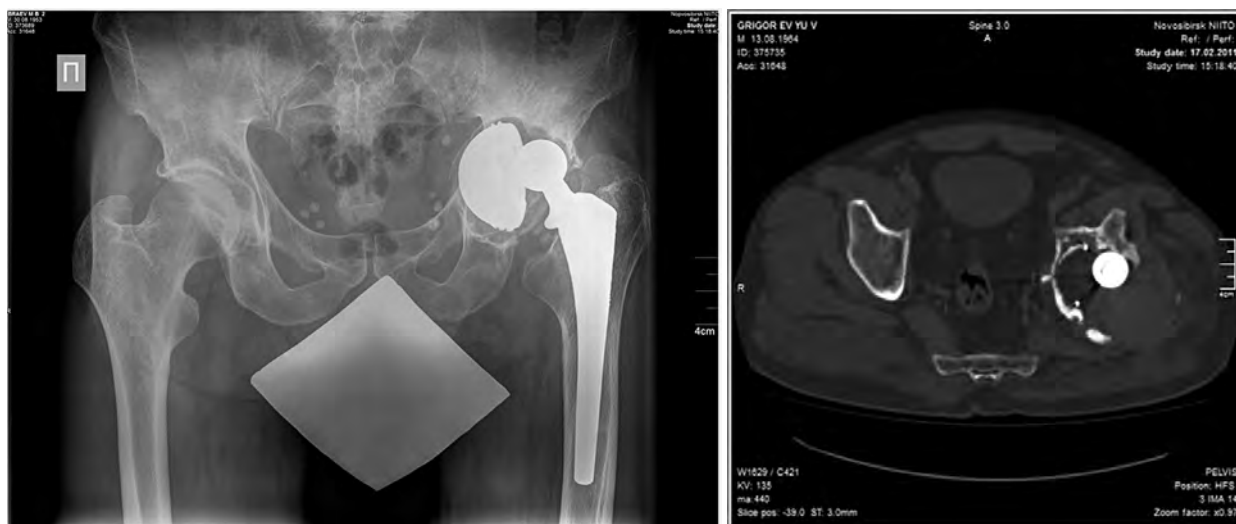


Рис. 6. Рентгенограмма и МСКТ левого тазобедренного сустава больного И. при поступлении.

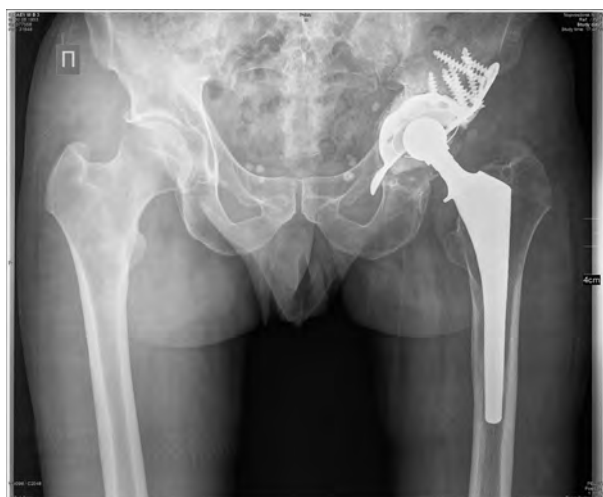

Рис. 7. Рентгенограмма левого тазобедренного сустава больного И. после операции.

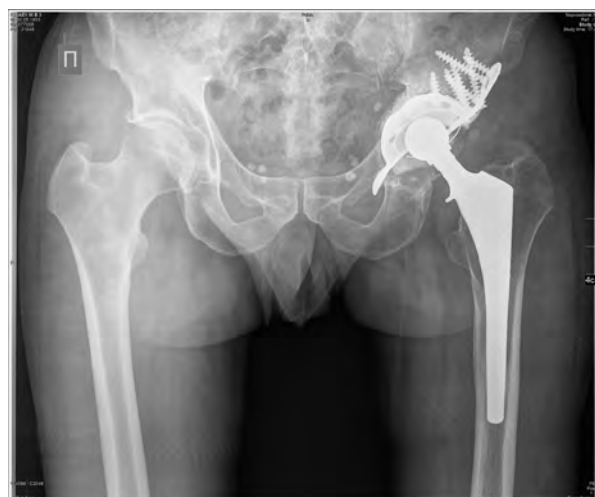

Рис. 8. Рентгенограмма левого тазобедренного сустава больного И. через год после операции.

Боли в суставе не беспокоят, ходьба биомеханически правильная, рентгенологически признаков нестабильности имплантатов нет, остеоинтеграция аллотрансплантата хорошая. Больной ведет активный образ жизни.

#### **Клинический пример 2**

Больная Н. 67 лет, поступила в отделение эндопротезирования и эндоскопической хирургии суставов Новосибирского НИИТО 11.01.2009 г. Диагноз: Поздняя глубокая паропротезная инфекция. Инфицированная нестабильность, разрушение компонентов эндопротеза ЭСИ правого тазобедренного сустава с пролапсом дна вертлужной впадины.

Из анамнеза больной известно, что 3 года назад ей было выполнено эндопротезирование правого тазобедренного сустава эндопротезом ЭСИ цементная версия по поводу правостороннего коксартроза 3 степени. Через 3 года начали беспокоить боли, которые в последнее время усилились и привели к ограничению движений, отеку, укорочению конечности. При обследовании больной на рентгенограмме в прямой и боковой проекциях отчетливо определялся пролапс дна

вертлужной впадины, разрушение полиэтиленового вкладыша и распространение инфекционного процесса по верхней трети правой бедренной кости (рис. 9).

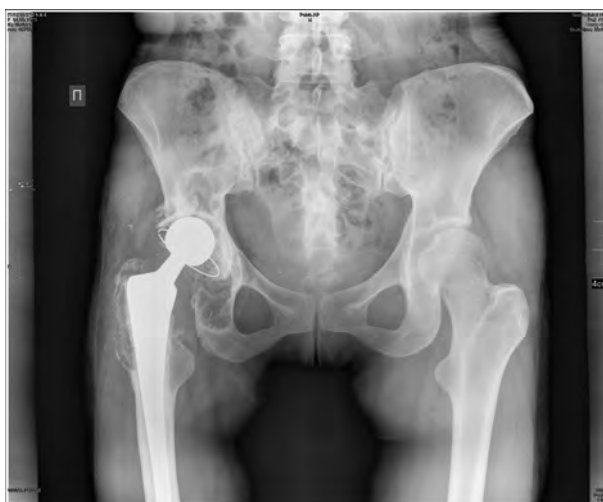

Рис. 9. Рентгенограмма правого тазобедренного сустава больной Н. при поступлении.

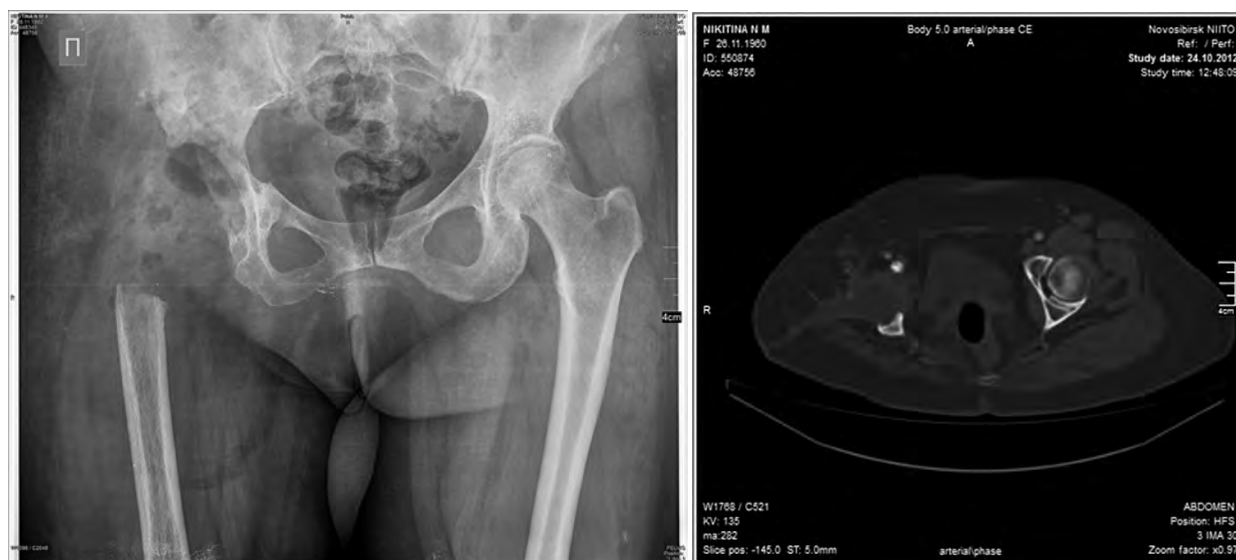

Рис. 10. Рентгенограмма и МСКТ правого тазобедренного сустава больной Н. после удаления эндопротеза.

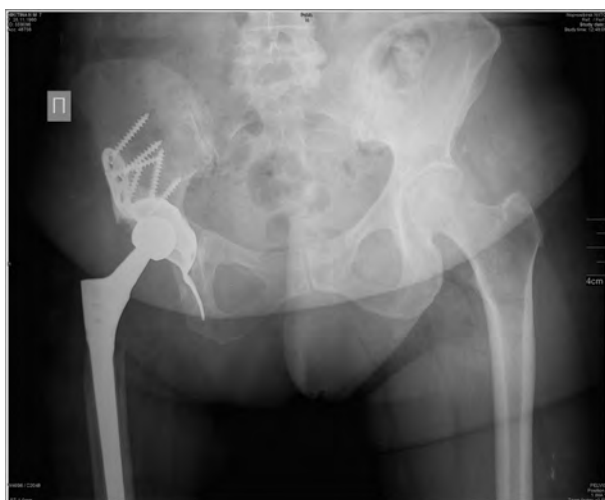

Рис. 11. Рентгенограмма правого тазобедренного сустава больной Н. после ревэндопротезирования.

Принято решение о проведении пункции сустава, сустав пропункцирован, взяты посевы, отправлены в БАК-лабораторию для определения возбудителя. На третьи сутки получены положительные результаты БАК-исследований, которые предопределили дальнейшую тактику оперативного лечения и ведения больной в послеоперационном периоде, а именно, решено удалить эндопротез и назначить пациентке антибиотикопрофилактику с дальнейшей медицинской паузой (рис. 10).

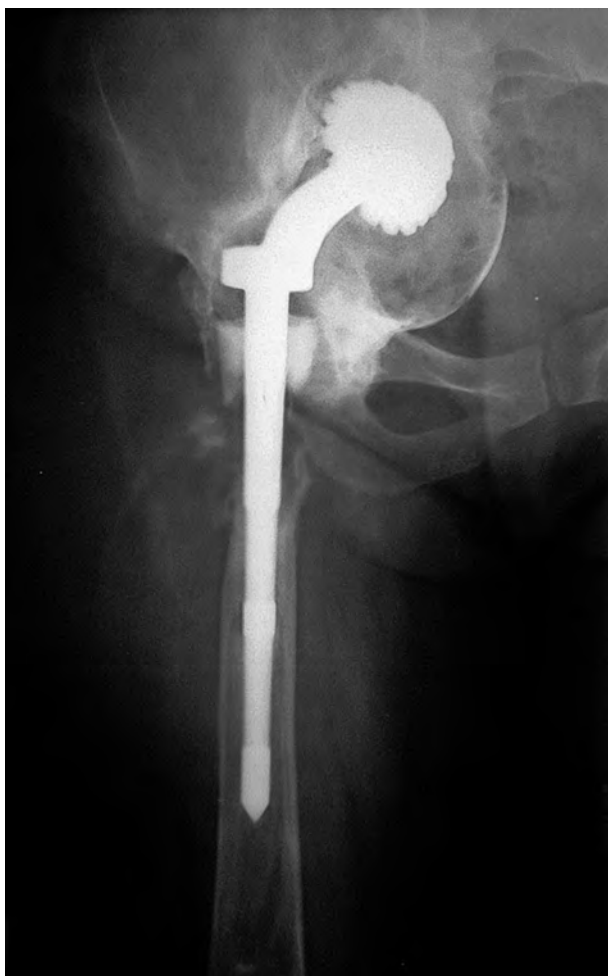Больная Н. 68 лет, поступила в отделение эндопротезирования и эндоскопической хирургии суставов Новосибирского НИИТО 10.12.2010 г. Диагноз: Поздняя глубокая парапротезная инфекция. Дефект дна вертлужной впадины и проксимального отдела правой бедренной кости. Состояние после удаления эндопротеза ЭСИ (2009). Пациентка прошла курс антибиотикопрофилактики и выдержала медицин-

скую паузу. Взяты анализы при поступлении, сустав пунктирован, взяты посевы. На третьи сутки получены отрицательные результаты БАК-исследований, которые предопределили дальнейшую тактику, а именно проведение пациентке ревэндопротезирования с использованием антипротрузионного кольца Бурх Шнайдера с пластикой дна вертлужной впадины и ревизионной ножки Zimmer. В дефект впадины уложена [без давления] губчатая костная аллокрощка (рис. 11).

Выписка на 15-е сутки после операции. К этому времени больная была полностью обучена и адаптирована к ходьбе на костылях, в том числе по лестнице. Показатели гомеостаза на момент выписки – вполне удовлетворительные. Боли в тазобедренном суставе не беспокоят, функция – вполне удовлетворительная, укорочение устранено.

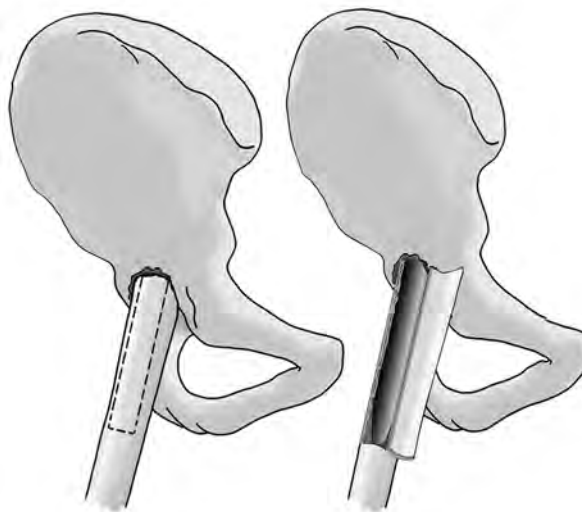
### Клинический пример 3

Больная Н. 47 лет, поступила в РНИИТО им. Р.Р. Вредена в 2007 г. с прогрессирующим пролабированием вертлужного компонента в полость малого таза. Из анамнеза больной известно, что 27 лет назад ей было выполнено эндопротезирование правого тазобедренного сустава неразъемным эндопротезом Сиваша по поводу ГКО проксимального отдела бедренной кости. После падения на область оперированного сустава постепенно развилась нестабильность вертлужного компонента с последующим пролабированием его в полость малого таза, что сопровождалось нарастанием болей, ограничением активных движений и укорочением нижней конечности. В связи с этим больная направлена в РНИИТО им. Р.Р. Вредена. При обследовании больной на рентгенограмме в прямой (рис. 12) и боковой проекциях отчетливо определялся вертлужный компонент и шейка эндопротеза в полости малого таза, а проксимальный конец бедра – у верхнего края дефекта вертлужной впадины.



**Рис. 12.** Рентгенограмма правого тазобедренного сустава больной Н. (прямая проекция).

Возник вопрос: как удалить неразъемный эндопротез Сиваша из полости малого таза? В этой ситуации ретроперитонеальный доступ лишь повышал риск возможных осложнений и не гарантировал успех операции, а поэтому проблему не решал. Однако необходимость удаления эндопротеза наружно-боковым доступом с анестезиологом и сосудистыми хирургами были обсуждены тактические приемы в случае возникновения кровотечения, заготовлена донорская кровь и плазма, гемостатики, реинфузатор. По рентгенограммам таза и верхней трети бедра были подобраны типоразмеры антипротрузионного кейджа, винты для его фиксации, ревизионный бедренный компонент эндопротеза, костный цемент, проволока для серкляжных швов, необходимый набор ортопедического инструментария для резэндопротезирования и забрюшинного доступа. Операция осуществлялась бригадой ортопедов-травматологов под СМА на фоне управляемой гипотонии в положении больной на здоровом боку. Первоначально была выполнена трансфemorальная остеотомия (рис. 13) проксимального конца бедренной кости от опилов в дистальном направлении на длину имплантированного бедренного компонента эндопротеза Сиваша.



**Рис. 13.** Схематическое изображение этапов трансфemorальной остеотомии бедренной кости.

Костная «крышка» с сохранением на ней мышц отведена кпереди. Бедренный компонент извлечен из костномозгового канала. Поскольку пролабирование вертлужного компонента не сопровождалось сдавлением сосудов, нервов и мочеточника, то это снизило риск возможных осложнений при тракции за освобожденную ножку бедренного компонента и значительно облегчило иссечение рубцов вокруг шейки эндопротеза до плоского основания вертлужного компонента и краев дефекта впадины. При этом было удобно осуществлять гемостаз, улучшился обзор передне-верхнего края дефекта, увеличилась подвижность вертлужного компонента эндопротеза и появилась возможность пальпации мягких тканей вокруг него. В одно из отверстий основания вертлужного компонента вставлен крючок, с помощью которого можно было фиксировать, наклонять и разворачивать вокруг оси его сферическую часть, что улучшало визуальный обзор отсекаемых коагулятором тканей. Иссечение рубцовых тканей сопровождалось кровотечением, которое останавливалось тампонированием с раствором перекиси водорода, гемостатической губкой и коагулированием. После удаления эндопротеза осуществлено пальцевое исследование краев образовавшегося дефекта во впадине на предмет наличия костных отломков, состояния кортикальных стенок и определения потребности количества аллотрансплантата. В рубцах мягких тканей малого таза отчетливо определялась пульсация сосудов. В дефект впадины уложена [без давления] губчатая костная аллокрошка. В сформированное костное ложе установлено антипротрузионное кольцо Бурх-Шнейдера с фиксацией его винтами. На костном цементе в него имплантирован вертлужный компонент эндопротеза.

В течение этого этапа операции осуществлялся мониторинг за показателями крови, сердечно-сосудистой деятельности, количеством и цветом отделяемой мочи. В режиме ожидания находились сосудистые хирурги.



Следующим этапом, в подготовленное костномозговое ложе бедренной кости имплантирован ревизионный бедренный компонент эндопротеза и закрыт отсеченной «крышкой» бедра с фиксацией ее серкляжными проволочными швами. На конус бедренного компонента надета головка и вправлена в вертлужный. Рана ушита с установкой активных дренажей. Интраоперационная кровопотеря составила 2970 мл. Время операции – 5 ч 50 мин. Кровопотеря восстановлена инфузаторной и донорской кровью.

Послеоперационный период на фоне антибактериальной, антикоагулянтной, гемостимулирующей и симптоматической терапии протекал без осложнений. Рана зажила первичным натяжением. Амплитуда активных движений в оперированном суставе под наблюдением методиста ЛФК восстановлена в пределах необходимых для самообслуживания. На контрольной рентгенограмме положение эндопротеза и соотношения его компонентов правильные (рис. 14).

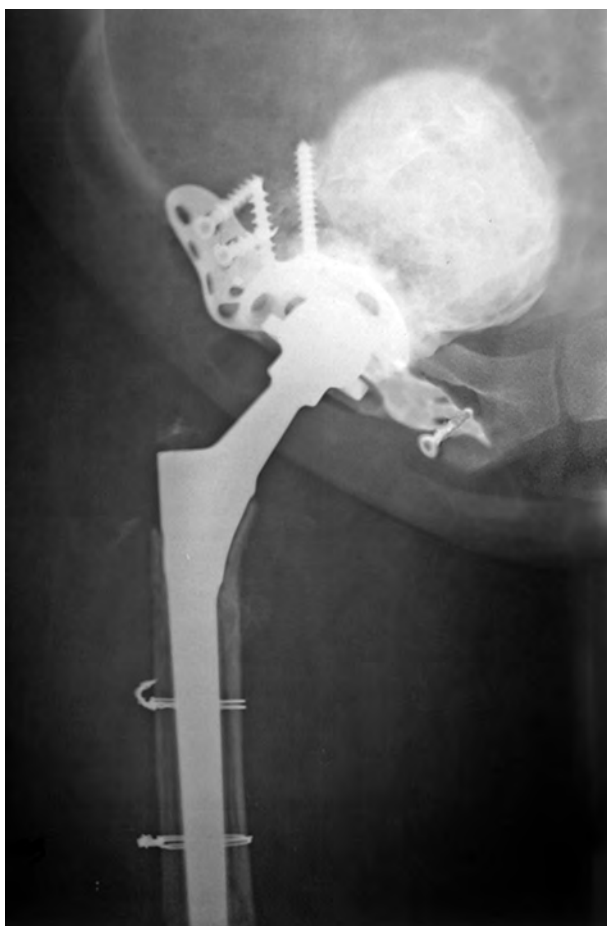

Рис. 14. Рентгенограмма больной Н. после реэндопротезирования правого тазобедренного сустава.

В удовлетворительном состоянии больная выписана на амбулаторное наблюдение по месту жительства с подробным описанием сроков приема антикоагулянтов, препаратов кальция, контроля анализов крови, занятий ЛФК и начала дозированной нагрузки под контролем рентгенографии.

Через год больная сообщила о восстановлении опороспособности оперированной конечности.

Все последующие операции 9-ти больным были выполнены по описанной методике без осложнений и в последующем с восстановлением утраченной функции оперированного сустава. Удаляемые эндопротезы были разъемными. Кровопотеря во время операции у всех больных составила от 1560 до 4100 мл. Время выполнения операции варьировало от 2 ч 50 мин до 5 ч 50 мин.

На способ удаления вертлужного компонента эндопротеза при пролабировании его в полость малого таза получен патент РФ № 2440048 от 2012 г.

В заключение мы хотим подчеркнуть, что поздняя диагностика развития нестабильности вертлужного компонента эндопротеза и пролабирования его в полость малого таза является результатом не только возможных технических ошибок, но и отсутствия динамического наблюдения за больными в послеоперационном периоде.

При выписке больных из стационара им следует подробно разъяснить необходимость выполнения всех рекомендаций врача во избежание возможных осложнений и нарушений в период восстановления функции оперированного сустава.

Пациенты, у которых диагностированы рентгенологические и клинические признаки нестабильности компонентов эндопротеза, должны быть уведомлены о необходимости операции реэндопротезирования, которая связана с риском возможных осложнений, и подтвердить свое согласие на операцию в письменной форме.

Каждый хирург, планирующий операцию реэндопротезирования, должен помнить, что рентгенологическая и компьютерная оценка соотношений вертлужного компонента и окружающих его органов может не соответствовать истинной картине в ходе операции, вследствие чего могут возникнуть непредвиденные осложнения.

При подготовке к операции лечащий врач должен провести все необходимые клиничко-лабораторные и специальные исследования, консультации специалистов по показаниям с целью снизить риск возможных осложнений. Операцию должны выполнять травматологи-ортопеды, владеющие методами ревизионного эндопротезирования и при необходимости привлекать для участия в операции опытных абдоминальных и сосудистых хирургов.

#### ЛИТЕРАТУРА

1. Аболин А.А., Мамонтов В.Д., Машков В.М. Эндопротезирование тазобедренного сустава в условиях дефицита костей: классификация по этиопатогенетическому принципу и хирургическая тактика // Травматол. и ортопедия России. – 2003. – № 2/3. – С. 60.
2. Загородний Н.В. Эндопротезирование тазобедренного сустава. – М.: ГЭОТАР-Медиа, 2012. – С. 12.
3. Кавалерский Г.М., Донченко С.В., Силин Л.Л. Результаты эндопротезирования тазобедренного сустава отечественными конструкциями // Эндопротезирование в России. – Казань – СПб., 2005. – Вып. 1. – С. 157.
4. Прохоренко В.М. Первичное и ревизионное эндопротезирование тазобедренного сустава. – Новосибирск: Новосибирский НИИТО, 2007. – 348 с.

5. Неверов В.А., Закари С.М. Ревизионное эндопротезирование тазобедренного сустава. – СПб.: Образование, 1997. – С. 3.

6. Прохоренко В.М., Бондарев Ю.Н., Байтов В.С. и др. Опыт и результаты использования различных типов эндопротезов при первичном и ревизионном эндопротезировании тазобедренного сустава // Эндопротезирование в России. – Казань – СПб., 2005. – С. 272–277.

7. Тихилов Р.М., Шаповалов В.М. Руководство по эндопротезированию тазобедренного сустава. – СПб., 2008. – С. 293.

8. Магомедов Х.М., Загородний Н.В., Никитин С.С. Ревизионное эндопротезирование тазобедренного сустава // Эндопротезирование в России. – Казань – СПб., 2007. – Вып. 3. – С. 222.

9. Николенко В.К., Буряченко Б.П., Давыдов Д.В. Эндопротезирование при ранениях, повреждениях и заболеваниях тазобедренного сустава. – М.: Медицина, 2009. – С. 325–327.

10. Воронович А.И. Эндопротезирование тазобедренного сустава при дефектах вертлужной впадины // Эндопротезирование в России. – Казань – СПб., 2009. – Вып. 5. – С. 186, 187.

11. Плющев А.Л. Диспластический коксартроз. Теория и практика. – М.: Лето-принт, 2007. – С. 428, 442.

12. Dearborn J.T. Higt placement an fcetabular component insertel withocement in a revision total hip arthroplasty // J. Bone Joint Surg. – 1999. – Vol. 81-A. – P. 469.

13. Kavanagh B.F. Revision total hip arthroplasty // J. Bone Joint Surg. – 1989. – Vol. 67-A. – P. 517–126.

14. Rorabeck H., Purtington P.F. Retroperitoneal Exposure in Revision Total Hip Arthroplasty. Instructional Course Lectures. AAOS. – 1999. – Vol. 48. – P. 27–36.

15. Nachbur B., Meyer R.P., Verkkala K., Zurcher R. The mechanisms of severe arterial injury in surgery of the hip joint // Clin. Orthop. – 1979. – P. 122–133.

## REFERENCES

1. Abolin A.A., Mamontov V.D., Mashkov V.M. Hip joint replacement at bone deficiency: classification by

etiopathogenetic principle and surgical tactics // *Travmatologia i Ortopedia Rossii.* – 2003. N 2/3. – P. 60.

2. Zagorodniy N.V. Hip joint replacement. – Moskva: GEOTAR-Media, 2012. – P. 12.

3. Kavalerskiy G.M., Donchenko S.V., Silin L.L. Outcomes of hip joint replacement with domestically produced constructions // *Endoprotezirovanie v Rossii.* – Kazan – Sankt-Peterburg, 2005. – Issue 1. – P. 157.

4. Prokhorenko V.M. Primary and revision hip joint replacement. – Novosibirsk: Novosibirskiy NIITO, 2007. – 348 p.

5. Neverov V.A., Zakary S.M. Revision hip joint replacement. – Sankt-Peterburg: Obrazovanie, 1997. – P. 3.

6. Prokhorenko V.M., Bondarev Yu.N., Baitov V.S. et al. Experience and results of application of various types of implants at primary and revision hip joint replacement // *Endoprotezirovanie v Rossii.* – Kazan – Sankt-Peterburg, 2005. – P. 272–277.

7. Tikhilov R.M., Shapovalov V.M. Guide on hip joint replacement. – Sankt-Peterburg, 2008. – P. 293.

8. Magomedov Kh.M., Zagorodniy N.V., Nikitin S.S. Revision hip joint replacement. – Endoprotezirovanie v Rossii. – Kazan – Sankt-Peterburg, 2007. – Issue 3. – P. 222.

9. Nikolenko V.K., Buryachenko B.P., Davidov D.V. Hip joint replacement at wounds, injuries and diseases of the joint. – Moskva: Medicina, 2009. – P. 325–327.

10. Voronovich A.I. Hip joint replacement at defects of acetabulum // *Endoprotezirovanie v Rossii.* – Kazan – Sankt-Peterburg, 2009. – Issue 5. – P. 186, 187.

11. Pljushchiov A.L. Dysplastic coxarthrosis. Theory and practice. – Moskva: Lето-Print, 2007. – P. 428, 442.

12. Dearborn J.T. Higt placement an fcetabular component insertel withocement in a revision total hip arthroplasty // J. Bone Joint Surg. – 1999. – Vol. 81-A. – P. 469.

13. Kavanagh B.F. Revision total hip arthroplasty // J. Bone Joint Surg. – 1989. – Vol. 67-A. – P. 517–126.

14. Rorabeck H., Purtington P.F. Retroperitoneal Exposure in Revision Total Hip Arthroplasty. Instructional Course Lectures. AAOS. – 1999. – Vol. 48. – P. 27–36.

15. Nachbur B., Meyer R.P., Verkkala K., Zurcher R. The mechanisms of severe arterial injury in surgery of the hip joint // *Clin. Orthop.* – 1979. – P. 122–133.

## Сведения об авторах

**Прохоренко Валерий Михайлович** – доктор медицинских наук, профессор, заслуженный врач РФ, заместитель директора ФГБУ «Новосибирский НИИТО им. Я.Л. Цивьян» Минздрава России по научно-лечебной работе, руководитель клиники эндопротезирования и эндоскопической хирургии суставов, заведующий кафедрой травматологии и ортопедии Новосибирского ГМУ (630091, Новосибирск, ул. Фрунзе, 17; тел.: (+7 383) 363-31-31, (+7 383) 363-32-46; e-mail: niito@niito.ru)

**Машков Владимир Михайлович** – доктор медицинских наук, профессор, заведующий отделением эндопротезирования тазобедренного сустава ФГБУ «Российский научно-исследовательский институт травматологии и ортопедии им. Р.Р. Вредена» Минздрава России, Санкт-Петербург (195427, Санкт-Петербург, ул. Академика Байкова, д. 8; тел.: 8 (812) 670-86-70)

**Мамедов Агшин Арифович** – кандидат медицинских наук, научный сотрудник отделения эндопротезирования и эндоскопической хирургии суставов ФГБУ «Новосибирский НИИТО им. Я.Л. Цивьян» Минздрава России.

**Долгополов Владимир Васильевич** – кандидат медицинских наук, старший научный сотрудник отделения эндопротезирования тазобедренного сустава ФГБУ Рос. НИИТО им. Р.Р. Вредена, Санкт-Петербург.

## Information about the authors

**Prokhorenko Valeriy Mikhaylovich** – M.D., professor, Honored Physician of the Russian Federation, Deputy Director on Scientific and Medical Affairs of Novosibirsk Scientific Institute of Traumatology and Orthopedics named after Ya.L. Tsviyvan, the Head of the Clinic of Endoprosthetics and Endoscopic Surgery of the Joints, the Head of the Department of traumatology and Orthopedics of Novosibirsk State Medical University GМУ (630091, Novosibirsk, Frunze str., 17; tel.: (+7 383) 363-31-31, (+7 383) 363-32-46; e-mail: niito@niito.ru)

**Mashkov Vladimir Mikhaylovich** – M.D., professor, the Head of the Department of Hip Joint Replacement of Russian Scientific-Research Institute of Traumatology and Orthopedics named after R.R. Vreden (195427, Saint-Petersburg, Academician Baykov str., 8; tel.: 8 (812) 670-86-70)

**Mamedov Agshin Arifovich** – candidate of medical sciences, research fellow of the department of Endoprosthetics and Endoscopic Surgery of the Joints of Novosibirsk Scientific Institute of Traumatology and Orthopedics named after Ya.L. Tsviyvan

**Dolgoplov Vladimir Vasilyevich** – candidate of medical sciences, senior research fellow of the Department of Hip Joint Replacement of Russian Scientific-Research Institute of Traumatology and Orthopedics named after R.R. Vreden