

Г.В. Родоман^{1,2}, А.А. Соколов¹, Т.И. Шалаева¹, Э.Н. Артемкин³, Е.А. Степанов¹,
С.М. Маслеников⁴

ЭНДОБИЛИАРНЫЕ ВМЕШАТЕЛЬСТВА ПРИ ОСТРОМ НЕКРОТИЧЕСКОМ ПАНКРЕАТИТЕ

¹ Российский национальный исследовательский медицинский университет им. Н.И. Пирогова (Москва)

² Городская клиническая больница № 24 Департамента здравоохранения г. Москвы (Москва)

³ Главный военный клинический госпиталь им. Н.Н. Бурденко (Москва)

⁴ Главный военный клинический госпиталь внутренних войск Министерства внутренних дел России (Москва)

Исследование включены больные с острым некротическим панкреатитом и подтвержденным наличием билиарной гипертензии. В целях купирования желчной гипертензии сразу выполнялась эндоскопическая ретроградная холангиопанкреатография (ЭРХПГ) с эндоскопической папиллосфинктеротомией (ЭПСТ), дополненная литоэкстракцией. Сделан вывод о том, что в тех случаях, когда причиной билиарной гипертензии является внутривнутрипротоковая патология и исходная тяжесть состояния больного с острым некротическим панкреатитом не превышает 11 баллов по шкале тяжести физиологического состояния (ТФС), выполнение ЭРХПГ с ЭПСТ и литоэкстракцией предпочтительнее дренирования желчного пузыря.

Ключевые слова: острый некротический панкреатит, билиарная гипертензия, эндоскопические операции

ENDOBILIARY INTERVENTIONS AT ACUTE NECROTIC PANCREATITIS

G.V. Rodoman^{1,2}, A.A. Sokolov¹, T.I. Shalaeva¹, E.N. Artemkin³, E.A. Stepanov¹,
S.V. Maslennikov⁴

¹ Russian National Research Medical University named after N.I. Pirogov, Moscow

² Municipal Clinical Hospital N 24 of Moscow City Health Department, Moscow

³ Burdenko Main Military Clinical Hospital, Moscow

⁴ Main Military Clinical Hospital of Internal Troops of the Ministry for Internal Affairs of Russia, Moscow

The study included patients with acute necrotic pancreatitis and confirmed biliary hypertension. The endoscopic retrograde cholangiopancreatography (ERSP) and endoscopic papillosphincterotomy (EPST) supplemented with lithoextraction were conducted immediately. We concluded that in cases when intraduct pathology causes biliary hypertension and initial severity of patient's condition doesn't exceed 11 physiological status severity (PSS) scale conducting ERSP with EPST and lithoextraction is more preferable than drainage of gall bladder.

Key words: acute necrotic pancreatitis, biliary hypertension, endoscopic surgeries

ВВЕДЕНИЕ

В настоящее время вопрос о целесообразности выполнения ЭРХПГ с транспапиллярными декомпрессивными вмешательствами у пациентов с острым некротическим панкреатитом остается открытым, хотя развитие билиарной гипертензии встречается при панкреонекрозе достаточно часто [1, 3, 4, 6]. Из-за риска повышения давления в панкреатических протоках и возможности инфицирования воспалительного процесса поджелудочной железы для декомпрессии желчных путей у таких больных, как правило, применяется дренирование желчного пузыря одним из существующих методов [2, 7, 8].

Целью настоящего исследования явилась сравнительная оценка эффективности эндоскопических транспапиллярных вмешательств и холецистостомии, а также оценка возможных отрицательных последствий ЭРХПГ и эндобилиарных вмешательств у пациентов с острым некротическим панкреатитом и билиарной гипертензией.

Особенность выполнения ЭРХПГ с вмешательством на большом дуоденальном сосочке (БДС) при билиарной патологии, осложненной острым панкреатитом

Методика выполнения ЭРХПГ при билиарной патологии на фоне развившегося некротического панкреатита имеет ряд существенных особенностей.

Во-первых, в ряде случаев у таких больных из-за наличия воспалительного инфильтрата, деформирующего просвет двенадцатиперстной кишки, может быть затруднен доступ к БДС.

Во-вторых, необходимо определить сроки выполнения ЭРХПГ и метод декомпрессии желчных протоков.

Причиной развития острого панкреатита может являться нахождение конкремента в ампуле сосочка, который перекрывает устье главного панкреатического протока (ГПП), создавая панкреатическую гипертензию с разрывом дуктоацинарных соединений. К моменту выполнения ЭРХПГ может произойти самостоятельное отхождение конкремента в двенадцатиперстную кишку с восстановлением свободного оттока желчи, однако воспалительные изменения в области устья ГПП остаются, поддерживая прогрессирующее запущенных ранее механизмов повреждения поджелудочной железы. В других случаях ущемленный конкремент под действием спазмолитической терапии может сместиться из ампулы сосочка вверх

и флотировать в просвете холедоха. Уточнение патологии желчных протоков производится с учетом клинико-лабораторных, ультразвуковых данных, результатов компьютерной томографии и эндоскопического осмотра БДС. При наличии признаков острой окклюзии ампулы большого дуоденального сосочка ЭРХПГ необходимо производить в ближайшие часы. В остальных случаях показано выполнение ЭРХПГ в срочном порядке после необходимой подготовки пациента.

В-третьих, при выполнении диагностического этапа ЭРХПГ надо стремиться осуществлять селективную канюляцию устья холедоха, избегая контрастирования ГПП, чтобы не вызвать дополнительного повреждения и инфицирования поджелудочной железы. Для этих целей целесообразно применять нитиноловые проводники или выполнять аспирационную пробу. Использование нитиноловых проводников позволяет облегчить не только селективную канюляцию желчных протоков, но и выполнение ЭПСТ и литоэкстракции, значительно уменьшая травматизацию сосочка и, тем самым, снижая риск прогрессирования панкреонекроза.

В четвертых, в случае выявления ущемленного конкремента в ампуле БДС противопоказано выполнять ЭПСТ канюляционным способом, так как при этом можно травмировать слизистую в области устья ГПП. Целесообразно проводить рассечение «крыши» ампулы сосочка атипично – с помощью игольчатого электрода в области наибольшего выбухания продольной складки. При необходимости такой разрез может быть продлен обычным канюляционным способом. После удаления ущемленного конкремента выполняется контрастирование желчных протоков, и при выявлении в них конкрементов осуществляется литоэкстракция с помощью корзинки Dormia, а при невозможности одномоментной полной санации холедоха устанавливается полимерный стент или назобилиарный дренаж. Повторные манипуляции на желчных протоках выполняются после стихания явлений острого панкреатита.

МАТЕРИАЛЫ ИССЛЕДОВАНИЯ

В исследование было включено 40 больных с острым некротическим панкреатитом и признаками билиарной гипертензией. Анализировали клинические результаты лечения, данные ультразвуковых исследований, компьютерной томографии, ЭРХПГ, фистулографии (при дренировании желчного пузыря) и лабораторные данные. Тяжесть состояния больных оценивали по шкале тяжести физиологического состояния (ТФС) [5] при поступлении их в стационар. Все пациенты получали комплексную консервативную терапию, согласно принятым стандартам лечения. Основная и контрольная группа различались применением методов разрешения билиарной гипертензии.

Контрольная группа состояла из 18 пациентов с острым некротическим панкреатитом билиарной (66 %) и алиментарной (34 %) этиологии, которым в целях купирования билиарной гипертензии исходно было выполнено дренирование желчного пузыря. В

группе было 39 % мужчин и 61 % женщин в возрасте от 24 до 79 лет (табл. 1). Средний возраст составил $52,8 \pm 3,6$ лет. Тяжесть состояния больных при поступлении в стационар у всех не превышала 11 баллов, то есть отсутствовали пациенты в крайне тяжелом состоянии. При определении показаний к выполнению холецистостомии дилатация желчных протоков была выявлена в 80 % случаев, причем конкременты холедоха исходно не были выявлены ни в одном наблюдении. В 20 % случаев УЗ-признаки расширения протоков отсутствовали, и показанием к холецистостомии явилось повышение уровня билирубина крови за счет прямой фракции и других маркеров холестаза, а также значительное увеличение размеров желчного пузыря. В среднем диаметр холедоха перед дренированием желчного пузыря составил $9,9 \pm 1,3$ мм, уровень общего билирубина крови – $84,1 \pm 18,5$ мкмоль/л, уровень прямого билирубина – $48,9 \pm 17,2$ мкмоль/л, длина желчного пузыря – $98,1 \pm 5,2$ мм.

В последующем 2 больным в связи с получением данных о холедохолитиазе при фистулографии была выполнена ЭРХПГ с ЭПСТ и литоэкстракцией. У 10 пациентов, имевших конкременты желчного пузыря, холедохолитиаз при фистулографии выявлен не был. Возможно, имело место самостоятельное отхождение конкремента холедоха, либо причиной развития билиарной гипертензии являлось сдавление интрапанкреатической части холедоха воспалительным инфильтратом в области головки поджелудочной железы. У пациентов с дренированным желчным пузырем, у которых исходно отсутствовало расширение желчных протоков и в последующем не было выявлено внутрипротоковой патологии при фистулографии, наличие билиарной гипертензии было подтверждено большим количеством желчи, оттекающей по холецистостоме (600–900 мл в сутки).

Основная группа состояла из 22 пациентов с острым некротическим панкреатитом билиарной этиологии, которым с целью купирования желчной гипертензии была выполнена ЭРХПГ с ЭПСТ и ревизией желчных протоков, дополненная в 19 случаях литоэкстракцией. В группе было 27 % мужчин и 73 % женщин в возрасте от 18 до 87 лет (табл. 1). Средний возраст составил $54,1 \pm 3,7$ лет. Тяжесть состояния больных при поступлении в стационар по шкале ТФС у всех не превышала 11 баллов. Распределение больных по полу, возрасту и тяжести состояния при поступлении в основную и контрольную группах было сопоставимо.

При выполнении ЭРХПГ пациентам основной группы придерживались правил, приведенных выше. В 41 % случаев ЭРХПГ была выполнена в 1–2-е сутки, в 32 % случаев – на 3–5-е сутки, в 27 % случаев – на 6–9-е сутки госпитализации. Исходно при определении показаний к манипуляции конкременты холедоха были четко выявлены только в 23 % случаев. Еще в 63 % случаев была выявлена дилатация желчных протоков без визуализации конкрементов, но в 14 % наблюдений расширение протоков отсутствовало, и внутрипротоковая патология была заподозрена в связи с существенным повышением уровня билирубина крови за счет прямой фракции на фоне наличия желчнока-

Распределение больных основной и контрольной группы по полу и возрасту

Пол	Возраст					
	до 40 лет		41–60 лет		больше 60 лет	
	ОГ	КГ	ОГ	КГ	ОГ	КГ
Мужчины	0 (0 %)	2 (29 %)	2 (33 %)	3 (42 %)	4 (67 %)	2 (29 %)
Женщины	3 (19 %)	2 (18 %)	8 (50 %)	5 (46 %)	5 (31 %)	4 (36 %)
Всего	3 (14 %)	4 (22 %)	10 (45 %)	8 (44 %)	9 (41 %)	6 (34 %)

Примечание: ОГ – основная группа; КГ – контрольная группа.

менной болезни (ЖКБ). В среднем диаметр холедоха перед выполнением ЭРХПГ составил $10,9 \pm 0,6$ мм, уровень общего билирубина – $44,2 \pm 8,4$ мкмоль/л, уровень прямого билирубина – $36,2 \pm 7,6$ мкмоль/л, длина желчного пузыря – $89,7 \pm 4,5$ мм. После уточнения диагноза в ходе проведения ЭРХПГ выяснилось, что причиной развития билиарной гипертензии у 14 % пациентов основной группы явились стеноз БДС и у 86 % – холедохолитиаз. Синдром острой окклюзии ампулы БДС или ТОХ имел место только у 23 % больных, а у 63 % пациентов были обнаружены флотирующие конкременты холедоха.

РЕЗУЛЬТАТЫ И ОБСУЖДЕНИЕ

Непосредственно после выполнения ЭРХПГ среди 22 пациентов основной группы и 2 пациентов контрольной группы, которым эндобилиарное вмешательство было выполнено на 2-м этапе лечения, серьезного ухудшения состояния зарегистрировано не было. В 2 случаях в течение суток после выполнения ЭРХПГ отмечалось умеренное снижение артериального давления, не потребовавшее медикаментозной поддержки гемодинамики, и в 1 случае у пациентки старческого возраста наблюдались нарушения психического статуса с дезориентацией. Все 3 случая (13 ± 7 %) были расценены как осложнения наркоза и не имели серьезных последствий. Кровотечений из зоны ЭПСТ, потребовавших бы повторной манипуляции с остановкой кровотечения, также не было.

В 3 случаях (13 ± 7 %) в период после выполнения эндобилиарного вмешательства имела место некоторая отрицательная динамика ультразвуковой картины, однако только в одном из этих случаев она сопровождалась клиническими и лабораторными признаками прогрессирования панкреонекроза – жалобами на возобновление болей, нарастание амилаземии и лейкоцитоза. В двух других случаях уровень амилазы крови, напротив, снизился после выполнения ЭРХПГ, а лейкоцитоза крови и отрицательной клинической динамики не было. Однозначно расценить динамику изменений как отрицательные последствия выполнения ЭРХПГ возможно только в первом из описанных случаев. Ни в одном из этих наблюдений не произошло развития полиорганной недостаточности и других тяжелых осложнений панкреонекроза.

Еще в 6 случаях (25 ± 9 %) после выполнения ЭРХПГ имела место кратковременная амилаземия, которая не сопровождалась ухудшением клинической

и ультразвуковой картины острого некротического панкреатита. У 5 из этих больных повышение амилазы было совсем небольшим – не более чем на 100 ед/л, у 1 пациента произошло значительное повышение уровня амилазы крови – до 1779 ед/л и лейкоцитов крови до $13,5 \times 10^9$ /л. Однако уже через двое суток эти показатели нормализовались, а при контрольном УЗИ отмечалась положительная динамика течения заболевания. У 71 ± 9 % больных после выполнения ЭРХПГ с ЭПСТ уровень амилазы крови достоверно снижался. Уровень амилазы мочи после выполнения ЭРХПГ, как правило, был слегка повышен. В среднем он составил 750 ± 170 ед/л (норма – до 460 ед/л), при том что в момент поступления этих больных в стационар уровень амилазы мочи составлял 10083 ± 384 ед/л, то есть был в 13 раз выше.

В среднем у больных произошло значительное снижение амилазы крови в первые сутки после выполнения ЭРХПГ (с 905 ± 197 до 648 ± 148 ед/л) и полная нормализация этого показателя в течение 3–5 суток (91 ± 12 ед/л). Размеры головки поджелудочной железы достоверно уменьшились также уже в 1-е сутки с $34,9 \pm 2$ до $30,6 \pm 1,5$ мм. Достоверное снижение лейкоцитов произошло не сразу, но к 3–5-м суткам их уровень практически нормализовался ($9,5 \pm 0,7 \times 10^9$ /л). Следует также отметить, что после выполнения ЭРХПГ отсутствовало снижение уровня гемоглобина и общего белка крови. Все это говорит о положительной динамике течения острого некротического панкреатита после устранения внутрипротоковой патологии, которая являлась как причиной нарушения оттока желчи, так и причиной развития панкреонекроза.

Уровень общего билирубина крови достоверно снизился на $18,9 \pm 6,2$ мкмоль/л уже в 1-е сутки после ЭРХПГ и полностью нормализовался в течение 3–5 суток. Прямой билирубин в 1-е сутки также достоверно снизился на $20,3 \pm 6,6$ мкмоль/л и в течение 3–5 суток достиг среднего уровня $6,6$ мкмоль/л. Диаметр холедоха по данным УЗИ через сутки после ЭРХПГ уменьшился в среднем на $3,2 \pm 0,5$ мм, вернувшись к норме, длина желчного пузыря уменьшилась на $21,3 \pm 4,1$ мм. Кроме этого, у больных имело место быстрое и достоверное снижение среднего уровня аминотрансфераз: АСТ – на 190 ед/л, АЛТ – на 104 ед/л за сутки.

Таким образом, после выполнения ЭРХПГ произошло полное купирование признаков билиарной гипертензии и в большинстве случаев отмечалась достоверная положительная динамика течения острого

некротического панкреатита, а также уменьшение поражения печени. Отрицательные последствия эндобилиарных ретроградных вмешательств у больных с острым некротическим панкреатитом в большинстве наблюдений ограничивались развитием транзиторной амилаземии, в то время как риск прогрессирования панкреонекроза, подтвержденного клиническими, лабораторными и инструментальными данными, составил всего $4 \pm 0,4 \%$ (рис. 1).

Окончательно клинические результаты лечения были оценены при сравнении основной и контрольной групп. Результаты сравнения приведены в таблице 2. Исходно группы были сопоставимы по показателям, которые могут влиять на течение заболевания. При этом сравнительная оценка показала, что в основной группе были достоверно ниже летальность, частота гнойных осложнений и сроки госпитализации больных. Разница летальности составила $22 \pm 9 \%$, частота гнойных осложнений – $28 \pm 11 \%$, сроки пребывания выздоровевших больных в стационаре – $22 \pm 6,4$ суток.

Динамика лабораторных показателей также свидетельствует о более высокой эффективности ЭРХПГ как в купировании желчной гипертензии, так и в непосредственном лечении панкреонекроза. После холецистостомии наблюдались более медленные темпы

купирования желтухи, снижения аминотрансфераз и амилазы крови. Кроме того, отсутствовала имевшая место на 3–5-е сутки после ЭРХПГ нормализация уровня лейкоцитов крови, наблюдалось снижение уровня гемоглобина (к 3–5-м суткам – почти на 30 г/л, по сравнению со значением до холецистостомии; $p < 0,002$) и общего белка крови (к 3–5-м суткам – почти на 9 г/л, по сравнению со значением до холецистостомии; $p < 0,05$). То есть прогрессирование панкреонекроза при дренировании желчного пузыря обычно удавалось остановить в более поздние сроки, чем при выполнении ЭРХПГ с ЭПСТ и литоэкстракцией.

Полученные данные позволяют утверждать, что при остром некротическом панкреатите с билиарной гипертензией в целях устранения внутрипротоковой патологии эффективно первичное выполнение ЭРХПГ с эндобилиарными вмешательствами. Перенесение его на второй этап лечения (после купирования желтухи с помощью дренирования желчного пузыря) не приводит к улучшению результатов лечения. Если при первичном выполнении ЭРХПГ гнойных осложнений не было отмечено вовсе, а сроки госпитализации больных не превышали 30 суток, то в одном из двух случаев, в которых ЭРХПГ выполнили после наложения холецистостомы, произошло развитие абсцесса сальниковой сумки, потребовавшее прове-

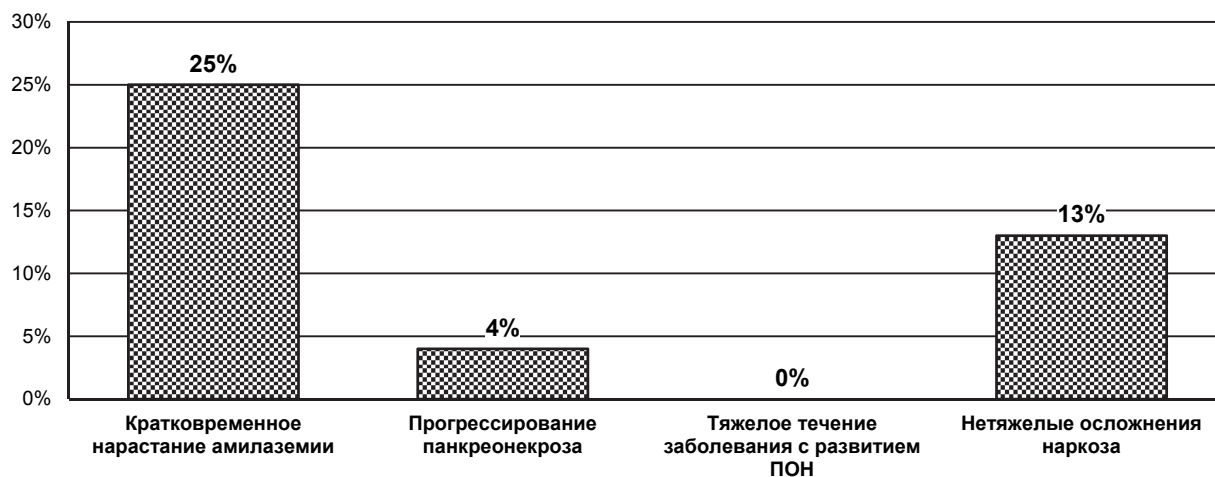


Рис. 1. Риск ухудшения течения острого некротического панкреатита вследствие выполнения ЭРХПГ.

Таблица 2
Результаты лечения больных с острым некротическим панкреатитом и желчной гипертензией

Показатель	Метод купирования желчной гипертензии		
	Дренирование желчного пузыря	ЭРХПГ	95% ДИ
Количество пациентов	18	22	–
Средний возраст (лет)	$52,8 \pm 3,6$	$54,1 \pm 3,7$	–
Распределение по полу (доля мужчин)	$39 \pm 12 \%$	$27 \pm 10 \%$	–
Средний ТФС при поступлении (баллов)	$6,5 \pm 0,5$	$6,0 \pm 0,5$	–
Летальность	$22 \pm 9 \%$	0 %*	3–41 % ($p < 0,05$)
Средний срок госпитализации у выздоровевших пациентов (суток)	$37,6 \pm 7,8$	$15,7 \pm 1,4^*$	9–34,9 ($p < 0,003$)
Частота развития гнойных осложнений	$28 \pm 11 \%$	0 %*	7–49 % ($p < 0,05$)

Примечание: * – отмечены достоверные различия показателей в группах.

дения повторных открытых операций, при этом срок госпитализации составил 50 суток.

Данные результаты лечения больных относятся к пациентам, у которых развитие острого некротического панкреатита было обусловлено билиарной патологией в виде холедохолитиаза, стеноза БДС или их сочетанием. Именно эти проявления послужили причиной развития тяжелого воспалительно-деструктивного поражения поджелудочной железы. Вместе с тем при остром деструктивном панкреатите алиментарного генеза вопрос о декомпрессии желчных протоков возникает только при развитии механической желтухи вследствие сдавления общего желчного протока измененной железой и воспалительным инфильтратом.

С целью оценки состояния внутри- и внепеченочных желчных протоков у больных с острым некротическим панкреатитом алиментарного генеза нами проведено обследование 20 больных, поступивших в хирургический стационар с диагнозом «острый некротический панкреатит», которым, помимо санации и дренирования брюшной полости, выполнено лапароскопическое дренирование желчного пузыря или наложение холецистостомы.

Все пациенты были лицами мужского пола в возрасте от 17 до 52 лет с ярко выраженной клинико-лабораторной картиной острого некротического панкреатита в стадиях токсемии и постнекротического инфильтрата.

Показанием к выполнению данных вмешательств явилось выявление при ультразвуковом исследовании увеличенного в размерах, напряженного желчного пузыря без деструктивных изменений его стенок. Данные изменения трактовались нами как билиарная гипертензия, требующая проведения декомпрессии.

При пункции желчного пузыря из его просвета эвакуировалось от 40 до 80 мл застойной желчи (бактериальная обсемененность желчи не превышала 10^5 в 1 мл). Желчный пузырь промывался теплым физиологическим раствором. В последующие дни по дренажу желчного пузыря выделялось от 100 до 300 мл светлой прозрачной желчи в сутки.

Всем 20 пациентам в первые трое суток от момента дренирования желчного пузыря выполнена фистулография. Отмечено, что у всех больных контрастировался увеличенный, со сниженным тонусом желчный пузырь (во всех случаях конкрементов в нем не было выявлено). Только после его тугого заполнения контраст попадал в желчные протоки. У всех обследованных пациентов диаметр внепеченочных желчных протоков не превышал 5 мм, расширения внутрипеченочных желчных протоков также выявлено не было. Кроме этого, во всех наблюдениях определялось дугообразное отеснение холедоха за счет наличия воспалительного инфильтрата в области головки поджелудочной железы. Эвакуация контраста в кишку во всех случаях не была нарушена и наступала в течение 1–3 минут после заполнения холедоха, при этом у 10 из 20 больных это происходило до контрастирования проксимальных отделов желчного дерева. Предварительные данные проведенного исследования показали, что увеличение в

размерах желчного пузыря у больных некротическими формами алкогольного панкреатита обусловлено, на наш взгляд, не гипертензией в билиарной системе, а его атонией и застоем желчи, так как известно, что желчные протоки и головка поджелудочной железы иннервируются из печеночного и правой половины чревного сплетений. При данной патологии воспалительная инфильтрация, распространяясь по печеночно-дуоденальной связке, в которой и проходят симпатические и парасимпатические нервные волокна вышеуказанных сплетений, блокирует проведение нервных импульсов, что приводит к выраженным функциональным нарушениям моторики желчного пузыря и двенадцатиперстной кишки.

ЗАКЛЮЧЕНИЕ

Таким образом, проведенный анализ свидетельствует о высокой эффективности и низком риске развития тяжелых осложнений ЭРХПГ с ЭПСТ и литоэкстракцией при лечении больных с острым некротическим панкреатитом на фоне билиарной патологии. Однако этот результат достигается при строгом соблюдении определенных мер предосторожности и выполнении комплекса мероприятий по профилактике развития осложнений. Поскольку патология желчных протоков является у этих пациентов причиной как билиарной гипертензии, так и острого панкреатита, то ЭРХПГ с транспапиллярными вмешательствами не только эффективно купируют желчную гипертензию, но и в большинстве случаев обеспечивают положительную динамику течения острого некротического панкреатита. В то же время дренирование желчного пузыря, снижая явления механической желтухи, не корректирует имеющуюся у таких пациентов патологию желчных протоков и БДС, перенося вопрос о ее лечении на более поздние сроки. При этом в большинстве случаев остаются неустранимыми патогенетические факторы прогрессирования панкреонекроза.

В связи с этим мы считаем, что в тех случаях, когда причиной билиарной гипертензии у больного с острым некротическим панкреатитом является патология внепеченочных желчных протоков или БДС, то предпочтительно выполнение не холецистостомии, а ЭРХПГ с ЭПСТ, дополненной, при необходимости, литоэкстракцией. Вопрос о возможности выполнения ЭРХПГ пациентам с панкреонекрозом, поступающим в крайне тяжелом состоянии, с выраженными гемодинамическими и дыхательными нарушениями, в настоящем исследовании не рассматривался.

Только при невозможности осуществления эндоскопических транспапиллярных вмешательств больным показано выполнение холецистостомии.

У пациентов с некротическими формами алкогольного панкреатита без синдрома механической желтухи также ставится под сомнение необходимость обязательного наружного дренирования билиарной системы с целью её декомпрессии. Возможно, в подобных случаях целесообразно проводить не дренирование желчного пузыря, а мероприятия по восстановлению его моторно-эвакуаторной функции.

**ЛИТЕРАТУРА
REFERENCES**

1. Ашрафов А.А., Алиев С.А., Зейналов С.М. Хирургическое лечение острого панкреатита в сочетании с конкрементами желчевыводящих путей // Хирургия. – 1996. – № 2. – С. 12–16.

Ashrafvov A.A., Aliyev S.A., Zeynalov S.M. Surgical treatment of acute pancreatitis in combination with concrements in bile passages // Hirurgija. – 1996. – N 2. – P. 12–16. (in Russian)

2. Багненко С.Ф., Толстой А.Д., Краснорогов В.В. и др. Острый панкреатит (Протоколы диагностики и лечения, утвержденные Ассоциацией хирургов Санкт-Петербурга) [Электронный ресурс]. – 2004. – Режим доступа: <http://biotech.spb.ru>.

Bagnenko S.F., Tolstoy A.D., Krasnorogov V.B. et al. Acute pancreatitis (The Protocols of diagnostics and treatment approved by the Association of Surgeons of St. Petersburg) [Digital Source]. – 2004. – Access on-line: <http://biotech.spb.ru>. (in Russian)

3. Ермолаев В.А., Баскаков В.А. Панкреатит в сочетании с заболеваниями желудка, ДПК и желчевыводящих путей // Хирургия. – 1991. – № 11. – С. 60–62.

Yermolaev V.A., Baskakov V.A. Pancreatitis in combination with gaster, duodenum and bile passages diseases // Hirurgija. – 1991. – N 11. – P. 60–62. (in Russian)

4. Савельев В.С., Филимонов М.И., Гельфанд Б.Р. и др. Деструктивный панкреатит: алгоритм диагностики и лечения // Consilium Medicum. – 2001. – Т. 3, № 6. – С. 273–279.

Saveljev V.C., Filimonov M.I., Gelfand B.R. et al. Destructive pancreatitis: an algorithm of diagnostics and treatment // Consilium Medicum. – 2001. – Vol. 3, N 6. – P. 273–279. (in Russian)

5. Филимонов М.И., Гельфанд Б.Р., Бурневич С.З. Деструктивный панкреатит – комплексная диагностика и лечение // Новый медицинский журнал. – 1997. – № 3. – С. 10–13.

Filimonov M.I., Gelfand B.R., Burnevich S.Z. Destructive pancreatitis – complex diagnostics and treatment // Novyj medicinskij zhurnal. – 1997. – N 3. – P. 10–13. (in Russian)

6. Филимонов М.И., Гельфанд Б.Р., Бурневич С.З. и др. Острый панкреатит / Под ред. В.С. Савельева. – М.: НЦССХ РАМН, 2000. – 60 с.

Filimonov M.I., Gelfand B.R., Burnevich S.Z. et al. Acute pancreatitis // Ed. by V.S. Saveljev. – M.: Bakoulev Scientific Center for Cardiovascular Surgery, 2000. – 60 p. (in Russian)

7. Baillie J. Complications of endoscopy // Endoscopy. – 1994. – Vol. 26. – P. 185–203.

8. Catalano M.F., Sivak M.V., Falk G.W. et al. Pancreatitis after sphincter of Oddimanometry is higher in patients with prior history of the pancreatitis // Gastrointest. Endoscopy. – 1993. – Vol. 39. – P. 311.

Сведения об авторах

Родоман Григорий Владимирович – доктор медицинских наук, профессор кафедры общей хирургии и лучевой диагностики лечебного факультета Российского национального исследовательского медицинского университета им. Н.И. Пирогова, главный врач Городской клинической больницы № 24 Департамента здравоохранения г. Москвы (127015, г. Москва, ул. Писцовая, 10; тел.: 8 (495) 613-04-08)

Соколов Алексей Анатольевич – доктор медицинских наук, профессор кафедры общей хирургии и лучевой диагностики лечебного факультета Российского национального исследовательского медицинского университета им. Н.И. Пирогова (e-mail: Sokolov-alex@yandex.ru)

Шалаева Татьяна Ильинична – кандидат медицинских наук, доцент кафедры общей хирургии и лучевой диагностики лечебного факультета Российского национального исследовательского медицинского университета им. Н.И. Пирогова

Артемкин Эдуард Николаевич – кандидат медицинских наук, заведующий эндоскопическим отделением (с рентгеноперационной) Главного военного клинического госпиталя им. Н.Н. Бурденко (105229, г. Москва, Госпитальная площадь, 3; тел.: 8 (495) 263-58-16; e-mail: eduarddoctor@mail.ru)

Степанов Евгений Александрович – ассистент кафедры общей хирургии и лучевой диагностики лечебного факультета Российского национального исследовательского медицинского университета им. Н.И. Пирогова

Масленников Сергей Михайлович – начальник отделения эндоскопии Главного военного клинического госпиталя внутренних войск Министерства внутренних дел России

Information about the authors

Rodoman Grigory Vladimirovich – Doctor of Medical Sciences, Professor of the Department of General Surgery and X-ray Diagnostics of the Faculty of General Medicine of Russian National Research Medical University named after N.I. Pirogov, Head Physician of Municipal Clinical Hospital N 24 of Moscow City Health Department (Pistsovaya str., 10, Moscow, 127015; tel.: +7 (495) 613-04-08)

Sokolov Alexey Anatoljevich – Doctor of Medical Sciences, Professor of the Department of General Surgery and X-ray Diagnostics of the Faculty of General Medicine of Russian National Research Medical University named after N.I. Pirogov (e-mail: Sokolov-alex@yandex.ru)

Shalaeva Tatyana Iljinichna – Candidate of Medical Sciences, Assistant Professor of the Department of General Surgery and X-ray Diagnostics of the Faculty of General Medicine of Russian National Research Medical University named after N.I. Pirogov

Artemkin Eduard Nikolaevich – Candidate of Medical Sciences, Head of Endoscopy Unit (with X-ray operating theater) of Burdenko Main Military Clinical Hospital (Gospitalnaya Square, 3, Moscow, 105229; tel.: +7 (495) 263-58-16; e-mail: eduarddoctor@mail.ru)

Stepanov Eugene Aleksandrovich – Assistant of the Department of General Surgery and X-ray Diagnostics of the Faculty of General Medicine of Russian National Research Medical University named after N.I. Pirogov

Maslennikov Sergey Mikhaylovich – Head of the Endoscopy Unit of Main Military Clinical Hospital of Internal Troops of the Ministry for Internal Affairs of Russia