

М.Э. Пусева^{1,2}, И.Н. Кинаш¹, Т.К. Верхозина^{1,2}**ПРЕИМУЩЕСТВА СТЕРЖНЕВОЙ ФИКСАЦИИ ПРИ ДИАФИЗАРНЫХ ПЕРЕЛОМАХ КОСТЕЙ ПРЕДПЛЕЧЬЯ ПО ДАННЫМ РЕОВАЗОГРАФИИ**¹ Иркутский научный центр хирургии и травматологии (Иркутск)² Иркутская государственная медицинская академия последипломного образования (Иркутск)

Авторы представляют результаты исследования периферического кровотока верхней конечности у пациентов с диафизарными переломами костей предплечья при чрескостном остеосинтезе аппаратами внешней фиксации различной компоновки. Отмечается существенная разница реографических показателей от компоновки аппарата внешней фиксации: определяется большая эффективность применения чрескостного остеосинтеза аппаратами внешней фиксации стержневой компоновки с сохранением движений в смежных с поврежденным сегментом суставах.

Ключевые слова: реовазография, чрескостный остеосинтез, перелом костей предплечья

ADVANTAGES OF ROD EXTERNAL FIXATION AT DIAPHYSEAL FRACTURES OF FOREARM BONES ACCORDING TO THE DATA OF RHEOVASOGRAPHYM.E. Puseva^{1,2}, I.N. Kinash¹, T.K. Verkhovina^{1,2}¹ Irkutsk Scientific Center of Surgery and Traumatology, Irkutsk² Irkutsk State Medical Academy of Continuing Education, Irkutsk

The authors present the result of the research of peripheral blood flow of upper extremity in patients with diaphyseal fractures of forearm bones at transosseous osteosynthesis by external fixation devices of different set. Significant difference between rheographic indices and the set of external fixation device: greater effectiveness of transosseous osteosynthesis by rod external fixation devices with saving of moves in joints interfacing with injured segments was determined.

Key words: rheovasography, transosseous osteosynthesis, fractures of forearm bones

ВВЕДЕНИЕ

Лечение больных с диафизарными переломами костей предплечья в настоящее время остается актуальной задачей в современной травматологии и ортопедии. Переломы диафизарных отделов костей предплечья составляют 13–15 % случаев от всех переломов длинных трубчатых костей [9, 10, 11, 13]. При неудовлетворительном лечении диафизарных переломов костей предплечья частыми последствиями являются замедленно срастающиеся в неправильном положении переломы и формирование ложных суставов, что приводит к стойким контрактурам в проксимальном и дистальном лучелоктевом сочленении, локтевом и лучезапястном суставах [13, 14]. Метод чрескостного остеосинтеза аппаратами внешней фиксации стержневой компоновки вообрал в себя передовой опыт чрескостного остеосинтеза спицевыми и спице-стержневыми аппаратами внешней фиксации. Он имеет малую травматичность вмешательства, обеспечивает стабильную фиксацию костных фрагментов малым количеством проведенных чрескостных элементов с возможностью во времени дискретно точного многоплоскостного воздействия на расположение костных фрагментов, раннего функционального лечения поврежденной конечности [7].

Одним из условий формирования полноценного костного регенерата является адекватный уровень регионарного кровотока. Состояние сосудистой сети мышц поврежденного сегмента является основным источником васкуляризации экстраоссальной регенерации, а усиление кровоснабжения мышц приводит к стимуляции кровоснабжения кости [6, 8].

В эксперименте доказано, что в условиях создания механической фиксации костных отломков в зону повреждения вырастают капилляры, и остеобласты из недифференцированных клеток формируют вокруг них костные балки соответственно первичному ангиогенному сращению перелома [3, 8, 10].

Как было показано ранее, метод реовазографии позволяет получить объективную информацию о состоянии артериального и венозного кровотока, тонуса сосудов, их сопротивления при травматолого-ортопедической патологии до операции и в процессе лечения больного до снятия АВФ [1, 2, 4, 5, 6, 12].

Цель исследования: сравнить результаты исследования регионарного кровотока в динамике и эффективность лечения диафизарных переломов обеих костей предплечья методом чрескостного остеосинтеза двумя видами компоновок аппаратов внешней фиксации – стержневой и спице-стержневой.

МАТЕРИАЛЫ И МЕТОДЫ ИССЛЕДОВАНИЯ

В травматолого-ортопедическом отделении ИНЦХТ под наблюдением находился 41 пациент с диафизарным повреждением костей предплечья. Пациенты были разделены по способу фиксации костных отломков на две группы.

Пациентам группы клинического сравнения (ГКС) ($n = 20$) проведено оперативное лечение в виде комбинированного чрескостного остеосинтеза (КЧО) спице-стержневой компоновкой АВФ.

Пациентам основной группы (ОГ) ($n = 21$) выполнен чрескостный остеосинтез с применением аппарата внешней фиксации стержневой компоновки.

Для выполнения данной медицинской технологии необходимо следующее материально-техническое обеспечение:

1. Комплект для чрескостного остеосинтеза по Г.А. Илизарову в составе:

- полукольца различного диаметра;
- сектор 1/4 диаметра кольца аппарата Г.А. Илизарова;
- сектор 3/4 диаметра кольца аппарата Г.А. Илизарова;
- внутрикостные диафизарные стержни-шурупы диаметром 6,0 мм;
- спицы \varnothing 2,0 и \varnothing 1,8 мм;
- спицефиксаторы;
- спиценатягиватель тарированный;
- кронштейны с резьбовым отверстием;
- кронштейны с резьбовым хвостовиком;
- гайки, винты, резьбовые стержни;
- элементы с взаимоперпендикулярными отверстиями.

2. Медицинская дрель. Сверла хирургические.

3. Аппарат для обработки костей с универсальным набором инструментов АОК УНИ-01 «Медсин».

4. Столы операционные универсальные ОУК модификации ОУК-01, ОУК-02 с комплектами приспособлений. Ортопедическая приставка к хирургическому столу.

5. Рентгенодиагностический аппарат фирмы PHILIPS OPTIMUS CP № 98-7896

Предоперационная подготовка

Показания, противопоказания и предоперационная подготовка общеизвестны, не отличаются от разработанных в ФГУ «РНЦ «ВТО» им. акад. Г.А. Илизарова» для чрескостного остеосинтеза костей предплечья [3].

Общие принципы выполнения чрескостного остеосинтеза

Метод чрескостного остеосинтеза относится к виду высокотехнологичной медицинской помощи и регламентирован следующими документами: методические рекомендации № 2002/134; «Метод унифицированного обозначения чрескостного остеосинтеза» (МУОЧО) (www.aotrf.org/site/metod.html) и атлас проведения чрескостных элементов при остеосинтезе аппаратом Илизарова [9]. Согласно этим документам, известны оптимальные рекомендуемые позиции для проведения чрескостных элементов на каждом уровне предплечья с полным и частичным сохранением ротационных движений предплечья.

Технология чрескостного остеосинтеза диафизарных переломов костей предплечья предполагает предварительное устранение грубого смещения костных фрагментов при помощи скелетного вытяжения с помощью репозиционной приставки к операционному столу и их фиксацию с помощью аппарата внешней фиксации.

Предплечье независимо от уровня перелома устанавливается в положении, среднем между супинацией и пронацией. С помощью distraction достигается диастаз между костными фрагментами 3–4 мм для облегчения репозиции. На поверхность кожи накла-

дываются рентгенконтрастные метки и выполняется рентгенография в двух стандартных проекциях или используется ЭОП. Сегмент делится на восемь равноудаленных уровней и отмечаются позиции введения чрескостных элементов.

При чрескостном остеосинтезе используются стержни-шурупы \varnothing 6,0 мм. Для введения стержня-шурупа предварительно в кости делается канал сверлом \varnothing 3,2 мм, затем вводится стержень-шуруп до выхода из второго кортикального слоя не более 3 мм. В метафизарной зоне кости достаточно сформировать канал шилом. Чрескостные элементы фиксируются к внешней опоре с помощью кронштейнов, прокладочных шайб или в репозиционных узлах.

Исследование микроциркуляторного русла проводили на реографе-полианализаторе РГПА 6-12 «РЕАН-ПОЛИ». Статистическую обработку полученных данных осуществляли методами вариационной статистики. Для оценки достоверности различий использовали стандартные значения критерия Стьюдента. Регистрацию РВГ проводили до операции, и затем на 1-е, 7-е, 14-е, 21-е сутки после операции. Определяли средние значения основных показателей реовазограммы: реографический индекс (РИ), отражающий величину пульсового кровенаполнения в исследуемой области; дикротический индекс (Дик. И), отражающий преимущественно тонус артериол; диастолический индекс (Диас. И), отражающий состояние оттока крови в вены и тонус вен; показатель периферического сопротивления ППСС, характеризующий состояние микроциркуляции и индекс венозного оттока (ИВО), характеризующий венозный отток.

РЕЗУЛЬТАТЫ И ИХ ОБСУЖДЕНИЕ

Динамика реографических показателей у больных с переломом диафиза обеих костей предплечья в основной группе и группе клинического сравнения представлена в таблице 1 и на рисунке 1.

До операции в обеих группах все реографические показатели значительно отличались от нормы (табл. 1, рис. 1), указывая на грубые нарушения всех звеньев регионарного кровотока. Постепенная положительная динамика показателей реовазографии имела место в обоих случаях. Однако темпы восстановления регионарного кровотока в группах обследованных имели значимые отличия. Так, в основной группе на 14-й день обследования показатели: ППСС, дикротический и диастолический индексы, ИВО, уже имели нормальные величины, а на 21-й день значения всех исследуемых показателей определялись в пределах нормы. В тоже время в ГКС основные показатели РВГ к 21-му дню наблюдения не достигали нормальных значений.

По результатам проведенного исследования (рис. 1) в основной группе к 21-м суткам реографические показатели имели нормальные значения: РИ увеличился на 84 %, ППС увеличился на 25 %, дикротический индекс снизился на 31 %, диастолический индекс снизился на 24,2 %, в то же время в ГКС перечисленные показатели улучшались значительно медленнее, изменяясь на 22 %, 8,25 %, 10,3 % и 13,8 % соответственно.

Таблица 1

Динамика реографических показателей у больных с переломом диафиза обеих костей предплечья в основной группе и в группе клинического сравнения

| Показатели | Группы | До операции | После операции | | | | Норма |
|------------|--------|---------------|----------------|---------------|---------------|---------------|----------|
| | | | 1-е сутки | 7-е сутки | 14-е сутки | 21-е сутки | |
| РИ (ом) | ОГ | 0,026 ± 0,001 | 0,028 ± 0,001 | 0,036 ± 0,001 | 0,046 ± 0,001 | 0,074 ± 0,001 | 0,06–0,1 |
| | ГКС | 0,022 ± 0,001 | 0,026 ± 0,001 | 0,032 ± 0,001 | 0,039 ± 0,001 | 0,049 ± 0,001 | |
| ППСС | ОГ | 62,2 ± 0,3 | 60,1 ± 0,2 | 57,8 ± 0,3 | 50 ± 0,7 | 46,7 ± 0,3 | 45–55 |
| | ГКС | 65,4 ± 0,3 | 62,7 ± 0,3 | 62,1 ± 0,3 | 61,2 ± 0,3 | 60,0 ± 0,05 | |
| Дик.И | ОГ | 59,4 ± 0,3 | 57,6 ± 0,3 | 53,8 ± 0,4 | 50,8 ± 0,3 | 41,5 ± 0,3 | 35–48 |
| | ГКС | 62,1 ± 0,3 | 61,0 ± 0,4 | 59,3 ± 0,1 | 58,5 ± 0,1 | 55,7 ± 0,4 | |
| Диас.И | ОГ | 61,2 ± 0,2 | 59,5 ± 0,2 | 57,4 ± 0,2 | 51,9 ± 0,3 | 46,4 ± 0,2 | 45–55 |
| | ГКС | 63,2 ± 0,3 | 62,3 ± 0,3 | 60,0 ± 0,3 | 58,5 ± 0,3 | 54,5 ± 0,3 | |
| ИВО | ОГ | 22,1 ± 0,4 | 21,4 ± 0,3 | 19,6 ± 0,5 | 18,7 ± 0,4 | 17,9 ± 0,4 | 5–25 |
| | ГКС | 26,3 ± 0,3 | 25,6 ± 0,2 | 24,9 ± 0,2 | 24,6 ± 0,2 | 24,2 ± 0,2 | |

Примечание. * – достоверность отличий показателей от нормы ($p < 0,05$); ОГ – основная группа; ГКС – группа клинического сравнения.

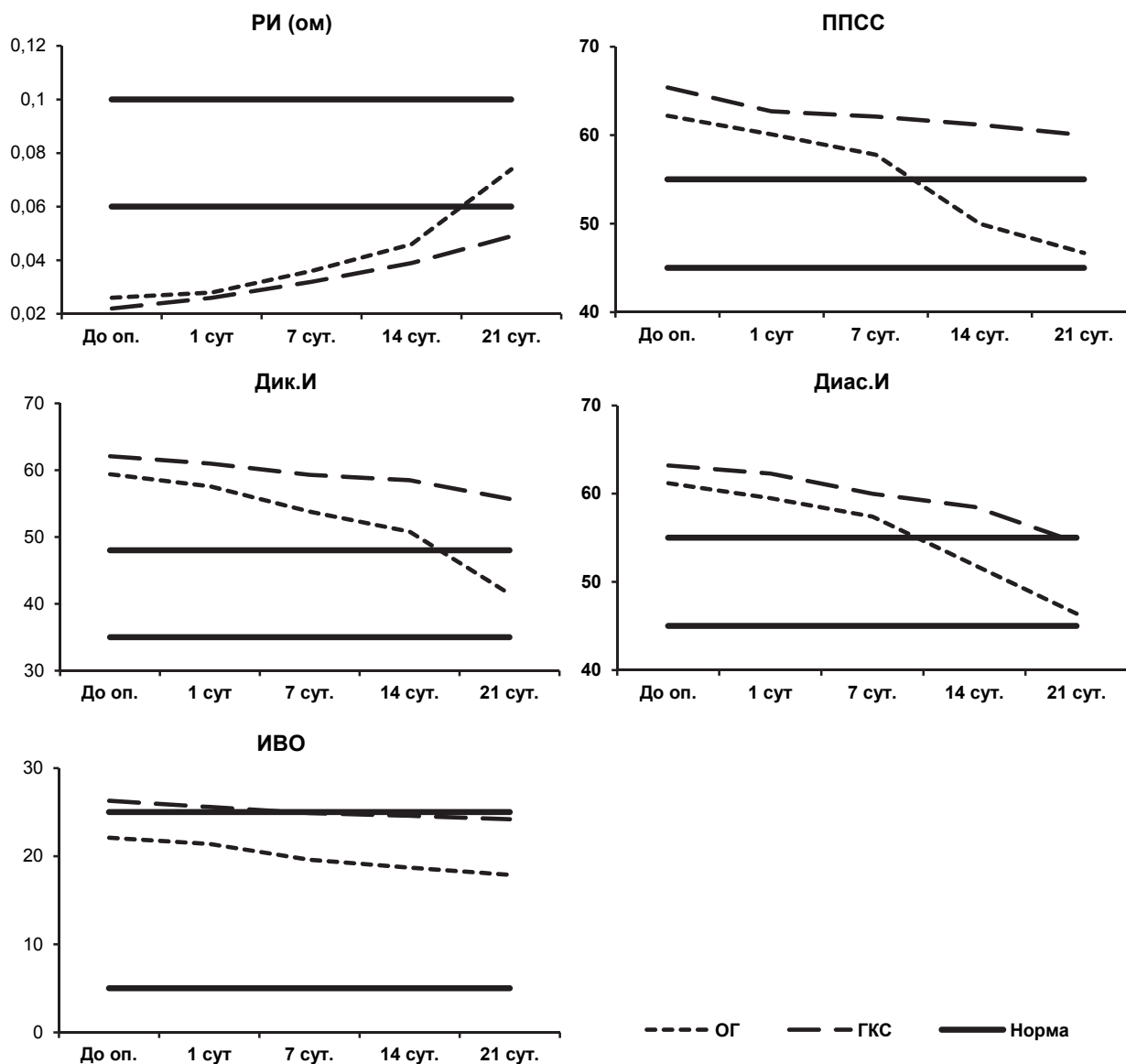


Рис. 1. Динамика реографических показателей у больных с переломом диафиза обеих костей предплечья.

ЗАКЛЮЧЕНИЕ

Проведенные исследования показали, что у больных с переломом обеих костей предплечья при фиксации костных фрагментов аппаратом внешней фиксации стержневой компоновки с сохранением ротационной функции отмечается восстановление показателей пульсового кровенаполнения, микроциркуляторного русла, нормализацией венозного оттока на 21-е сутки. Регионарное кровообращение после хирургического лечения оценивается легкой степенью ишемии.

В группе больных с переломом обеих костей предплечья при фиксации костных отломков аппаратом внешней фиксации спице-стержневой компоновки с ограничением ротационных движений результаты реографического исследования после хирургического лечения протекают в условиях низкого уровня кровотока и тонуса периферических сосудов и оцениваются более тяжелой степенью ишемии.

Таким образом, полученные результаты реографического исследования позволяют признать большую эффективность применения чрескостного остеосинтеза аппаратами внешней фиксации стержневой компоновки с сохранением движений в смежных с поврежденным сегментом суставах.

**ЛИТЕРАТУРА
REFERENCES**

1. Верховина Т.К., Ипполитова Е.Г., Васильев В.Ю. Оценка периферической гемодинамики у больных с остеоартрозом коленного сустава 3–4 стадии // Сибирский медицинский журнал (Иркутск). – 2010. – Т. 97, № 6. – С. 48–50.

Verkhovina T.K., Ippolitova E.G., Vasilyev V.Yu. Assessment of peripheral hemodynamics in patients with osteoarthritis of knee joint of 3–4th degree // Sibirskij medicinskij zhurnal (Irkutsk). – 2010. – Vol. 97, N 6. – P. 48–50. (in Russian)

2. Верховина Т.К., Ипполитова Е.Г., Цысляк Е.С. Оценка периферической гемодинамики у больных с дискогенным пояснично-крестцовым радикулитом после удаления грыжи диска // Сибирский медицинский журнал (Иркутск). – 2011. – Т. 105, № 6. – С. 63–66.

Verkhovina T.K., Ippolitova E.G., Tsyslyak E.S. Assessment of peripheral hemodynamics in patients with discogenic lumbosacral radiculitis after diskal hernia excision // Sibirskij medicinskij zhurnal (Irkutsk). – 2011. – Vol. 105, N 6. – P. 63–66. (in Russian)

3. Илизаров Г.А. Чрескостный компрессионный остеосинтез аппаратом автора: автореф. дис. ... канд. мед. наук. – Курган, 1968. – 56 с.

Iizarov G.A. Transosseous compression osteosynthesis by the author's device: abstract of dissertation of Candidate of Medical Sciences. – Kurgan, 1968. – 56 p. (in Russian)

4. Ипполитова Е.Г., Кинаш И.Н., Переломов Ю.П. и др. Центральная гемодинамика как маркерный механизм жизнеобеспечения защитно-адаптационных реакций организма при эндопротезировании тазобедренного сустава // Бюл. ВСНЦ СО РАМН. – 2002. – Т. 2, № 6. – С. 168–170.

Ippolitova E.G., Kinash I.N., Perelomov Yu.P. et al. Central hemodynamics as an index mechanism of life support of defense-adaptive reaction of an organism at the hip replacement // Bjul. VSNC SO RAMN. – 2002. – Vol. 2, N 6. – P. 168–170. (in Russian)

5. Кинаш И.Н., Кошкарева З.В., Ипполитова Е.Г., Верховина Т.К. Функциональное состояние организма больных диспластическим коксартрозом 3–4 степени до и после операции // Бюл. ВСНЦ СО РАМН. – 2005. – № 6. – С. 39–41.

Kinash I.N., Koshkareva Z.V., Ippolitova E.G., Verkhovina T.K. Functional state of an organism of patients with dysplastic coxarthrosis of the 3–4th degree before and after the operation // Bjul. VSNC SO RAMN. – 2005. – N 6. – P. 39–41. (in Russian)

6. Кинаш И.Н., Пусева М.Э., Верховина Т.К., Ипполитова Е.Г. Особенности кровотока при лечении диафизарных повреждений локтевой кости методом чрескостного остеосинтеза // Сборник научно-практической конференции «Прикладные научные разработки» (27 июля – 5 августа 2014 г., Чехия). «Aplikovanevedeckenovinky – 2014» – Dil 13. Lekarstvi. – 2014. – С. 45–49.

Kinash I.N., Puseva M.E., Verkhovina T.K., Ippolitova E.G. Peculiarity of blood flow at the treatment of diaphyseal injuries of ulnar bone by the method of transosseous osteosynthesis // Sbornik nauchno-prakticheskoj konferencii «Prikladnye nauchnye razrabotki». «Aplikovanevedeckenovinky – 2014» – Dil 13. Lekarstvi. – 2014. – P. 45–49. (in Russian)

7. Пусева М.Э., Тишков Н.В., Васильев В.Ю., Гришин М.М. и др. Лечение диафизарных переломов и последствий травм костей предплечья // Матер. межд. конгресса «Современные технологии в травматологии и ортопедии». – М., 2004. – С. 138–139.

Puseva M.E., Tishkov N.V., Vasilyev V.Yu., Grishin M.M. et al. Treatment of diaphyseal fractures and consequences of forearm bones injuries // Mater. mezhd. kongressa «Sovremennye tehnologii v travmatologii i ortopedii». – Moscow, 2004. – P. 138–139. (in Russian)

8. Оноприенко Г.А. Васкуляризация костей при переломах и дефектах. – М.: Медицина, 1993. – 224 с.

Onoprienko G.A. Vascularization of bones at fractures and defects. – Moscow: Medicina, 1993. – 224 p. (in Russian)

9. Соломин Л.Н. Основы чрескостного остеосинтеза аппаратом Г.А. Илизарова. – СПб.: ООО «МОПСАР АВ», 2005. – 544 с.

Solomin L.N. Basics of transosseous osteosynthesis by Ilizarov apparatus. – Saint-Petersburg, 2005. – 544 p. (in Russian)

10. Сысенко Ю.М. Чрескостный остеосинтез по Илизарову при лечении больных с закрытыми диафизарными оскольчатыми переломами длинных трубчатых костей верхней конечности: автореф. дис. ... д-ра мед. наук. – СПб., 1999. – 48 с.

Sysenko Yu.M. Ilizarov transosseous osteosynthesis at the treatment of patients with closed diaphyseal comminuted fractures of long bones of upper extremity: abstract of dissertation of Doctor of Medical Sciences. – Saint-Petersburg, 1999. – 48 p. (in Russian)

11. Фаддеев Д.И. Значение стабильной фиксации при погружном и чрескостном остеосинтезе несросшихся и диафизарных переломов и ложных суставов костей предплечья // Современные технологии в травматологии и ортопедии: матер. научн. конф. – М., 1999. – С. 187–188.

Faddeev D.I. Significance of stable fixation at external and transosseous osteosynthesis of non-united and diaphyseal fractures and false joints of forearm bones // *Sovremennye tehnologii v travmatologii i ortopedii: mater. nauchn. konf.* – Moscow, 1999. – P. 187–188. (in Russian)

12. Фишкин В.П., Львов С.Е., Удальцов В.Е. Регионарная гемодинамика при переломах костей. – М.: Медицина, 1981. – 184 с.

Fishkin V.P., Lvov S.E., Udaltsov V.E., Regional hemodynamics at the bone fractures. – Moscow: Medicina, 1981. – 184 p. (in Russian)

13. Швед С.И., Шевцов В.И., Сысенко Ю.М. Лечение больных с переломами костей предплечья методом чрескостного остеосинтеза. – Курган, 1997. – 294 с.

Shved S.I., Shevtsov V.I., Sysenko Yu.M. Treatment of patients with forearm bones fractures by the transosseous osteosynthesis. – Kurgan, 1997. – 294 p. (in Russian)

14. Pauwels F. Funktionelle Anpassung des knochens-durchlangenwachstum // *Verh. Dtsch. Orthop. Ges.* 45. Kongr. – 1958. – P. 1–43.

Сведения об авторах

Пусева Марина Эдуардовна – кандидат медицинских наук, заведующая травматолого-ортопедическим отделением Иркутского научного центра хирургии и травматологии, доцент кафедры травматологии, ортопедии и нейрохирургии Иркутской государственной медицинской академии последипломного образования (664003, г. Иркутск, ул. Борцов Революции, 1; тел.: 8 (3952) 29-03-65)

Кинаш Ирина Николаевна – кандидат биологических наук, врач-лаборант отделения лабораторной диагностики Иркутского научного центра хирургии и травматологии

Верхозина Татьяна Константиновна – кандидат медицинских наук, заведующая отделением функциональных методов диагностики и лечения Иркутского научного центра хирургии и травматологии, доцент кафедры рефлексотерапии и косметологии Иркутской государственной медицинской академии последипломного образования

Information about the authors

Puseva Marina Eduardovna – Candidate of Medical Sciences, Head of Traumatology and Orthopedic Unit of Irkutsk Scientific Center of Surgery and Traumatology, Assistant Professor of the Department of Traumatology, Orthopedics and Neurosurgery of Irkutsk State Medical Academy of Continuing Education (664003, Irkutsk, ul. Bortsov Revolutsii, 1; tel.: +7 (3952) 29-03-65)

Kinash Irina Nikolaevna – Candidate of Biological Sciences, Medical Laboratory Scientist of the Department of Laboratory Diagnostics of Irkutsk Scientific Center of Surgery and Traumatology

Verkhovina Tatiana Konstantinovna – Candidate of Medical Sciences, Head of the Unit of Functional Methods of Diagnostics and Treatment of Irkutsk Scientific Center of Surgery and Traumatology, Assistant Professor of the Department of Reflexotherapy and Cosmetology of Irkutsk State Medical Academy of Continuing Education