

А.Б. Слободской<sup>1</sup>, В.М. Прохоренко<sup>2</sup>, И.С. Бадак<sup>1</sup>, И.В. Воронин<sup>1</sup>, А.Г. Дунаев<sup>1</sup>

## ОПТИМИЗАЦИЯ ПРЕОПЕРАЦИОННОГО ПЛАНИРОВАНИЯ И ИНТРАОПЕРАЦИОННОЙ НАВИГАЦИИ ПРИ ЭНДОПРОТЕЗИРОВАНИИ ПЛЕЧЕВОГО СУСТАВА

<sup>1</sup> ГУЗ «Областная клиническая больница», Саратов, Россия<sup>2</sup> ФБГУ «Новосибирский научно-исследовательский институт травматологии и ортопедии им. Я.Л. Цивьяна» Минздрава России, Новосибирск, Россия

Для повышения качества выполнения и улучшения результатов эндопротезирования плечевого сустава предложены два способа оптимизации выполнения данной операции: «Способ предоперационного определения размеров головки эндопротеза плечевого сустава» и «Способ для интраоперационной навигации плечевой ножки эндопротеза». Достигнуто повышение качества выполнения операции в связи с установкой имплантов, максимально приближенных по размерам и расположению к анатомии нормального плечевого сустава.

**Ключевые слова:** эндопротезирование, плечевой сустав, планирование, навигация

## OPTIMIZATION OF PREOPERATIVE PLANNING AND INTRAOPERATIVE NAVIGATION AT THE SHOULDER REPLACEMENT

A.B. Slobodskoy<sup>1</sup>, V.M. Prokhorenko<sup>2</sup>, I.S. Badak<sup>1</sup>, I.V. Voronin<sup>1</sup>, A.G. Dunaev<sup>1</sup><sup>1</sup> Regional Clinical Hospital, Saratov, Russia<sup>2</sup> Novosibirsk Research Institute of Traumatology and Orthopedics named after Y.L. Tsivian, Novosibirsk, Russia

There were 105 patients with shoulder replacement under our supervision (terms of supervision were up to 10 years). There were 43 men and 62 women. Age of patients was from 29 to 80 years. Two ways of optimization of shoulder replacement are offered: "Method of preoperative determination of the sizes of a head of shoulder joint endoprosthesis" (Patent of the Russian Federation N 2469670 d.d. 12.20.2012) and "Method for intraoperative navigation of a shoulder stem of joint" (Patent of the Russian Federation N 2467725 d.d. 11.27.2012). We reached the improvement of quality of the operation due to the fact of an installation of the implants which are as much as possible close to the anatomy of a normal shoulder joint by size and position.

**Key words:** endoprosthesis replacement, shoulder joint, planning, navigation

Эндопротезирование плечевого сустава в последнее время становится все более востребованной операцией. Так, по данным ряда авторов [2, 5, 6], количество артропластик плечевого сустава в 2012 г. выросло в 3–10 раз, по сравнению с предыдущими годами, и составило до 1000 операций в год [4, 7, 11]. Эндопротезирование при тяжелых переломах головки плечевой кости (2–3-й типы) и их последствиях, особенно у пожилых пациентов с сопутствующей патологией, выполняется все чаще и дает обнадеживающие результаты [1, 8, 9, 12]. Однако, по данным других авторов, осложнения и

неудовлетворительные результаты при эндопротезировании плечевого сустава составляют от 12,5 до 24,2 % [1, 3, 10, 11].

Безусловно, качество выполнения операции и, соответственно, послеоперационные результаты жизни зависят в том числе от полноты предоперационного планирования и качества установки компонентов эндопротеза. В связи с этим мы хотим поделиться своим опытом оптимизации предоперационного планирования операции эндопротезирования плечевого сустава и повышения качества имплантации компонентов эндопротеза.

Таблица 1  
Показания к эндопротезированию плечевого сустава и количество выполненных операций

№ п/п	Нозологические формы	Кол-во операций
1	3- и более фрагментарные переломы головки и хирургической шейки плечевой кости	29
2	2-фрагментарные переломы головки и хирургической шейки плечевой кости у пожилых пациентов	30
3	Застарелые переломы головки и хирургической шейки плечевой кости	33
4	Ревматоидный артрит с преимущественным по поражением плечевого сустава III–IV ст. по классификации Kelgren (1956)	8
5	Артрозы плечевого сустава 3–4 ст., анкилозы другой этиологии	3
6	Дефекты и опухоли костей, составляющих плечевой сустав	2
<b>Всего</b>		<b>105</b>

**МАТЕРИАЛЫ И МЕТОДЫ**

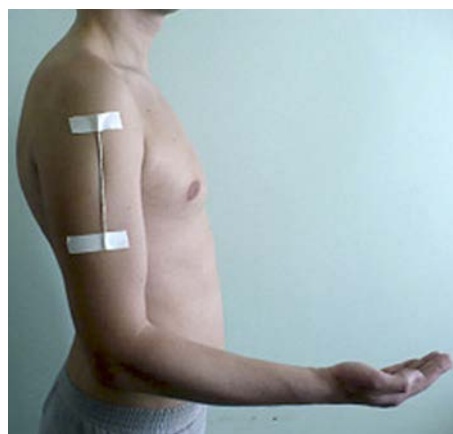Под нашим наблюдением находились 105 больных со сроками наблюдения до 9 лет, которым выполнено эндопротезирование плечевого сустава, в том числе 43 мужчины и 62 женщины. Возраст больных – от 29 до 80 лет. Показания и количество выполненных операций при различной патологии плечевого сустава представлены в таблице 1.

Из анализа таблицы видно, что большинство операций выполнены по поводу острой травмы и застарелых повреждений головки и хирургической шейки плечевой кости, особенно у пожилых пациентов. Они составили 87,6 % от всех операций. Для операции использовались эндопротезы плечевого сустава фирмы ЭСИ (Россия), в 71 случае – однополюсные монополярные, в 23 случаях – однополюсные биполярные, в 11 случаях – реверсивной конструкции.

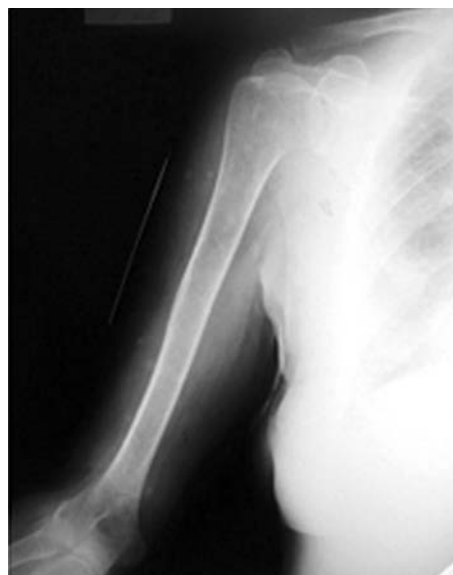С целью повышения качества предоперационного планирования нами предложен «Способ предоперационного определения размеров головки эндопротеза плечевого сустава» (патент РФ № 2469670 от 20.12.2012), который заключается в следующем. При планировании операции эндопротезирования плечевого сустава и, в частности, при определении размеров головки используются специальные темплеты (лекала) с увеличением в масштабе 1 : 20, однако это не может дать точного представления об истинных размерах головки плечевой кости, т. к. увеличение на рентгеновской пленке зависит не только от расстояния от рентгеновской трубки до кассеты, но и от расстояния от кости до кассеты. Это расстояние зависит от толщины слоя мягких тканей, отделяющих кость от рентгеновского стола, а значит и от кассеты. Таким образом, постоянно задавая при рентгенографии одно и то же расстояние от рентгеновской трубки до кассеты, мы будем получать разное увеличение головки плечевой кости в зависимости от конституции пациента. Вследствие этого подбор размера головки эндопротеза плечевого сустава на этапе предоперационного планирования будет неточным, что увеличит длительность оперативного вмешательства, а соответственно, увеличит объем кровопотери и дозу препаратов для наркоза, получаемую больным, что увеличит риск развития осложнений. Мы исходили из того, что для определения точного размера головки эндопротеза плечевого сустава на этапе предоперационного планирования по рентгенограммам необходим предмет, точный размер которого известен заранее, что позволит определить степень увеличения его изображения на рентгенограмме. При этом этот предмет должен находиться на одном и том же расстоянии от рентгеновской трубки с головкой плечевой кости.

Отрезок спицы Киршнера длиной 150 мм, на котором с шагом в 10 мм нанесены циркулярные насечки глубиной 0,5 мм, фиксируется на коже пациента по наружной поверхности плеча на уровне головки плечевой кости на здоровой стороне. Производится рентгенография плечевой кости с захватом плечевого и локтевого суставов на здоровой стороне в положении наружной ротации предплечья 30°, а соответственно, и в положении наружной ротации плеча 30° (так как

головка плечевой кости расположена в положении ретроверсии 30°) (рис. 1, 2).



**Рис. 1.** Фиксация спицы Киршнера на здоровом плече.



**Рис. 2.** Рентгенограммы здорового плеча со спицей Киршнера.

Чтобы точно измерить угол наружной ротации предплечья используем угломер. Одну браншу угломера располагаем в сагиттальной плоскости, шарнир угломера совмещаем с локтевым суставом, вторую браншу располагаем под углом 30° к первой, кнаружи. Предплечье, расположенное в горизонтальной плоскости, совмещаем со второй браншей. Затем измеряется длина спицы Киршнера на рентгенограмме, диаметр головки плечевой кости на рентгенограмме. Длину спицы Киршнера на рентгенограмме принимаем за L1, а длину спицы Киршнера (истинную) – за L2, степень увеличения на рентгенограмме принимаем за S. По формуле определяем степень увеличения на рентгенограмме:

$$S = L1 / L2.$$

Диаметр головки плечевой на рентгенограмме принимаем за D1, а истинный диаметр головки плечевой кости – за D2. Истинный диаметр головки плечевой кости вычисляем по формуле:

$$D2 = D1 / S.$$

Пример: длина спицы Киршнера на рентгенограмме (L1) = 170 мм, длина спицы Киршнера истинная (L2) = 150 мм. Определяем степень увеличения на рентгенограмме (S):

$$S = L1 / L2 = 170 / 150 = 1,13.$$

Диаметр головки на рентгенограмме (D1) = 40 мм. Определяем истинный размер головки (D2) по формуле:

$$D2 = D1 / S = 40 / 1,13 = 35,4 \text{ мм.}$$

Для интраоперационной навигации плечевой ножки эндопротеза предложено приспособление (патент РФ № 2467725 от 27.11.2012), состоящее из импактора ножки эндопротеза плечевого сустава и собственно системы навигации, состоящей из двух стержней, вращающихся вокруг оси импактора ножки и циркулярной шкалы, расположенной перпендикулярно к оси импактора ножки (рис. 3). Импактор плечевой ножки эндопротеза состоит из рукоятки (а), циркулярного стержня с резьбой (б), приспособления для фиксации плечевой ножки эндопротеза (с). На циркулярный стержень импактора плечевой ножки эндопротеза накручивается циркулярная шкала с градуировкой от 0 до 180° (д) и фиксируются 2 стержня, применяемые для внеочагового остеосинтеза – спицы Киршнера (е). Схематичное изображение импактора плечевой ножки и системы навигации отображено на рис. 4.

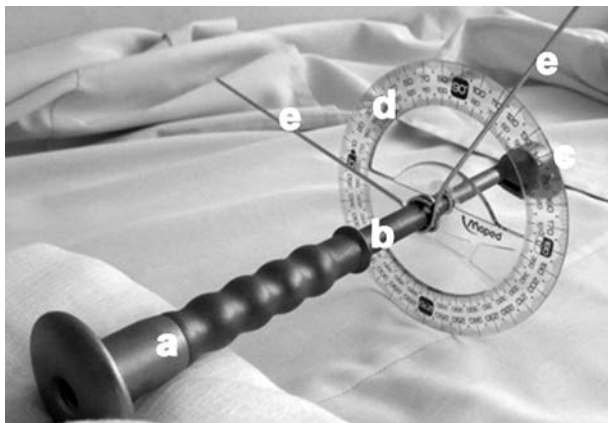


Рис. 3. Импактор ножки эндопротеза плечевого сустава с приспособлением для ориентации шейки и головки в положении ретроверсии 30°.

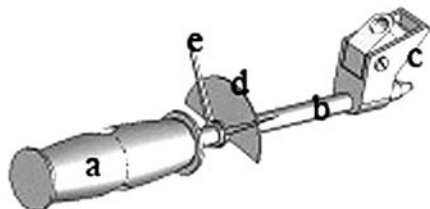


Рис. 4. Схематичное изображение импактора ножки эндопротеза плечевого сустава.

В норме шейка плечевой кости находится в плоскости, расположенной под углом 120° к сагиттальной плоскости и под углом 30° к фронтальной плоскости. Угол между шейкой плечевой кости и фронтальной плоскостью называется углом ретроверсии. Фронтальная и сагиттальная плоскости расположены под углом 90°. При эндопротезировании плечевого сустава

ва шейка эндопротеза плечевого сустава должна быть ориентирована в той же плоскости, что и шейка плечевой кости в норме. Один из стержней навигационной системы располагается параллельно предплечью оперируемой руки, расположенному в сагиттальной плоскости (предплечье согнуто в локтевом суставе под углом 90°), а второй выставляется по циркулярной шкале под углом 90° (угол между сагиттальной и фронтальной плоскостью) + 30° (угол между фронтальной плоскостью и плоскостью шейки плечевой кости). 90° + 30° = 120° (угол между сагиттальной и плоскостью шейки плечевой кости) по отношению к первому стержню. Таким образом, направление второго стержня будет соответствовать 30° ретроверсии (угол между фронтальной плоскостью и плоскостью шейки плечевой кости в норме). Стержни фиксируются именно в этом положении (рис. 5).

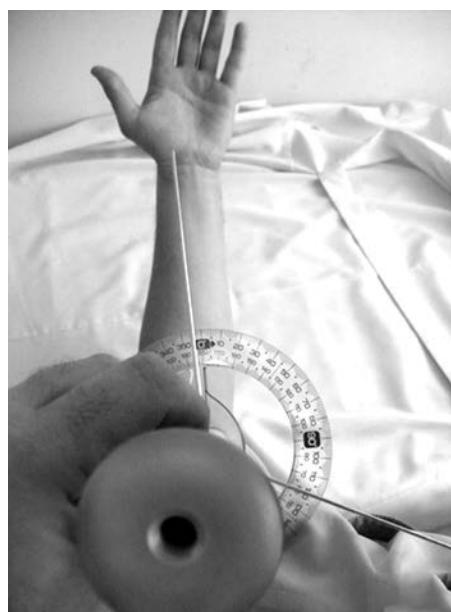

Рис. 5. Положение стержней направителя (дооперационная примерка).

Схематичное изображение расположения системы навигации для введения плечевой ножки в положении 30° ретроверсии отображено на рисунке 6.

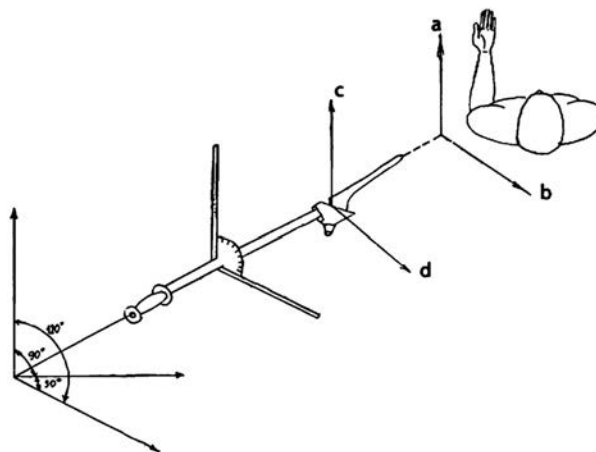


Рис. 6. Схематичное изображение системы навигации для введения плечевой ножки.



Во время операции плечевая ножка погружается в костно-мозговой канал в положении заданной ретроверсии шейки ножки, а соответственно, и головки эндопротеза (рис. 7).

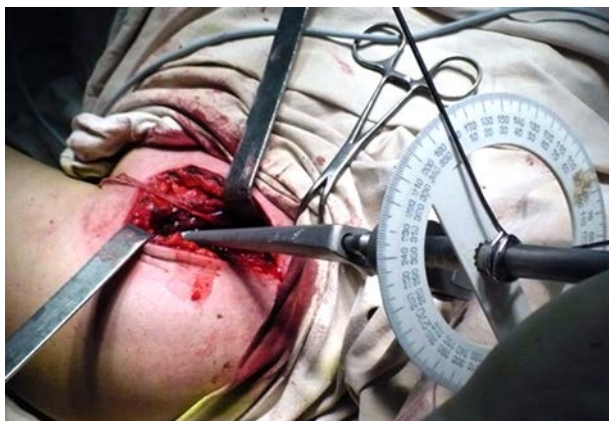

Рис. 7. Имплантирование плечевой ножки эндопротеза с помощью системы навигации во время операции.

### ЗАКЛЮЧЕНИЕ

Исход операции эндопротезирования плечевого сустава зависит от множества факторов. К ним относятся полноценность дооперационного обследования и планирования операции, то, какие импланты выбраны для операции, техника выполнения самой операции, опыт оперирующего хирурга, особенность послеоперационного ведения и реабилитации больного. Безусловно, повышение качества выполнения операции, установка имплантов, максимально приближенных по размерам и расположению к анатомии нормального плечевого сустава, будет залогом хороших послеоперационных ближайших и отдаленных результатов артропластики.

### ЛИТЕРАТУРА REFERENCES

1. Зоря В.И., Зарайский А.С. Лечение деформирующего артроза плечевого сустава // Вестник травматологии и ортопедии. – 2011. – № 3. – С. 79–88.

Zorya VI, Zarayskiy AS (2011). Treatment of arthrosis deformans of the shoulder joint [Lechenie deformirujushhego artroza plechevogo sustava]. *Vestnik travmatologii i ortopedii*, 3, 79-88.

2. Лоскутов А.Е., Томилин В.Н. Эндопротезирование при полифрагментарных переломах головки плечевой кости // Травма. – 2010. – № 4. – С. 436–440.

Loskutov AE, Tomilin VN (2010). Endoprosthesis replacement at the polyfragmental fractures of the humeral head [Jendoprotezirovanie pri polifragmentarnyh perelomah golovki plechevoj kosti]. *Travma*, 4, 436-440.

3. Маков В.А., Маков А.В., Федоряка А.В. Результаты лечения больных с переломами и переломо-вывихами головки плечевой кости // Травма. – 2010. – № 4. – С. 456–457.

Maikov VA, Maikov AV, Fedoryaka AV (2010). The results of the treatment of patients with fractures and fracture-dislocations of the humeral head [Rezultaty lechenija bol'nyh s perelomami i perelomo-vyvihami golovki plechevoj kosti]. *Travma*, 4, 456-457.

4. Маркин В.А. Литературный обзор современных методов оперативного лечения переломов проксимального отдела плечевой кости // Остеосинтез. – 2008. – № 2. – С. 33–40.

Markin VA (2008). Literature review of modern methods of operative treatment of fractures of the proximal humerus [Literaturnyj obzor sovremennyh metodov operativnogo lechenija perelomov proksimal'nogo otdela plechevoj kosti]. *Osteosintez*, 2, 33-40.

5. Ненашев Д.В., Варфоломеев А.П., Майков С.В. Анализ отдаленных результатов эндопротезирования плечевого сустава // Травматология и ортопедия России. – 2012. – № 2. – С. 71–78.

Nenashev DA, Varfolomeev AP, Maikov SV (2012). Analysis of remote results of the shoulder joint arthroplasty [Analiz otdalennyh rezul'tatov jendoprotezirovanija plechevogo sustava]. *Travmatologija i ortopedija Rossii*, 2, 71-78.

6. Прохоренко В.М., Чорний С.И. Результаты эндопротезирования плечевого сустава // Матер. I конгр. травматологов-ортопедов «Травматология и ортопедия столицы. Настоящее и будущее». – М., 2012. – 130 с.

Prokhorenko VM, Chorniy SI (2012). The results of shoulder replacement [Rezultaty jendoprotezirovanija plechevogo sustava]. *Mater. I kongr. travmatologov-ortopedov «Travmatologija i ortopedija stolicy. Nastojashhee i budushhee»*, 130.

7. Прохоренко В.М., Слободской А.Б., Чорний С.И., Бадак И.С., Воронин И.В., Дунаев А.Г., Лежнев А.Г. Первичное эндопротезирование плечевого сустава при тяжелых травматических повреждениях проксимального отдела плечевой кости и их последствиях // Бюл. ВСНЦ СО РАМН. – 2013. – № 5. – С. 80–86.

Prokhorenko VM, Slobodskoy AB, Chorniy SI, Badak IS, Voronin IV, Dunaev AG, Lezhnyov AG (2013). Primary shoulder replacement at the severe traumatic injuries of the proximal humerus and their consequences [Pervichnoe jendoprotezirovanie plechevogo sustava pri tzhzhelyh travmaticheskikh povrezhdenijah proksimal'nogo otdela plechevoj kosti i ih posledstvijah]. *Bjul. VSNC SO RAMN*, 5, 80-86.

8. Слободской А.Б., Бадак И.С. Эндопротезирование плечевого сустава // Гений ортопедии. – 2011. – № 4. – С. 71–76.

Slobodskoy AB, Badak IS (2011). Shoulder replacement [Jendoprotezirovanie plechevogo sustava]. *Genij ortopedii*, 4, 71-76.

9. Слободской А.Б., Прохоренко В.М., Бадак И.С., Воронин И.В., Дунаев А.Г. Эндопротезирование суставов верхних конечностей // Вестник ортопедии, травматологии и протезирования. – Киев, 2011. – № 3. – С. 16–22.

Slobodskoy AB, Prokhorenko VM, Badak IS, Voronin IV, Dunaev AG (2011). Replacement arthroplasty of upper extremities [Jendoprotezirovanie sustavov verhnih konechnostej]. *Vestnik ortopedii, travmatologii i protezirovanija*, 3, 16-22.

10. Сухин Ю.В., Бодня А.И., Гуриенко А.В., Павличко Ю.Ю. Наш опыт применения однополюсного цементного эндопротезирования при многофрагментарных переломах проксимального отдела плечевой кости // Травма. – 2009. – № 3. – С. 316–319.

Sukhin YV, Bodnya AI, Gurienco AV, Pavlichko YY (2009). Our experience of using hemialloplastic cement replacement at multifragmental fractures of the proximal humerus [Nash opyt primenenija odnopol'jusnogo cementnogo jendoprotezirovaniya pri mnogofragmentarnyh perelomah proksimal'nogo otdela plechevoj kosti]. *Travma*, 3, 316-319.

11. Чорний С.И., Прохоренко В.М., Фоменко С.М. Эндопротезирование плечевого сустава // Тез. докл. IX съезда травматологов-ортопедов России. – Саратов, 2010. – С. 549–550.

Chorniy SI, Prokhorenko VM (2010). Shoulder replacement [Jendoprotezirovaniye plechevogo sustava]. *Tez. dokl. IX sjezda travmatologov-ortopedov Rossii*, 549-550.

12. Шевцов В.И., Волокитина Е.А., Камшилов Б.В., Каминский А.В. Эндопротезирование крупных суставов верхней конечности в ФГУ «РНЦ «ВТО» им. акад. Г.А. Илизарова // Матер. науч.-практ. конф. с междунар. участ. «Актуальные вопросы хирургии верхней конечности». – Курган, 2009. – С. 134.

Shevtsov VI, Volokitina EA, Kamshilov BV, Kaminskiy AV (2009). Endoprosthesis replacement of large joints of the upper limb in Russian Ilizarov Center for Restorative Traumatology and Orthopaedics [Jendoprotezirovaniye krupnykh sustavov verhnej konechnosti v FGU «RNC «VTO» im. akad. G.A. Ilizarova]. *Mater. nauch.-prakt. konf. s mezhdunar. uchast. «Aktual'nye voprosy hirurgii verhnej konechnosti»*, 134.

13. Baltov A, Tzachev N, Zlatev B, Iotov A (2011). Treatment of humeral shaft non-unions after intramedullary and interlocked intramedullary nailing. *Materials SICOT, XXV Triennial World Congress, Prague, Czech Republic*, 28202, 35.

14. Joshi A, Rohilla N, Trikha V, Singh S, Singh B (2011). Neglected bilateral traumatic anterior fracture dislocation of the shoulder. *Materials SICOT, XXV Triennial World Congress, Prague, Czech Republic*, 29404, 607.

15. Salphale Y, Gadegone W (2011). Can we still rely on rush nails for fractures of the humeral. *Materials SICOT, XXV Triennial World Congress, Prague, Czech Republic*, 28396, 33.

#### Сведения об авторах Information about the authors

**Слободской Александр Борисович** – доктор медицинских наук, заведующий отделением ортопедии ГУЗ «Областная клиническая больница» (410002, г. Саратов, Смирновское ущелье, 1; e-mail: slobodskoy59@mail.ru)

**Slobodskoy Aleksandr Borisovich** – Doctor of Medical Sciences, Head of the Unit of Orthopedy of Saratov Regional Clinical Hospital (410002, Saratov, Smirnovskoye ushchelje, 1; e-mail: slobodskoy59@mail.ru)

**Прохоренко Валерий Михайлович** – доктор медицинских наук, профессор, заслуженный врач РФ, заместитель директора по лечебной и научной работе ФБГУ «Новосибирский научно-исследовательский институт травматологии и ортопедии им. Я.Л. Цивьяна» Минздрава России, заведующий кафедрой травматологии и ортопедии ГБОУ ВПО «Новосибирский государственный медицинский университет» Минздрава РФ

**Prokhorenko Valeriy Mikhaylovich** – Doctor of Medical Sciences, Professor, Honoured Doctor of Russian Federation, Deputy Director for Treatment and Science of Novosibirsk Research Institute of Traumatology and Orthopedics named after Y.L. Tsivian, Head of the Department of Traumatology and Orthopedy of Novosibirsk State Medical University

**Бадак Игорь Сергеевич** – врач отделения ортопедии ГУЗ «Областная клиническая больница»

**Badak Igor Sergeevich** – Physician of the Unit of Orthopedy of Saratov Regional Clinical Hospital

**Воронин Иван Владимирович** – кандидат медицинских наук, врач отделения ортопедии ГУЗ «Областная клиническая больница»

**Voronin Ivan Vladimirovich** – Candidate of Medical Sciences, Physician of the Unit of Orthopedy of Saratov Regional Clinical Hospital

**Дунаев Алексей Георгиевич** – врач отделения ортопедии ГУЗ «Областная клиническая больница»

**Dunaev Aleksey Georgievich** – Physician of the Unit of Orthopedy of Saratov Regional Clinical Hospital