

## СЛУЧАЙ ИЗ ПРАКТИКИ

УДК 616.718.5/.6-002.1-089

А.Л. Камека, С.Н. Леонова, Д.Г. Данилов

## ОПЫТ ЛЕЧЕНИЯ ПАЦИЕНТА С ОТКРЫТЫМ ПЕРЕЛОМом ЛОКТЕВОЙ КОСТИ

ФГБНУ «Иркутский научный центр хирургии и травматологии», Иркутск, Россия

Приводится опыт лечения пациента с открытым переломом локтевой кости. При лечении пациента выполнены вторичная хирургическая, ультразвуковая обработка раны, пластика раны мягкими тканями, чрескостный остеосинтез предплечья – кисть.

Тактика, использованная при лечении открытого перелома, позволила за короткий срок полностью купировать гнойно-некротический процесс, срастить перелом, предотвратить развитие остеомиелитического процесса, восстановить функцию верхней конечности.

**Ключевые слова:** вторичная хирургическая обработка раны, ультразвуковая обработка ран, пластика раны местными тканями, хроническая гнойная инфекция, костный дефект

## TREATMENT OF PATIENT WITH OPEN FRACTURE OF ULNAR BONE

A.L. Kameka, S.N. Leonova, D.G. Danilov

Irkutsk Scientific Center of Surgery and Traumatology, Irkutsk, Russia

The article presents the result of treatment of patient P. with trauma caused by an attack of a bear during the hunting. Patient had open comminuted displaced fracture of the lower third of right ulnar bone with formation of large infected wound of right forearm and right hand with injury of flexor tendons of IV and V fingers, extensor tendon of V finger, ulnar nerve. At the admission to the Central District Hospital of Mama, primary surgical treatment of wound, plaster immobilization were conducted, wound weren't stitched up.

At the treatment in Irkutsk Scientific Center of Surgery and Traumatology, secondary surgical treatment of wound of right forearm, necrotomy, ultrasound treatment of wound, laceration repair of wound with local tissues, transosseous osteosynthesis of right forearm – hand were conducted.

As a result of conducted treatment we achieved total reduction of necrotic and purulent process, repair of vast infected wound of forearm and hand, full adhesion of fracture of ulnar bone and restoration of a function of right arm.

Using ultrasound treatment of wounds and transosseous osteosynthesis at open fractures of forearm bones and chronic purulent infection is a treatment of choice and can cause good clinical outcome.

**Key words:** secondary surgical treatment of wound, ultrasound treatment of wounds, laceration repair of wound with local tissues, chronic purulent infection, bone defect

При лечении пациентов с хронической гнойной инфекцией костей и суставов в нашей клинике используются различные методики санационных операций и чрескостного остеосинтеза [1]. Применение традиционных и разработанных нами методов лечения позволяет достигнуть стойкой ремиссии гнойного процесса, сращения [2].

Приводим собственное клиническое наблюдение.

Пациент П., 40 лет, 29 октября 2012 г. получил травму в результате нападения медведя на охоте. После нападения 3 дня пробыл в зимовье без оказания первой медицинской помощи. Доставлен знакомыми в ЦРБ г. Мама с диагнозом: открытый оскольчатый перелом н/3 правой локтевой кости со смещением костных отломков. Инфицированная рана правого предплечья. При поступлении в ЦРБ выполнена первичная хирургическая обработка раны, иммобилизация передней гипсовой шиной предплечья – кисть, рану не ушивали. Хирургом направлен на дальнейшее лечение в ИЦХТ.

В связи с развитием некротически-гнойного процесса в области правого предплечья и кисти

7.11.2012 г. был госпитализирован в клинику ИЦХТ на оперативное лечение. Диагноз: открытый многооскольчатый перелом дистального эпиметадиафиза правой локтевой кости со смещением костных отломков. Обширная инфицированная рана правого предплечья и кисти с повреждением сухожилий сгибателей IV и V пальцев, сухожилия разгибателя V пальца, локтевого нерва. Размер раны 18 × 6 см (рис. 1, 2).

В отделении гнойной хирургии № 2 ИЦХТ 9.11.2012 г. выполнена операция: вторичная хирургическая обработка раны правого предплечья. Некрэктомия. Ультразвуковая обработка раны. Пластика раны местными тканями. Чрескостный остеосинтез предплечья – кисть справа.

Подкомбинированной плексусной и внутривенной анестезией после обработки операционного поля выполнена вторичная хирургическая обработка раны – некротизированные края раны экономно иссечены, поверхность инфицированной раны обработана костными ложками. Частично иссечены фрагменты некротизированных сухожилий. Костными ложками

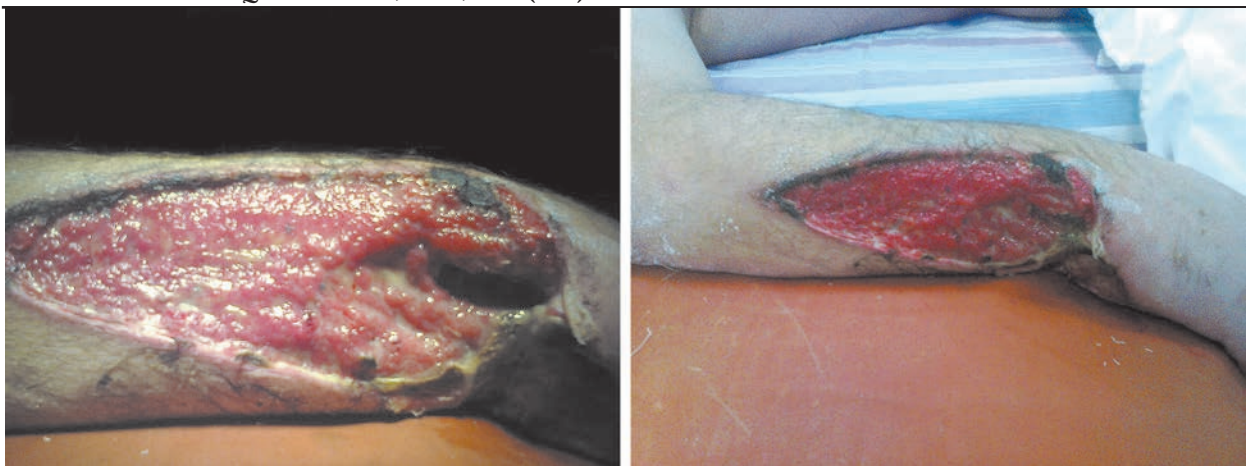

Рис. 1. Фотография правой верхней конечности больного П. до операции в ИНЦХТ.

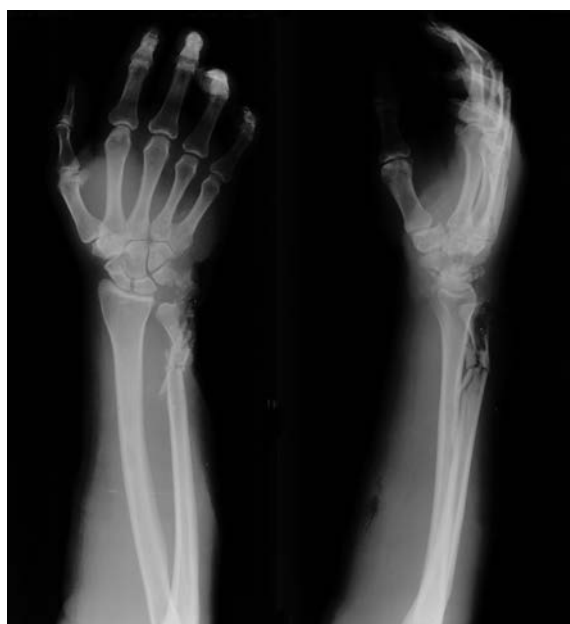

Рис. 2. Рентгенограммы больного П. до операции.

произведена обработка локтевой кости, костей запястья в пределах здоровой кости – патологическое содержимое удалено. Рана отмыта растворами антисептиков, далее произведена ультразвуковая обработка раны (аппарат SONOCA-185) раствором водного хлоргексидина (рис. 3).



Рис. 3. Аппарат SONOCA-185 для ультразвуковой обработки раны.

Гемостаз по ходу операции. Далее выполнена мобилизация краев раны с последующей пластикой раны местными тканями. На рану наложены швы. В рану установлен полутрубчатый дренаж.

Правая верхняя конечность фиксирована чрескостным аппаратом предплечье – кисть.

V, 3-9; (луч-локоть); V 2-8 (локоть) VIII, 2-8 (луч)  
140 140

Через II-V пястные кости проведена спица во фронтальной плоскости, натянута в полукольце D-140. Смонтирован аппарат внешней фиксации предплечье – кисть. Дана дистракция на уровне перелома 7 мм (рис. 4, 5).

В послеоперационном периоде осложнений не было. Проведен курс антибактериальной, антикоагулянтной, противовоспалительной, сосудистой, реологической терапии, курс лазеротерапии на область правого предплечья и кисти. Проводилось лечение, предписанное неврологом – курс иглорефлексотерапии № 10, курс электростимуляции локтевого нерва № 10. Выполнялись перевязки с раствором бетадина. Послеоперационная рана зажила первичным натяжением, швы сняты на 20-е сутки. Дренаж удален на 3-и сутки. Пациент выписан на амбулаторное долечивание с рекомендациями.

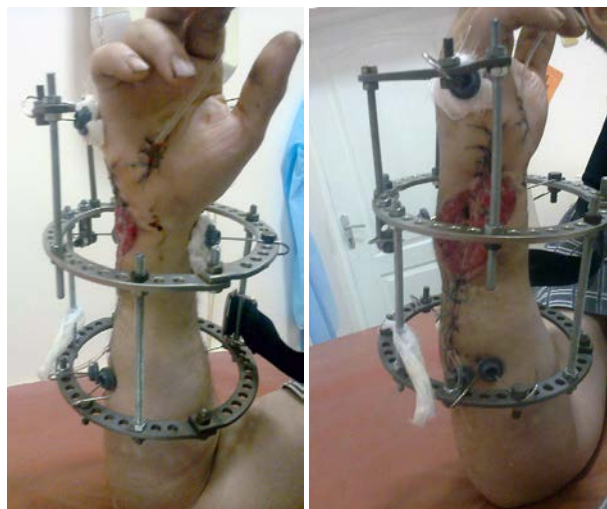

Рис. 4. Фотографии больного П. после операции.

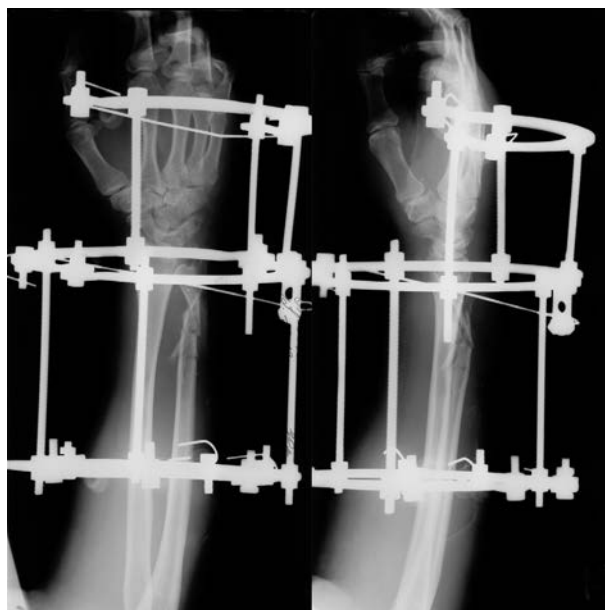

Рис. 5. Рентгенограммы больного П. после операции.

Через 4,5 месяца по данным рентгенограмм и проведенной клинической пробе перелом сросся, пациент госпитализирован для демонтажа аппарата внешней фиксации (рис. 6).

В отделении гнойной хирургии № 2 ИНЦХТ 15.03.2013 г. выполнена операция: демонтаж аппарата внешней фиксации предплечья – кисть справа. Некрэктомия области выхода чрескостных элементов (рис. 7).

В результате проведенного лечения было достигнуто полное купирование некротически-гнойного процесса, заживление обширной инфицированной раны предплечья и кисти, полноценное сращение перелома локтевой кости и восстановление функции правой верхней конечности (рис. 8).

Использованием ультразвуковой обработки раны достигнуто:

- повышение эффективности обработки ран;
- снижение содержания микрофлоры;
- улучшение репаративных процессов в ране;
- пролонгирование действия антисептиков в ране.

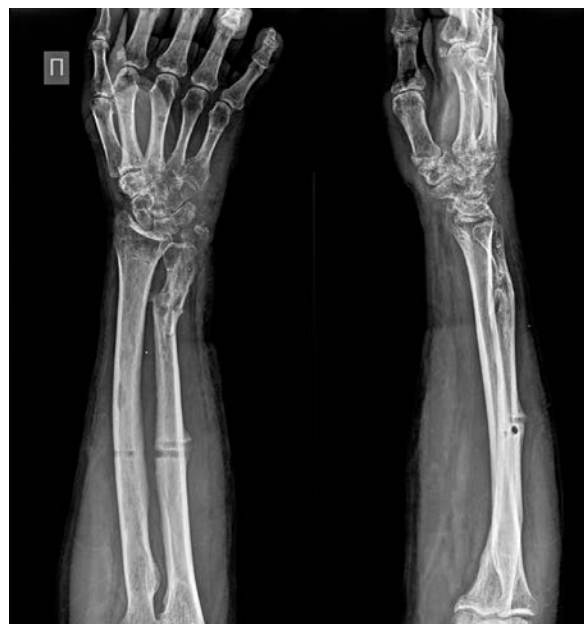

Рис. 7. Рентгенограммы и предплечья больного П. после демонтажа аппарата.

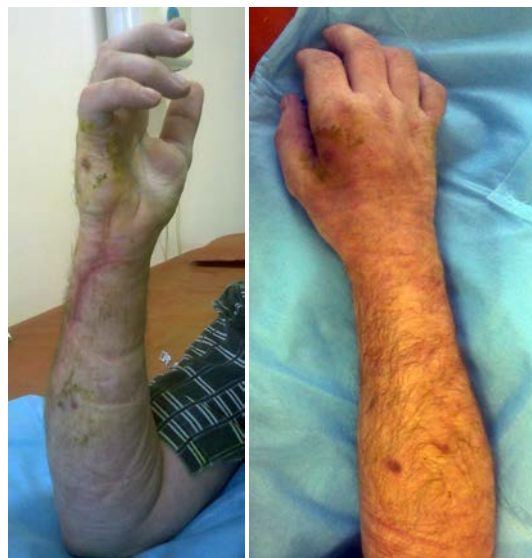

Рис. 8. Фото правой верхней конечности больного П. после лечения.

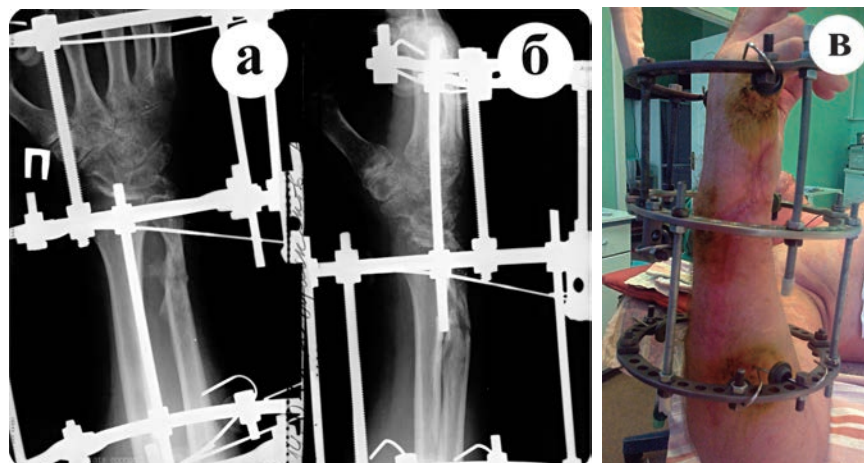


Рис. 6. Рентгенограммы и фото предплечья больного П. перед демонтажем аппарата: а – прямая проекция; б – боковая проекция; в – фото.

Таким образом, использование ультразвуковой обработки раны и чрескостного остеосинтеза при открытых переломах костей предплечья при наличии хронической гнойной инфекции является методом выбора и может привести к хорошему клиническому результату.

**ЛИТЕРАТУРА  
REFERENCES**

1. Леонова С.Н., Рехов А.В., Камека А.Л. Хирургическое лечение больных с переломами костей голени, осложненными хроническим травматическим остеомиелитом // Сибирский медицинский журнал (г. Иркутск). – 2012. – Т. 112, № 5. – С. 117–120.

Leonova SN, Rekhov AV, Kameka AL (2012). Surgical treatment of patients with fractures of shin bones complicated with chronic traumatic osteomyelitis

[Hirurgicheskoe lechenie bol'nyh s perelomami kostej goleni, oslozhnennymi hronicheskim travmaticheskim osteomielitom]. *Sibirskij medicinskij zhurnal (g. Irkutsk)*, 112 (5), 117-120.

2. Леонова С.Н., Рехов А.В., Камека А.Л. Способы оптимизации репаративного процесса у пациентов с переломами костей голени, осложненными хроническим травматическим остеомиелитом // Сибирский медицинский журнал (Иркутск). – 2013. – № 1. – С. 71–74.

Leonova SN, Rekhov AV, Kameka AL (2013). Methods of optimization of reparative process in patients with shin bones fractures complicated with chronic traumatic osteomyelitis [Sposoby optimizacii reparativnogo processa u pacientov s perelomami kostej goleni, oslozhnennymi hronicheskim travmaticheskim osteomielitom]. *Sibirskij medicinskij zhurnal (Irkutsk)*, 1, 71-74.

**Информация об авторах  
Information about the authors**

**Камека Алексей Леонидович** – кандидат медицинских наук, научный сотрудник научно-клинического отдела травматологии ФГБНУ «Иркутский научный центр хирургии и травматологии»

**Kameka Alexey Leonidovich** – Candidate of Medical Sciences, Research Officer of Scientific Clinical Department of Traumatology of Irkutsk Scientific Center of Surgery and Traumatology

**Леонова Светлана Николаевна** – доктор медицинских наук, ведущий научный сотрудник научно-клинического отдела травматологии ФГБНУ «Иркутский научный центр хирургии и травматологии» (664003, г. Иркутск, ул. Борцов Революции, 1; тел.: 8 (3952) 29-03-64; e-mail: scrrs.irk@gmail.com)

**Leonova Svetlana Nikolaevna** – Doctor of Medical Sciences, Leading Research Officer of Scientific Clinical Department of Traumatology of Irkutsk Scientific Center of Surgery and Traumatology (664003, Irkutsk, ul. Bortsov Revolutsii, 1; tel.: +7 (3952) 29-03-64; e-mail: scrrs.irk@gmail.com)

**Данилов Дмитрий Геннадьевич** – кандидат медицинских наук, заведующий отделением гнойной хирургии № 2 ФГБНУ «Иркутский научный центр хирургии и травматологии»

**Danilov Dmitriy Gennadievich** – Candidate of Medical Sciences, Head of the Department of Purulent Surgery N 2 of Irkutsk Scientific Center of Surgery and Traumatology