

В.В. Шепелев<sup>1, 4</sup>, В.А. Бывальцев<sup>2, 3, 4, 5</sup>, А.А. Калинин<sup>3, 4</sup>, В.А. Сороковиков<sup>2, 6</sup>, А.В. Крутько<sup>5</sup>

## АНАЛИЗ РЕЗУЛЬТАТОВ ЭТАПНЫХ ДЕКОМПРЕССИВНО-СТАБИЛИЗИРУЮЩИХ ВМЕШАТЕЛЬСТВ ПРИ ЛЕЧЕНИИ ПАЦИЕНТОВ С ТАНДЕМ-СТЕНОЗАМИ ПОЗВОНОЧНОГО КАНАЛА В ШЕЙНОМ И ПОЯСНИЧНОМ ОТДЕЛАХ ПОЗВОНОЧНИКА

<sup>1</sup> ФГКУ «1477 Военно-морской клинический госпиталь» Министерства обороны РФ, Владивосток, Россия<sup>2</sup> ФГБНУ «Иркутский научный центр хирургии и травматологии», Иркутск, Россия<sup>3</sup> НУЗ «Дорожная клиническая больница на ст. Иркутск-Пассажирский ОАО «РЖД», Иркутск, Россия<sup>4</sup> ФГБОУ ВО «Иркутский государственный медицинский университет» Минздрава России, Иркутск, Россия<sup>5</sup> ФГБУ «Новосибирский научно-исследовательский институт травматологии и ортопедии им. Я.Л. Цивьяна» Минздрава России, Новосибирск, Россия<sup>6</sup> ГБОУ ДПО «Иркутская государственная медицинская академия последипломного образования» Минздрава России, Иркутск, Россия

В статье приведён анализ результатов этапных декомпрессивно-стабилизирующих оперативных вмешательств 46 пациентов с тандем-стенозами позвоночного канала в шейном и поясничном отделах позвоночника, оперированных в четырёх нейрохирургических отделениях Владивостока, Иркутска и Новосибирска. Проведённое мультицентровое исследование позволило подтвердить их высокую клиническую и рентгенологическую эффективность в среднем за 24 месяца.

**Ключевые слова:** тандем-стеноз позвоночного канала, малотравматичная декомпрессия позвоночного канала, миниинвазивная стабилизация

## ANALYSIS OF THE RESULTS OF STAGING DECOMPRESSION/STABILIZATION INTERVENTIONS IN THE TREATMENT OF PATIENTS WITH TANDEM STENOSIS OF CERVICAL AND LUMBAR SPINE

V.V. Shepelev<sup>1, 4</sup>, V.A. Byvaltsev<sup>2, 3, 4, 5</sup>, A.A. Kalinin<sup>3, 4</sup>, V.A. Sorokovikov<sup>2, 6</sup>, A.V. Krutko<sup>5</sup><sup>1</sup> 1477 Naval Clinical Hospital, Vladivostok, Russia<sup>2</sup> Irkutsk Scientific Center of Surgery and Traumatology, Irkutsk, Russia<sup>3</sup> Railway Clinical Hospital at the Irkutsk-Passazhirskiy Railway Station of Russian Railways Ltd., Irkutsk, Russia<sup>4</sup> Irkutsk State Medical University, Irkutsk, Russia<sup>5</sup> Federal State Novosibirsk Research Institute of Traumatology and Orthopedics, Novosibirsk, Russia<sup>6</sup> Irkutsk State Medical Academy of Continuing Education, Irkutsk, Russia

The concept of "tandem stenosis" comprises combination of degenerative stenosis in both cervical and lumbar spine. At the moment, there is no consistent approach to the surgical procedures in this group of patients, as well as the researchers do not pay much attention in their papers to the sequence and stage-by-stage approach to the procedures and to the analysis of combined surgical procedures. The aim of the research was to analyze the results of staging decompression/stabilization interventions in the treatment of patients with tandem stenosis of cervical and lumbar spine. We performed a retrospective analysis of prospectively collected results of treatment of 46 patients with combined (tandem) stenosis of cervical and lumbar spine. The patients were operated in four neurosurgical clinical units of Vladivostok, Irkutsk and Novosibirsk. We assessed clinical data: level of pain syndrome – using visual analog scale (VAS), neck disability index (NDI), Oswestry disability index (ODI), MacNab and Nurick clinical outcomes, as well as the results of plain spine radiography and neuroimaging studies (MRI, MSCT). Multicenter study of the results of staging surgical procedures with the use of specialized microsurgical instruments in the treatment of patients with tandem stenosis of cervical and lumbar spine allowed us to confirm their high clinical and radiological effectiveness.

**Key words:** tandem spinal stenosis, less traumatic decompression of spinal canal, minimally invasive stabilization

### ВВЕДЕНИЕ

Одновременное сочетание дегенеративного стеноза позвоночного канала в шейном и поясничном отделах позвоночника в литературе описывается как тандем-стеноз позвоночного канала [12]. Данная патология выявляется более чем в 25 % случаев у лиц старше 50 лет [10, 11]. Распространённый характер поражения позвоночно-двигательных сегментов обуславливает различный характер неврологических проявлений, что затрудняет диагностику и тактику лечения таких пациентов [6, 16].

В современной специализированной литературе имеется недостаточное количество информации, касающейся определения тактики хирургического лечения пациентов с тандем-стенозами позвоночного канала. Некоторые исследователи указывают на необходимость выполнения манипуляций исключительно на клинически значимых уровнях, но при этом отмечают высокие риски одномоментной многоуровневой декомпрессии за счёт значительной хирургической агрессии [6, 11]. С целью снижения рисков развития осложнений, связанных с проведением оперативных

вмешательств у пациентов с тандем-стенозами позвоночного канала, предложена концепция этапности хирургических вмешательств, которая направлена на первичное выполнение хирургических манипуляций в области преобладающей клинической картины [4, 5]. Благодаря внедрению малотравматичных способов декомпрессии и стабилизации, а также специализированного микрохирургического инструментария, стало возможным осуществление многоуровневых манипуляций с меньшей ятрогенной травмой [2, 3, 15], но при этом в настоящее время отсутствуют данные о клинических результатах использования декомпрессивно-стабилизирующих оперативных вмешательств у пациентов с тандем-стенозами позвоночного канала.

### ЦЕЛЬ ИССЛЕДОВАНИЯ

Провести анализ результатов этапных декомпрессивно-стабилизирующих вмешательств при лечении пациентов с тандем-стенозами позвоночного канала в шейном и поясничном отделах позвоночника.

### МАТЕРИАЛ И МЕТОДЫ

Произведён ретроспективный анализ проспективно собранных данных о результатах лечения 46 пациентов с комбинированными (тандем) стенозами шейного и поясничного отделов позвоночника на двух и более уровнях за счёт грыж межпозвоночных дисков, гипертрофии жёлтой связки и артроза дуготросчатых суставов. Пациентам были выполнены миниинвазивные этапные хирургические вмешательства: первичные – на шейном отделе (декомпрессия позвоночного канала из переднего доступа с установкой дистракционных телозамещающих конструкций), вторичные – на поясничном отделе (реконструкция позвоночного канала из заднего доступа с установкой трансформинальных кейджей и транспедикулярная фиксация).

Мультицентровое исследование проведено на базах нейрохирургического отделения ФГКУ «1477 Военно-морской клинический госпиталь» МО РФ (г. Владивосток), Центра нейрохирургии НУЗ «Дорожная клиническая больница на ст. Иркутск-Пассажирский ОАО «РЖД» (г. Иркутск), нейрохирургического отделения ФГБНУ «Иркутский научный центр хирургии и травматологии» (г. Иркутск), нейрохирургического отделения № 2 ФГБУ «Новосибирский научно-исследовательский институт травматологии и ортопедии им. Я.Л. Цивьяна» (г. Новосибирск) за период 2012–2015 гг. До оперативного лечения пациенты имели стойкий выраженный болевой синдром и неврологический дефицит различной степени, а также отсутствие эффекта от консервативного лечения в течение более 4 недель.

Все этапы хирургических вмешательств проводили под внутривенной анестезией с использованием искусственной вентиляции лёгких и под контролем электронно-оптического преобразователя (Siemens, Германия) и нейрофизиологического мониторинга (ISIS, Германия).

На шейном отделе позвоночника вмешательства выполняли из левостороннего ретрофарингеально-

го доступа по Кловарду (R.B. Cloward) [8] в объёме микрохирургической корпэктомии, удаления задней продольной связки с последующим эндопротезированием дистракционной телозамещающей конструкцией ADD plus (Urlich, Germany). В поясничном отделе позвоночника из доступа по Вильтце (L.L. Wiltse) [18] производилась микрохирургическая реконструкция позвоночного канала с фасетэктомией и изканальной декомпрессией, дискэктомией, фораминотомией, межтеловым спондилодезом кейджем T-pal (Synthes, Switzerland), транспедикулярной фиксацией системой Viper II (Synthes, Switzerland).

Все вторичные операции проведены в среднем в сроки 3–5 недель в плановом порядке при отсутствии общесоматических противопоказаний и наличии клинико-инструментальных показаний.

Катамнез наблюдения составил минимум 18, максимум – 36 месяцев (медиана – 24 месяца) после выполнения этапных операций. Для анализа исследования следующие параметры: пол, возраст, индекс массы тела, технические особенности вмешательства (продолжительность операции, объём кровопотери), время активизации, длительность стационарного лечения, клинические параметры (уровень болевого синдрома по визуально-аналоговой шкале, степень ограничения движений в шейном отделе позвоночника (NDI), качество жизни по опроснику Освестри для пациентов с болью в спине (ODI), степень удовлетворённости пациента проведённой операцией по шкале MacNab, объективная динамика неврологического исхода по шкале Nurick), рентгенологические параметры для оценки состоятельности формирования костного блока (прямая и боковая спондилография) и нейровизуализационные данные (МРТ, 1,5 Т, Magnetom Siemens Essenzal) [1, 13].

Статистическая обработка результатов исследования произведена на персональном компьютере с использованием прикладных программ обработки данных баз Microsoft Excel и Statistica 8.0. Для оценки значимости различий выборочных совокупностей использовали критерии непараметрической статистики, в качестве нижней границы значимости принят уровень  $p < 0,05$ . Данные представлены медианой и интерквартильным размахом в виде Me (25; 75).

### РЕЗУЛЬТАТЫ

Общие сведения о исследуемых пациентах представлены в таблице 1.

**Таблица 1**  
**Исходные характеристики пациентов исследуемой группы**

Критерии	Исследуемая группа (n = 46)
Возраст (годы)	51 (48; 56)
Мужской пол (n, %)	31 (67 %)
ИМТ (кг/м <sup>2</sup> )	26,4 (23,9; 29,2)

Сводные данные о продолжительности операции, объёме кровопотери, длине разреза, времени активизации и сроках госпитализации представлены в таблице 2.

Технические особенности оперативных вмешательств и специфичность послеоперационного ведения пациентов

Критерии	Исследуемая группа (n = 46)	
	Операции на шейном отделе	Операции на поясничном отделе
Время операции (мин)	135 (110; 200)	145 (115; 190)
Объём кровопотери (мл)	200 (100; 250)	100 (70; 200)
Время активизации (сут.)	2 (1; 2)	2 (2; 3)
Сроки госпитализации (сут.)	11 (10; 12)	11 (10; 13)

После операции у всех пациентов отмечено существенное уменьшение интенсивности болевого синдрома как в шейном отделе позвоночника, так и в верхних конечностях. Оценка болевого синдрома по ВАШ позволила выявить положительную динамику в виде значимого снижения его выраженности после операции: в спине – с 71 (66; 80) мм до 6 (4; 10) мм ( $p = 0,001$ ), в нижних конечностях – с 85 (80; 87) мм до 4 (2; 5) мм ( $p = 0,003$ ) (рис. 1).

Оценка болевого синдрома по ВАШ показала значимое снижение его выраженности после операции ( $p_w < 0,001$ ) как в раннем послеоперационном периоде, так и в отдалённые сроки в поясничном отделе позво-

ночника и в нижних конечностях в среднем с 68 (64; 78) мм до 6 (6; 8) мм ( $p = 0,002$ ), в нижних конечностях – с 82 (78; 85) мм до 4 (2; 4) мм ( $p = 0,008$ ) (рис. 2).

При анализе значений ODI установлена значимая положительная динамика функционального состояния после операции, по сравнению с дооперационным значением ( $p_w < 0,001$ ) в течение всего периода наблюдения (рис. 3).

Оценка степень ограничения движений в шейном отделе позвоночника (NDI) позволила выявить позитивную динамику в виде улучшения показателя после операции, по сравнению с дооперационным уровнем, с 48 (44; 48) до 8 (6; 8) ( $p = 0,003$ ) (рис. 4).

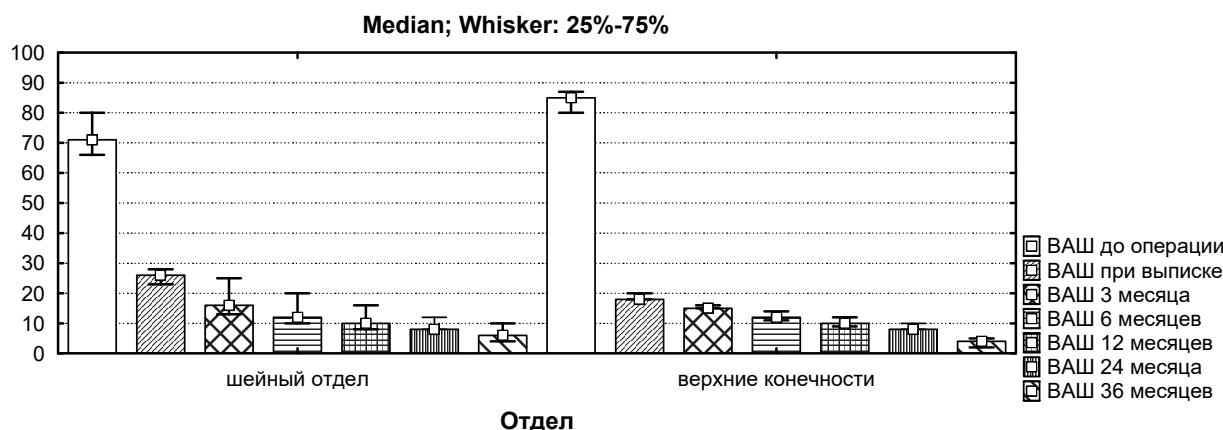


Рис. 1. Динамика уровня болевого синдрома по ВАШ в шейном отделе позвоночника и верхних конечностях пациентов исследуемой группы.

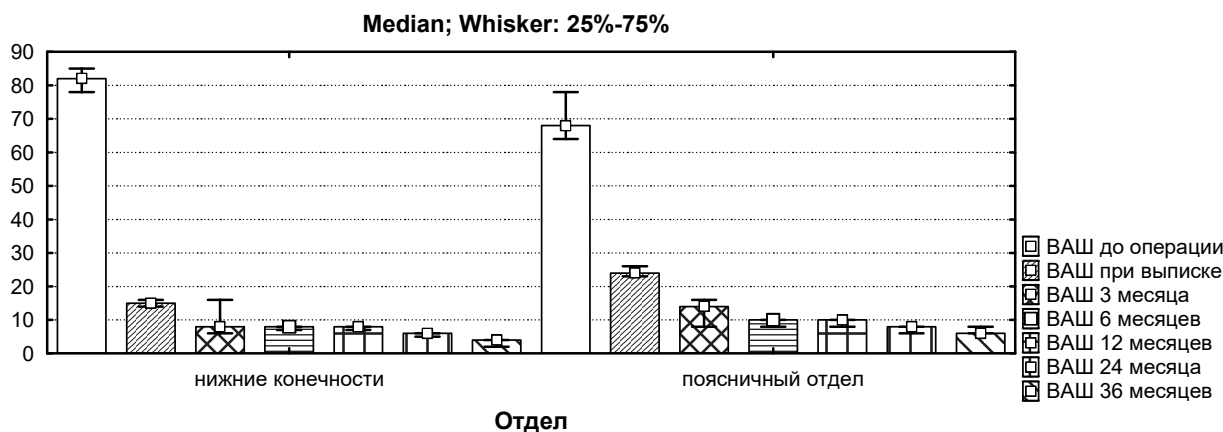


Рис. 2. Динамика уровня болевого синдрома по ВАШ в поясничном отделе позвоночника и нижних конечностях пациентов исследуемой группы.

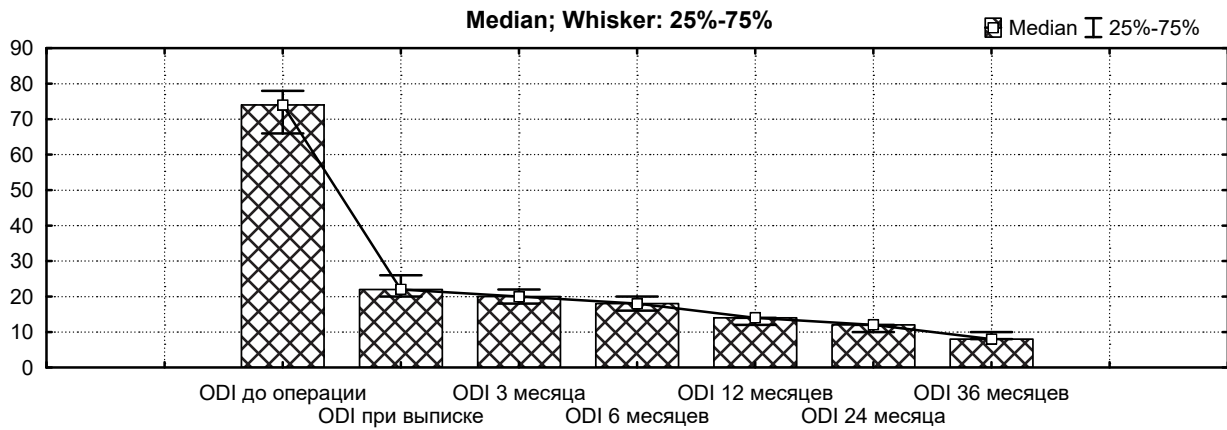


Рис. 3. Динамика функционального состояния пациентов по ODI в исследуемой группе.

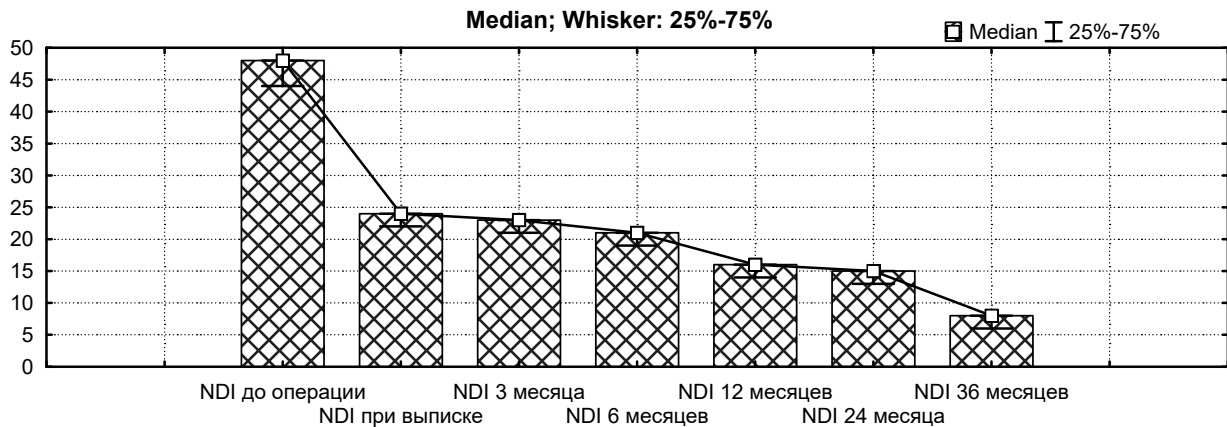


Рис. 4. Динамика степени ограничения движений в шейном отделе позвоночника (NDI) в исследуемой группе.

При субъективной оценке пациентами результата хирургического лечения по шкале MacNab в среднем через 24 месяца после этапного хирургического лечения получены преимущественно отличные и хорошие послеоперационные исходы (рис. 5), неудовлетворительных исходов не отмечено.

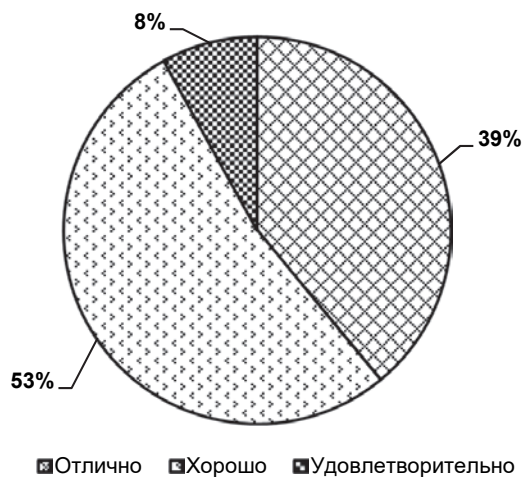


Рис. 5. Субъективная удовлетворённость проведённой операцией в отдалённом послеоперационном периоде по шкале MacNab в исследуемой группе пациентов.

При оценке неврологического исхода операции по шкале Nurick в подавляющем большинстве зарегистрирован полный регресс симптоматики или улучшение неврологического статуса (рис. 6), ухудшений в неврологическом статусе не выявлено.

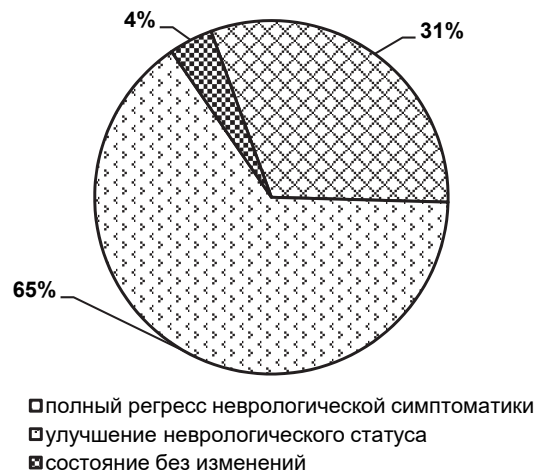

Рис. 6. Динамика неврологической симптоматики в исследуемой группе пациентов в отдалённом послеоперационном периоде по шкале Nurick.

При катанестическом наблюдении (в среднем в течение 24 месяцев) на послеоперационных спондилограммах пациентов исследуемой группы дислокации или миграции элементов конструкции, а также признаков сегментарной нестабильности не выявлено.

На контрольных обследованиях после операции по результатам магнитно-резонансной и мультиспиральной томографии шейного и поясничного отделов позвоночника данных о дополнительной компрессии невральных структур не получено. У 21 (84 %) пациента после контрольного обследования отмечены спондилографические признаки формирования полноценного межтелового костного блока в среднем в течение 24 месяцев.

### ОБСУЖДЕНИЕ

Актуальность исследования способов хирургического лечения пациентов с тандем-стенозами позвоночного канала связана с отсутствием общепринятых подходов к лечению таких пациентов [3, 10]. Объективизация показаний к выполнению оперативных вмешательств основана на верификации анатомо-патоморфологических признаков сужения позвоночного канала с соответствующей неврологической симптоматикой [9, 15]. С учётом полиморфизма клинических проявлений возникают дополнительные сложности в определении хирургической тактики пациентов с тандем-стенозами. Так, при сужении позвоночного канала шейного отдела позвоночника, даже при наличии нейровизуализационных данных о сдавлении сосудисто-нервных образований в поясничном отделе, неврологическая симптоматика в нижних конечностях может быть связана со сдавлением спинного мозга в шейном отделе. В связи с этим первичное вмешательство в шейном отделе позвоночника может нивелировать клинические симптомы в нижних конечностях и, следовательно, исключить потребность во втором этапе хирургического лечения [9, 14]. С другой стороны, длительные хирургические манипуляции в поясничном отделе позвоночника в относительно нефизиологическом положении пациента могут привести к ухудшению клинических проявлений за счёт сдавления шейного отдела спинного мозга [7, 17].

В настоящее время среди спинальных хирургов отсутствует единое мнение об объёме необходимой декомпрессии. Так, по данным некоторых авторов, целесообразно выполнение этапных оперативных вмешательств, что связано с возможным устранением клинических проявлений в нижележащих сегментах за счёт декомпрессии вышележащих нервных структур [7, 10]. По мнению других исследователей, для положительного результата необходима одномоментная декомпрессия на всех клинически значимых уровнях, но при этом указывают на возможные риски развития послеоперационных осложнений за счёт значимой кровопотери и значительной травмы окружающих мягких тканей [12, 19].

В специализированной литературе большинство исследований носят ретроспективный анализ полученных данных о лечении пациентов с тандем-стенозами позвоночного канала [11, 12, 19]. Проведённое

мультицентровое проспективное исследование с ретроспективным анализом результатов эффективности этапных хирургических вмешательств с применением специализированного микрохирургического инструментария при лечении пациентов с тандем-стенозами позвоночного канала шейного и пояснично-крестцового отдела позвоночника позволило подтвердить их высокую клиническую и рентгенологическую эффективность.

Требуются дальнейшие исследования результатов эффективности одномоментных и этапных декомпрессивно-стабилизирующих вмешательств при комбинированных стенозирующих поражениях позвоночного столба на большем числе респондентов.

### ЗАКЛЮЧЕНИЕ

В работе представлен опыт применения этапных декомпрессивно-стабилизирующих вмешательств при лечении пациентов с тандем-стенозами позвоночного канала в шейном и поясничном отделах в среднем за период 24 месяца. При анализе послеоперационных результатов получены преимущественно положительные клинические результаты, подтверждённые рентгенологическими данными.

*Работа выполнена при поддержке гранта Российского научного Фонда № 15-15-30037.*

### ЛИТЕРАТУРА REFERENCES

1. Бывальцев В.А., Белых Е.Г., Сороковиков В.А., Арсентьева Н.И. Использование шкал и анкет в вертебрологии // Журн. неврол. и психиатр. им. С.С. Корсакова – 2011. – Т. 111, № 9-2. – С. 51–56.

Byvaltsev VA, Belykh EG, Sorokovikov VA, Arsentieva NI (2011). The use of scales and questionnaires in vertebrology [Ispol'zovanie shkal i anket v vertebrologii]. *Zhurnal nevrologii i psikhiatrii im. S.S. Korsakova*, 111 (9-2), 51-56.

2. Бывальцев В.А., Сороковиков В.А., Калинин А.А., Егоров А.А., Белых Е.Г. Клинический пример хирургического лечения дегенеративного стеноза на двух уровнях в грудном отделе позвоночника // Хирургия. Журнал имени Н.И. Пирогова. – 2015. – № 7. – С. 93–96.

Byvaltsev VA, Sorokovikov VA, Kalinin AA, Egorov AA, Belykh EG (2015). Clinical case of surgical treatment of degenerative stenosis on two levels of thoracic spine [Klinicheskiy primer khirurgicheskogo lecheniya degenerativnogo stenoza na dvukh urovnyakh v grudnom otdele pozvonochnika]. *Khirurgiya. Zhurnal imeni N.I. Pirogova*, (7), 93-96.

3. Бывальцев В.А., Шепелев В.В., Никифоров С.Б., Калинин А.А. Изолированные и сочетанные дегенеративные тандем-стенозы позвоночного канала шейного и поясничного отделов позвоночника: обзор литературы // Хирургия позвоночника. – 2016. – № 2, Т. 13. – С. 52–61.

Byvaltsev VA, Shepelev VV, Nikiforov SB, Kalinin AA (2016). Isolated and combined degenerative tandem-stenosis of cervical and lumbar spine: review of literature [Izolirovannye i sochetannye degenerativnye tandem-stenozy pozvonochnogo kanala sheynogo i poyasnichnogo otdelov pozvonochnika: obzor literatury]. *Khirurgiya pozvonochnika*, 2 (13), 52-61.

4. Arinzon Z, Adunsky A, Fidelman Z (2004). Outcomes of decompression surgery for lumbar spinal stenosis in elderly diabetic patients. *Eur. Spine J.*, (13), 32-37.
5. Bajwa NS, Toy JO, Ahn NU (2013). Is congenital bony stenosis of the cervical spine associated with congenital bony stenosis of the thoracic spine? An anatomic study of 1072 human cadaveric specimens. *J. Spinal Disord. Tech.*, 26 (1), 1-5.
6. Baiwa NS, Toy JO, Ahn NU (2012). Is lumbar stenosis associated with thoracic stenosis? A study of 1072 human cadaveric specimens. *Spine J.*, 12 (12), 1142-1146.
7. Caron TH, Bell GR (2007). Combined (tandem) lumbar and cervical stenosis. *Semin. Spine Surg.*, (19), 44-46.
8. Cloward RB (1958) The anterior approach for removal of ruptured cervical disks. *J Neurosurg.*, 15 (6), 602-617.
9. Dagi TF, Tarkington MA, Leech JJ (1987). Tandem lumbar and cervical spinal stenosis: natural history, prognostic indices, and results after surgical decompression. *J. Neurosurg.*, (66), 842-849.
10. Hong CC, Liu KPG (2015). A rare case of multiregional spinal stenosis: clinical description, surgical complication, and management concept review. *Global Spine J.*, 5 (1), 49-54.
11. Hsieh CH, Huang TJ, Hsu RW (1998). Tandem spinal stenosis: clinical diagnosis and surgical treatment. *Changeng Yi XueZaZhi*, (21), 429-435.
12. LaBan MM, Green ML (2004). Concurrent (tandem) cervical and lumbar spinal stenosis: a 10-year review of 54 hospitalized patients. *Am. J. Phys. Med. Rehabil.*, (83), 187-190.
13. Madill HM, Brintnell ESG, Fitzsimmons GW, Stewin LL, Macnab D, Casserly MC (1986). Work related issues in occupational therapy: your values do count. *Can. J. Occup. Ther.*, (53), 113-118.
14. Naderi S, Mertol T (2002). Simultaneous cervical and lumbar surgery for combined symptomatic cervical and lumbar spinal stenosis. *J. Spinal Disord. Tech.*, (15), 229-231.
15. Rahmanian A, Minagar S, Rakei SM, Taghipoor M, Mehrabani G, Razmkon A (2014). A survey of tandem spinal stenosis in Shiraz, Southern Iran. *Neurosurg. Quarterly*, 25 (2), 1-4.
16. Teng P, Papatheodorou C (1964). Combined cervical and lumbar spondylosis. *Arch. Neurol.*, (10), 298-307.
17. Tracy JA, Bertelson JD (2010). Cervical spondylosis myelopathy. *Neurologist*, 16 (3), 176-187.
18. Wiltse LL, Spencer CW (1988). New uses and refinements of the paraspinous approach to the lumbar spine. *Spine*, 13 (6), 696-706.
19. Yamashita K, Ohzono K, Hiroshima K (2006). Five-year outcomes of surgical treatment for degenerative lumbar spinal stenosis: a prospective observational study of symptom severity at standard intervals after surgery. *Spine*, (31), 1484-1490.

**Сведения об авторах**  
**Information about the authors**

**Шепелев Валерий Владимирович** – главный нейрохирург Тихоокеанского флота; заведующий нейрохирургическим отделением ФГКУ «1477 Военно-морской клинический госпиталь» Министерства обороны РФ, аспирант курса нейрохирургии ФГБОУ ВО «Иркутский государственный медицинский университет» Минздрава России (e-mail: shepelev.dok@mail.ru)  
**Shepelev Valery Vladimirovich** – Neurosurgeon-in-Chief of Navy Pacific Fleet RF, Head of Neurosurgical Unit of 1477 Naval Clinical Hospital, Postgraduate of the Course of Neurosurgery of Irkutsk State Medical University (e-mail: shepelev.dok@mail.ru)

**Бывальцев Вадим Анатольевич** – доктор медицинских наук, и.о. заведующего научно-клиническим отделом нейрохирургии ФГБНУ «Иркутский научный центр хирургии и травматологии», главный нейрохирург Департамента здравоохранения ОАО «РЖД», руководитель Центра нейрохирургии НУЗ «Дорожная клиническая больница на ст. Иркутск-Пассажирский ОАО «РЖД», заведующий курсом нейрохирургии ФГБОУ ВО «Иркутский государственный медицинский университет» Минздрава России, профессор кафедры травматологии, ортопедии и нейрохирургии ГБОУ ДПО «Иркутская государственная медицинская академия последипломного образования» Минздрава России (664003, г. Иркутск, ул. Борцов Революции, 1; e-mail: byval75vadim@yandex.ru)

**Byvaltsev Vadim Anatolyevich** – Doctor of Medical Sciences, Acting Head of Clinical Research Department of Neurosurgery of Irkutsk Scientific Center of Surgery and Traumatology, Chief Neurosurgeon of the Department of Healthcare of Russian Railways Ltd., Head of the Center of Neurosurgery of Railway Clinical Hospital at the Irkutsk-Passazhirskiy Railway Station of Russian Railways Ltd., Head of the Course of Neurosurgery of Irkutsk State Medical University, Professor of the Department of Traumatology, Orthopaedics and Neurosurgery of Irkutsk State Medical Academy of Continuing Education (664003, Irkutsk, Bortsov Revolyutsii str., 1; byval75vadim@yandex.ru)

**Калинин Андрей Андреевич** – кандидат медицинских наук, ассистент курса нейрохирургии ФГБОУ ВО «Иркутский государственный медицинский университет» Минздрава России, врач-нейрохирург Центра нейрохирургии НУЗ «Дорожная клиническая больница на ст. Иркутск-Пассажирский ОАО «РЖД» (e-mail: andrei\_doc\_v@mail.ru)

**Kalinin Andrey Andreyevich** – Candidate of Medical Sciences, Teaching Assistant of the Course of Neurosurgery of Irkutsk State Medical University, Neurosurgeon of the Center of Neurosurgery of Railway Clinical Hospital at the Irkutsk-Passazhirskiy Railway Station of Russian Railways Ltd. (e-mail: andrei\_doc\_v@mail.ru)

**Сороковиков Владимир Алексеевич** – доктор медицинских наук, профессор, директор ФГБНУ «Иркутский научный центр хирургии и травматологии», заведующий кафедрой травматологии, ортопедии и нейрохирургии ГБОУ ДПО «Иркутская государственная медицинская академия последипломного образования» Минздрава России (e-mail: svladimir10@gmail.com)

**Sorokovikov Vladimir Alekseevich** – Doctor of Medical Sciences, Professor, Director of Irkutsk Scientific Center of Surgery and Traumatology, Head of the Department of Traumatology, Orthopedy and Neurosurgery of Irkutsk State Medical Academy of Continuing Education (e-mail: svladimir10@gmail.com)

**Крутько Александр Владимирович** – доктор медицинских наук, профессор, заведующий нейрохирургическим отделением № 2 ФГБУ «Новосибирский научно-исследовательский институт травматологии и ортопедии им. Я.Л. Цивьяна» Минздрава России (e-mail: ortho-ped@mail.ru)

**Krutko Aleksander Vladimirovich** – Doctor of Medical Sciences, Professor, Head of Neurosurgical Unit N 2 of Federal State Novosibirsk Research Institute of Traumatology and Orthopedics (e-mail: ortho-ped@mail.ru)