

Слободской А.Б. ¹, Прохоренко В.М. ², Осинцев Е.Ю. ^{1,3}, Дунаев А.Г. ¹, Воронин И.В. ¹,
Бадак И.С. ¹, Логинов И.В. ¹

ЭНДОПРОТЕЗИРОВАНИЕ ПРИ ЛЕЧЕНИИ ДЕФЕКТОВ ЛОКТЕВОГО СУСТАВА

¹ ГУЗ «Областная клиническая больница», Саратов, Россия

² ФБГУ «Новосибирский научно-исследовательский институт травматологии и ортопедии им. Я.Л. Цивьяна» Минздрава России, Новосибирск, Россия

³ ФГБОУ ВО «Саратовский государственный медицинский университет» Минздрава России, Саратов, Россия

Цель работы: изучить технологию хирургического пособия, особенности ведения больного в различные сроки после операции, оценить среднесрочные и отдалённые результаты артропластики локтевого сустава у больных с его дефектами. Исследование выполнено на основе опыта 25 операций у пациентов с тяжёлыми дефектами дистального отдела плечевой кости и проксимальных отделов лучевой и локтевой костей. Во всех случаях выполнялась артропластика локтевого сустава имплантами Coonrad/Morrey (USA) и ЭСИ (Россия). Сроки наблюдения – от 1 года до 15 лет после операции.

Ключевые слова: дефект, «болтающийся» локтевой сустав, эндопротезирование

ENDOPROSTHESIS REPLACEMENT AT THE TREATMENT OF ELBOW JOINT DEFECTS

Slobodskoy A.B. ¹, Prokhorenko V.M. ², Osintsev E.Yu. ¹, Dunaev A.G. ¹, Voronin I.V. ¹,
Badak I.S. ¹

¹ Saratov Regional Clinical Hospital, Saratov, Russia

² Federal State Novosibirsk Research Institute of Traumatology and Orthopedics, Novosibirsk, Russia

³ Saratov State Medical University, Saratov, Russia

Results of 25 total endoprosthesis operations in patients with defects of the elbow joint of various etiology are analysed. The endoprostheses produced by Endoservis (Russia) and Coonrad/Morrey Zimmer (USA) were used. The technique of operation and postoperative rehabilitation is described in the article. The estimation of results of treatment was performed by «the Estimation of surgery of an elbow» (American Shoulder and Elbow Surgeons (ASES) Assessments; Richards R.R. et al. 1994). Radiographically the results of treatment were estimated by the method of X-ray stability of the implants by O.A. Kudinov, V.I. Nujdin. The majority of patients undergoing arthroplasty of the elbow joint for its defects were of young age (40–45 years), and that has left its mark on the technology of operation and maintenance of the patients in different periods after surgery. The analysis of results of treatment for 1 year until 1–15 years after the operation was carried out. Good and excellent results, were received in 68 %, satisfactory – in 30 %. The unsatisfactory result of endoprosthesis surgery took place in 8 % of operated (2 patients). It has been established that the endoprosthesis replacement for elbow joint defects in high-tech surgery is definitely an alternative to traditional methods of treatment, and in most cases should be seen as a method of choice for treatment of this disease.

Key words: defect, loose elbow joint, endoprosthesis replacement

Дефекты костей, образующих крупные суставы, различного объёма и характера, вплоть до отсутствия сустава как такового, всегда являются серьёзной проблемой в плане выбора вида хирургического пособия. Хирургическое вмешательство при дефектах локтевого сустава имеет ряд принципиальных отличий. Многие авторы связывают это с анатомо-функциональными особенностями данного сустава, спецификой иннервации биомеханики и кровоснабжения данной области [1, 4, 5, 7, 10]. В этиопатогенетическом плане дефекты могут иметь посттравматическое происхождение или быть пострезекционными, обычно после удаления опухоли или лечения остеомиелита [5, 7]. Выбор методов лечения данной патологии невелик: это метод внеочагового компрессионно-дистракционного остеосинтеза Г.А. Илизарова, направленный на выращивание дистракционного регенерата, различные варианты костной пластики и полное замещение сустава эндопротезом [2, 3, 5, 7, 8, 9]. Не сравнивая методы между собой, мы хотим провести анализ среднесрочных и отдалённых результатов эндопротезирования лок-

тевого сустава в случаях его дефектов различной этиологии.

МАТЕРИАЛЫ И МЕТОДЫ

В период с 2000 по 2015 гг. мы наблюдали 271 больного с тяжёлой патологией локтевого сустава травматического, посттравматического и соматического характера. Выполнено 273 операции по тотальной артропластике локтевого сустава. Из них 25 пациентов оперированы по поводу дефектов локтевого сустава различного происхождения. Возраст пациентов – от 26 до 53 лет, мужчин – 11, женщин – 14. Нозологические формы при которых выполнялись операции представлены в таблице 1.

Анализируя данные, приведённые в таблице, можно отметить, что наиболее часто оперировались пациенты (48 %), получившие тяжёлые переломы костей, составляющих локтевой сустав (С2–С3 типа), и обычно перенёсшие по несколько несостоятельных операций остеосинтеза, не давших ни анатомического, ни клинического эффекта. Дефекты локтевого сустава огнестрельного характера наблюдались у

28 % пострадавших. 6 пациентов (24 %) оперированы по поводу обширных резекции костей, в связи с различными онкологическими или гнойно-воспалительными (остеомиелит, гнойный артрит) заболеваниями.

Таблица 1
Причины дефектов локтевого сустава и количество выполненных операций

	Нозологические формы	Количество операций
1	Последствия огнестрельной (взрывной) травмы	7
2	Последствия тяжелых травматических повреждений (механическая травма, последующие множественные остеосинтезы, хирургические обработки раны)	12
3	Последствия резекций сустава (удаления доброкачественных и злокачественных опухолей, гнойно-воспалительных очагов при остеомиелите, гнойном артрите)	6
Всего		25

Противопоказания к операции ни разу не возникли.

В предоперационном периоде выполнялись рентгенография в двух проекциях, компьютерная томография, при необходимости – ЭНМГ и доплерография. Остальные исследования проводились в стандартном для подобных операций объеме. Для хирургического пособия использовались импланты ЭСИ (Россия) – 11 случаев и Coonrad/Morrey (Zimmer, США) – 14 случаев.

РЕЗУЛЬТАТЫ ИССЛЕДОВАНИЯ

Проанализированы результаты лечения всех 25 прооперированных в ранние и отдаленные сроки. Осмотр и обследование больных проводили через 3 и 6 месяцев после операции, а в последующем – ежегодно. Результаты хирургического вмешательства рассматривались по «Оценке хирургии локтя» (American Elbow Surgeons Assessment & ASES) (Richards R.R. et al. 1994). Тест объективизирует тяжесть болевого синдрома, объем движений в суставе, общее состояние и силу руки, а также качество жизни пациента. Наибольшая сумма баллов по данной шкале (100) приравнивается анатомической и физиологической норме в локтевом. Хорошие и отличные результаты (70–100 баллов) после операции в указанные выше сроки зафиксированы у 17 больных (68 %), удовлетворительные (50–69 баллов) – у 6 оперированных (24 % от всех оперированных с данной патологией). Неудовлетворительные результаты лечения имели место у 2 пациентов (8 %). У одного пациента развилась перипротезная инфекция области в области нахождения импланта через 8 месяцев после хирургического вмешательства. На первом этапе ревизионной операции удален эндопротез, костный дефект замещен коллапаном с антибиотиками (гентамицин с рифампицином). Гнойно-воспалительный процесс полностью купирован, раны зажили первичным натяжением. При выполнении 2-го этапа (через 12 месяцев) произведена имплантация онкологического эндопротеза ЭСИ. Второе осложнение произошло у больного через 4,5 года после первой операции и

было связано с остеолитом костно-мозговых каналов плечевой и локтевой костей и развившейся в связи с этим нестабильностью эндопротеза. Выполнено ревизионное вмешательство, удалены импланты. Установлен онкологический эндопротез локтевого сустава в комбинации с костной аллопластикой.

Рентгенологически результаты лечения оценивались по методу рентгенологической стабильности имплантов по О.А. Кудинову, В.И. Нуждину с соавт. [4]. Метод выделяет 4 степени стабильности (нестабильности) компонентов эндопротеза. При 1-й степени на рентгенограммах отсутствует миграция компонентов эндопротеза, отсутствуют зоны остеолита, при цементной фиксации импланты расположены стабильно или же прослеживается достаточная остеоинтеграция при бесцементной установке компонентов эндопротеза. 2-я степень стабильности подразумевает отсутствие миграции имплантов, незначительные линии просветления на границе металл – кость при их суммарной ширине не больше 5 мм, также расценивается как стабильная фиксация. При 3-й степени нестабильности явная миграция компонентов эндопротеза отсутствует, или же отмечается их смещение до 2°, суммарная ширина остеолита увеличивается до 5–10 мм; оценивается как угрожающая нестабильность. При 4-й степени отмечается миграция имплантата больше 2°, а суммарная ширина остеолита больше 10 мм; расценивается как явная нестабильность. Авторы метода применяют данную методику для оценки степени стабильности имплантов тазобедренного сустава. Мы использовали эту же методику для оценки состояния имплантов локтевого сустава. Нестабильность 2-й степени имела место у 2 больных (8 %) через 2 и 5 лет после первичного эндопротезирования. Нестабильность 3-й степени выявлена у одного больного через 8 лет после первичной операции. Проводилась коррекция консервативной терапии, однако болевого синдрома, нарушенной функции конечности больной не отмечал, показаний к ревизии эндопротеза не было. Больной наблюдается в течение 12 лет, без ухудшения.

Клинический пример № 1

Пациентка Л., 47 лет. В 2011 г получила тяжёлую высокоэнергетическую травму дистального отдела правой плечевой кости и проксимального отдела костей правого предплечья (тип С3). За 3 года выполнено несколько операций остеосинтеза и реостеосинтеза. Исход лечения: застарелый фрагментарно-оскольчатый перелом мыщелков правой плечевой кости, ложный сустав нижней трети правой плечевой кости. Артроз локтевого сустава 3-й степени. Тяжёлая комбинированная контрактура (рис. 1). В сентябре 2013 г проведена операция: резекция правого локтевого сустава до уровня ложного сустава плечевой кости с замещением дефекта эндопротезом онкологической конструкции фирмы ЭСИ (рис. 2). Через 7 суток после операции объем движений удовлетворительный (рис. 3). Наблюдение за больной более 3 лет. Движения в суставе: разгибание 180°, сгибание – около 60°, супинация, пронация – около 5–7°. Ведёт достаточно активный образ жизни.

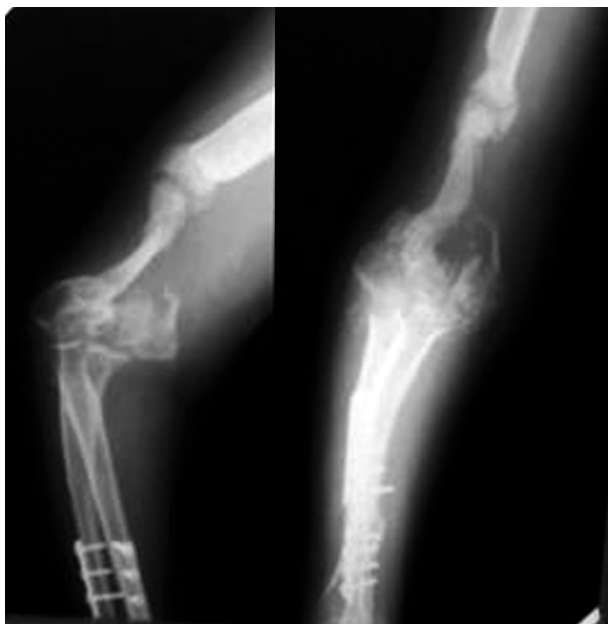

Рис. 1. Пациентка Л., 47 лет. Рентгенограммы до операции.

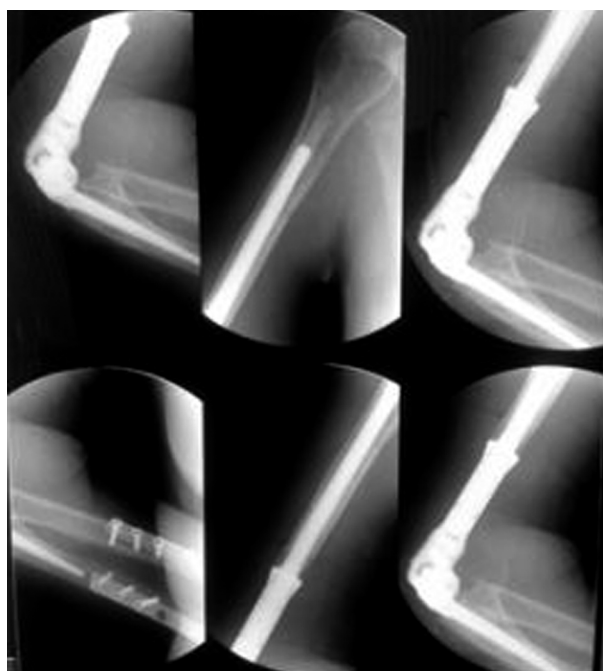


Рис. 2. Пациентка Л. Рентгенограммы после операции.



Рис. 3. Пациентка Л. на 7-е сутки после операции.

Клинический пример № 2

Пациент Л., 43 года. В 2007 г. получена травма – фрагментарный открытый перелом дистального отдела правой плечевой кости, со смещением отломков (тип С3). За 4 года больному выполнено 6 операций остеосинтеза и реостеосинтеза. Результаты лечения неудовлетворительные. Консолидации переломов не произошло, образовался дефект – псевдоартроз плечевой кости. В мае 2011 г. поступил в ОКБ г. Саратова. Диагноз: застарелый

фрагментарно-оскольчатый перелом мыщелков правой плечевой кости, артроз локтевого сустава 3-й ст. Тяжёлая комбинированная контрактура (рис. 4). Выполнено эндопротезирование локтевого сустава имплантом ЭСИ (рис. 5). Через 30 суток после операции движения в суставе практически в полном объёме (рис. 6). Наблюдение более 5 лет. Пациент ведёт активный образ жизни, водит автомобиль, живёт в сельской местности.

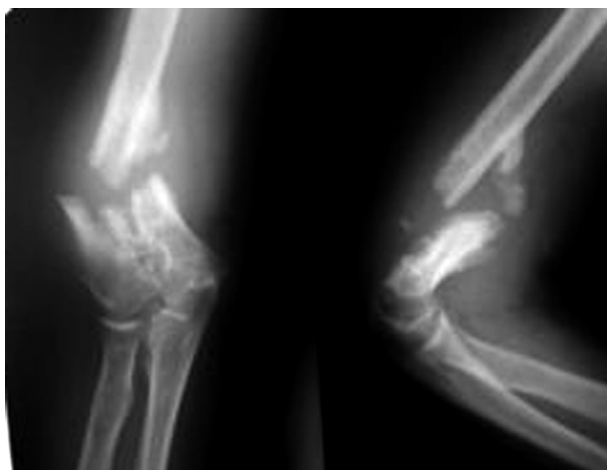

Рис. 4. Пациент Л., 43 года. Рентгенограммы до операции.

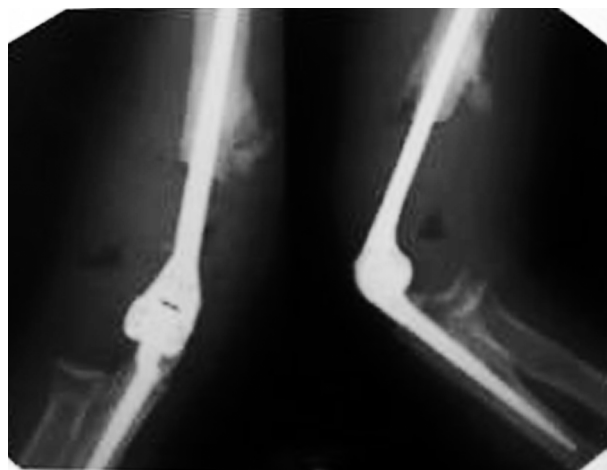


Рис. 5. Пациент Л. Рентгенограммы после операции.

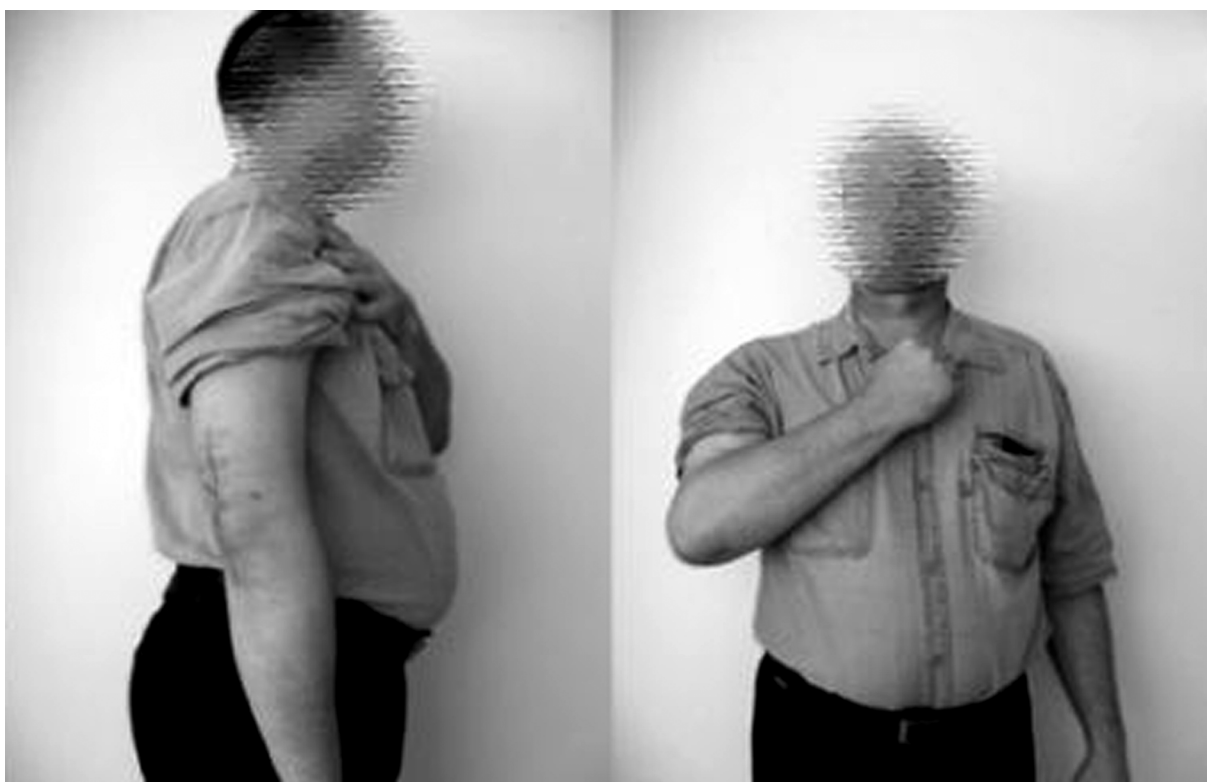

Рис. 6. Пациент Л. через 30 суток после операции.

ЗАКЛЮЧЕНИЕ

Таким образом, эндопротезирование при дефектах локтевого сустава различной природы имеет некоторые специфические особенности. Показания к таким операциям возникают при: дефектах, возникающих одновременно с травмой (при взрывных, огнестрельных ранениях); дефектах костей, образующих локтевой сустав, посттравматического характера, образовавшихся после многочисленных и неэффективных операций остеосинтеза; пострезекционных дефектах (онкологические заболевания, остеомиелиты, гнойные артриты). Большинство больных, перенёвших эндопротезирование локтевого сустава по поводу дефектов последнего, были молодого возраста (до 40–45 лет), что накладывало отпе-

чаток на технологию операции и ведение пациента в разные периоды после операции. При планировании операции необходимо иметь в виду активный образ жизни таких пациентов, по возможности – участие в занятиях физкультурой, более тяжёлые нагрузки и активность при работе. При наличии дефектов костей, составляющих локтевой сустав, артропластика, бесспорно, даёт в большей или меньшей степени положительный эффект. Данное хирургическое пособие позволяет больному с тяжёлой патологией руки, обычно инвалиду, в короткие сроки восстановить нарушенную анатомию и функцию конечности, свести к минимуму ограничения в социальной сфере. Практически все больные после операции ведут активный образ жизни, не ограничивают себя в работе, занима-

ются фитнесом, плаванием, управляют автомобилем. Эндопротезирование локтевого сустава значительно расширяет возможности больного и в физическом, и в социальном плане и, безусловно, должно рассматриваться как метод выбора при дефектах локтевого сустава различного генеза.

ВЫВОДЫ

1. Эндопротезирование локтевого сустава при наличии дефектов последнего – высокотехнологичное хирургическое вмешательство, безусловно, альтернативное традиционным методам лечения, которое в большинстве случаев должно рассматриваться как метод выбора при лечении данной патологии.

2. Эндопротезирование при лечении дефектов локтевого сустава позволяет в короткий срок получить хороший и продолжительный анатомо-функциональный результат.

3. Среднесрочные и отдалённые результаты эндопротезирования локтевого сустава при его дефектах современными имплантатами являются обнадеживающими и по мере накопления опыта в производстве таких операций, безусловно, будут улучшаться.

ЛИТЕРАТУРА REFERENCES

1. Ерофеев А.Т., Агеев А.А., Еремеев О.В., Ерофеев С.А., Буценко В.А. Проблемы тотального эндопротезирования локтевого сустава // Ошибки и осложнения в травматологии и ортопедии: Матер. Всерос. науч.-практ. конф. с междунар. участием. – Омск, 2011. – С. 50–51.

Erofeev AT, Ageev AA, Eremeev OV, Erofeev SA, Butsenko VA. (2011). Problems of total elbow joint replacement [Problemy total'nogo endoprotezirovaniya lokteвого sustava]. *Oshibki i oslozhneniya v travmatologii i ortopedii: Materialy Vserossiyskoy nauchno-prakticheskoy konferentsii s mezhdunarodnym uchastiem*. Omsk, 50-51.

2. Калантырская В.А., Ключевский В.В. Протокол лечения и реабилитации больных с повреждениями локтевого сустава // Матер. X Юбилейного съезда травматологов-ортопедов России. – М., 2014. – С. 117–118.

Kalantyrskaya VA, Klyuchevskiy VV. (2014). Treatment and prevention protocol for patients with elbow joint injuries [Protokol lecheniya i reabilitatsii bol'nykh s povrezhdeniyami lokteвого sustava]. *Materialy X Yubileynogo sjezda travmatologov-ortopedov Rossii*. Moskva, 117-118.

3. Ключевский В.В., Бен Эль Хафи Хассан. Профилактика контрактур локтевого сустава при лечении переломов дистального сегмента плечевой кости // Гений ортопедии. – 2010. – № 2. – С. 74–98.

Klyuchevskiy VV, Ben El Khafi Khassan. (2010). Prevention of elbow joint contractures in the treatment

of the fractures of humerus distal segment [Profilaktika kontraktur lokteвого sustava pri lechenii perelomov distal'nogo segmenta plechevoy kosti]. *Geniy ortopedii*, (2), 74-98.

4. Носивец Д.С. Хирургический доступ к локтевому суставу при эндопротезировании // Травматология и ортопедия столицы – настоящее и будущее: Матер. II Конгр. травматологов и ортопедов. – М., 2014. – С. 202.

Nosivets DS. (2014). Surgical access to the elbow joint while arthroplasty [Khirurgicheskiy dostup k lokteвому sustavu pri endoprotezirovanii]. *Travmatologiya i ortopediya stolitsy – nastoyashchee i budushchee: Materialy II Kongressa travmatologov i ortopedov*. Moskva, 202.

5. Слободской А.Б., Прохоренко В.М., Воронин И.В., Бадак И.С., Дунаев А.Г., Лежнев А.Г. Эндопротезирование локтевого сустава у молодых пациентов // Гений ортопедии. – 2015. – № 2. – С. 26–31.

Slobodskoy AB, Prokhorenko VM, Voronin IV, Badak IS, Dunaev AG, Lezhnev AG. (2015). Elbow joint replacement in young patients [Endoprotezirovanie lokteвого sustava u molodykh patsientov]. *Geniy ortopedii*, (2), 26-31.

6. Слободской А.Б., Осинцев Е.Ю., Лежнев А.Г., Воронин И.В., Бадак И.С., Дунаев А.Г. Факторы риска развития перипротезной инфекции после эндопротезирования крупных суставов // Вестник травматологии и ортопедии. – 2015. – № 2. – С. 13–19.

Slobodskoy AB, Osintsev EY, Lezhnev AG, Voronin IV, Badak IS, Dunaev AG. (2015). Risk factors for periprosthetic infection after large joint replacement [Fakторы riska razvitiya periproteznoy infektsii posle endoprotezirovaniya krupnykh sustavov]. *Vestnik travmatologii i ortopedii*, (2), 13-19.

7. Чорний С.И., Прохоренко В.М., Фоменко С.М., Павлов В.В. Эндопротезирование локтевого сустава // Тез. докл. IX съезда травматологов-ортопедов России. – Саратов, 2010. – С. 548–549.

Chorniy SI, Prokhorenko VM, Fomenko SM, Pavlov VV. (2010). Elbow joint replacement [Endoprotezirovanie lokteвого sustava]. *Tezisy dokladov IX sjezda travmatologov-ortopedov Rossii*. Saratov, 548-549.

8. Chandrabose R. (2011). V-osteotomy resection arthroplasty for bony ankylosed elbows – midterm results. *Materials SICOT, XXV Triennial World Congress, Prague, Czech Republic*, (29664), 247.

9. Ellwein A, Lill H, Voigt C, Wirtz P, Jensen G, Christoph J. (2015). Katthagen arthroplasty compared to internal fixation by locking plate osteosynthesis in comminuted fractures of the distal humerus. *Int. Orthopaedics*, (2), 747-755.

10. Shin H, Kim K, Jeon Y (2011). The clinical usefulness of the minimal invasive ulnohumeral arthroplasty in mild to moderate arthritis patients in elbow. *Materials SICOT, XXV Triennial World Congress, Prague, Czech Republic*, (29428), 248.

Сведения об авторах Information about the authors

Слободской Александр Борисович – доктор медицинских наук, заведующий ортопедическим отделением ГУЗ «Областная клиническая больница», профессор кафедры хирургии с курсом травматологии и ортопедии СГМУ «РЕАВИЗ» (410056, г. Саратов, Смирновское ущелье, 1; e-mail: slobodskoy59@mail.ru)

Slobodskoy Aleksandr Borisovich – Doctor of Medical Sciences, Head of the Orthopedic Unit of Saratov Regional Clinical Hospital, Professor at the Surgery Department with the Course of Traumatology and Orthopedics of Medical University “REAVIZ” (410056, Saratov, Smirnovskoe ushchelye, 1; e-mail: slobodskoy59@mail.ru)

Прохоренко Валерий Михайлович – доктор медицинских наук, профессор, заместитель директора по научной и лечебной работе ФБГУ «Новосибирский научно-исследовательский институт травматологии и ортопедии им. Я.Л. Цивьяна» Минздрава России (630091, г. Новосибирск, ул. Фрунзе, 17; e-mail: vprohorenko@niito.ru)

Prokhorenko Valeriy Mikhaylovich – Doctor of Medical Sciences, Professor, Deputy Director for Scientific and Clinical Work of Federal State Novosibirsk Research Institute of Traumatology and Orthopedics (630091, Novosibirsk, ul. Frunze, 17; e-mail: vprohorenko@niito.ru)

Осинцев Евгений Юрьевич – доктор медицинских наук, профессор кафедры хирургии и онкологии факультета повышения квалификации и профессиональной переподготовки специалистов ФГБОУ ВО «Саратовский государственный медицинский университет» Минздрава России (410012, г. Саратов, ул. Большая Казачья, 112; e-mail: dr_osintsev@mail.ru)

Osintsev Evgeniy Yurievich – Doctor of Medical Sciences, Professor at the Department of Surgery and Oncology of the Faculty of Advanced Training and Professional Retraining of Saratov State Medical University (410012, Saratov, ul. Bolshaya Kazachya, 112; e-mail: dr_osintsev@mail.ru)

Дунаев Алексей Георгиевич – врач травматолог-ортопед ГУЗ «Областная клиническая больница» (e-mail: ortoped-okb@yandex.ru)

Dunaev Aleksey Georgievich – Traumatologist and Orthopedist at Saratov Regional Clinical Hospital

Воронин Иван Владимирович – врач травматолог-ортопед ГУЗ «Областная клиническая больница»

Voronin Ivan Vladimirovich – Traumatologist and Orthopedist at Saratov Regional Clinical Hospital

Бадак Игорь Сергеевич – врач травматолог-ортопед ГУЗ «Областная клиническая больница»

Badak Igor Sergeevich – Traumatologist and Orthopedist at Saratov Regional Clinical Hospital

Логинов И. В. – врач травматолог-ортопед ГУЗ «Областная клиническая больница»

Loginov I. V. – Traumatologist and Orthopedist at Saratov Regional Clinical Hospital