

Ринчинов В.Б. ¹, Плеханов А.Н. ^{2, 3}, Цыбикдоржиев Б.Д. ¹, Султумов Т.В. ¹, Гаврилова А.К. ¹

ПЕРВЫЙ ОПЫТ ПРИМЕНЕНИЯ ЭНДОСКОПИЧЕСКОЙ ВАКУУМНО-АСПИРАЦИОННОЙ ТЕРАПИИ В ЛЕЧЕНИИ СПОНТАННОГО РАЗРЫВА ПИЩЕВОДА (СИНДРОМ БУРХАВЕ)

¹ ГАЗУ «Республиканская клиническая больница им. Н.А. Семашко» Министерства здравоохранения Республики Бурятия, г. Улан-Удэ, Россия

² ФГБОУ ВО «Бурятский государственный университет», Улан-Удэ, Россия

³ ФГБНУ «Иркутский научный центр хирургии и травматологии», Иркутск, Россия

Показан успешный опыт применения вакуумно-аспирационной терапии при лечении спонтанного разрыва пищевода (синдром Бурхава). Сложность диагностики обусловлена недостаточной информацией среди врачей об этом синдроме. В момент обращения пациентам с клинической картиной разрыва пищевода в первую очередь исключают острый коронарный синдром (ОКС), и при отсутствии данных, свидетельствующих об ОКС, дальнейшую диагностику не проводят, что и наблюдалось в данном случае. Хирургическая и эндоскопическая тактика, применённая у данного пациента, была правильной и своевременной.

Ключевые слова: синдром Бурхава, эндоскопическая вакуумная терапия, спонтанный разрыв пищевода, медиастинит

FIRST EXPERIENCE OF USING ENDOSCOPIC VACUUM-ASSISTED AND ASPIRATION THERAPY IN THE TREATMENT OF SPONTANEOUS RUPTURE OF THE ESOPHAGUS (BOERHAAVE SYNDROME)

Rinchinov V.B. ¹, Plekhanov A.N. ^{2, 3}, Tsebikdorzhiev B.D. ¹, Sultumov T.V. ¹, Gavrilova A.K. ¹

¹ N.A. Semashko Republic Clinical Hospital, Ulan-Ude, Russia

² Buryat State University, Ulan-Ude, Russia

³ Irkutsk Scientific Center of Surgery and Traumatology, Irkutsk, Russia

The aim of the article is to demonstrate the possibilities of minimally invasive surgery in the treatment of spontaneous rupture of the esophagus (Boerhaave syndrome). Within the last 10 years endoscopic treatment has changed the approach to the esophageal rupture treatment. Implantation of fully-covered self-expanding metal or plastic stents is the most extensively studied endoscopic method, and it has proven to be effective in 67–100 % of cases. The successful closure of esophageal rupture by endoscopic placement of a vacuum sponge (endoscopic vacuum assisted closure (E-VAC)) has recently been reported. Vacuum-assisted closure (VAC) is an established treatment modality for extensive cutaneous infected wounds. This principle has been adapted to the treatment of endoscopically accessible upper gastrointestinal leakages by endoscopic placing of sponges connected with a drainage tube in the necrotic cavities (E-VAC).

Key words: Boerhaave syndrome, spontaneous rupture of the esophagus, endoscopic vacuum therapy, mediastinitis

ВВЕДЕНИЕ

Спонтанный разрыв пищевода впервые был описан в 1724 г. голландским врачом Германом Бурхава (Herman Boerhaave, 1668–1738) [1, 2, 3]. Частота встречаемости данной патологии варьирует от 3,9 до 16,7 %, при этом летальность достигает 75 % и иногда выше. К 1998 г. в мировой литературе было описано немногим более 300 случаев спонтанного разрыва пищевода [2, 4]. Послеоперационная летальность в группе пациентов с синдромом Бурхава варьирует от 25 до 85 % и зависит от времени, прошедшего с момента повреждения пищевода. Если оперативное вмешательство задерживается более чем на 24 часа, то риск неблагоприятного исхода превышает 50 % [5, 6, 7, 8, 9, 10].

По мнению большинства авторов, основным методом лечения спонтанного разрыва пищевода является оперативное вмешательство [5]. Однако в последние годы в лечении проникающих повреждений пищевода стали применять высокотехнологичные внутрипросветные эндоскопические методы, такие как установка саморасширяющихся пищеводных

стентов, закрытие раны пищевода при помощи эндоскопических клипс, укрепление раны цианакриловым клеем и вакуумная эндоскопическая терапия [11, 12].

Ранее авторы личного опыта лечения данной патологии не имели. В связи с редкой встречаемостью патологии, относительной неготовностью врачей к постановке диагноза авторам представляется актуальность данного сообщения для практикующих врачей.

На сегодняшний день вакуумная терапия (NPWT – negative pressure wound treatment; V.A.C.-therapy – vacuum-assisted closure; TNP – topical negative pressure treatment) является одним из перспективных методов лечения ран различной этиологии. Традиционная вакуум-терапия с использованием губки (терапия ран с использованием отрицательного давления) применяется для лечения наружных ран. Полиуретановая губка с открытыми порами или другое средство, собирающая жидкость закладывается в рану, запечатывается плёнкой и затем помещается под отрицательное давление. При этом может осуществляться очистка и заживление ран.

Эндоскопическая вакуум-терапия применяется для лечения несостоятельности анастомозов, свищей, перфораций полых органов желудочно-кишечного тракта. Её эффективность сначала была подтверждена при несостоятельностях шва прямой кишки, затем также при несостоятельностях анастомозов верхних и нижних отделов желудочно-кишечного тракта. При внутренних, находящихся под поверхностью кожи, ранах, полостях, абсцессах, эмпиемах, свищах, которые эндоскопически доступны или делаются доступными через отверстие в наружном направлении, эндоскопическая вакуум-терапия может также применяться для лечения ран. При эндоскопической вакуум-терапии используются естественные или искусственные пути доступа к полым органам, желудочно-кишечному тракту и полостям организма. Губчатые дренажи вводятся с помощью эндоскопа внутренне, интракорпорально, интралюминально и интракавитарно (рис. 1).

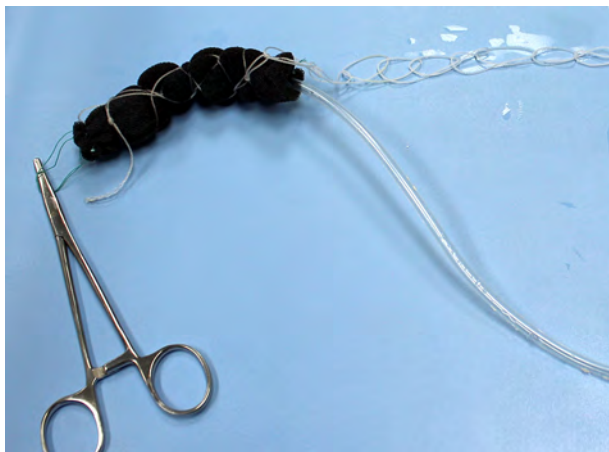

Рис. 1. Полиуретановая губка в сборе с дренажной трубкой и системой доставки по типу «бесконечная петля».

При интралюминальном варианте терапии губчатый элемент размещается в кишечном просвете на высоте дефекта. При интракавитарном варианте губчатый элемент вводится сквозь дефект в (экстралюминальную) полость раны. Обе терапии могут также комбинироваться. После того как губчатый элемент размещён, к выведенному дренажному шлангу прикладывается вакуумное разрежение. Полость раны или, соответственно, кишечный просвет сплющивается под разрежением вместе с упругим губчатым элементом. Поверхность губки присасывается к поверхности раны подобно вакуум-присосу, одновременно она фиксируется посредством разрежения в месте размещения. Происходит эффективный дренаж раны, одновременно раневой дефект закрывается. При долговременном воздействии дренажа и действии вакуума на поверхности рана очищается, образуется грануляционная ткань, и рана вторично заживает. С интервалом в несколько дней производится эндоскопическая смена губчатого дренажа.

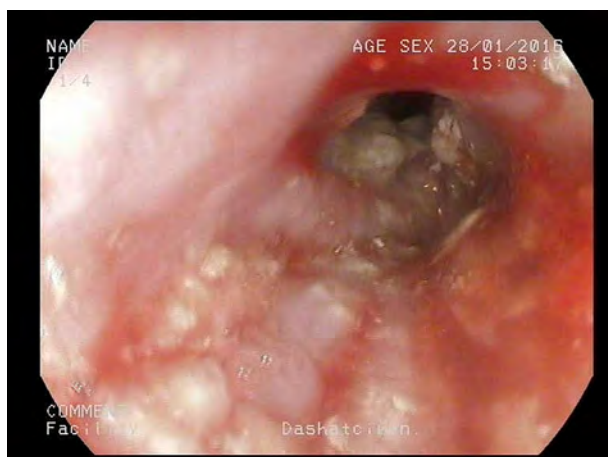
Цель: продемонстрировать клинический случай использования эндоскопической вакуумно-аспирационной терапии (ВАТ) в лечении спонтанного разрыва пищевода (синдрома Бурхаве).

КЛИНИЧЕСКОЕ НАБЛЮДЕНИЕ

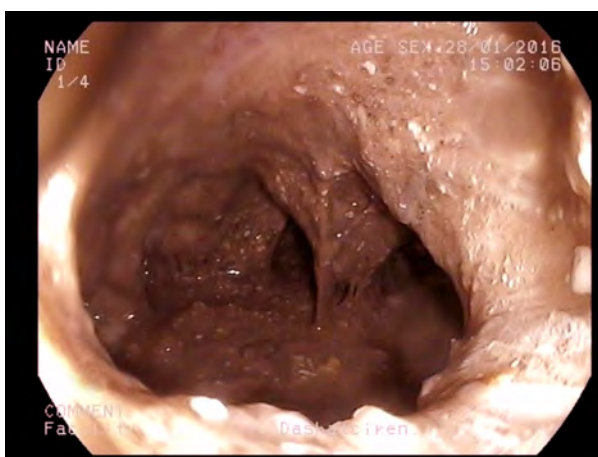Пациент К., 55 лет, после приёма избыточного количества пищи и алкоголя и однократной рвоты отметил появление гнучих болей за грудиной. Больной был осмотрен бригадой скорой помощи, которая острый коронарный синдром не выявила. Пациент самостоятельно принимал обезболивающие препараты с незначительным положительным эффектом. Через 7 дней в связи с сохраняющимися болями и присоединившейся лихорадкой пациент обратился к участковому терапевту по месту жительства и был направлен на гастроскопию. На ФГДС через 9 дней от начала заболевания выявлен пищеводно-плевральный свищ. 29.01.2016 г. по экстренным показаниям больной госпитализирован в хирургическое торакальное отделение Республиканской клинической больницы им Н.А. Семашко г. Улан-Удэ. При обзорной рентгенографии грудной клетки выявлена полость над куполом диафрагмы в плевральной полости, размерами 10 × 5 см с ровными и чёткими контурами, в положении стоя – с уровнем жидкости. При экстренной видеогастроскопии (гастроскоп EG-2990K, Pentax) на 40–41 см от резцов, по левой боковой стенке определяется щелевидный дефект всех слоёв стенки пищевода размером 1,5–2,0 см, из которого поступают остатки непереваренной пищи с примесью гноя. При детальном осмотре визуализируется полость ~10 × 5 см с наложениями гнойных масс. Кардиальный жом находится на расстоянии 42 см от резцов (рис. 2).

При спиральной компьютерной томографии органов грудной клетки выявлена грыжа пищеводного отверстия диафрагмы. Отмечаются признаки медиастинита, гидроперикард. После предварительной подготовки пациента, через 32 часа после поступления выполнена переднебоковая торакотомия слева, медиастинотомия, санация и дренирование средостения и левой плевральной полости, верхнесрединная лапаротомия, гастростомия по Витцелю, цервикотомия, подвесная эзофагостомия.

Ход операции: под эндотрахеальным наркозом после обработки операционного поля произведена переднебоковая торакотомия в VI межреберье слева. В плевральной полости отмечается умеренный спаечный процесс в нижних отделах. Париегальная, висцеральная и медиастинальная плевра утолщены, контактно кровоточат. Выполнена мобилизация левого лёгкого. Медиастинальная плевра вскрыта, получено до 400 мл гнойной жидкости с остатками пищи. Установлен назогастральный зонд. При ревизии по заднелатеральной стенке выявлен дефект размером 2 × 1 см. Ушивание дефекта пищевода выполнить технически не представляется возможным. Произведена верхнесрединная лапаротомия. При пальпации: над диафрагмой пальпируется инфильтрат, при этом отмечается поступление гнойной жидкости и остатков пищи в левую плевральную полость. Выполнена гастростомия по Витцелю. Лапаротомная рана ушита наглухо. Левая плевральная полость санирована 0,05%-м водным раствором хлоргексидина. Контроль гемостаза. Аэрозтаз полный. Через отдельные проколы в левую плевральную полость



а



б

Рис. 2. Пациент К., 55 лет. Эндоскопическая фотография полнослойного дефекта левой стенки дистального отдела пищевода при поступлении (а). В полости средостения определяется застойное содержимое с примесью гнойных масс (б).

установлено два дренажа, в средостении также установлен трубчатый дренаж. Торакотомная рана ушита послойно. По внутреннему краю кивательной

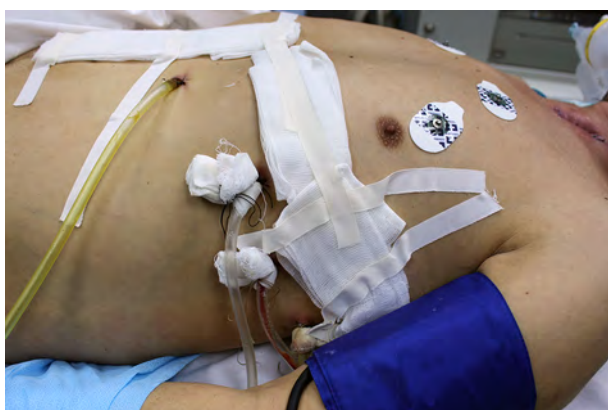

Рис. 3. Пациент К., 55 лет. Фото зонда, установленного через гастростому, для энтерального питания.

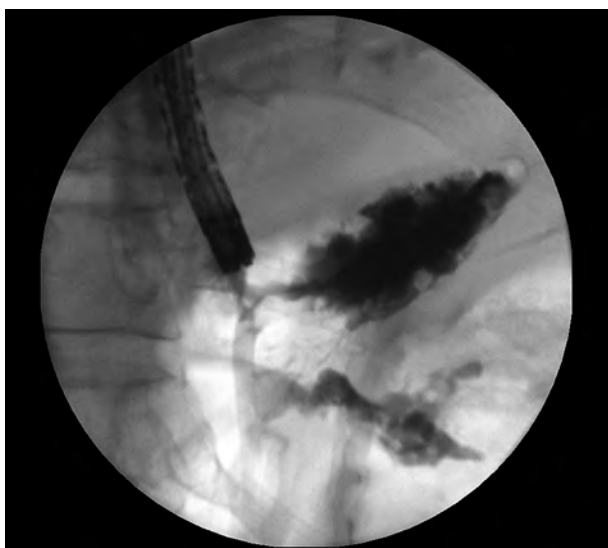


Рис. 4. Пациент К., 55 лет. Рентгеноскопия с водорастворимым контрастом патологической полости в области средостения слева.

мышцы слева выполнен линейный разрез, выделен шейный отдел пищевода, наложена подвесная эзофагостома. В эзофагостому введён перчаточный выпускник. Произведена обработка йодом, спиртом, наложена асептическая повязка. В послеоперационном периоде продолжена интенсивная терапия в отделении реанимации.

04.02.2016 г. (на 5-е сутки после оперативного лечения) под эндотрахеальным наркозом, первым этапом через гастростому под контролем видеогастроскопа (гастроскоп EG-530FP, FUJINON) по проводнику установлен зонд за связку Трейца для энтерального питания (рис. 3); вторым этапом интраназально установлена вакуум-аспирационная система в нижнюю треть пищевода.

В отделении реанимации продолжена медикаментозная терапия, активная аспирация по дренажам из левой плевральной полости и средостения, активная аспирация по вакуумно-аспирационной системе из нижней трети пищевода, перевязки. На фоне проводимой терапии в состоянии больного наблюдается положительная динамика.

11.02.2016 г. (через 7 дней после установки вакуум-аспирационной системы) под эндотрахеальным наркозом интраназальная система вакуумной аспирации удалена. При эндоскопическом осмотре пищевод свободно проходим, слизистая его в дистальном отделе гиперемирована, по стенкам единичные округлые эрозии размерами 4 × 6 мм с наложениями фибрина, участками субмукозных геморрагий. В области нижней трети пищевода пищеводно-медиастинальный свищ закрылся, определяется дефект слизистой с активной грануляцией. Кардия смыкается не полностью. В желудке небольшое количество прозрачной жидкости. Визуализируется система энтерального питания через гастростому.

Заключение: состояние после демонтажа системы вакуумно-аспирационной терапии. Дистальный эрозивный эзофагит. Данных, свидетельствующих о наличии пищеводно-плеврального свища, не выявлено (рис. 5).

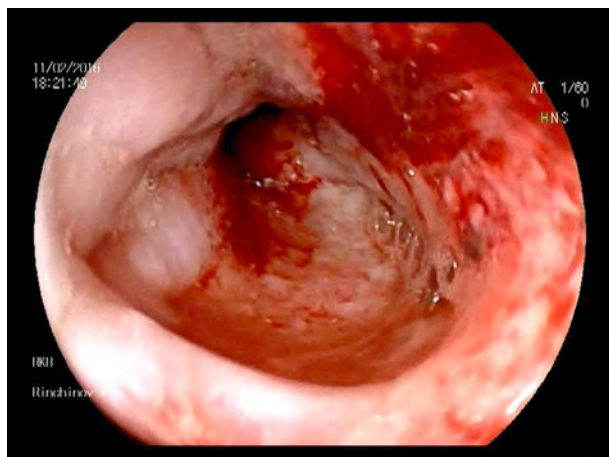


Рис. 5. Пациент К., 55 лет. Эндоскопическое фото на 7-е сутки после установки системы VAT. Дефект в стенке пищевода закрылся.

В отделении реанимации продолжены энтеральное питание по зонду, введённому через гастростому и установленному дистальнее связки Трейца, и перевязки. Активная аспирация по дренажам из левой плевральной полости. 15.02.16 г. проведена контрольная поднаркозная эзофагоскопия (рис. 6).

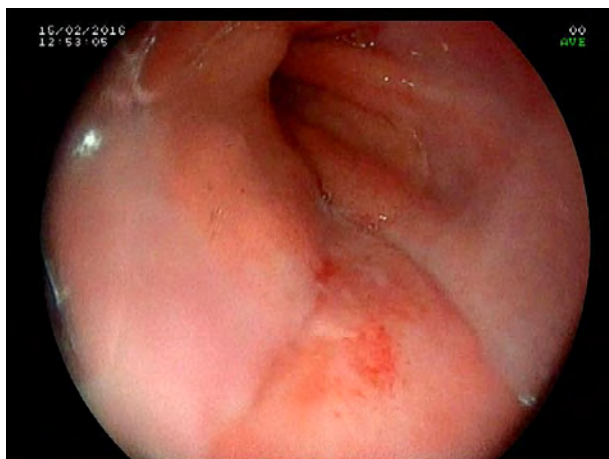

Рис. 6. Пациент К., 55 лет. Эндоскопическое фото на 11-е сутки после установки системы VAT. В области дистального отдела пищевода дефекта в стенке нет.

После восстановления витальных функций 15.02.16 г. (на 17-е сутки после поступления) пациент переведён в хирургическое торакальное отделение.

В отделении начато кормление больного через рот, продолжена экспозиция дренажей из левой плевральной полости. На фоне проводимого лечения состояние с положительной динамикой. 29.02.2016 г. дренажи из левой плевральной полости и средостения удалены, а также удалён питающий зонд из гастростомы. Гастростома закрылась самостоятельно вторичным натяжением.

03.03.16 г. под местной анестезией выполнено закрытие подвешной эзофагостомы. Послеоперационный период протекал удовлетворительно. Послеоперационная рана шеи заживает первичным натяжением. 09.03.2016 г. пациент выписан в удовлетворительном состоянии под наблюдение и лечение

хирургом, терапевтом по месту жительства. Общий фон стационарного лечения составил 40 койко-дней.

Согласие пациента на публикацию информации о его заболевании в научных и образовательных целях получено.

ОБСУЖДЕНИЕ ДАННОГО КЛИНИЧЕСКОГО СЛУЧАЯ

Внедрение минимально инвазивных методов в лечении спонтанного разрыва пищевода представляется актуальным и перспективным направлением современной хирургии. Как показывает опыт зарубежных авторов, использование эндоскопической вакуумной терапии при лечении перфораций, несостоятельности анастомозов и спонтанного разрыва пищевода сопровождается высоким процентом успеха (до 94 %), при этом летальность составляет, по данным разных авторов, от 0 до 6 %. Питание больного осуществлялось через nasoинтестинальный зонд, проведённый через гастростому по Витцелю. Наблюдение за пациентом в раннем периоде после лечения эндоскопической вакуумной терапией не выявило развития постинтервенционной стриктуры пищевода. Обязательным компонентом лечения при использовании минимально инвазивных методов должно быть адекватное дренирование средостения и плевральной полости [11].

ЗАКЛЮЧЕНИЕ

При поступлении пациентов в отсроченном порядке, когда диагноз установлен несвоевременно, первоначальное лечение должно быть направлено на лечение сепсиса, эндогенной интоксикации. Должна быть назначена адекватная антибиотикотерапия, проведено дренирование плевральной полости и средостения, восстановление трофического статуса. На наш взгляд, такие минимально инвазивные методы, как торако- и лапароскопия, эндоскопическое стентирование, закрытие дефекта клипсами (через канал эндоскопа TTS или клипсами снаружи аппарата OTS), эндоскопическая вакуумно-аспирационная терапия, могут быть применены индивидуально в зависимости от клинической ситуации и состояния больного. В отличие от агрессивных оперативных вмешательств, малоинвазивные методы имеют ряд преимуществ, которые обеспечивают сохранение пищевода как органа и раннее восстановление функций организма. Таким образом, эндоскопическая вакуумная терапия является хорошо переносимым и эффективным методом лечения при спонтанном разрыве пищевода.

ЛИТЕРАТУРА REFERENCES

1. Завгороднев С. В. Спонтанный разрыв грудного отдела пищевода, осложнённый гнойным медиастинитом, двусторонним гидропневмотораксом, эмпиемой плевры и бронхиальным свищом // Хирургия. Журнал им. Н.И. Пирогова. – 2007. – № 4. – С. 54–56.

Zavgorodnev SV. (2007). spontaneous rupture of the thoracic esophagus complicated with purulent mediastinitis, bilateral pneumohydrothorax, pleural empyema and bronchial fistula [Spontannyy razryv grudnogo otdela

pishchevoda, oslozhnennuyu gnoynym mediastinitom, dvustoronnim gidropnevmoretom, empiemoj plevry i bronkhial'nyim svishchom]. *Khirurgiya. Zhurnal im. N.I. Pirogova*, (4), 54-56.

2. Корымасов Е.А., Беньян А.С. Спонтанный разрыв пищевода, осложнённый гнойным медиастинитом и сепсисом // Хирургия. Журнал им. Н.И. Пирогова. – 2011. – № 1. – С. 70–71.

Korymasov EA, Benyan AS. (2011). Spontaneous rupture of the esophagus complicated with purulent mediastinitis and sepsis [Spontannyy razryv pishchevoda, oslozhnennuyu gnoynym mediastinitom i sepsisom]. *Khirurgiya. Zhurnal im. N.I. Pirogova*, (1), 70-71.

3. Кочуков В.П. Спонтанный разрыв пищевода (синдром Бурхава) // Хирургия. Журнал им. Н.И. Пирогова. – 2012. – № 7. – С. 83–84.

Kochukov VP. (2012). Spontaneous rupture of the esophagus (Boerhaave syndrome) [Spontannyy razryv pishchevoda (sindrom Burkhava)]. *Khirurgiya. Zhurnal im. N.I. Pirogova*, (7), 83-84.

4. Тимербулатов В.М., Тимербулатов Ш.В. Спонтанный разрыв пищевода // Грудная и сердечно-сосудистая хирургия. – 2009. – № 2. – С. 34–37.

Timerbulatov VM, Timerbulatov SV. (2009). Spontaneous rupture of the esophagus [Spontannyy razryv pishchevoda]. *Grudnaya i serdechno-sosudistaya khirurgiya*, (2), 34-37.

5. Черноусов А.Ф., Богопольский П.М., Курбанов Ф.С. Хирургия пищевода. – М.: Медицина, 2000. – 352 с.

Chernousov AF, Bogopolskii PM, Kurbanov FS. (2000). Surgery of esophagus [*Khirurgiya pishchevoda*]. Moskva, 352 p.

6. Шестюк А.М. Проникающие повреждения грудного отдела пищевода: современное состояние проблемы // Новости хирургии. – 2010. – Т. 18, № 3. – С. 129–137.

Shestyuk AM. (2010). Penetrating traumas of thoracic esophagus: current state of the problem [Pronikayushchie povrezhdeniya grudnogo otdela pishchevoda: sovremennoe sostoyanie problemy]. *Novosti khirurgii*, 18 (3), 129-137.

7. Ben-David K. (2011). Minimally invasive treatment of esophageal perforation using a multidisciplinary treatment algorithm: a case series. *Endoscopy*, 43 (2), 160-162.

8. Chen YH. (2012). Comparative study of esophageal stent and feeding gastrostomy jejunostomy for tracheoesophageal fistula caused by esophageal squamous cell carcinoma. *PLoS One*, 7 (8), 47-76.

9. Ivatury RR. (2014). Oesophageal injuries: position paper. *World J. Emerg. Surg.*, 9 (1), 9-10.

10. Kelechi E, Emeka B. (2012). Is oesophagectomy or conservative treatment for delayed benign oesophageal perforation the better option? *Interact. Cardiovasc. Thorac. Surg.*, 10, 509-511.

11. Mennigen R. (2014). Novel treatment options for perforations of the upper gastrointestinal tract: Endoscopic vacuum therapy and over-the-scope clips. *World J. Gastroenterol.*, 20 (24), 7767-7776.

12. Soreide JA, Viste A. (2011). Esophageal perforation: diagnostic workup and clinical decision-making in the first 24 hours. *Scand. J. Trauma Resusc. Emerg. Med.*, 19 (1), 66-89.

13. Wahed S. (2014). Spectrum of esophageal perforations and their influence on management. *Br. J. Surg.*, 101 (1), 156-162.

Сведения об авторах

Information about the authors

Ринчинов Вячеслав Базаржапович – врач-эндоскопист, хирург эндоскопического отделения ГАУЗ «Республиканская клиническая больница им. Н.А. Семашко» Министерства здравоохранения Республики Бурятия (тел./факс: (3012) 43-68-44; e-mail: Dr.Rinchinov@mail.ru)

Rinchinov Vyacheslav Bazarzhapovich – Endoscopist, Surgeon at the Department of Endoscopy of N.A. Semashko Republic Clinical Hospital (tel./fax: (3012) 43-68-44; e-mail: Dr.Rinchinov@mail.ru)

Плеханов Александр Николаевич – доктор медицинских наук, профессор, заведующий кафедрой факультетской хирургии медицинского института ФГБОУ ВО «Бурятский государственный университет», ведущий научный сотрудник ФГБНУ «Иркутский научный центр хирургии и травматологии» (670001, г. Улан-Удэ, ул. Комсомольская, 16; тел./факс: (3012) 28-35-03; e-mail: plehanov.a@mail.ru)

Plekhanov Alexander Nikolaevich – Doctor of Medical Sciences, Professor, Head of the Department of Intermediate Level Surgery of the Medial Institute of Buryat State University, Leading Research Officer at Irkutsk Scientific Center of Surgery and Traumatology (670001, Ulan-Ude, Komsomolskaya, 16; tel./fax: (3012) 28-35-03; e-mail: plehanov.a@mail.ru)

Цыбикдоржиев Баир Доржиевич – заведующий торакальным хирургическим отделением ГАУЗ «Республиканская клиническая больница им. Н.А. Семашко» Министерства здравоохранения Республики Бурятия (e-mail: ya.hto@yandex.ru)

Tsibikdorzhiev Bair Dorzhievich – Head of the Thoracic Surgery Unit of N.A. Semashko Republic Clinical Hospital (e-mail: ya.hto@yandex.ru)

Султумов Тумэн Владимирович – врач-хирург торакального хирургического отделения ГАУЗ «Республиканская клиническая больница им. Н.А. Семашко» Министерства здравоохранения Республики Бурятия

Sultumov Tumen Vladimirovich – Surgeon at the Thoracic Surgery Unit of N.A. Semashko Republic Clinical Hospital

Гаврилова Альбина Климовна – заведующая эндоскопическим отделением ГАУЗ «Республиканская клиническая больница им. Н.А. Семашко» Министерства здравоохранения Республики Бурятия (e-mail: alb1297@yandex.ru)

Gavrilova Albina Klimovna – Head of the Department of Endoscopy of N.A. Semashko Republic Clinical Hospital (e-mail: alb1297@yandex.ru)