

Загайнов А.С., Расулов Р.И., Шелехов А.В., Зубков Р.А., Дворниченко В.В.

СОЧЕТАНИЕ ХИМИОЭМБОЛИЗАЦИИ С РЕЗЕКЦИЕЙ ПЕЧЕНИ И МЕТОДАМИ ЛОКАЛЬНОЙ ДЕСТРУКЦИИ В КОМПЛЕКСНОМ ЛЕЧЕНИИ КОЛОРЕКТАЛЬНОГО РАКА

Иркутская государственная медицинская академия последипломного образования – филиал ФГБОУ «Российская медицинская академия непрерывного профессионального образования» Минздрава России, Иркутск, Россия

Проведено ретроспективное исследование с участием 126 пациентов с метастазами колоректального рака в печень. В основной группе резецировались толстая кишка и печень, радиочастотная абляция метастазов и химиоэмболизация воротной вены. Затем назначались системная химиотерапия и химиоэмболизация печеночной артерии. В контрольной группе выполняли резекцию толстой кишки с последующей системной химиотерапией. Рассмотрены послеоперационные осложнения и летальность, анализировались отдаленные результаты лечения.

Ключевые слова: колоректальный рак, метастатическое поражение печени, химиоэмболизация, резекция печени

COMBINATION OF CHEMOEMBOLIZATION WITH HEPATIC RESECTION AND METHODS OF LOCAL DESTRUCTION IN COMPLEX TREATMENT OF COLORECTAL CANCER

Zagainov A.S., Rasulov R.I., Shelekhov A.V., Zubkov R.A., Dvornichenko V.V.

Irkutsk State Medical Academy of Postgraduate Education – Branch Campus of the Russian Medical Academy of Continuing Professional Education, Irkutsk, Russia

The aim of the study was to prove the efficacy of the treatment regimen for patients with colorectal cancer with metastatic liver involvement. The regimen included a combination of colon and liver resection, methods of local destruction and chemotherapy. There were 126 patients with colon cancer and metastases in the liver involved in the study. All tumors were adenocarcinomas of the intestinal type. Metastases in the liver affected both lobes of the liver. In the main group (64 patients), resection of the large intestine and liver resection were carried out. During the operation, radiofrequency ablation of the remaining metastases and chemoembolization of the portal vein were performed. In the postoperative period, systemic chemotherapy and chemoembolization of the hepatic artery were prescribed. In the control group (62 patients), surgery was performed on the large intestine and systemic chemotherapy was performed. Complications of the operation occurred in 18 patients (28.1 %) in the main group and 10 in patients (16.1 %) in the control group ($p = 0.004$). Median disease-free survival in the main group was 9.01 months, in the control group – 5.01 months ($p = 0.001$). Median overall survival in the main group was 13.8 months, in the control group – 9.8 months ($p = 0.004$). One-year overall survival in the main group was 60.93 %, in the control group – 41.93 %, two-year in the main group – 17.18 %, in the control group – 6.45 %. In the control group, there were no three years survivals, and in the main group, the three-year overall survival was 4.68 %.

Key words: colorectal cancer, metastatic liver disease, chemoembolization, hepatic resection

Тенденцией последних лет является стабильный рост доли опухолевых заболеваний толстой кишки, сопровождающийся увеличением доли пациентов с распространёнными формами рака [4]. До половины пациентов, страдающих раком толстой кишки, имеют метастазы в печени [5]. Данными авторитетных исследований доказано, что даже удаление первичной опухоли приводит к значительному улучшению выживаемости [2, 12]. При выполнении резекции печени у значительной доли этих больных возможно добиться пяти- и даже десятилетней выживаемости [6]. К сожалению, не все пациенты могут рассчитывать на выполнение максимально циторедуктивного хирургического лечения. Часто это происходит по причине поражения обеих долей печени метастазами, когда при резекции невозможно оставить достаточный для профилактики печёночной недостаточности объём печени. В таких случаях широко применяется радиочастотная абляция [3]. При выполнении ряда условий она позволяет надеяться на приемлемые показатели пятилетней выживаемости [11], но при увеличении

размеров и количества метастазов значительно теряет свою эффективность.

При отсутствии условий для непосредственного хирургического вмешательства на печени набирает популярность методика химиоэмболизации печёночной артерии. При её применении у большинства пациентов наступает сокращение опухолевой массы, ведущее к увеличению продолжительности жизни [9]. Однако, как показали исследования, при наличии нескольких очагов в кровоснабжении периферических отделов каждой второй метастатической опухоли печени принимают участие ветви воротной вены [8]. В таком случае сочетание химиоэмболизации печёночной артерии и воротной вены приводит к улучшению прогноза, что было продемонстрировано на небольшой группе пациентов в исследовании П.Г. Таразова с соавт. [1].

Целью нашего исследования мы поставили оценку эффективности схемы лечения пациентов с колоректальным раком с метастатическим поражением печени при сочетании резекции толстой

кишки и печени, методов локальной деструкции и химиотерапии.

МАТЕРИАЛ И МЕТОДЫ

Исследование носило ретроспективный характер и включало изучение историй болезни пациентов ГБУЗ «Областной онкологический диспансер» с колоректальным раком и метастазами в печени за период с 2002 по 2012 гг.

В исследование вошли 126 пациентов с морфологически подтверждённым раком толстой кишки с наличием метастазов в печени на момент диагностики первичной опухоли. При гистологическом исследовании все опухоли представляли собой аденокарциному кишечного типа. Метастазы в печени поражали обе доли печени. Для исследования отбирали больных, у которых даже при техническом выполнении процедуры резекции печени объём остающейся паренхимы печени не превысил бы 20 %. В исследовании не принимали участие пациенты с метастазами в других органах и имеющие тяжёлые осложнения основного заболевания. Во всех случаях диагноз был морфологически верифицирован, подтверждён данными эндоскопических методов исследования и компьютерной томографией. Заключительный диагноз уточнялся после патолого-гистологического исследования операционного материала.

В основной группе, в которую вошли 64 пациента, проводилась резекция толстой кишки и резекция печени со стороны наибольшего поражения и наиболее крупных очагов. Первичная опухоль локализовалась в прямой кишке у 19 пациентов, в ректосигмоидном соединении – у 4, в слепой кишке – у 4, в восходящей ободочной кишке – у 9, в печёночном изгибе ободочной кишки – у 2, в поперечной ободочной кишке – у 7, в селезёночном изгибе ободочной кишки – у 2, в нисходящей ободочной кишке – у 7, в сигмовидной кишке – у 10.

В ходе лечения выполнялись стандартные хирургические вмешательства на толстой кишке: передняя резекция прямой кишки, экстирпация прямой кишки, сигмоидэктомия, гемиколэктомия слева, резекция поперечной ободочной кишки, гемиколэктомия справа. При вмешательстве на печени выполнялись следующие операции: гемигепатэктомия справа и слева, левая латеральная секционэктомия, правая задняя секционэктомия, левая медиальная секционэктомия, бисегментэктомия, сегментэктомия, сегментэктомия, атипичные резекции печени. Большая резекция печени – гемигепатэктомия – была выполнена у 35 пациентов. Кроме того, во время операции проводили радиочастотную абляцию метастазов в остающейся части печени. Затем выполнялась химиоэмболизация воротной вены – после выделения воротной вены, в которую пункционно вводили 10 мл липиодола с растворёнными в нём 50 мг доксорубина. Через 1 мес. после хирургического лечения назначали 4 курса системной химиотерапии по схеме FOLFIRE или FOLFOX4. Затем всем пациентам под контролем ангиографии из трансфеморального доступа выполнялась химиоэмболизация печёночной артерии.

В контрольной группе выполняли операцию на толстой кишке в стандартном объёме без вмеша-

тельства на печени, а через 3–4 недели начинали адъювантную системную химиотерапию. По этой схеме пролечено 62 пациента по схеме FOLFIRE или FOLFOX4. Эта группа пациентов использовалась для сравнения в ходе исследования и была контрольной. В этой группе первичная опухоль локализовалась в прямой кишке у 17 пациентов, в ректосигмоидном соединении – у 3, в слепой кишке – у 6, в восходящей ободочной кишке – у 10, в печёночном изгибе ободочной кишки – у 3, в поперечной ободочной кишке – у 6, в селезёночном изгибе ободочной кишки – у 2, в нисходящей ободочной кишке – у 5, в сигмовидной кишке – у 10. Пациентам были выполнены операции: передняя резекция прямой кишки, экстирпация прямой кишки, сигмоидэктомия, гемиколэктомия слева, резекция поперечной ободочной кишки, гемиколэктомия справа. Было проведено 4–6 курсов системной химиотерапии у каждого пациента.

В раннем послеоперационном периоде оценивали наличие и характер послеоперационных осложнений, послеоперационную летальность.

Отдалённые результаты лечения оценивали исходя из показателей общей выживаемости и выживаемости без прогрессирования заболевания.

Статистическая обработка данных проведена при помощи пакета программ Statistica 6.0 (StatSoft Inc., США) с применением методов непараметрической статистики. Для оценки количественных показателей применяли критерий Манна – Уитни. Для описания показателей выживаемости пользовались актуаральными методами. С целью оценки функции выживания использовали метод множительных оценок Каплана – Майера, а также медиану выживания. Для оценки различий функции выживаемости в группах использовали логарифмический ранговый критерий. Во всех случаях различия между группами считали значимыми при вероятности ошибочного отклонения нулевой гипотезы менее 0,05.

РЕЗУЛЬТАТЫ И ОБСУЖДЕНИЕ

В раннем послеоперационном периоде осложнения возникли у 18 пациентов (28,1 %) основной и 10 пациентов (16,1 %) контрольной группы. Осложнениями хирургического лечения явились: острая печёночная недостаточность, наружный желчный свищ, тромбоэмболия лёгочной артерии, нагноение послеоперационного шва, послеоперационное кровотечение, несостоятельность кишечного анастомоза, абсцесс малого таза, инфаркт миокарда, госпитальная пневмония. Установлено, что различия в увеличении количества послеоперационных осложнений в основной группе являлись статистически значимыми при $p = 0,004$. Однако увеличение доли осложнений произошло за счёт патологических состояний, связанных с резекцией печени. Из 18 послеоперационных осложнений в основной группе 9 были связаны с резекцией печени (острая печёночная недостаточность – 6 пациентов, наружный желчный свищ – 3 пациента). Все случаи острой печёночной недостаточности возникали после выполнения гемигепатэктомии, которую мы расценили как основной фактор для возникновения этого осложнения.

Специфических осложнений, связанных с применением радиочастотной термоабляции, у наших пациентов мы не выявили. Это согласуется с данными литературных источников [10]: как указывает большое количество авторов, при правильном применении процент осложнений минимален.

Химиоэмболизация воротной вены переносится пациентами, как правило, хорошо, что подтверждается проведёнными ранее в Российском научном центре радиологии и хирургических технологий (г. Санкт-Петербург) исследованиями [1]. В нашем исследовании мы не наблюдали осложнений этой лечебной манипуляции. Всем больным после операции выполняли компьютерную томографию, на которой оценивали накопление химиоэмболизирующего вещества в печени (рис. 1).

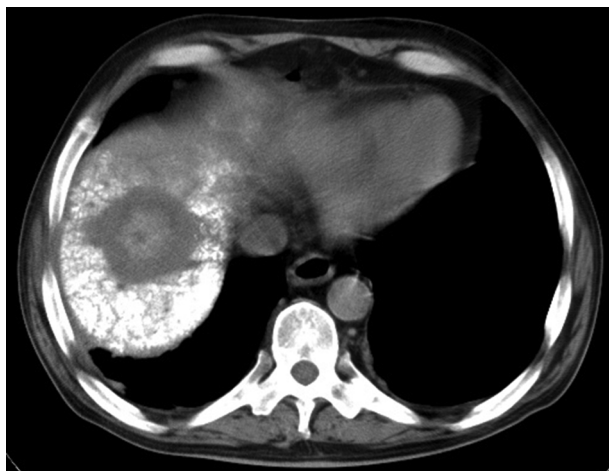


Рис. 1. КТ печени через 6 суток после операции. На фоне накопления липиодола в печени отчётливо виден солитарный метастаз в правой доле печени.

Различий в переносимости системной химиотерапии между пациентами основной и контрольной групп зафиксировано не было.

Химиоэмболизация печёночной артерии пациентами основной группы переносилась достаточно хорошо. Наиболее частым нежелательным эффектом этой процедуры является постхимиоэмболизационный синдром. Он проявляется болью в эпигастральной области и правом подреберье, тошнотой и рвотой, гипертермией, гиперферментемией, транзиторной гипербилирубинемией. Серьёзных осложнений этой лечебной манипуляции мы не наблюдали. Это согласуется с литературными источниками, согласно которым доля тяжёлых осложнений находится в пределах 5 % [7].

Медиана выживаемости без признаков прогрессирования заболевания отличалась в группах наблюдения. В основной группе наблюдения она составила 9,01 месяца, в контрольной группе – 5,01 месяца. Однолетняя выживаемость без признаков прогрессирования пациентов основной группы составила 38,3 % (23 пациента), двухлетняя – 6,6 % (4 пациента); в контрольной группе однолетняя выживаемость без признаков прогрессирования была равна 11,6 % (7 пациентов), двухлетней не было. Разница статистически значима ($p = 0,001$).

Медиана общей выживаемости пациентов основной группы составила 13,8 месяца, контрольной группы – 9,8 месяца. Однолетняя общая выживаемость в основной группе составила 60,93 % (39 пациентов), в контрольной группе – 41,93 % (26 пациентов); двухлетняя в основной группе – 17,18 % (11 пациентов), в контрольной группе – 6,45 % (4 пациента). В контрольной группе переживших три года не было, а в основной группе трёхлетняя общая выживаемость составила 4,68 % (3 пациента). Разница статистически значима ($p = 0,004$).

Применённая в основной группе схема комплексного лечения показала свою эффективность, что подтвердилось увеличением выживаемости без признаков прогрессирования заболевания и общей выживаемости.

ВЫВОДЫ

Исходя из полученных данных, мы сделали вывод, что при лечении пациентов с колоректальным раком с метастатическим поражением печени применение комплексного лечения, в состав которого входит сочетание хирургического лечения с методами локальной деструкции, интервенционной радиологии и системной химиотерапии, позволяет рассчитывать на улучшение показателей лечения. Применённое сочетание резекции толстой кишки печени, радиочастотной абляции и системной и локальной химиотерапии показало свою эффективность.

ЛИТЕРАТУРА REFERENCES

1. Таразов П.Г., Гранов Д.А., Поликарпов А.А., Полысалов В.Н. Комбинированная химиоэмболизация печеночной артерии и воротной вены при метастазах колоректального рака в печень // Вопросы онкологии. – 2002. – Т. 48, № 1. – С. 83–87.
2. Tarazov PG, Granov DA, Policarpov AA, Polisalov VN. (2002). Combined hepatic artery chemoembolization and portal vein metastasis of colorectal cancer in the liver [Kombinirovannaya khimioembolizatsiya pechenochnoy arterii i vorotnoy veny pri metastazakh kolorektal'nogo raka v pechen']. *Voprosy onkologii*, 48 (1), 83-87.
3. Aslam MI, Kelkar A, Sharpe D, Jameson JS/ (2010). Ten years experience of managing the primary tumours in patients with stage IV colorectal cancers. *Int. J. Surg.*, 8, 305-313.
4. Birth M, Hildebrand P, Dahmen G, Ziegler A, Broring DC, Hillert C, Bruch HP. (2004). Present state of radio frequency ablation of liver tumors in Germany. *Chirurg.*, 75, 417-423.
5. Brenner H, Kloor M, Pox CP. (2014). Colorectal cancer. *Lancet*, 383 (9927), 1490-1502. doi: 10.1016/S0140-6736(13)61649-9.
6. Chua TC, Saxena A, Liauw W, Kokandi A, Morris DL. (2010). Systematic review of randomized and nonrandomized trials of the clinical response and outcomes of neoadjuvant systemic chemotherapy for resectable colorectal liver metastases. *Ann. Surg. Oncol.*, 17, 492-501.
7. Figueras J, Torras J, Valls C, Llado L, Ramos E, Marti-Rague J, Serrano T, Fabregat J. (2007). Surgical resection

of colorectal liver metastases in patients with expanded indications: a single-center experience with 501 patients. *Dis. Colon. Rectum*, 50, 478-488.

7. Gonsalves CF, Brown DB. (2009). Chemoembolization of hepatic malignancy. *Abdom. Imaging*, 34, 557-565.

8. Haugeberg G, Strohmeyer T, Lierse W, Bocker W. (1988). The vascularization of liver metastases. Histological investigation of gelatine-injected liver specimens with special regard to the vascularization of micrometastases. *J. Cancer. Res. Clin. Oncol.*, 14 (4), 415-419.

9. Martin RC, Joshi JK, Robbins K, Tomalty D, Bosnjakovik P, Derner M, Padr R, Rocek M, Scupchenko A, Tatum C (2011). Hepatic intra-arterial injection of drug-eluting bead, irinotecan (DEBIRI), in unresectable

colorectal liver metastases refractory to systemic chemotherapy: results of multiinstitutional study. *Ann. Surg. Oncol.*, 18 (1), 192-198.

10. Mulier S, Mulier P, Ni Y, Miao Y, Dupas B, Marchal G, De Wever I, Michel L. (2002). Complications of radiofrequency coagulation of liver tumours. *Br. J. Surg.*, 176, 3-16.

11. Solbiati L, Ahmed M, Cova L, Ierace T, Brioschi M, Goldberg SN. (2012). Small liver colorectal metastases treated with percutaneous radiofrequency ablation: local response rate and long-term survival with up to 10-year follow-up. *Radiology*, 265 (3), 958-968.

12. Stelzner S, Hellmich G, Koch R, Ludwig K. (2005). Factors predicting survival in stage IV colorectal carcinoma patients after palliative treatment: a multivariate analysis. *J. Surg. Oncol.*, 89, 211-217.

Сведения об авторах

Information about the authors

Загайнов Александр Сергеевич – аспирант кафедры онкологии Иркутской государственной медицинской академии последипломного образования – филиала ФГБОУ «Российская медицинская академия непрерывного профессионального образования» Минздрава России (664035, г. Иркутск, ул. Фрунзе, 32; тел. (3952) 21-42-37; e-mail: allexw@yandex.ru)

Zagaynov Alexander Sergeevich – Postgraduate at the Department of Oncology of Irkutsk State Medical Academy of Postgraduate Education – Branch Campus of the Russian Medical Academy of Continuing Professional Education (664035, Irkutsk, ul. Frunze, 32; tel. (3952) 21-42-37; e-mail: allexw@yandex.ru)

Расулов Родион Исмагилович – доктор медицинских наук, профессор кафедры онкологии Иркутской государственной медицинской академии последипломного образования – филиала ФГБОУ «Российская медицинская академия непрерывного профессионального образования» Минздрава России (e-mail: gava2010@yandex.ru)

Rasulov Rodion Ismagilovich – Doctor of Medical Sciences, Professor at the Department of Oncology of Irkutsk State Medical Academy of Postgraduate Education – Branch Campus of the Russian Medical Academy of Continuing Professional Education (e-mail: gava2010@yandex.ru)

Шелехов Алексей Владимирович – доктор медицинских наук, ассистент кафедры онкологии Иркутской государственной медицинской академии последипломного образования – филиала ФГБОУ «Российская медицинская академия непрерывного профессионального образования» Минздрава России (e-mail: avshirkru@yandex.ru)

Shelekhov Alexey Vladimirovich – Doctor of Medical Sciences, Teaching Assistant at the Department of Oncology of Irkutsk State Medical Academy of Postgraduate Education – Branch Campus of the Russian Medical Academy of Continuing Professional Education (e-mail: avshirkru@yandex.ru)

Зубков Роман Александрович – кандидат медицинских наук, ассистент кафедры онкологии Иркутской государственной медицинской академии последипломного образования – филиала ФГБОУ «Российская медицинская академия непрерывного профессионального образования» Минздрава России (e-mail: rzub@yandex.ru)

Zubkov Roman Aleksandrovich – Candidate of Medical Sciences, Teaching Assistant at the Department of Oncology of Irkutsk State Medical Academy of Postgraduate Education – Branch Campus of the Russian Medical Academy of Continuing Professional Education (e-mail: rzub@yandex.ru)

Дворниченко Виктория Владимировна – доктор медицинских наук, профессор, заведующая кафедрой онкологии Иркутской государственной медицинской академии последипломного образования – филиала ФГБОУ «Российская медицинская академия непрерывного профессионального образования» Минздрава России, главный врач ГБУЗ «Областной онкологический диспансер» (e-mail: vv.dvornichenko@gmail.com)

Dvornichenko Viktoria Vladimirovna – Doctor of Medical Sciences, Professor, Head of the Department of Oncology of Irkutsk State Medical Academy of Postgraduate Education – Branch Campus of the Russian Medical Academy of Continuing Professional Education, Chief Physician of Irkutsk Regional Cancer Center (e-mail: vv.dvornichenko@gmail.com)