

ОНКОЛОГИЯ ONCOLOGY

DOI: 10.29413/ABS.2019-4.2.10

Роль внутривлепуральных лимфотропных блокад в частоте развития респираторных осложнений после хирургического лечения рака лёгкого

Дамбаев Г.Ц.¹, Шефер Н.А.², Соколович Е.Г.³

¹ ФГБОУ ВО «Сибирский государственный медицинский университет» Минздрава России (634050, г. Томск, Московский тракт, 2, Россия); ² ОГАУЗ «Томский областной онкологический диспансер» (634009, г. Томск, просп. Ленина, 115, Россия); ³ ФГБУ «Санкт-Петербургский научно-исследовательский институт фтизиопульмонологии» Минздрава России (191036, г. Санкт-Петербург, Лиговский просп., 2-4, Россия)

Автор, ответственный за переписку: Шефер Николай Анатольевич, e-mail: NAschefer@yandex.ru

Резюме

Возникновение респираторных осложнений у пациентов после хирургического лечения рака лёгкого остаётся серьёзной проблемой, на сегодняшний день далёкой от разрешения. Одну из ключевых ролей в патогенезе развития респираторных нарушений в послеоперационном периоде играет острый болевой синдром.

Цель данного исследования: оценить влияние внутривлепуральных лимфотропных блокад на частоту возникновения респираторных осложнений в послеоперационном периоде у пациентов, перенёвших хирургическое лечение рака лёгкого.

Методы. В условиях онкологического отделения «Томского областного онкологического диспансера» пролечено 103 пациента с операбельными формами рака лёгкого, которым выполнены анатомические резекции лёгких или пневмонэктомия. Пациенты были разделены на две группы. В первую группу вошли 52 пациента, которым комплекс анальгезии дополняли внутривлепуральными лимфотропными блокадами. Вторая группа была сформирована из 51 пациента, которые в послеоперационном периоде получали стандартную мультимодальную схему анальгезии. В послеоперационном периоде у пациентов оценивали степень выраженности болевого синдрома, а также частоту и структуру возникших респираторных нарушений.

Результаты. При анализе результатов выявлено статистически значимое снижение интенсивности болевого синдрома в первые 12 часов после операции в группе пациентов, которым выполняли лимфотропные блокады. При анализе частоты респираторных расстройств в исследуемых группах также выявлено статистически значимое снижение количества осложнений у пациентов в группе с лимфотропными блокадами. Доказано, что одну из ключевых ролей в патогенезе развития респираторных осложнений у пациентов после хирургического лечения рака лёгкого играет острая послеоперационная боль, препятствующая полноценной естественной вентилляции.

Заключение. Применение в комплексе мультимодальной анальгезии внутривлепуральных лимфотропных блокад, позволяет уменьшить болевой синдром и обеспечить психоэмоциональный комфорт пациента в раннем послеоперационном периоде, тем самым снизив риск возникновения респираторных расстройств.

Ключевые слова: рак лёгких, респираторные осложнения, послеоперационная боль, лимфотропные блокады

Для цитирования: Дамбаев Г.Ц., Шефер Н.А., Соколович Е.Г. Роль внутривлепуральных лимфотропных блокад в частоте развития респираторных осложнений после хирургического лечения рака лёгкого. *Acta biomedica scientifica*. 2019; 4(2), 67-71. doi: 10.29413/ABS.2019-4.2.10

The Role of Intrapleural Lymphotropic Blockades in the Incidence of Respiratory Complications after Surgical Treatment of Lung Cancer

Dambayev G.Ts.¹, Shefer N.A.², Sokolovich E.G.³

¹ Siberian State Medical University (Moskovskiy Trakt 2, Tomsk 634050, Russian Federation); ² Tomsk Regional Oncology Center (prosp. Lenina 115, Tomsk 634050, Russian Federation); ³ St. Petersburg Research Institute for Phthisiopulmonology (Ligovskiy prosp. 2-4, St. Petersburg 191036, Russian Federation)

Corresponding author: Nikolay A. Shefer, e-mail: NAschefer@yandex.ru

Abstract

The development of respiratory complications in patients after surgical treatment of lung cancer remains a serious problem, far from being resolved today. Pain remains the main factor that leads to a decrease in respiratory function in the postoperative period.

The aim of this study is to evaluate the effect of intrapleural lymphotropic blockades on the incidence of respiratory complications in the postoperative period in patients undergoing surgical treatment of lung cancer.

Materials and methods. 103 patients with operable forms of lung cancer, who underwent anatomical lung resection or pneumonectomy, were treated in the Oncology Department of the Tomsk Regional Oncology Center. The patients were divided in two groups. The first group included 52 patients, who were supplemented with intrapleural lymphotropic blockades. The second group consisted of 51 patients who received a standard multimodal scheme of analgesia in the postoperative period. In the postoperative period, we assessed severity of pain in patients, and the frequency and types of respiratory disorders.

Results. The analysis of the results revealed a significant decrease in the intensity of pain syndrome the first 12 hours after surgery in the group of patients, who underwent lymphotropic blockade. The analysis of the frequency of respiratory disorders in the study groups also revealed significant reduction in the number of complications in patients in the group with lymphotropic blockade. Acute postoperative pain, that prevents full natural ventilation, plays one of the key roles in the pathogenesis of respiratory complications in patients after surgical treatment of lung cancer.

Conclusion. The use of multimodal analgesia of intrapleural lymphotropic blockade in the complex allows to reduce the pain syndrome and provide psycho-emotional comfort of the patient in the early postoperative period, thereby reducing the risk of respiratory disorders.

Key words: lung cancer, respiratory complications, postoperative pain, lymphotropic blockade

For citation: Dambayev G.Ts., Shefer N.A., Sokolovich E.G. The Role of Intrapleural Lymphotropic Blockades in the Incidence of Respiratory Complications after Surgical Treatment of Lung Cancer. *Acta biomedica scientifica*. 2019; 4(2), 67-71. doi: 10.29413/ABS.2019-4.2.10

АКТУАЛЬНОСТЬ

Рак лёгкого, по данным мировой статистики, остаётся самым частым онкологическим заболеванием и ведущей причиной смертности от злокачественных опухолей [1]. На фоне мировых и российских показателей заболеваемости злокачественными новообразованиями Томская область (ТО) относится к территориям повышенного онкологического риска [2]. Средний показатель заболеваемости раком лёгкого в Томской области составляет 27,6, смертности от рака лёгкого – 24,4 ‰, что выше средне-русского уровня (23,5 и 20,3 ‰ соответственно) [3]. Несмотря на развитие лучевых методов и появление новых поколений химиопрепаратов, операция остаётся основной комбинированной лечебной и единственным способом радикального вмешательства у пациентов, страдающих раком лёгкого. Одной из серьёзных проблем после операций на грудной клетке остаётся болевой синдром, обусловленный в первую очередь травматичностью самого торакального доступа, сопровождающегося пересечением мышц и повреждением межрёберных нервов браншами ранорасширителя, а также расширенным объёмом оперативного вмешательства с выполнением системной лимфодиссекции, в том числе двусторонней [4]. Кроме этической стороны вопроса, связанной с правом пациента на адекватное обезболивание, существует риск нарушения лёгочной функции у пациентов с неадекватно подобранной схемой анальгезии, что способствует развитию респираторных осложнений [4, 5]. По данным различных авторов, у пациентов, перенёсших хирургическое лечение по поводу рака лёгких, удельный вес респираторных осложнений достигает 45 %, они связаны, прежде всего, с поверхностным дыханием, угнетением кашлевого рефлекса, развитием ателектазов и пневмоний, частота последних может достигать 22 % [6–8]. Опиоидные анальгетики уже в течение многих лет остаются основным компонентом послеоперационного обезболивания у пациентов, перенёсших торакотомию, однако существует обратная сторона, связанная с угнетающим действием опиатов на дыхательный центр и снижением минутной вентиляции лёгких. Подобный эффект приводит к повышению двуокси углерода и лёгочной вазоконстрикции, что особенно критично у пациентов с длительным стажем курения и страдающих ХОБЛ [4, 9]. В настоящее время для обеспечения адекватного

обезболивания пациентов, перенёсших хирургическое лечение рака лёгкого, применяются мультимодальные подходы, включающие применение как системных, так и региональных анальгетиков, что значительно улучшает качество жизни пациентов в раннем послеоперационном периоде и снижает частоту развития респираторных осложнений [4, 5, 10]. Одним из возможных вариантов уменьшения интенсивности болевого синдрома в раннем послеоперационном периоде и снижения частоты респираторных осложнений, может быть применение внутривидеальных лимфотропных блокад. Лимфотропные технологии давно применяются в лечении пациентов со злокачественными новообразованиями различной локализации, в том числе у пациентов после хирургического лечения рака лёгкого и для коррекции респираторных осложнений [11, 12].

ЦЕЛЬ РАБОТЫ

Оценить влияние внутривидеальных лимфотропных блокад на частоту возникновения респираторных осложнений в послеоперационном периоде у пациентов, перенёсших хирургическое лечение рака лёгкого.

МАТЕРИАЛЫ И МЕТОДЫ

Проведено проспективное клиническое исследование в параллельных группах. Критериями включения в исследование были наличие диагноза рака лёгкого, наличие показаний к оперативному радикальному лечению, возраст от 40 до 75 лет, отсутствие декомпенсированных состояний по любым органам и системам, информированное согласие пациента на участие в исследовании. В условиях онкологического отделения «Томского областного онкологического диспансера» находилось 103 пациента, направленных на госпитализацию онкологом поликлиники. У 83 пациентов (85,4 %) образования в лёгких выявлены по результатам флюорографии при проведении профилактического медицинского осмотра, 20 пациентов (20,6 %) направлены к онкологу специалистами других профилей.

Медиана возраста пациентов составила 68 лет, соотношение мужчин и женщин составило 63/40. Центральные рак правого лёгкого выявлен у 12 пациентов, рак левого лёгкого – у 19 больных. Периферический рак правого лёгкого диагностирован у 38, левого – у 34 паци-

ентов. Стадия заболевания IA (T1N0M0) выявлена в 19 %, IB (T2N0M0) – в 48 %, IIA (T1N1M0) – в 24 %, IIB (T2N1M0) – в 9 % случаев.

Большинство пациентов (82 %) были курильщиками, у всех пациентов выявлена сопутствующая пульмонологическая патология – хроническая обструктивная болезнь лёгких и хронический обструктивный бронхит – в 62 (63,8 %) и 41 (42,2 %) случаях соответственно. Степень анестезиологического риска оценивали по шкале ASA: II (16), III (65), IV (22).

Всем пациентам выполняли плановую торакотомию боковым доступом в условиях тотальной внутривенной анестезии с искусственной вентиляцией лёгких. В пяти случаях выполнена билобэктомия (4,8 %), пневмонэктомия выполнена у 28 пациентов (27,1 %), в остальных случаях (70 пациентов, 67,9 %) выполнены лобэктомии в зависимости от локализации опухоли. По окончании операции пациентов экстубировали и переводили в отделение реанимации на спонтанном дыхании. Распределение видов операций в группах было равномерным, распределение пациентов в группах было случайным. Верификацию диагноза осуществляли на основании патоморфологического исследования, полученного на этапе предоперационного обследования, или по результатам экспресс-цитологического заключения во время операции. По данным патоморфологического заключения, чаще всего встречался плоскоклеточный типа рака – 71 случай (68,9 %), в остальных случаях выявлена аденокарцинома лёгкого (31,1 %).

Включённые в исследование пациенты были разделены на две группы. В первую группу были включены 52 пациента, которым на завершающем этапе операции выполняли внутривенные лимфотропные блокады (в асептических условиях, со стороны плевральной полости в области рёберно-позвоночного и грудино-рёберного сочленений, на уровне основного хирургического доступа, а также выше и ниже расположенные межреберия, вводили приготовленную *ex tempore* комплексную смесь препаратов, включающую нарופן 0,2% – 20 мл, лидазу – 32 ЕД, цефтриаксон – 1,0 мг, распределяя объём вводимой смеси равномерно в точках введения). Блокаду выполняли однократно после выполнения основного этапа операции. Кроме лимфотропных блокад пациенты получали лечение по стандартной схеме. Вторая группа была сформирована из 51 пациента, которым проводилась терапия по стандартной мультимодальной схеме. Группы были сопоставимы по возрасту, полу, функциональному состоянию, объёму и продолжительности хирургического вмешательства.

Стандартная мультимодальная схема анальгезии включала катетеризацию эпидурального пространства на верхне-грудном уровне (Th₃₋₄) с последующей инфузией на протяжении 48 часов после операции, при помощи инфузионной помпы 0,2% раствора нарпина со скоростью 2–4 мл/ч. Внутривенно пациентам два раза в сутки вводили нестероидные противовоспалительные препараты. Введение наркотических анальгетиков производили внутримышечным доступом по требованию пациента.

Для оценки эффективности обезболивания использовали Визуальную аналоговую шкалу ВАШ (VAS – Visual Analogue Scale). Она представляет собой пластмассовую линейку длиной 10 см, на полюсах которой находятся

отметки: «боли нет» и «максимальная боль». Пациенту предлагалось на этой шкале поставить метку, соответствующую интенсивности боли, которую он испытывал в покое и при кашле. Качество анальгезии оценивали через каждые 6 часов в течение суток после операции.

В качестве респираторных осложнений в послеоперационном периоде рассматривали расстройства кашлевой функции, а также развитие у пациентов ателектазов и пневмоний. Оценку нарушений дыхательной функции производили на основании клинической картины и результатах рентгенологических данных. Статистический анализ проведён с использованием программы Statistica (версия 8), Microsoft Excel 7.0. Исследование одобрено комитетом по этике ОГАУЗ Томский областной онкологический диспансер (протокол № 22 от 12.11.2017 г.).

РЕЗУЛЬТАТЫ И ОБСУЖДЕНИЕ

В послеоперационном периоде проведён сравнительный анализ результатов опроса пациентов согласно интенсивности болевого синдрома по ВАШ. Для каждого периода времени было проведено сравнение между двумя группами. Результаты сравнения были представлены в виде сводного графика с отражением временных промежутков и интенсивности боли (рис. 1). В первой группе отмечалась тенденция к снижению по шкале ВАШ болевого синдрома в покое на протяжении 12 часов после операции, также пациентам в 1-й группе потребовалось введение наркотических анальгетиков один раз в сутки, в то время как пациенты 2-й группы получали дополнительную анальгезию 2–3 раза в сутки.

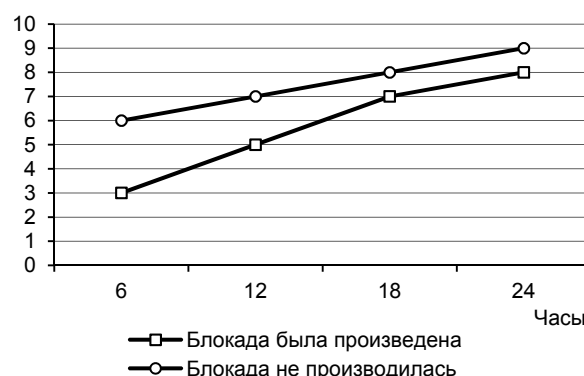


Рис. 1. Динамика болевого синдрома по ВАШ у пациентов в обеих группах.

Fig. 1. Dynamics of pain syndrome according to VAS in patients of both groups.

Для анализа статистической достоверности был использован двухвыборочный критерий Манна – Уитни ($U = 587,0000; p < 0,05$). Выявлено статистически значимое снижение интенсивности болевого синдрома в первые 12 часов после операции в группе пациентов, которым выполнялись лимфотропные блокады. Из особенностей также отмечено, что у больных, которым выполнялись лимфотропные блокады, не наблюдалось явлений тошноты, рвоты и других побочных явлений, связанных с введением местного анестетика и побочным действием наркотического анальгетика.

При анализе структуры и количества респираторных расстройств в исследуемых группах так же выявлены статистически значимые различия (табл. 1). У пациентов

Таблица 1

Частота и структура респираторных осложнений в группах, в которых выполнялись (1) и не выполнялись (2) лимфотропные блокады

Table 1

The frequency and types of respiratory complications in the groups with (1) and without (2) lymphotropic blockade

Признак		Группа		Сравнение
		С блокадой (1)	Без блокады (2)	
Нарушение откашливания	Да	7/52 (13,45 %)	16/51 (31,37 %)	$\chi^2 = 4,6; p = 0,03$
	Нет	45/52 (86,54 %)	35/51 (68,63 %)	
Ателектаз	Да	3/52 (5,77 %)	12/51 (23,53 %)	$\chi^2 = 6,53; p = 0,01$
	Нет	49/52 (94,23 %)	39/51 (76,47 %)	
Пневмония	Да	1/52 (1,92 %)	7/51 (13,73 %)	$\chi^2 = 5,01; p = 0,03$

в 1-й группе в раннем послеоперационном периоде значительно реже встречалось нарушение откашливания, что в первую очередь обусловлено менее выраженным болевым синдромом. Пациенты отмечают отсутствие усиления боли в результате кашлевых толчков со стороны оперированного гемиторака, что обеспечивает психоэмоциональный комфорт и не препятствует глубокому вдоху. Во 2-й группе зафиксировано большее количество пациентов с нарушением откашливания, что обусловлено как интенсивностью болевого синдрома и болями пациента кашлять, так и побочными действиями наркотических анальгетиков, связанными с угнетением дыхательного центра.

Явления ателектаза в группе пациентов с лимфотропными блокадами выявлены в трёх случаях, распространялись на сегментарные и субсегментарные части лёгкого и были обусловлены обтурацией соответствующих бронхов секретом. Во всех случаях вентиляция соответствующих участков лёгкого была восстановлена после санационной бронхоскопии. По нашему мнению, санационная бронхоскопия является одним из ключевых мероприятий раннего послеоперационного периода. За время оперативного вмешательства в результате тракции и взятия ткани лёгкого и бронхов зажимами в трахеобронхиальное дерево выделяется слизистый секрет, а также сгустки крови. В результате на фоне послеоперационного снижения кашлевого рефлекса возникает риск обтурации вязким секретом и сгустками бронхиол здоровых участков лёгкого с развитием ателектазов и пневмонии. В группе пациентов, которым лимфотропные блокады не выполнялись, явления ателектаза зафиксированы у 12 пациентов. При этом у 8 пациентов ателектаз носил дистензионный характер и был обусловлен поверхностным дыханием вследствие болевого синдрома и боязни сделать глубокий вдох, эти пациенты требовали дополнительного назначения наркотического анальгетика. У остальных пациентов из 2-й группы ателектаз был обусловлен явлениями обтурации просвета бронхов и был купирован проведением санационной бронхоскопии. Также пациентам в обеих группах в послеоперационном периоде назначалась небулайзерная терапия с растворами муколитика и комбинированного бронхолитика, благодаря чему происходит улучшение дренажной функции дыхательных путей, уменьшается бронхоспазм и отёк слизистой.

Одним из самых тяжёлых осложнений, которое может развиваться в послеоперационном периоде у па-

циентов онкопульмонологического профиля, является послеоперационная пневмония. В группе пациентов, которым выполнялись лимфотропные блокады, пневмония развилась в одном случае и носила долевой характер. Во 2-й группе рентгенологические признаки долевой и сегментарной инфильтрации отмечены у 7 пациентов, в 4 случаях воспаление локализовалось на стороне хирургического вмешательства. Все пациенты потребовали интенсивного комплексного лечения. Летальных случаев в группах не было.

Одной из особенностей течения респираторных осложнений, выявленных в ходе исследования, является возможность развития нескольких вариантов расстройств у одного пациента. Так, в нашем случае во 2-й группе все три варианта осложнений развились у 5 пациентов. Пусковым механизмом каскада респираторных осложнений явилась послеоперационная боль, препятствующая пациентам в раннем послеоперационном периоде обеспечивать полноценную естественную вентиляцию всех отделов лёгкого. Нарушения откашливания и поверхностное дыхание привело к развитию дистензионных ателектазов в оперированном лёгком и застою бронхиального секрета, что в условиях госпитальной инфекции и ослабленной болезнью и оперативным вмешательством иммунной системы послужило причиной развития послеоперационной пневмонии. Таким образом, одну из ключевых ролей в патогенезе развития респираторных осложнений у пациентов после хирургического лечения рака лёгкого играет острая послеоперационная боль, препятствующая полноценной естественной вентиляции.

ЗАКЛЮЧЕНИЕ

Главным фактором, приводящим к снижению респираторной функции в послеоперационном периоде, является острая послеоперационная боль. Использование в комплексе мультимодальной анальгезии внутривенных лимфотропных блокад, позволяет обеспечить психоэмоциональный комфорт пациента в первые 12 часов послеоперационного периода и уменьшить необходимость в назначении наркотических анальгетиков, что позволяет исключить осложнения, связанные с угнетением дыхательного центра и снижением минутной вентиляции лёгких. Благодаря непрямым лимфотропным свойствам полученной смеси препаратов нарпина, лидазы и антибиотика в тканях создаётся лекарственное депо, обеспечивающее адекватный блок и улучшающее

кашлевой рефлекс, а дозированное проникновение антибиотика в лимфатический регион лёгкого, дополнительно снижает риск развития инфекционных осложнений.

Конфликт интересов

Авторы декларируют отсутствие явных и потенциальных конфликтов интересов, связанных с публикацией настоящей статьи.

ЛИТЕРАТУРА

1. Давыдов М.И. Ганцев Ш.Х. *Атлас по онкологии: учебное пособие*. М.; 2008.
2. Каприн А.Д., Старинский В.В., Петрова Г.В. (ред.) *Злокачественные новообразования в России в 2014 г. (заболеваемость и смертность)*. М.; 2016.
3. Чойнзоннов Л.Ц., Жуйкова Л.Д., Ананина О.А., Полищук Т.В., Пикалова Л.В. Выживаемость больных раком легкого на территории Томской области (2004–2013 гг.). *Сибирский онкологический журнал*. 2017; 16(4): 5-10. doi: 10.21294/1814-4861-2017-16-4-5-10
4. Тиммербаев В.Х., Генов П.Г., Лесник В.Ю. Проблема обезболивания в торакальной хирургии и пути решения. *Общая реаниматология*. 2011; 7(5): 46-56. doi: 10.15360/1813-9779-2011-5-46
5. Петрова М.В., Харченко В.П. Защита онкологического больного от респираторных послеоперационных осложнений. Эффективная фармакотерапия. *Анестезиология и реаниматология*. 2015; (1): 18-21.
6. Садчиков Д.В., Пригородов М.В., Вартамян Т.С. Периоперационные осложнения у пациентов высокого анестезиолого-операционного риска. *Саратовский научно-медицинский журнал*. 2010; 6(3): 561-565.
7. Bernard A, Ferrand L, Hagry O, Benoit L, Cheynet N, Favre JP. Identification of prognostic factors determining risk groups for lung resection. *Ann Thorac Surg*. 2000; 70(4): 1161-1167. doi: 10.1016/S0003-4975(00)01853-1
8. Kilpatrick B, Slinger P. Lung protective strategies in anaesthesia. *Br J Anaesth*. 2010; 105 (Suppl 1):108-116. doi: 10.1093/bja/aeq299
9. Barbera JA, Peinado VI, Santos S. Pulmonary hypertension in chronic obstructive pulmonary disease. *Eur Respir J*. 2003; 21(5): 892-905. doi: 10.1183/09031936.03.00115402
10. Sentürk M, Ozcan PE, Talu GK, Kiyani E, Camci E, Ozyalçin S, et al. The effects of three different analgesia techniques on long-term postthoracotomy pain. *Anesth Analg*. 2002; 94(1): 11-15.
11. Бородин Ю.И., Любарский М.С., Морозов В.В. *Руководство по клинической лимфологии*. М.: Медицинское информационное агентство; 2010.

Сведения об авторах

Дамбаев Георгий Цыренович – доктор медицинских наук, профессор, член-корреспондент РАН, заслуженный деятель науки, заведующий кафедрой госпитальной хирургии, ФГБОУ ВО «Сибирский государственный медицинский университет» Минздрава России, e-mail: kaf.gosp.hirurg@ssmu.ru

Шефер Николай Анатольевич – кандидат медицинских наук, врач-онколог, онкологического отделения, ОГАУЗ «Томский областной онкологический диспансер», e-mail: NAschefer@yandex.ru, <https://orcid.org/0000-0002-0011-8370>

Соколов Евгений Георгиевич – доктор медицинских наук, профессор, заместитель директора по научной работе, ФГБУ «Санкт-Петербургский научно-исследовательский институт фтизиопульмонологии» Минздрава России; профессор кафедры госпитальной хирургии, ФГБОУ ВПО «Санкт-Петербургский государственный университет»; e-mail: eg.sokolovich@spbniif.ru

Information about the authors

Georgy Ts. Dambayev – Dr. Sc. (Med.), Professor, Corr. Member of RAS, Head of the Department of Advanced Level Surgery, Siberian State Medical University, e-mail: kaf.gosp.hirurg@ssmu.ru

Nikolay A. Shefer – Cand. Sc. (Med.), Oncologist at the Oncological Department, Tomsk Regional Oncology Center, e-mail: NAschefer@yandex.ru, <https://orcid.org/0000-0002-0011-8370>

Evgenij G. Sokolovich – Dr. Sc. (Med.), Professor, Deputy Director for Science, St. Petersburg Research Institute of Phthisiopulmonology; Professor at the Department of Advanced Level Surgery, St. Petersburg State University, e-mail: eg.sokolovich@spbniif.ru

12. Зейдлиц А.А., Любарский М.С., Наров Ю.Э. Влияние регионарной лимфотропной терапии на течение воспалительного процесса при раке легкого. *Сибирский научный медицинский журнал*. 2013; 33(6): 86-91.

REFERENCES

1. Davydov MI, Gantsev ShKh. *Oncology Atlas*. M.; 2008. (In Russ.)
2. Kaprin AD, Starinskij VV, Petrova GV. *Malignant neoplasms in Russia in 2014 (morbidity and mortality)*. M.; 2016. (In Russ.)
3. Choynzonov LC, Zhuykova LD, Ananina OA, Polishchuk TV, Pikalova LV. Survival of patients with lung cancer in the territory of the Tomsk region (2004-2013). *Sibirskiy onkologicheskij zhurnal*. 2017; 16(4): 5-10. doi: 10.21294/1814-4861-2017-16-4-5-10 (In Russ.)
4. Timerbayev VKh, Genov PG, Lesnik VYu. The problem of anesthesia in thoracic surgery and solutions. *Obshchaya reanimatologiya*. 2011; 7(5):46-56. doi: 10.15360/1813-9779-2011-5-46 (In Russ.)
5. Petrova MV, Kharchenko VP. Protection of a cancer patient from postoperative respiratory complications. *Effektivnaya farmakoterapiya. Anesteziologiya i reanimatologiya*. 2015; (1): 18-21. (In Russ.)
6. Sadchikov DV, Prigorodov MV, Vartanyan TS. Perioperative complications in patients with high anesthetic and surgical risk. *Saratovskiy nauchno-meditsinskiy zhurnal*. 2010; 6(3): 561-565. (In Russ.)
7. Bernard A, Ferrand L, Hagry O, Benoit L, Cheynet N, Favre JP. Identification of prognostic factors determining risk groups for lung resection. *Ann Thorac Surg*. 2000; 70(4): 1161-1167. doi: 10.1016/S0003-4975(00)01853-1
8. Kilpatrick B, Slinger P. Lung protective strategies in anaesthesia. *Br J Anaesth*. 2010; 105 (Suppl 1): 108-116. doi: 10.1093/bja/aeq299
9. Barbera JA, Peinado VI, Santos S. Pulmonary hypertension in chronic obstructive pulmonary disease. *Eur Respir J*. 2003; 21(5): 892-905. doi: 10.1183/09031936.03.00115402
10. Sentürk M, Ozcan PE, Talu GK, Kiyani E, Camci E, Ozyalçin S, et al. The effects of three different analgesia techniques on long-term postthoracotomy pain. *Anesth Analg*. 2002; 94(1): 11-15.
11. Borodin Yul, Lyubarskiy MS, Morozov VV. *Clinical Lymphology Guide*. M.: Meditsinskoe informatsionnoe agentstvo; 2010. (In Russ.)
12. Zeydlits AA, Lyubarskiy MS, Narov YuE. Effect of regional lymphotropic therapy on the course of the inflammatory process in lung cancer. *Sibirskiy nauchnyy meditsinskiy zhurnal*. 2013; 33(6): 86-91. (In Russ.)