



## Rabdomiosarcoma vaginal embrionario

### Embryonic vaginal rhabdomyosarcoma

**Tania Pampillo Castiñeiras,<sup>1</sup> Lourdes Milagros Reyes Puentes,<sup>2</sup> Vladimir Díaz Noda,<sup>3</sup> Agustín Lemus Saraceni,<sup>4</sup> Ricelo Sierra Herrera<sup>5</sup>**

<sup>1</sup> Médica. Especialista de Segundo Grado en Pediatría. Máster en Atención Integral al Niño en Atención Primaria de Salud. Profesor Asistente. Hospital Pediátrico Provincial Pepe Portilla. Pinar del Río. Cuba. [taniab@infomed.sld.cu](mailto:taniab@infomed.sld.cu)

<sup>2</sup> Médica. Especialista de Segundo Grado en Pediatría. Máster en Atención Integral al Niño y en Procederes Diagnósticos en Atención Primaria de Salud. Profesor Auxiliar. Hospital Pediátrico Provincial Pepe Portilla. Pinar del Río. Cuba. [imreyesp@infomed.sld.cu](mailto:imreyesp@infomed.sld.cu)

<sup>3</sup> Médico. Especialista de Segundo Grado en Ginecología y Obstetricia. Máster en Atención Integral a la Mujer. Profesor Auxiliar. Hospital General Docente Abel Santamaría Cuadrado. Pinar del Río. Cuba. [vladimir@infomed.sld.cu](mailto:vladimir@infomed.sld.cu)

<sup>4</sup> Médico. Especialista de Segundo Grado en Anatomía Patológica. Máster en Atención Integral al Adulto Mayor. Profesor Auxiliar. Hospital General Docente Abel Santamaría Cuadrado. Pinar del Río. Cuba. [agustin@infomed.sld.cu](mailto:agustin@infomed.sld.cu)

<sup>5</sup> Médico. Especialista de Segundo Grado en Ginecología y Obstetricia. Máster en Atención Integral a la Mujer. Profesor Auxiliar. Hospital General Docente Abel Santamaría Cuadrado. Pinar del Río. Cuba. [ricelo@infomed.sld.cu](mailto:ricelo@infomed.sld.cu)

**Recibido:** 27 de octubre de 2017

**Aprobado:** 17 de noviembre de 2017

## RESUMEN

**Introducción:** el rabdomiosarcoma es un tumor maligno de tejidos blandos, de origen embrionario, mesenquimatoso, y constituye el 50 % de los sarcomas de tejidos blandos y del 4 al 8% de los tumores sólidos en los niños. Histológicamente, se asemeja a los músculos estriados del feto. Puede originarse en cabeza, cuello y sistema genitourinario. En su etiología se incluyen anomalías genéticas y consumo de tóxicos. Hay cuatro subtipos histológicos, embrionario, alveolar, botriode y

pleomorfo; sin embargo, existe complejidad para el diagnóstico de una entidad tan infrecuente como un tumor de origen embrionario en una niña pequeña.

**Objetivo:** presentar el caso de un sarcoma vaginal sospechado por ecografía, en una niña con genitorragia.

**Presentación del caso:** el síntoma principal fue el sangrado genital, que presentó la paciente de un año de edad. El examen físico inicial, fue negativo, la ecografía inicial detecta a nivel de hipogastrio una imagen ecogénica, redondeada, bastante bien delimitada, irregular, heterogénea, con diámetro mayor de 26 mm, sin calcificaciones, dependiente de genitales internos, se realiza laparotomía exploratoria que corrobora el diagnóstico ecográfico, la evolución fue satisfactoria.

**Conclusión:** a pesar de su rareza y complejidad, es posible realizar satisfactoriamente el diagnóstico ecográfico de un sarcoma vaginal en una niña pequeña con genitorragia.

**DeCS:** RABDOMIOSARCOMA EMBRIONARIO; NEOPLASIAS VAGINALES; PEDIATRÍA.

---

## ABSTRACT

**Introduction:** rhabdomyosarcoma is a malignant tumor of soft tissues, of embryonal, mesenchymal origin, and constitutes 50% of soft tissue sarcomas and 4 to 8% of solid tumors in children. Histologically, it resembles the striated muscles of the fetus. It can originate in the head, neck and genitourinary system. Its etiology includes genetic anomalies and toxic consumption. There are four histological subtypes: embryonal, alveolar, botryoidal and pleomorphic; however, there is complexity to the diagnosis of an

entity as infrequent as a tumor of embryonal origin in a little girl.

**Objective:** to report the case of a vaginal sarcoma suspected by ultrasound, in a little girl with genitorrhagia.

**Case report:** the main symptom was genital bleeding in a one-year-old patient. The initial physical examination was negative, the first ultrasound detected an echogenic image at the hypogastric level, rounded, well-delimited, irregular, heterogeneous, with a diameter greater than 26 mm, without calcifications, dependent on internal genitalia, an exploratory laparotomy was performed that corroborates the echographic diagnosis, the evolution was satisfactory.

**Conclusion:** despite its rarity and complexity, it is possible to perform the ultrasound diagnosis of a vaginal sarcoma satisfactorily in a small girl with genitorrhagia.

**DeCS:** RHABDOMYOSARCOMA, EMBRYONAL; VAGINAL NEOPLASMS; PEDIATRICS.

---

## INTRODUCCIÓN

El rhabdomyosarcoma es un tumor maligno originado en el músculo esquelético, constituye aproximadamente el 3,5 % de los casos de cáncer entre los niños de 0 a 14 años y 2 % de los casos entre los adolescentes y los adultos jóvenes de 15 a 19 años de edad; es una enfermedad curable en la mayoría de niños que reciben terapia óptima, con más de 60 % de supervivencia a los 5 años después del diagnóstico.<sup>1</sup>

Generalmente, se origina en la cabeza, cuello y en el sistema genitourinario, en su etiología se han incluido anomalías genéticas, como la inactivación del gen p53 supresor de tumor y, en ocasiones, la

translocación de 12q13.2. Otros factores de riesgo incluyen el consumo de marihuana, cocaína y la exposición materna a la radiación.<sup>1</sup>

El rhabdomioma surge en la mesénquima fetal primitivo, incluso en sitios que no contienen músculo esquelético. Histológicamente el tumor se asemeja a los músculos estriados del feto. El tejido tumoral expresa una proteína de unión al ADN, MYOD1 que puede llegar a ser un marcador del mismo.<sup>2</sup>

Histológicamente hay cuatro subtipos: embrionario, alveolar, botrioides y pleomorfo, aunque se reporta otra clasificación que incluye los tipos botrioides y pleomorfo y un tercer grupo indiferenciado.<sup>2</sup>

Es el sarcoma de tejidos blandos más común en las dos primeras décadas de la vida, pero representa aproximadamente menos del 1% de cáncer en adultos, y se reporta inferior al 4% de los sarcomas de tejidos blandos en adultos en los Estados Unidos, dado que afortunadamente el cáncer es afortunadamente raro durante la infancia aproximadamente 4 de 10 pacientes con rhabdomioma son adultos.<sup>3</sup>

En nuestro país, según fuentes del Registro Nacional de Cáncer, la tasa específica por grupos de edades muestra un valor de 12,4 por 1 millón de habitantes de 1 a 4 años.<sup>4</sup>

La incidencia del rhabdomioma alveolar no varía por el género y es constante entre los 0 a 19 años con aproximadamente 1 caso por millón de niños y adolescentes. Los lactantes tienen una incidencia mayor de sarcoma indiferenciado y de tumores del tronco y abdomen y menor, de tumores parameningeos.<sup>3</sup>

El pronóstico se relaciona con la edad, sitio de origen, diámetro mayor del tumor, resecabilidad, presencia y número de metástasis, compromiso ganglionar regional y subtipo histopatológico. Aunque el tipo embrionario es de mejor pronóstico respecto al alveolar, la presencia de

anaplasia se discute como factor que afecta el pronóstico.<sup>1</sup>

En adultos, por el contrario, no se observó asociación entre la supervivencia y el subtipo histológico. Los resultados desfavorables para los adultos con rhabdomioma en comparación con niños, hacen dudar que esta sea una entidad común para ambos.<sup>5</sup>

Hormann y Schwarzbach según el compromiso vascular de los rhabdomiomas establecen como de tipo I, las lesiones que afectan los principales vasos sanguíneos del retroperitoneo, los sarcomas que afectan a la aorta y otros vasos arteriales importantes, se definen como de tipo II, aquellos que involucran el sistema venoso selectivo constituyen el tipo III y si no muestran la enfermedad vascular, son de tipo IV.<sup>1</sup>

Las afecciones genéticas relacionadas incluyen el síndrome de susceptibilidad al cáncer de Li-Fraumeni, carcinoma neuroendocrino basocelular, la neurofibromatosis tipo I, el síndrome de Gardner, de Beckwith-Wiedemann y la esclerosis tuberosa o enfermedad de Bourneville.<sup>6</sup>

Presentar el caso de un sarcoma vaginal sospechado por ecografía, en una niña con genitorragia, por constituir una rareza.

---

## PRESENTACIÓN DEL CASO CLÍNICO

Paciente ACM, femenina de la raza blanca, de 1 año de edad, producto de parto eutócico a término, con peso al nacer de 7.14 libras sin antecedentes prenatales y postnatales de interés, con lactancia materna exclusiva hasta el sexto mes.

Ingresa en el hospital el 29 de octubre del año 2015 por presentar sangramiento genital de 10 u 11 días de evolución,

caracterizado por ser una pérdida que inicialmente no era abundante, pero con incremento gradual en su cuantía y frecuencia diaria, de aspecto rutilante, no coagulada, ni fétida, sin existir aparentemente, dolor asociado. Su estado general se mantenía conservado, no se recogían antecedentes de trauma, había sido medicada con prednisona previamente, habiendo terminado el consumo del fármaco tres días antes de comenzar el sangrado.

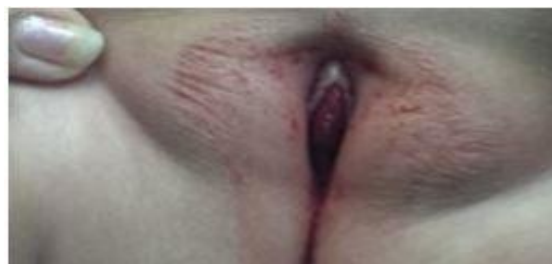En el examen físico inicial no se encontraron hallazgos en la inspección inicial de la región vulvovaginal, se constató la presencia de contenido sanguíneo en la ropa interior y en el introito vaginal durante la inspección periódica en sala de hospitalización, no se detectaron tumoraciones palpables en abdomen, ni se evidenció pérdida de peso, palidez cutáneo-mucosa u otras manifestaciones generales o de algún sistema en particular.

Se realizaron varios exámenes de laboratorio tales como hemograma con diferencial, conteo de leucocitos globales y específicos, plaquetas y velocidad de eritrosedimentación, al ingreso y durante su estancia en la sala, fueron todos normales, a excepción del valor de hemoglobina que al ingreso fue de 11,2 g/l, disminuyó a 9,7 g/l el día 14 de noviembre y a 8,9 gr/l el día 19 del mismo mes, solo 20 días después.

Los exámenes radiográficos de tórax, pelvis y abdomen simple no mostraron alteraciones, la vaginografía retrógrada fue diferida en este caso. En la ecografía inicial realizada el día 6-11-15 se detectó la presencia, a nivel del hipogastrio, de una imagen ecogénica, redondeada, bastante bien delimitada, de contorno irregular, con ecotextura interna algo heterogénea, con diámetro mayor de 26 mm, sin calcificaciones, con áreas de hipocogénicas en su interior, que se interpretó como una imagen sólida tumoral dependiente de órganos genitales internos.

Se realizó laparoscopia en la que se informó que los genitales internos eran normales. La paciente continuaba con

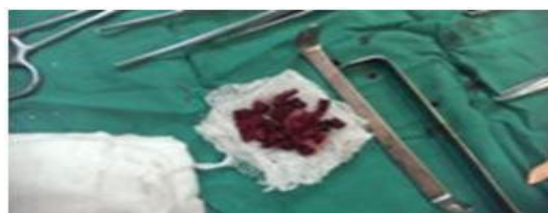
sangrado genital que se incrementó en cantidad y frecuencia y además presentó variación en las características de la pérdida genital que se tornó oscura y algo fétida, aparece añadida a la anemia referida anteriormente incremento de la velocidad de eritrosedimentación, a 35 mm/seg, además en el examen físico de la región perineal y en el tacto rectal se detectó la presencia de tumefacción palpable. (Fig. 1)



**Figura 1.** Presencia de sangre en introito y tumefacción visible.

El día 14 de ese mismo mes se repite la ecografía, que describe aumento discreto de tamaño de la imagen reportada en el estudio anterior, entonces con dimensiones entre 32-38mm con área ecolúcida central y además la aparición de líquido en hipogastrio, de ligera a moderada cuantía.

El día 20-11-15 se realiza laparotomía exploratoria, evidenciándose la presencia de una masa tumoral sólida, muy vascularizada, situada en el tercio superior de vagina y que protruía a través de ella, la base estaba localizada en el fondo y parte superior de la cavidad vaginal, a nivel de la hora 12-1, con áreas de necrosis por licuefacción, la cual se resecó completamente por secciones dado su carácter friable (Fig. 2). Se drenó además absceso con pus fétido.



**Figura 2.** Pieza quirúrgica. Tumor vaginal (aspecto macroscópico)

El estudio anatomopatológico informó sarcoma de alto grado de malignidad casi totalmente necrosado compatible con rhabdomiosarcoma.

Después de una estancia de 7 días en la Unidad de Cuidados Intensivos es trasladada a sala para completar ciclo antibiótico iniciado con meropenem y vancomicina. Fue egresada después de una estadía hospitalaria de 26 días, recibió tratamiento oncoespecífico que hasta el momento ha resultado satisfactorio, y la paciente actualmente se encuentra asintomática y con buena salud.

---

## DISCUSIÓN

El rhabdomiosarcoma fue descrito inicialmente por Webber en 1854, constituye un tumor complejo de gran malignidad en el niño y el adolescente; con crecimiento local rápido y persistente, diseminación hematogena temprana y secundariamente por vía linfática<sup>1</sup>

En un estudio del grupo de rhabdomiosarcoma (IRS) se obtuvo como conclusión fundamental que los pacientes mayores de 10 años de edad, definidos en su investigación como adolescentes y los pacientes adultos, tuvieron peor pronóstico comparados con pacientes más jóvenes.<sup>3</sup>

Tal como ocurrió en esta paciente, la mayoría de casos de rhabdomiosarcoma se presentan de forma esporádica sin ningún factor de riesgo predisponente, aunque los pacientes con tumores embrionarios, se han relacionado con antecedentes de peso alto y tamaño grande al nacer.<sup>3</sup>

La localización en vagina, presentada por esta paciente no resulta común en Cuba, siendo este el primer caso descrito en nuestra institución.

En un estudio retrospectivo de 20 pacientes afectados por tumores sarcomatosos predominó el sexo masculino, la edad estuvo comprendida en el rango de 1 mes a 12 años y la afectación de vagina ocupó el tercer lugar en frecuencia.<sup>2</sup>

En este caso la ubicación fue exclusivamente genital, sin afectación de las vías urinarias al momento del diagnóstico ni en la evolución ulterior, se reporta en la literatura revisada un raro tumor sarcomatoso de células foliculares dendríticas en una paciente adulta anciana con carcinoma de vías urinarias, que consultó por genitorragia, igual que nuestra paciente.<sup>7</sup>

La genitorragia o sangramiento genital sin precisión de origen (vulvar, vaginal o uterino) es un signo alarmante y puede obedecer a un amplio espectro de causas, en esta paciente fue descartada clínicamente la infección al momento del diagnóstico, no existía antecedente de trauma, ni evidencia clínica o imagenológica de enfermedades genitourinarias, habiéndose desechado también las alteraciones hormonales y los trastornos de la coagulación, se considera la posibilidad de la presencia de un tumor a partir de la clínica y del estudio ecográfico realizado.

Entre los tumores benignos más comunes se consideró la presencia de pólipos vaginales y hemangiomas, descartados por el estudio anatomopatológico, que arrojó el resultado de rhabdomiosarcoma embrionario, que tal como sucedió en este caso, nace de la parte superior de la vagina o del cuello uterino y se extiende a vejiga y útero, lo que afortunadamente no ocurrió en este caso.<sup>8</sup>

Aunque las tumoraciones genitales en esta etapa de la vida son infrecuentes, la presencia de una T palpable constituye otra de las manifestaciones clínicas que pueden presentarse en el debut de la enfermedad, que en algunas ocasiones puede llegar a adoptar grandes dimensiones, como en el caso de una paciente de 13 años con una masa perineal que protruía a través del introito, que resultó ser un leiomioma

cervical polipoideo gigante, entidad igualmente de baja frecuencia de presentación a esta edad<sup>9</sup>, sin embargo, la detección de una tumefacción palpable solo se evidenció en nuestro caso clínico en una etapa final del desarrollo de la enfermedad, previo a la cirugía.

Ante la detección de este hallazgo en el examen perineal deben tenerse en cuenta como posibilidades diagnósticas el pólipo fibroepitelial de vagina, que se presenta como una masa vulvar rosada, blanda de aspecto polipoideo, los miomas cervicales, que de ser grandes, pueden ocasionar el alargamiento y protrusión del cerviz, muy infrecuentes en la etapa de lactante y preescolar y menos durante la adolescencia, y la entidad que presentaba esta paciente, el rhabdomiosarcoma vaginal, también llamado tumor botrioides.<sup>10</sup>

Este es el tumor maligno de partes blandas más frecuente que afecta a la vagina, uretra o vejiga en edad pediátrica, especialmente en niñas por debajo de los 5 años. Suele localizarse en la pared anterior vaginal, donde se presenta como una tumoración mamelonada que puede aparecer ulcerada<sup>9</sup>, estas características precisamente caracterizaban los hallazgos macroscópicos de la pieza quirúrgica extraída a esta paciente, siendo la ulceración la causa más probable del sangrado vaginal que presentaba la niña al momento del diagnóstico. No es infrecuente la asociación entre sangramiento vaginal irregular y pólipo palpable o visible, como se reportó en una joven de 14 años que también compartía este diagnóstico<sup>8</sup>.

La ecografía mostró una imagen ecogénica (de naturaleza sólida) de 26 mm, se plantea que los pacientes con tumores más pequeños ( $\leq 5$  cm) tienen una supervivencia mejor comparada con la de los niños con tumores más grandes<sup>11</sup>, aunque en una revisión retrospectiva de los sarcomas de tejidos blandos en niños y adolescentes, se indica que este valor de corte de 5 cm usado para adultos puede no ser ideal para los niños más pequeños, especialmente lactantes. En esta revisión se identificó una interacción entre el

diámetro del tumor y el área de la superficie corporal.<sup>3</sup>

El tratamiento depende del estadiamiento, acorde a los protocolos del Intergroup Staging System for Rhabdomyosarcoma (IRSG)<sup>10</sup>. El estadio se basa en la localización del tumor primario, el tamaño, la presencia de adenopatías y de diseminación a distancia. El grupo depende del grado de resección quirúrgica del tumor primario. En esta paciente el tumor fue resecado en su totalidad y se logró obtener resultado anatomopatológico concluyente y comprobándose la presencia de la variedad sarcoma botrioides, que es la única forma de presentación en vagina y vejiga y es casi exclusiva de lactantes.

El tratamiento del cáncer infantil-juvenil ha avanzado significativamente en las últimas décadas en virtud de las técnicas de diagnóstico precoz y de la evolución de los métodos terapéuticos.<sup>11</sup>

---

## CONCLUSIÓN

A pesar de lo infrecuente de esta entidad, es posible realizar de manera satisfactoria el diagnóstico por ecografía de un sarcoma vaginal en una niña pequeña con genitorragia.

---

## REFERENCIAS BIBLIOGRÁFICAS

- 1-Olarte P, Duarte R, Lora A. Rhabdomiosarcoma retroperitoneal en el adulto. Rev Colomb Cir [Internet]. 2012 Sep [citado 2016 Mar 23]; 27(3): 235-41. Disponible en: <http://www.scielo.org.co/pdf/rcci/v27n3/v27n3a9.pdf>



2- Morante Valverde R, Cabezalí Barbanco D, Moreno Zegarra C, González Herrero M, Tordable Ojeda C, López Vázquez F, et al. Rbdomiosarcoma genitourinario en la infancia, nuestra experiencia. Cir Pediatr [Internet]. 2014 Oct [citado 2017 Jun 5]; 27(2):[aprox. 5 p.]. Disponible en:[https://www.secipe.org/coldata/upload/revista/2014\\_27-2\\_53-56.pdf](https://www.secipe.org/coldata/upload/revista/2014_27-2_53-56.pdf)

3- Dumont SN, Araujo DM, Munsell MF, Salganick JA, Dumont AG, Raimond KA, et al. Management and outcome of 239 adolescent and adult rhabdomyosarcoma patients. Cancer Med [Internet]. 2013 [cited 2016 Oct 11];2(4): [about 12 p.]. Disponible en:<http://onlinelibrary.wiley.com/doi/10.1002/cam4.92/full>.

4- MINSAP. Dirección Nacional de Registros Médicos y Estadísticas de Salud. Anuario Estadístico de Salud 2016 [Internet]. 2017 [Citado 2017 Feb 27]. Disponible en:[http://files.sld.cu/dne/files/2017/05/A\\_nuario\\_Estad%C3%ADstico\\_de\\_Salud\\_e\\_2016\\_edici%C3%B3n\\_2017.pdf](http://files.sld.cu/dne/files/2017/05/A_nuario_Estad%C3%ADstico_de_Salud_e_2016_edici%C3%B3n_2017.pdf)

5-Khosla D, Sapkota S, Kapoor R, Kumar R, Sharma SC. Adult rhabdomyosarcoma: Clinical presentation, treatment, and outcome. J Can Res Ther [Internet]. 2015 [citado 2017 Jul 11];11 (4): 830-4. Disponible en:<http://www.cancerjournal.net/article.asp?issn=0973-1482;year=2015;volume=11;issue=4;page=830;epage=834;aulast=Khosla>

6-*Instituto Nacional del Cáncer*. Tratamiento del sarcoma de tejido blando en adultos[Internet]. 2017 Jun [citado 2017 junio 5]. Disponible en:<https://www.cancer.gov/espanol/tipos/sarcoma-de-tejido-blando/pro/tratamiento-tejido-blando-adultos-pdq>

7-Martín Zaya A, González AC, Sandrone SS, Sambueli Ruben H. Sarcoma de células foliculares dendríticas de vagina en paciente con carcinoma de vías urinarias. A propósito de un caso. Revista de la Facultad de Ciencias Médicas (Córdoba) [Internet]. 2016 Jun [citado 2017 junio 5]; 73 (2):

126-31. Disponible en:<https://revistas.unc.edu.ar/index.php/med/article/view/13246>

8- Chakrabarty SB, Sarkar A, Ray J, Tigga MP. Sarcoma botryoides in a 14 year old girl: a rare case. Int J Reprod Contracept Obstet Gynecol [Internet]. 2015 [citado 2016 Oct 11]; 4(3): 923-9. Disponible en:<http://www.scopemed.org/?jft=89&ft=89-doi:10.18203/2320-1770.ijrcog20150132>

9-Sandoval Diaz I, Hernández Alarcón R, Torres Arones E. Mioma cervical gigante en adolescente. Rev Chil Obstet Ginecol [Internet]. 2015 Ago [citado 2016 Oct 11]; 80(4): 337-40. Disponible en:<http://www.scielo.cl/pdf/rchog/v80n4/art09.pdf>

10-Vega Betancourt N, Jiménez Puñales S, Rodríguez Santos IC. Rbdomiosarcoma botrioides del aparato genital femenino en paciente adolescente virgen. Rev Cubana Obstet Ginecol [Internet]. 2016 Dic [citado 2017 Jul 11];42(4): 524-9. Disponible en:[http://scielo.sld.cu/scielo.php?script=sci\\_arttext&pid=S0138-600X2016000400012](http://scielo.sld.cu/scielo.php?script=sci_arttext&pid=S0138-600X2016000400012)

11-dos Santos Benedetti GM, Garanhani ML, Aparecida Sales C. El tratamiento de cáncer infantil-juvenil: revelando las experiencias de los padres. Rev Latino Am Enfermagem [Internet]. 2014 May-Jun [citado 2016 Oct 11]; 22(3): 425-31. Disponible en:[http://www.scielo.br/scielo.php?script=sci\\_arttext&pid=S0104-11692014000300425&lng=en](http://www.scielo.br/scielo.php?script=sci_arttext&pid=S0104-11692014000300425&lng=en)



**Tania Pampillo Castiñeiras:** Médica. Especialista de Segundo Grado en Pediatría. Máster en Atención Integral al Niño en Atención Primaria de Salud. Profesor Asistente. Hospital Pediátrico Provincial Pepe Portilla. Pinar del Río. Cuba. **Si usted desea contactar con el autor de la investigación hágalo [aquí](#)**