

**Das Zitat im klinischen Bild**

Gynäkologische Endokrinologie 2014 ·  
12:124–125  
DOI 10.1007/s10304-014-0629-z  
Online publiziert: 6. März 2014  
© Springer-Verlag Berlin Heidelberg 2014

**Redaktion**

R. Felderbaum, Kempten  
A. Germeyer, Heidelberg  
M. von Wolff, Bern

**M. von Wolff · S. Imboden**

Abteilung für Gynäkologische Endokrinologie und Reproduktionsmedizin,  
Universitäts-Frauenklinik, Inselspital Bern, Schweiz

# Schweres ovarielles Überstimulationssyndrom nach Spontankonzeption

## Es gibt es wirklich!

**Fallbericht**

Zugewiesen wurde eine 30-jährige Primipara aus einer peripheren Klinik wegen eines progredienten Aszites, Pleuraergüssen und ausgeprägter Ruhedyspnoe bei intakter Einlingsgravidität in der 10+0. Schwangerschaftswoche (SSW).

Die Schwangerschaft trat spontan 9 Monate nach Absetzen der Pille ein. Die Menstruation war vor Eintritt der Schwangerschaft 28- bis 35-tägig gewesen. Ein leichtes polyzystisches Ovarialsyndrom (PCOS) war seit Jahren bekannt. Zu Beginn der 9. SSW hatte sich ein zunehmender Druck im Abdomen wegen eines progredienten Aszites entwickelt, der eine Woche nach Beginn der Symptomatik zur stationären Aufnahme führte. Wegen der Progredienz der Beschwerden und der Entwicklung von Pleuraergüssen erfolgte 6 Tage nach der stationären Aufnahme eine Verlegung in die Universitäts-Frauenklinik des Inselspitals Bern.

Zum Zeitpunkt der Aufnahme zeigten sich beidseits massiv vergrößerte Ovarien (16×12 cm und 12×8 cm), viel Aszites (**Abb. 1**) sowie Pleuraergüsse. Die Schwangerschaft in der 10+3. SSW war intakt und der Embryo zeitgerecht entwickelt. Laborchemisch zeigten sich normwertige Transaminasenkonzentrationen und Nierenretentionswerte sowie ein normaler Hämatokritwert. Massiv erhöht waren die Werte für Östradiol (60.490 pmol/l) und die  $\beta$ -Untereinheit des humanen Choriongonadotropins

(hCG; 115.255 U/l). Die Differenzialdiagnosen Ovarialtumor, partielle Blasenmole und Follikelstimulierendes-Hormon(FSH)-sezernierendes Adenom wurden diskutiert, konnten aber aufgrund des sonographischen Bilds, der nicht extrem hohen hCG-Konzentration und der supprimierten FSH-Konzentrationen verworfen werden.

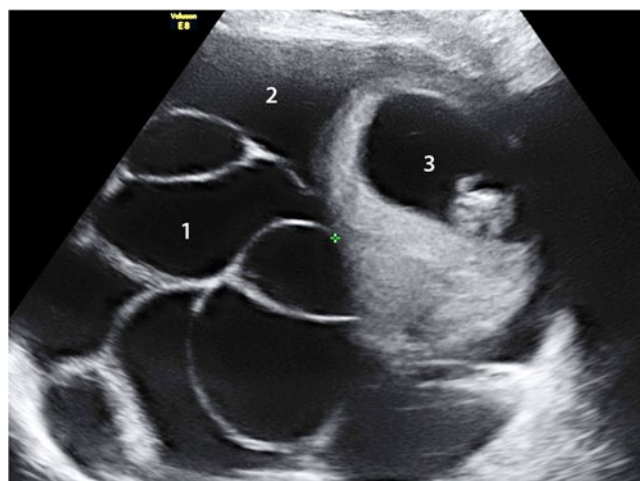
Die sofort durchgeführte einseitige Pleurapunktion mit der Ableitung von 1,3 l Pleuraflüssigkeit reduzierte die Ruhedyspnoe. In der folgenden Nacht entwickelte die Patientin jedoch eine Anurie, die Anlass gab, die unten genannten operativen Vorgehensweisen zu erwägen. Die Gabe von Flüssigkeit und Humanalbumin i.v. führte jedoch wieder zu einer ausreichenden Diurese, sodass nach Anwendung weiterer konservativer Maßnahmen

gemäß allgemeinen Empfehlungen [6] die Situation stabilisiert werden konnte. Im Verlauf mussten noch 2-malig die Pleuraergüsse, nicht jedoch der Aszites abpunktiert werden. Eine Thromboseprophylaxe mit niedermolekularem Heparin und eine Infusionstherapie wurden durchgeführt. Mit Abnahme der  $\beta$ -hCG-Konzentration besserte sich langsam die klinische Situation. Die Patientin wurde 4 Wochen nach der stationären Aufnahme entlassen.

## Spontanes und iatrogenes ovarielles Überstimulationssyndrom

### Klinische Unterschiede

Analysiert man die wenigen Kasuistiken in der internationalen Literatur [2,



**Abb. 1** ◀ Massives, spontan aufgetretenes Überstimulationssyndrom bei einer Einlingsgravidität mit vergrößerten Ovarien (1), Aszites (2) und einer intakten Schwangerschaft (3) in der 11. Schwangerschaftswoche

4, 5] und vergleicht die dort beschriebenen Fälle des spontanen ovariellen Überstimulationssyndroms [“ovarian hyperstimulation syndrome“ (OHSS)] mit dem Verlauf eines iatrogenen OHSS nach Stimulationsbehandlung wird Folgendes offensichtlich:

- Das spontane OHSS ist sehr selten. Die Hyperreactio luteinalis [3] dürfte eine milde Form des spontanen OHSS darstellen.
- Das iatrogene OHSS tritt mit Eintritt der Schwangerschaft auf, d. h. etwa in der 5. SSW. Das spontane OHSS beginnt dagegen etwa in der 9.–14. SSW, also später als die iatrogene Form.
- Die Dauer der Symptomatik unterscheidet sich nicht wesentlich. Chae et al. [2] beschrieben eine Besserung der Symptome bei dem spontanen OHSS nach 10 Tagen, in anderen Kasuistiken wurde ein Zeitraum von wenigen Wochen genannt. In dem hier beschriebenen Fall besserten sich die Symptome nach 2–3 Wochen.

### Pathophysiologische Unterschiede

Das iatrogene OHSS bildet sich in Folge einer exogenen Gabe von Gonadotropinen aus, aufgrund derer sich bereits periovulatorisch eine Vielzahl an Follikeln bildet. Das zur Ovulationsinduktion verwendete hCG – und etwas später das plazentare hCG – stimuliert die Corpora lutea und damit die Freisetzung des „vascular endothelial growth factor“ (VEGF), was die Permeabilität der Gefäße erhöht. Das OHSS bildet sich meist bereits vor dem Abfall der endogenen hCG-Produktion zurück.

Das spontane OHSS beruht wahrscheinlich auf einer erhöhten Aktivität der FSH-Rezeptoren, wodurch auch hCG die FSH-Rezeptoren stimulieren kann. Diese Annahme basiert auf der Untersuchung von Smits et al. [5], die eine Mutation des FSH-Rezeptors bei einer Frau beschrieben, die bei jeder ihrer 4 Graviditäten ein OHSS entwickelt hatte.

Ist die Aktivität der FSH-Rezeptoren erhöht, können auch physiologisch hohe hCG-Konzentrationen die Follikelbildung durch die Aktivierung der FSH-Rezeptoren stimulieren. Die multiplen

Follikel luteinisieren unter dem Einfluss von hCG und produzieren ebenso VEGF. Die Pathophysiologie ähnelt somit der des iatrogenen OHSS, nur bilden sich die Follikel später aus, was auch die spätere Symptomatik bei einem spontanen OHSS erklären würde.

### » Das spontane OHSS beruht wahrscheinlich auf einer erhöhten Aktivität der FSH-Rezeptoren

Eine Rückbildung des spontanen OHSS erfolgt wahrscheinlich mit dem natürlichen Abfall des endogenen hCG, dessen physiologische Maximalwerte zwischen der 7+0. und 13+0. SSW liegen. In dem hier beschriebenen Fall besserte sich die Symptomatik ungefähr in der 13. SSW. Das iatrogene OHSS bildet sich bei ausbleibender Schwangerschaft früher zurück, da nach der Ovulationsinduktion keine weiteren Stimulanzien appliziert werden sollten – insbesondere kein hCG. Ein „late onset OHSS“ bei einer eingetretenen Schwangerschaft bildet sich später zurück, meist aber bereits vor dem Abfall der endogenen hCG-Produktion. In Einzelfällen kann es aber auch bis weit in das zweite Trimenon symptomatisch bleiben.

### Therapeutische Bedeutung

Gemäß den Kasuistiken ist mit einer Rückbildung der Symptome nach wenigen Wochen zu rechnen. Somit ist die Symptomatik beider OHSS-Formen zeitlich begrenzt und eine konservative Therapie in der Regel ausreichend.

Als Ultima Ratio wird oft die Interruptio genannt. Da aber nicht auszuschließen ist, dass sich ein spontanes OHSS aufgrund der o. g. Pathophysiologie in den Folgeschwangerschaften wieder ausbildet, ist eine solche Therapie nur mit allergrößter Zurückhaltung zu empfehlen. Ist das OHSS mit einer konservativen Therapie nicht zu beherrschen, kann eine Reduktion von Ovargewebe und damit eine Reduktion von VEGF-produzierendem Gewebe erwogen werden. Eine solche Behandlung führte in mehreren Fällen zu einer sofortigen Besserung des OHSS [1].

### Korrespondenzadresse

**Prof. Dr. M. von Wolff**

Abteilung für Gynäkologische Endokrinologie und Reproduktionsmedizin, Universitäts-Frauenklinik, Inselspital Bern  
Effingerstr. 102, 3010 Bern  
Schweiz  
michael.vonwolff@insel.ch

### Einhaltung ethischer Richtlinien

**Interessenkonflikt.** M. von Wolff und S. Imboden geben an, dass kein Interessenkonflikt besteht.

Dieser Beitrag beinhaltet keine Studien an Menschen oder Tieren.

### Literatur

1. Amarin ZO (2003) Bilateral partial oophorectomy in the management of severe ovarian hyperstimulation syndrome. An aggressive, but perhaps life-saving procedure. *Hum Reprod* 18:659–664
2. Chae HD, Park EJ, Kim SH et al (2001) Ovarian hyperstimulation syndrome complicating a spontaneous singleton pregnancy: a case report. *J Assist Reprod Genet* 18:120–123
3. Germeyer A, Kommos F, Strowitzki T, Wolff M von (2009) Hyperreactive luteomas during pregnancy – symptoms and complications: a case report. *Gynakol Geburtshilfliche Rundsch* 49:331–334
4. Oztekin O, Soylu F, Tatli O (2006) Spontaneous ovarian hyperstimulation syndrome in a normal singleton pregnancy. *Taiwan J Obstet Gynecol* 45:272–275
5. Smits G, Olatunbosun O, Delbaere A et al (2003) Ovarian hyperstimulation syndrome due to a mutation in the follicle-stimulating hormone receptor. *N Engl J Med* 349:760–766
6. Wolff M von, Stute P (2013) Risiken assistierter Reproduktionstechniken. In: Wolff M von, Stute P (Hrsg) *Gynäkologische Endokrinologie und Reproduktionsmedizin – Das Praxisbuch*, 1. Aufl. Schattauer, Stuttgart