

УДК [611.33+611.013.85]-001.37:572.7

© Коллектив авторов, 2006.

ИССЛЕДОВАНИЕ СОСУДИСТОГО РУСЛА НЕКОТОРЫХ ОРГАНОВ ЧЕЛОВЕКА ПРИ ПОМОЩИ КОРРОЗИОННОГО МЕТОДА

Н. Л. Небаба, Ю. В. Блищавенко, О. А. Шерстюк, Т. Ф. Дейнега, М. В. Розум

Кафедра анатомии человека (зав. – проф. Ю. П. Костиленко) Украинская медицинская стоматологическая академия, г. Полтава.

RESEARCH OF A VASCULAR BED OF SOME BODIES OF THE PERSON BY MEANS OF A CORROSION METHOD

N. L. Nebaba, Yu. V. Blyschavenko, O. A. Sherstiuk, T. F. Deinega, M. V. Rozum

SUMMARY

Authors for studying a vascular bed of a stomach and a placenta use a method of an injection and corrosion. On corrosion preparations it is executed morphological measurement and stereometric research blood vessels. The positive and negative parties of this method are marked.

ДОСЛІДЖЕННЯ СУДИННОГО РУСЛА ДЕЯКИХ ОРГАНІВ ЛЮДИНИ ЗА ДОПОМОГОЮ КОРОЗІЙНОГО МЕТОДА

Н. Л. Небаба, Ю. В. Блищавенко, О. О. Шерстюк, Т. Ф. Дейнега, М. В. Розум

РЕЗЮМЕ

Авторами для вивчення судинного русла шлунка і плаценти використаний метод ін'єкції та корозії. На корозійних препаратах виконана морфометрія та стереометричне дослідження екстра- та інтраорганних кровеносних судин. Вказані позитивні та негативні боки цього методу.

Ключевые слова: метод коррозии, желудок, плацента.

Исследования в области морфологии макро- и микроциркуляторных систем являлись актуальными как в прошлом, так и в настоящее время. Это обусловлено тем, что среди факторов, поддерживающих нормальный для организма и его органов уровень метаболизма, решающее значение имеет кровоснабжение. В связи с разработкой и внедрением новых оперативных доступов и оперативных приемов не потеряло своего значения изучение экстраорганных кровеносных сосудов [4]. Отдавая должное новым методам, которые дают возможность более детально изучить морфологическое строение органов, нельзя отметить классические методы исследования, проверенные временем. Метод инъекции сосудистого русла различных органов является одним из древнейших и распространенных морфологических методов [2,3,7]. Под инъекцией понимают наполнение кровеносных и лимфатических сосудов разнообразными массами. Выбор способа инъекции и инъекционной массы зависит от: а) объекта исследования; б) цели инъекции; в) способа дальнейшего исследования. Для получения коррозионных препаратов в качестве инъекционной массы в настоящее время используют современные быстротвердеющие пластические массы. После полимеризации массы препарат подвергается коррозии, вследствие чего получается точная объемная копия изучаемого объекта [1,2,3,5].

МАТЕРИАЛЫ И МЕТОДЫ

Объектом нашего исследования были кровеносное экстра- и интраорганное русло желудка челове-

ка и плацента при доношенной беременности. Во всех случаях выполнялась инъекция как отдельных компонентов сосудистой системы (венозного или артериального), так и обоих одновременно (рис. 1). В случае одновременного наполнения компонентов сосудистой системы были получены наиболее информативные препараты, которые предоставляют возможность изучить экстраорганные и интраорганные артерио-венозные взаимоотношения. Используемую при инъекции быстротвердеющую смесь окрашивали в синий (для вен) и красный (для артерий) цвет, чтобы контрастно дифференцировать исследуемые образования [8]. Наиболее сложным с технической точки зрения оказалось инъецировать пластической массой сосуды желудка. Доступом к сосудам желудка для инъекции послужили чревной ствол, дающий начало левой желудочной, селезеночной артерии, от которых отходят прямые ветви к стенке желудка. Канюлировали также правую желудочную артерию по малой кривизне желудка, правую и левую желудочно-сальниковую вены по большой кривизне желудка. Одновременно с канюлированием основных сосудов желудка было проведено лигирование сосудов, идущих в большом сальнике. На остальные экстраорганные сосуды были наложены зажимы. Через указанные источники осуществлялась перфузия и инъекция желудочных сосудов. Сосуды плаценты инъецировались через пуповину аналогичным способом. Смесь для инъекции должна быть достаточно жидкой для хорошего проникновения в сосуды малого диаметра и не слишком быстрого застывания.

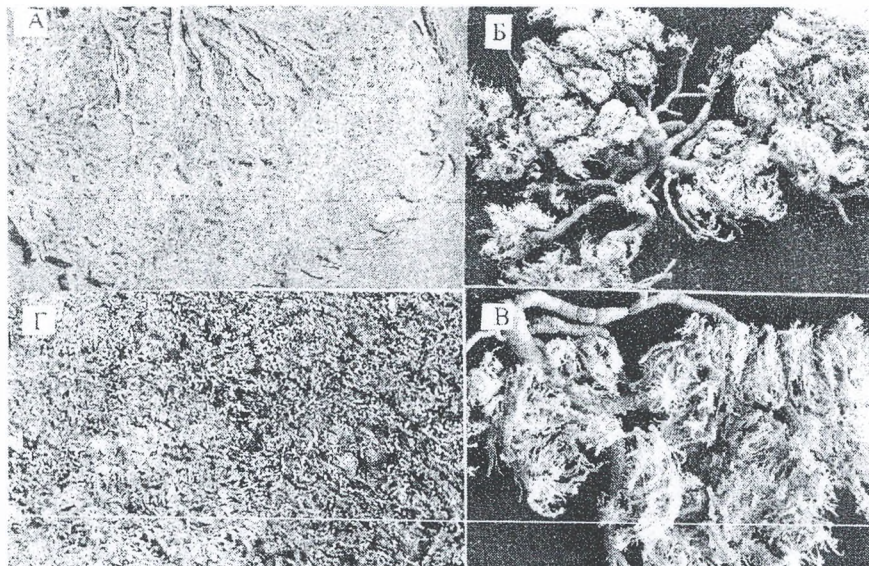


Рис.1. Коррозионные препараты сосудистого русла желудка человека и плаценты. А-задняя стенка желудка, Г- внутренняя поверхность передней стенки желудка, Б, В - сосуды плодной и материнский поверхностей плаценты.

Нагнетать массу следует медленно для предотвращения повреждения сосудов вследствие избыточного давления и следить, чтобы не попадали пузырьки воздуха [3,6]. После полимеризации массы препарат подвергался коррозии в 20% растворе серной кислоты. Процесс коррозии тканей должен происходить в стеклянной емкости. По прошествии суток необходимо удалить мягкие ткани с помощью рассеивающей струи воды. Приготовить новый раствор серной кислоты и поместить в него препарат на 24 часа с последующим аналогичным промыванием. После разрушения тканей препарат должен быть тщательно промыт в проточной воде. В случае полного погружения препарата в кислоту в течение трех дней можно получить высококачественный коррозионный препарат сосудистого русла, пригодный для дальнейшего проведения морфологического исследования.

РЕЗУЛЬТАТЫ И ИХ ОБСУЖДЕНИЕ

В наших исследованиях метод коррозии позволяет уточнить результаты, которые мы получили в результате макропрепарирования инъецированных органов, дает трехмерное пространственное представление, которое наиболее естественно для органа зрения. Метод коррозии очень удобен для изучения сосудистого русла, так как на полученных препаратах возможно проведение качественной морфометрии, при этом исследователь получает целостное представление о пространственном взаиморасположении элементов сосудистого русла: анастомозов, мельчайших сосудов вплоть до капилляров [2,8]. Позволяет производить морфометрические измерения внутреннего диаметра (калибра) сосудов, проследить их разветвления, углы отхождения, длину сосудов. Хотя в то же время имеет негативную черту: разрушая мягкие ткани, коррозия тем самым затрудняет

ориентацию во взаимоотношениях между частями органа.

ЛИТЕРАТУРА

1. Вовк Ю.Н., Фоминых Т.А., Дьяченко А.П. Практические рекомендации по изготовлению коррозионных препаратов сосудистого русла головного мозга // *Морфология*. - 2002. Т. 122. - №6. С. 68-70.
2. Каган И.И. Микрохирургическая анатомия как анатомическая основа микрохирургии // *Морфология*. - 1999. - Т. 116. - № 5. - С. 7-11.
3. Костиленко Ю.П., Хилько Ю.К., Качалка О.В., Мыслюк И.В. Использование пластмассы "Дуракрил" для инъекции кровеносных микрососудов // *Рационализаторские предложения в медицине. Аннотированный каталог*. - Полтава, 1985. - С.150.
4. Кровоснабжение органов пищеварительного тракта человека. Под ред. К.И. Кульчицкого. - "Здоров'я". - Киев. - 1970. - С. 3-9.
5. Лунина Т.Г., Лунин А.Г., Фоминых Т.А. Ретроспектива коррозионного метода и возможность использования его в современных морфологических исследованиях сосудистого русла тонкой кишки // *Таврический медико-биологический вестник*. -2005. Т. 8. - № 3. С. 72-74.
6. Слободян О.М., Ахтемічук Ю.Т., Манчуленко Д.Г. Ін'єкційна маса для виготовлення корозійних препаратів // *Український медичний альманах*. - 2000. - Т. 3, № 1 (додаток). - С. 56.
7. Cahill D.R., Leonard R.J. The role of computers and dissection in teaching anatomy: A comment // *Clinical Anatomy*. - 1997. - V. 10, I. 2. - P. 140-141.
8. Sanan A, Abdel Aziz K.M., Janjua R.M., van Loveren H.R., Keller J.T. Colored silicone injection for use in neurosurgical dissections: anatomic technical note // *Neurosurgery*. - 1999. - V. 45, № 5. - P. 1267-1271.