

УДК 611.16 + 611.018.73

## МОРФОФУНКЦІОНАЛЬНЕ ЗНАЧЕННЯ ЛАНОК ГЕМОМІКРОЦИРКУЛЯТОРНОГО РУСЛА СПІРАЛЕПОДІБНОЇ, V-ПОДІБНОЇ ТА ШПИЛЬКОПОДІБНОЇ ФОРМИ

О.А. Шерстюк, Н.Л. Небаба, Т.Ф. Дейнега, Л.О. Тихонова, В.А. Рогуля.  
Кафедра анатомії людини, м. Полтава

*Дослідження є фрагментом НДР „Індивідуальна мінливість симпатичного стовбура, структура сідничного нерва при травматичній регенерації за умов екзогенної гіпертермії, нейротканинні взаємовідношення пульпи зубів, уражених карієсом, а також стерео морфологія екзокринних залоз та конструкції гемомікроциркуляторного русла органів людини” (№ держреєстрації 0101V001129).*

Нами, при дослідженні тривимірної організації кровоносного гемомікроциркуляторного русла, було звернено увагу на те, що в таких анізоморфних слизових оболонках як ясна, слизова шлунка, зустрічаються аналогічні за властивостями форми кровоносні мікросудини: шпилькоподібна, V- подібна, спіралеподібна [3,4, 10-12]. Явище спіралізації термінальних ланок кровоносного МЦР, (шпилькоподібних капілярів), відмічено нами як у нормі, так і при патології в яснах і слизовій оболонці пілоричного відділу шлунка. [10-12].

Аналіз літератури показав, що на цей морфологічний факт звертали увагу й інші дослідники. [2, 6, 7, 8]. Відомо, що трубчаста форма кровоносних судин і властивості форми у тварин і людини не є пасивними, а знаходяться у постійній зміні. Однією з властивостей форми є її спіралеподібність, яка в живій природі широко розповсюджена, але недостатньо вивчена [8]. Дані деяких дослідників говорять про те, що на мікрорівні взагалі прямолінійна форма кровоносних судин спостерігається рідко, а явище спіралеподібності, як вираження симетрії, найбільш чітко в нормі проявляється в мікроциркуляторному руслі органів із підвищеним обміном речовин і посиленням кровообігом. [2, 4, 7]. Очевидно, що це явище не випадкове і визначене якоюсь взаємодією, при цьому спіралеподібна форма судин повинна бути важливим і корисним морфологічним засобом у відповідь на зміни умов кровообігу. Явище спіралізації шпилькоподібних капілярів як закономірність в кровоносному мікроциркуляторному руслі слизових оболонок органів у людини з позиції стереоморфології не вивчалось.

**Метою** роботи було вивчення закономірностей просторової організації ланок гемомікроциркуляторного русла в слизовій оболонці шлунка та ясен людини в нормі та при патології.

**Матеріал та методи дослідження.** Досліджували біоптати слизової шлунку і ясен. Збір матеріалу (біоптати ясенного сосочка) здійснювали по ортодонтичним показанням і при безуспішному лікуванні періодонтита. Біоптати слизової пілоричного відділу шлунку, отримані методом щипцевої гастробіопсії виконаної з діагностичною ціллю і при оперативних втручаннях, показаннями для яких були шлункові кровотечі, а також хронічна виразка. Фіксували матеріал в 4 % розчині глутарового альдегіду, після проведення через традиційні розчини вміщували в ЕПОН – 812 [9]. З епоксидних блоків були отримані серійні напівтонкі зрізи, які фарбували 0,1 % розчином толуїдинового синього. На основі серій напівтонких зрізів була виконана тривимірна пластична реконструкція ланок кровоносного МЦР [5].


**Результати дослідження та їх обговорення.** Ретельне вивчення серійних напівтонких зрізів слизової оболонки шлунка дає підставу стверджувати, що в її межах відсутні артеріальні мікросудини. Магістральні артеріоли, які здійснюють доставку крові та її розподіл серед тканинних структур стінки шлунка, зосереджені в підслизовому шарі у вигляді густої сітки. Від артеріол сітки відходять гілочки, які відносяться до судин опору, функцію яких, як відомо, виконують прекапілярні артеріоли. Для того щоб досягти максимальної близькості з власне слизовою оболонкою, вони проходять крізь її м'язову пластинку, що підтверджується нашими даними. Саме ці судини Б.П. Бабкін називав кінцевими артеріолами, які мають спіралеподібну форму [1]. Нами в межах власне слизової оболонки не виявлені артеріальні мікросудини. Заслуговує уваги те, що в місцях прободіння м'язової пластинки прекапілярні артеріоли виявляються оточеними гладенькими м'язовими волокнами, функціональний стан яких впливає на просвіт даних мікросудин.

Багато авторів показали, що ендотеліальну оболонку судин гладенькі м'язові клітини покривають у вигляді спіралі. Спіральне розміщення м'язових клітин формує своєрідну пружину, яка зжимається при скороченні і розтягується при розслабленні. Очевидно, що при врахуванні особливостей гемодинаміки в кровоносному мікроциркуляторному руслі слизової оболонки шлунка слід враховувати три морфологічні фактори. По-перше, самі прекапілярні артеріоли у своїй стінці мають гладенькі м'язові клітини, які регулюють ширину їх просвіту. По-друге, їх форма і ширина просвіту повинні залежати від функціонального стану м'язової пластинки, через яку вони проходять; по-третє, пропускна спроможність їх знаходиться в прямій залежності від ступеня їх звивитості, що у свою чергу підпорядковано функціональному стану шлунка. Дослідження серійних напівтонких зрізів тканин в області ясенного сосочка дозволило ідентифікувати сітку кровоносних судин, яка складається з артеріол і венул, які чергуються, і з якими пов'язані петлеподібні ланцюги мікросудин капілярного типу (рис. 1).

Загальний вигляд капілярної петлі типовий для сосочкових мікросудин сполучнотканинних сосочків шкіри, які мають форму шпильки. Послідовно з'єднані між собою шпилькоподібні капіляри проникають у складі вторинних сполучнотканинних сосочків глибоко в покривний епітелій. У такій капілярній

петлі чітко визначаються артеріальний і венозний сегменти, останній більш крупний за діаметром.

А)



Б)

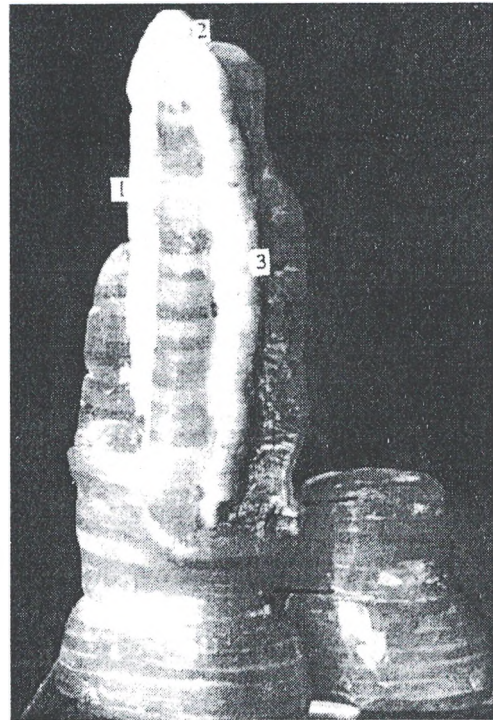


Рис. 1. Об'ємна модель шпилькоподібної капілярної петлі вторинного сполучнотканинного сосочка ясен людини (прозора пластична маса та воскова реконструкція). А - з вираженою спіралізацією, Б - без явищ спіралізації.

Перехід одного сегмента в інший здійснюється в області згину на верхівці капілярної петлі, яку від поверхні слизової може відділяти лише один тонкий її шар, який складається з невеликої кількості клітин багат шарового плоского епітелія. Шпилькоподібні сосочкові капіляри варіюють за формою і довжиною в широкому діапазоні. Їх довжина залежить від глибини проникнення в товщу покривного епітелія, а форма визначається ступенем спірального скручування капілярної петлі навколо своєї осі (рис.1 А). Чим глибше капілярна петля проникає в товщу покривного епітелія, тим більш скрученою вона стає. Нами встановлено, що в нормі ступінь спіралізації сосочкових капілярних петель не перевищує одного витка. На нашу думку, спіралеподібну орієнтацію шпилькоподібних капілярів можна пояснити необхідністю забезпечення рівномірної дислокації двох нерівноцінних у функціональному плані їх сегментів. У послідовних ланцюгах капілярів субепітеліального гемомікроциркуляторного русла ясен людини нами визначені не тільки згини капілярних петель в товщу покривного епітелія, а й капіляри, пластинки, які мають зв'язок з артеріолами й венулами. Ці мікросудинні ланки мають дещо інакшу V – подібну форму. Одна із таких ланок з'єднана з прекапілярною артеріолою, а інша з посткапілярною венулою. Чергуючись у повздовжньому напрямку, вони визначають чіткий характер просторової впорядкованості артеріол і венул, які проходять паралельними рядами в перпендикулярному напрямку до ланцюгів капілярних петель (рис. 2).

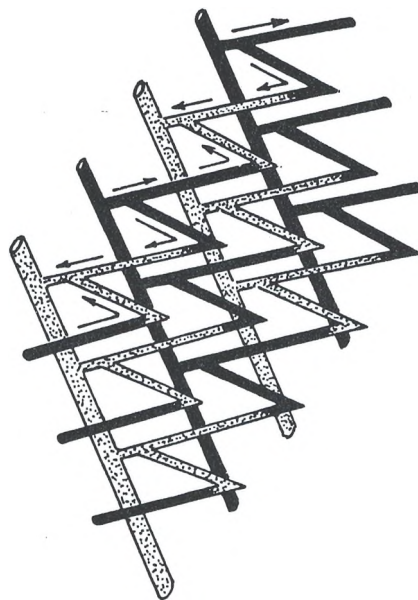


Рис. 2. Схема принципу конструкції гемомікроциркуляторного русла ясеневого сосочка

### Підсумки

Властивість форми з точки зору симетрії (спіралеподібність) кровоносних судин МЦР широко розповсюджена, але недостатньо вивчена. Явище спіралеподібності як вираження криволінійної симетрії спостерігається в нормі в підслизовій оболонці шлунку і ясенному (міжзубному) сосочці частіше в шпилькоподібних капілярних ланках кровоносного МЦР. У нормі в ясенному сосочці ступінь спіралізації не перевищує одного витка. Спіралеподібну орієнтацію шпилькоподібних капілярів можна пояснити необхідністю забезпечення рівномірної дислокації двох нерівноцінних у функціональному плані їх сегментів.

Конструкція гемомікроциркуляторного русла ясен і шлунка людини в нормі функціонально пристосована до оптимального забезпечення обмінних процесів у зоні покривного епітелія. При виразковій хворобі найбільші зміни відмічаються у венулярному і капілярному відділах МЦР, але за своїм характером вони не є специфічними, а феномен посилення спіралізації артеріол і капілярів при патології очевидно є відповіддю регіональних адаптаційних механізмів на зміну умов кровообігу.

*Перспективи подальших розробок у даному напрямку. Подальше вивчення тривимірної організації ланок кровоносного МЦР в приепітеліальних зонах слизових оболонок в нормі дадуть нові морфологічні факти за допомогою яких може бути більш ретельно досліджена просторова будова МЦР і функціонування регіональних адаптаційних механізмів при зміні умов кровообігу та виявлення тих ланок, які найбільш суттєво впливають на виникнення патоморфологічних змін.*

## Література

1. Бабкин Б.П. Секреторный механизм пищеварительных желез // Пер. с англ.- Л.: Медгиз, 1960. - 777 с.
2. Караганов Я.Л., Банин В.В. И Топология структурно-функциональной единицы на уровне микроциркуляци . - М.: Медицина, 1977. - С.207-209
3. Костиленко Ю.П., Шерстюк О.О. Строеие десневых сосочков при гингивитах, сочетающихся с язвой пилорического отдела желудка в аспекте геликобактерной инфекции // Вісник стоматології. – 2001. - № 1. - С. 7-9.
4. Костиленко Ю.П., Шерстюк О.О. Розподіл гемомікросудин в топологічному просторі слизової оболонки пілоричного відділу шлунка людини // Вісник ВДМУ. - 2001. - С.449-450.
5. Круцяк В.Н., Проняев В.И., Ахтемийчук Ю.Т. Изготовление серий гистологических срезов для создания реконструкционных моделей // Архив анатом., гистол. и эмбриол. - 1988.-Т.95, вып. 10. - С. 87-886.
6. Попович. Ф.А. Характер изменения сосудов микроциркуляторного русла желудка человека при язвенной болезни // Архив анатом., гистол. и эмбриол. – 1982. - № 9. – С.50-55.
7. Попович.Ф.А. Микроангиоархитектоника и микротопография кровеносных сосудов желудка человека // Архив анатом., гистол. и эмбриол. – 1978. - № 9 . – С.53-61.
8. Пшеничный Н.Ф., Пшеничный. А.М. Функциональное значение спиралевидной формы кровеносных сосудов и ее моделирование // Архив анатом., гистол., и эмбриол. – 1981. - № 6. – С.33-38.
9. Саркисов Д.С., Перов Ю.Л. Микроскопическая техника // М: Медицина, 1966. - 544 с.
10. Шерстюк О.О. Деякі питання морфології ясенних сосочків людини при виразковій хворобі шлунка // Одеський медичний журнал. – 2000. - № 6. - С.93-94.
11. Шерстюк О.О. Морфологічні зміни слизової оболонки ясенних сосочків людини при виразковій хворобі шлунка // Науковий вісник Ужгородського університету. – 2000. - №11 – С. 76-79.
12. Шерстюк О.О., Костиленко Ю. П. Структурное обеспечение сократительных свойств слизистой оболочки желудка // Український медичний альманах. – 2001 - № 3. – С. 183-184.