

ХІРУРГІЧНА СТОМАТОЛОГІЯ

УДК 616.314.5-003.4-07

А.М. Гоголь

ІМУНОЛОГІЧНІ ПОКАЗНИКИ ЗУБОАЛЬВЕОЛЯРНОГО СЕГМЕНТА ПРИ ЗУБОВМІСНИХ КІСТАХ ВІД ТИМЧАСОВИХ МОЛЯРІВ

Вищий державний навчальний заклад України «Українська медична стоматологічна академія»

Зв'язок роботи з науковими програмами – стаття є фрагментом НДР «Імунні взаємодії в слизовій оболонці порожнини рота та їхня роль у патогенезі стоматологічних захворювань» (ДР № 0100U000389).

Хронічний гранулюючий періодонтит тимчасових зубів як нозологічна форма ускладнень каріозної хвороби займає вагомий відсоток у структурі стоматологічної захворюваності дитячого контингенту населення України, а проблема його лікування продовжує непокоїти не тільки спеціалістів терапевтичного профілю, а й стоматологів-хірургів, ортодонтів [1,2].

Проникнення одонтогенної мікрофлори в періодонт запускає запальний інфекційний процес, домінуючу участь у якому беруть фактори імунної відповіді. Його виникнення і розвиток є наслідком прогресування одонтогенної інфекції на фоні попередньої сенсibiliзації організму до інфекційного фактора. З урахуванням широкого різноманіття ідентифікованої мікрофлори в періодонті, яка певною мірою впливає на формування імунної відповіді, більшість дослідників намагаються з'ясувати, які фактори імунітету мають вирішальний вплив на розвиток подій у *locus morbi* та їхні наслідки [3].

Участь імунокомпетентних клітин у запальному процесі визначається не тільки їхньою ефекторною дією, а й значною мірою регуляторними властивостями. Згідно із сучасними досягненнями клінічної імунології найважливіша роль у підтриманні гомеостазу організму відводиться лімфоцитам, які відповідно до сучасної класифікації за кластерами диференціації є найбільш гетерогенною популяцією імунокомпетентних клітин із різнобічною функціональною спрямованістю [4].

Розвиток вогнища запалення в тканинах періодонта тимчасового зуба на етапі прогресування одонтогенної інфекції супроводжується його поширенням на прилеглі зубоальвеолярні сегменти та фолікули постійних зубів. Періодично виникаю-

чі загострення хронічного запального процесу призводять до резорбції коренів, прилеглих кісткових структур із передчасною втратою тимчасового зуба або утворення зубовмісної кісти [5,6,7].

Зубовмісна кіста формується внаслідок хронічного запалення тканин періодонта тимчасових зубів, коли в порожнину кісти втягується коронкова частина постійного зуба, а корінь із зоною росту зазвичай знаходяться за межами її оболонки [8,9].

Торпідний варіант клінічного перебігу хронічного гранулюючого періодонтиту частіше супроводжується розвитком зубовмісних кіст від причинних зубів. Виникнення і розвиток цього патологічного процесу певною мірою зумовлені індивідуальними особливостями реактивності організму [10].

Зміна імунобіологічної реактивності дитячого організму, яка є наслідком взаємодії причинної мікрофлори з імунорегуляторними системами, проявляється різними за характером деструктивними процесами у вогнищі запалення.

Своєчасне виявлення таких змін у стані імуннокомпетентних систем дитячого організму дозволяє підвищити ефективність первинної профілактики одонтогенних запальних кіст щелеп від причинних тимчасових зубів.

Мета роботи – вивчення рівня лімфоцитів периферичної крові зубоальвеолярного сегменту хворих на хронічний періодонтит тимчасових молярів, який ускладнився утворенням зубовмісних кіст.

Матеріали і методи дослідження.

Обстежили 8 дітей із хронічним періодонтитом тимчасових молярів віком 7-11 років, у яких діагностовано зубовмісні кісти. Усім хворим проводили загальноприйняте клінічне обстеження з підтвердженням діагнозу хвороби результатами рентгенологічного дослідження уражених зубів.

Для оцінки клітинної ланки імунітету зубоальвеолярного сегмента (ЗАС) забирали кров із ротової порожнини після видалення причинного зубу:

Уміст субпопуляцій лімфоцитів (CD 3+, CD4+, CD 8+, CD 16+, CD 20+ клітини) оцінювали за стандартною методикою визначення експресії поверхневих антигенів за допомогою непрямої імуофлюоресценції на проточному цитофлюориметрі "COULTER EPICS XL-MC" (деклараційний патент України на корисну модель №8871).

Групу порівняння склали 22 практично здорових дітей із фізіологічною зміною тимчасових молярів.

Для статистичної обробки отриманих результатів імунологічних досліджень, окрім визначення середніх величин, проводили кореляційний аналіз із обчисленням коефіцієнта рангової кореляції Спірмена та аналіз незалежних виборок за допомогою критерія Манна-Уїтні. Статистичну обробку даних проводили із застосуванням пакета програм „StatSoft STATISTICA 6.0” («ALEXSOFT»).

Результати дослідження та їх обговорення

З'ясовуючи анамнез хвороби виявили, що у всіх хворих основної групи клінічний перебіг хронічного періодонтиту не супроводжувався характерними ознаками уражень періапикальних тканин, як загальними так і місцевими. У 4 пацієнтів при дослідженні locus morbi, окрім позитивних симптомів вазопарезу, Кроне, Мармасе, виявлено деформацію альвеолярного відростка нижньої щелепи з вестибулярної поверхні. Симптом Дюпюїтрена не визначається. У всіх хворих ознаки кістоутворення пов'язані з тимчасовими молярами нижньої щелепи.

Для підтвердження діагнозу застосовували внутрішньоротову контактну рентгенографію. Характерну рентгенологічну картину зубовмісної кісти показано на рис. 1.

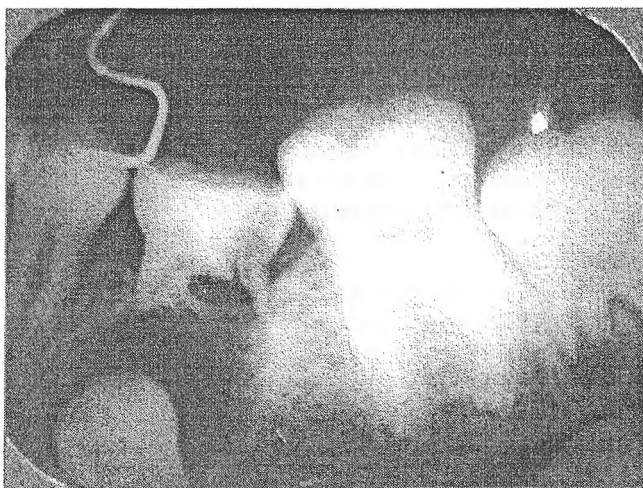


Рис. 1. Вогнище деструкції кісткової тканини округлої форми розміром до 1,5 см із чіткими межами і зоною остеосклерозу по периферії, резорбцією коренів (на 2/3 їхньої довжини) другого тимчасового моляра з поширенням на коронкову частину другого постійного моляра нижньої щелепи

Середні показники імунологічних параметрів у групах наведені в табл. 1.

Таблиця 1
Показники клітинної ланки імунітету зубоальвеолярного сегмента в групах спостереження (M±σ)

| Імунологічні показники | Група порівняння (n=22) | Основна група (n=8) |
|------------------------|-------------------------|---------------------|
| CD 3+ клітини | 55,8±16,56 | 54,81±13,71 |
| CD 4+ клітини | 30,7±11,45 | 28,52±13,90 |
| CD 8+ клітини | 18,6±6,88 | 21,43±8,60 |
| CD 16+ клітини | 10,1±7,53 | 7,94±5,50 |
| CD 20+ клітини | 8,5±2,63 | 8,66±4,42 |
| IPI | 1,72±0,63** | 1,30±0,54* |

Примітки: 1. * - достовірна відмінність ($p \leq 0,05$) із групою порівняння;
2. ** - достовірна відмінність з основною групою.

У наших дослідженнях при порівнянні відсоткових значень CD 4+ і CD 8+ клітин у контрольній і основній групах виявили, що при утворенні зубовмісних кіст відбувається відносно зменшення кількості Т-лімфоцитів із хелперно-індукторною функцією з 30,7±11,45% до 28,52±13,90%, а лімфоцитів з імуносупресивними властивостями - відносно зростання з 18,6±6,88% до 21,43±8,60%. Незважаючи на те, що зміни в групах не були достовірними по окремих субпопуляціях лімфоцитів, їх співвідношення при обчисленні імунорегуляторного індексу (IPI) мало достовірну різницю.

За торпідного варіанта перебігу хронічного періодонтиту прогнозується висока ймовірність кістоутворення від причинних тимчасових зубів. Особливо інформативним у цьому відношенні ми вважаємо показник IPI периферичної крові ЗАС. При наближенні його значення до 1,3 ймовірність кістоутворення суттєво зростає. У такому разі необхідно мати пересторогу щодо можливості затримки зміни ураженого тимчасового зуба на постійного наступника, ускладненого загоєння лунки після екстракції зуба.

Функціонування імунної системи має складну ієрархічну організацію, в якій відносний дефіцит однієї з ланок імунітету компенсується активізацією іншої. За певних обставин унаслідок порушення такої динамічної рівноваги всередині функціональної системи виникають сприятливі умови для торпідного перебігу запального процесу в періодонті та як наслідок - формування зубовмісної кісти зокрема.

Висновок.

Утворення зубовмісних кіст від тимчасових молярів у пацієнтів із хронічним періодонтитом відбувається на фоні зменшення кількості Т-лімфоцитів із хелперно-індукторною функцією та збільшення кількості лімфоцитів з імуносупресивними властивостями, що знаходить своє об'єктивне відображення в показнику імунорегуляторного індексу, визначення якого має практичне значення.

Перспективи подальших розробок.

Дослідження кореляційного зв'язку між значенням IPI периферичної крові зубоальвеолярного

сегмента і периферичної венозної крові може бути інформативним діагностичним критерієм з огляду на поширеність загальних імунограм у педіатричній практиці. Нагальним є використання імунологічного паспорту дитини і в практиці дитячого стоматолога.

Література

1. Мониторинг стоматологической заболеваемости у детей Украины / О.В. Деньга, В.С. Иванов, В.Н. Гороховский [и др.] // Дентальные технологии. – 2003. - №6. – С.2-6.
2. Показники ураженості карієсом зубів у дітей Полтавської області / Л.Ф. Каськова, О.О. Бабіна, О.Ю. Андріянова [та ін.] // Український стоматологічний альманах. – 2002. - №4. – С.13 - 15.
3. Максимовский Ю.М. Основные направления профилактики и лечения хронического воспаления в области периодонта / Ю.М. Максимовский, А.В. Митронин // Российский стоматологический журнал. – 2004. - №1. - С.16 - 19.
4. Якобисяк М. Імунологія / М. Якобисяк; [пер. з польської за ред. проф. В.В. Чоп'як]. – Вінниця: НОВА КНИГА, 2004. – 672 с.
5. Смоляр Н.І. Ураженість карієсом тимчасових зубів у дітей дошкільного віку м. Львова / Н.І. Смоляр, І.С. Дубецька // Український стоматологічний альманах. – 2004. - №3-4. – С.68-71.
6. Cordeiro M.M. The effects of periradicular inflammation and infection on a primary tooth and permanent successor / M.M. Cordeiro, M.J. Rocha // J. Clin. Pediatr. Dent. - 2005. - Vol.29, №3. - P.193 - 200.
7. Ткаченко П.І. Ускладнення хронічних періодонтитів тимчасових зубів / П.І. Ткаченко, А.М. Гоголь, Ю.Й. Шевченко // Український стоматологічний альманах. – 2005. - №5. – С.47-52.
8. Варес Я.Е. Зубовмісна кіста: особливості клінічного перебігу, діагностики, лікування / Я.Е. Варес, І.Г. П'ясецька // Український морфологічний альманах. – 2006, т.4. – С.121-122.
9. Щелепні кісти: спроба узагальнення літературних даних і власних спостережень / П.І. Ткаченко, С.О. Білоконь, О.В. Гуржій [та ін.] // Стоматолог. – 2005. - №11 (91). – С.17-23.
10. Гоголь А.М. Алгоритм визначення варіанта клінічного перебігу хронічного гранулюючого періодонтиту тимчасових молярів в період змінного прикусу / А.М. Гоголь // Актуальні проблеми сучасної медицини: Вісник Української медичної стоматологічної академії. – 2007. – Т.7, №3. – С.25-28.

Стаття надійшла
26.11. 2013 р.

Резюме

Проведено імунологічне обстеження 8 дітей з зубосодержащими кістами от временных моляров нижней челюсти с определением основных популяций лимфоцитов в периферической крови зубоальвеолярного сегмента. Образование зубосодержащей кисты происходит на фоне уменьшения количества лимфоцитов с хелперно-индукторной функцией и увеличения количества лимфоцитов с иммуносупрессивными свойствами. Вероятность образования кисты возрастает при снижении показателя иммунорегуляторного индекса до 1,3.

Ключевые слова: зубосодержащая киста, временные моляры, иммунорегуляторный индекс.

Резюме

Проведено імунологічне обстеження 8 дітей із зубовмісними кістами від тимчасових молярів нижньої щелепи з визначенням основних популяцій лімфоцитів у периферичній крові зубоальвеолярного сегмента. Зубовмісна кіста утворюється на тлі зменшення кількості лімфоцитів із хелперно-індуктивною функцією і збільшення кількості лімфоцитів з імуносупресивними властивостями. Імовірність утворення кісти зростає за зниження показника імунорегуляторного індексу до 1,3.

Ключові слова: зубовмісна кіста, тимчасові моляри, імунорегуляторний індекс.

Summary

The general populations of lymphocytes in peripheral blood of dentoalveolar segments have been determined during the examination of eight patients with dentigerous cyst from mandibular deciduous molars. The dentigerous cyst formation is accompanied by decrease in the number of lymphocytes with helper-inductor function and increase in the number of lymphocytes with immunosuppressive properties. The chance of cyst formation increases with decrease in immunoregulatory index to 1.3.

Key words: dentigerous cyst, temporary molars, immunoregulatory index.