

Pankevych A.I., Higher State Educational Institution of Ukraine “Ukrainian Medical Stomatological Academy”, Docent, Candidate of Medical Sciences,
the Stomatological Faculty,

Loburets V.V., Higher State Educational Institution of Ukraine “Ukrainian Medical Stomatological Academy”, Docent, Candidate of Medical Sciences,
the Stomatological Faculty,

Kolisnyk I.A., Higher State Educational Institution of Ukraine “Ukrainian Medical Stomatological Academy”, Docent, Candidate of Medical Sciences,
the Stomatological Faculty,

Gogol A.M., Higher State Educational Institution of Ukraine “Ukrainian Medical Stomatological Academy”, Docent, Candidate of Medical Sciences,
the Stomatological Faculty

Evaluation of clinical and radiological features of the maxillary sinus in the planning of dental implantations

Abstract: The article is devoted to substantiation possibilities of sinus lifting at planning implant rehabilitation in patients with distal dentition defects and bone deficiency of the upper jaw. The features of maxillaries sinus anatomy and mucosa condition was evaluated using CT scan data and described in publication.

Keywords: dentistry, implantology, otorhinolaryngology, maxillary sinus, sinus lift, computed tomography.

Панькевич А.І., ВДНЗУ «Українська медична стоматологічна академія»,
доцент, кандидат медичних наук, стоматологічний факультет,

Лобурець В.В., ВДНЗУ «Українська медична стоматологічна академія»,
доцент, кандидат медичних наук, стоматологічний факультет,

Колісник І.А., ВДНЗУ «Українська медична стоматологічна академія»,
доцент, кандидат медичних наук, стоматологічний факультет,

Гоголь А.М., ВДНЗУ «Українська медична стоматологічна академія»,
доцент, кандидат медичних наук, стоматологічний факультет

Оцінка клініко-рентгенологічних особливостей верхньощелепної пазухи при плануванні дентальної імплантації

Анотація: Робота присвячена обґрунтуванню можливостей проведення синусліфтингу при плануванні імплантологічної реабілітації у хворих з кінцевими дефектами зубних рядів верхньої щелепи та недостатнім об'ємом кісткової тканини у бокових відділах. У публікації розглядаються особливості анатомії максиллярного синусу та стану слизової оболонки на основі оцінки даних комп'ютерної томографії.

Ключові слова: стоматологія, максиллярний синус, імплантологія, оториноларингологія, синусліфтинг, комп'ютерна томографія.

Вступ

Імплантологічна реабілітація стоматологічних пацієнтів з втратою бічної групи зубів верхньої щелепи може представляти собою складну задачу, що зумовлено нестачею кісткової тканини. Загалом наводять такі основні причини дефіциту: резорбція кісткової тканини після операції видалення зуба чи одонтогенної патології, анатомічні особливості верхньощелепного синусу (наприклад гіперпневматичний тип його будови). Найчастіше спостерігається поєднання перелічених умов [1]. Нерідко зустрічаються випадки, коли між порожниною рота та порожниною пазухи зберігається лише тонка (менш 1 мм завтовшки) кортикальна кістка. Дентальна імплантація у таких хворих без додаткової хірургічної підготовки неможлива (рис. 1).

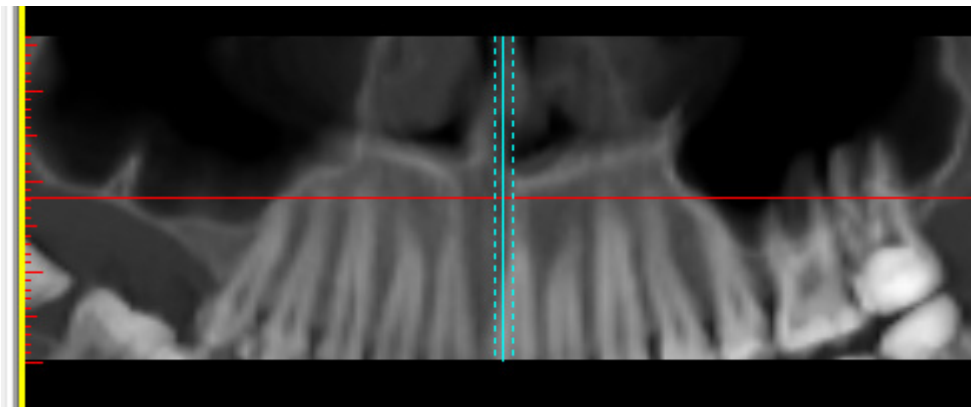


Рис. 1. Пацієнтка Ф., 23 р., історія хвороби № 98. Кінцевий дефект правої верхньої щелепи. Незадовільні умови для дентальної імплантації

Аугментація дна верхньощелепної пазухи на сьогоднішній день є однією з найбільш прогнозованих методик, що дозволяє збільшити об'єм кісткової тканини. Як результат – ділянка стає придатною для постановки дентальних імплантатів (рис. 2).

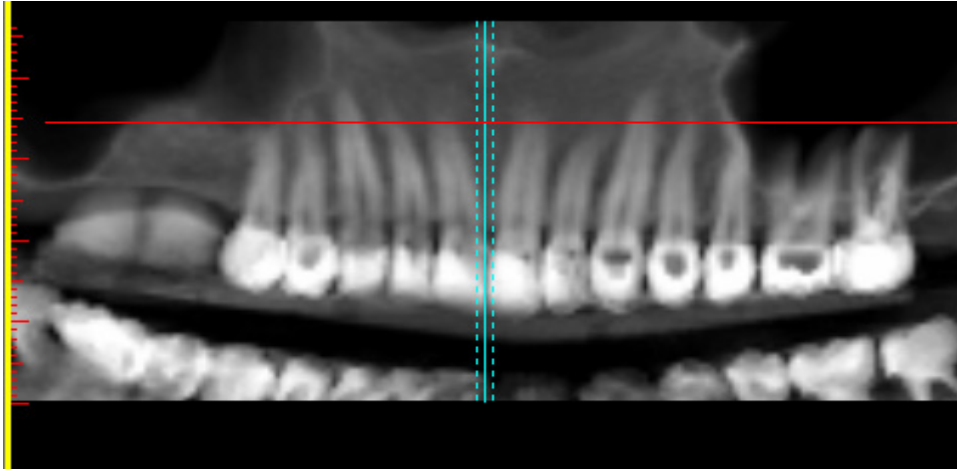


Рис. 2. Пацієнтка Ф., 23 р., історія хвороби № 98. Кінцевий дефект правої верхньої щелепи. Стан після відкритого синусліфтингу

Проведення оперативного втручання потребує ретельного планування. В ході обстеження лікар повинен з'ясувати анатомічні особливості пазухи, взаємовідношення між пазухою та зубами, виявити осередки хронічного інфікування слизової оболонки. Серед об'єктивних методів дослідження комп'ютерна томографія (КТ) є методикою, що найбільш точно відображає кісткову та м'якотканинну структури пазухи. Її вважають своєрідним золотим стандартом дослідження синусу [4, 3]. КТ зображення візуалізують зміни слизової оболонки, що зумовлені різними патологічними процесами: запаленням, алергією, травмою чи пухлиною; чітко визначають присутність кісткової перегородки, наявність якої значно підвищує ризик інтраопераційної перфорації слизової оболонки. Дослідження дозволяє оцінити якість пломбування зубів, що могли стати причиною синуситу, а також побачити остіомеатальний комплекс [6]. Його оцінка є необхідною при плануванні втручання, оскільки зменшений діаметр отвору зумовлює недостатню аерацію пазухи, що підвищує ризик розвитку запальних ускладнень. Отримана інформація дозволяє прогнозувати ризики запланованого втручання та мінімізувати можливі післяопераційні ускладнення. З іншого боку саме запалення чи набряк статистично значимо підвищує ризик розвитку гострого чи хронічного синуситу після процедури аугментації [5].

Таким чином, використання КТ дослідження є запорукою більш безпечного проведення оперативних втручань на максиллярному синусі та підготовки пацієнтів до повноцінної реабілітації.

Мета роботи. За даними комп'ютерної томографії дослідити стан слизової оболонки і структуру максиллярного синусу, та обґрунтувати можливість проведення синусліфтингу при плануванні імплантологічної реабілітації у хворих з кінцевими дефектами зубних рядів верхньої щелепи та недостатнім об'ємом кісткової тканини у бокових відділах.

Матеріали та методи

У клініці кафедри дитячої хірургічної стоматології з пропедевтикою хірургічної стоматології та кафедри оториноларингології з офтальмологією протягом 2010-2015 років нами проведено обстеження 116 пацієнтів. Усім хворим планували заміщення дентальними імплантатами від одного до трьох втрачених зубів у боковій ділянці верхньої щелепи та підняття дна максиллярного синусу. Для оцінки якості кісткової тканини, архітекtonіки верхньощелепного синуса та необхідності у проведенні відкритого чи закритого синусліфтингу здійснювали комп'ютерну томографію верхніх щелеп. Обстеження проводили з використанням спірального комп'ютерного томографа "Siemens somatom Emotion" (Siemens Healthcare GmbH). Характеристики томографа: потужність (kV) 80-130, сила струму трубки (mA) 20-140, час реконструкції (с) < 20, товщина зрізу (мм) 0,63, час сканування (с) 10-15.

Аналіз зображень виконували з використанням програмного забезпечення SimPlant Pro 11.04. Оцінювали показники у трьох площинах (аксіальній, корональній, сагітальній) із кроком 0,63 мм [2]. У дослідження були включені пацієнти, на КТ яких була повністю відображена верхньощелепна пазуха, внутрішньоносові структури, включаючи остіомеатальний комплекс. Основну увагу звертали на потовщення слизової оболонки, наявність ексудату в синусі, стан *ostium maxillaris*. Аксіальні зрізи дозволяли встановити наявність додаткових перегородок. Корональні зображення визначали потовщення слизової дна пазухи та стан природного отвору. Товщину слизової вимірювали перпендикулярно до підлеглої кістки, та занотовували дані. При відсутності патологічних змін слизова оболонка пазухи практично не візуалізується (при її товщині до 2 мм). Потовщення понад 2 мм вважають за патологічний набряк мембрани Шнайдера. Особливості остіомеатального комплексу оцінювали як

«відкритий» при відсутності видимого набряку, та «закритий», якщо слизова блокувала отвір [7].

Поряд з рентгенологічною методикою, при необхідності, оцінювали стан тканин ендоназально. Оптична ендоскопія порожнини носа проводилась усім пацієнтам зі скаргами на порушення носового дихання та наявністю анамнестичних даних за синусити. У разі виявлення стійких морфологічних порушень порожнини носа та остіомеатального комплексу (девіації переділлки носа, синехії, наявність *concha bullosa*, гіпертрофії *bullae ethmoidalis*, поліпозних розрощень та новоутворень), проводилось їх хірургічне усунення. Основна мета таких ендоназальних ендоскопічних функціональних втручань – відновлення адекватного дренажу та вентиляції максиллярного синусу перед застосуванням субантральної аугментації. Крім того, в разі виявлення порушень порожнини верхньощелепної пазухи – проводилась її ендоназальна санація. Природний отвір синусу розширювався до розмірів, що забезпечують контроль за станом слизової оболонки в ділянці альвеолярної бухти, можливість локального застосування медикаментозних засобів.

Результати дослідження

Групу дослідження склали пацієнти з повною та частковою адентією верхньої щелепи віком від 21 до 67 років. Чоловіків було 56, жінок 60.

Структура дефектів зубних рядів верхньої щелепи була наступною (табл. 1): у 8 хворих були беззубі верхні щелепи, у 25 – односторонні кінцеві дефекти, у 16 – двосторонні кінцеві, у 34 включені односторонні дефекти (2 та більше зубів), у 21 включені двосторонні, у 12 хворих одиночні дефекти у боковій ділянці.

Таблиця 1. Структура дефектів зубних рядів верхньої щелепи обстежених пацієнтів

Тип дефекта зубного ряду	Кількість хворих	Відсоток
Беззубі верхні щелепи	8	6,90
Односторонні кінцеві	25	21,55
Двосторонні кінцеві	16	13,79
Включені односторонні (2 та більше зубів)	34	29,31
Включені двосторонні (2 та більше зубів)	21	18,10

Одиночні	12	10,34
Разом	116	100

Для отримання прогнозованих результатів ми оцінювали результати КТ дослідження у двох основних аспектах: вивчали стан кісткової тканини, потім – особливості анатомічної будови синусу та його слизової оболонки.

Кількісні характеристики кісткової тканини були такими. Середня ширина кістки становила $6,45 \pm 0,42$ мм. Середня висота кістки під верхньощелепною пазухою становила $6,04 \pm 0,98$ мм (табл. 2). Цей показник коливався від 1 мм до 10,5 мм, що зумовлено давністю видалення зубів, обсягом дефекту зубного ряду. Ця величина набуває більш об'єктивного значення після поділу хворих у залежності від методики оперативного втручання. При виборі тактики ми керувалися загальноприйнятими протоколами щодо проведення синусліфтингу [8]. Так у пацієнтів з висотою кістки більше 6 мм (середнє значення $7,12 \pm 0,65$ мм), нами запланована методика закритого підняття дна гайморової пазухи. Всього таких хворих було 90, з них у 42 випадках не було необхідності додаткового застосування остеопластичних матеріалів (8 мм та більше), у 48 планувалось їх використання (від 6 до 8 мм).

У пацієнтів, висота кістки у яких становила менше 6 мм (середнє значення $3,85 \pm 0,41$ мм), ми планували підняття дна верхньощелепної пазухи за відкритою методикою. Таких хворих було 26, з них у 15 були умови для одномоментної постановки імплантатів (висота 3 мм та більше) у 11 планувалась відстрочена установка дентальних імплантатів (висота менше 3 мм).

Таблиця 2. Висота кістки та тип запланованого втручання у хворих

Запланований вид синусліфтингу		Середня висота кістки (мм)	
		$3,85 \pm 0,41$	$7,68 \pm 0,65$
Відкритий	З одномоментною постановкою імплантатів	15	–
	З відстроченою постановкою імплантатів	11	–
Закритий	Із використанням кісткових замінників	–	48

	Без використання кісткових заміників	–	42
--	--------------------------------------	---	----

Особливості архітекtonіки позначені у таблиці 3.

Таблиця 3. Анатомо-рентгенологічна характеристика обстежених хворих

Виявлені особливості	Права пазуха	Ліва пазуха	Обидві пазухи
Потовщення слизової оболонки (від 2 мм)	43	39	22
Тотальний набряк	10	90	5
Наявність кріст	35	41	22
Киста	6	8	4
Пломбувальний матеріал	2	6	–

Потовщення слизової оболонки нами встановлено у 43 хворих справа, у 39 зліва і у 22 – в обох пазухах (рис. 3).

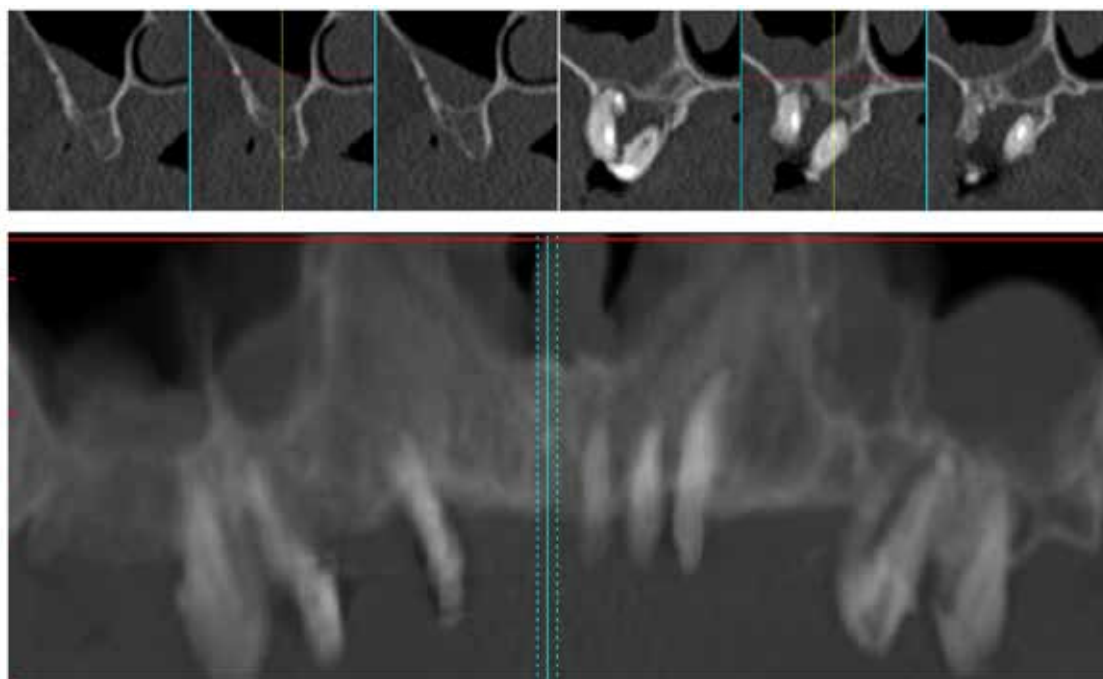


Рис. 3. Пацієнтка А., 61 р., історія хвороби № 63. Двостороннє потовщення слизової оболонки, хронічний періодонтит 16, 26, 27

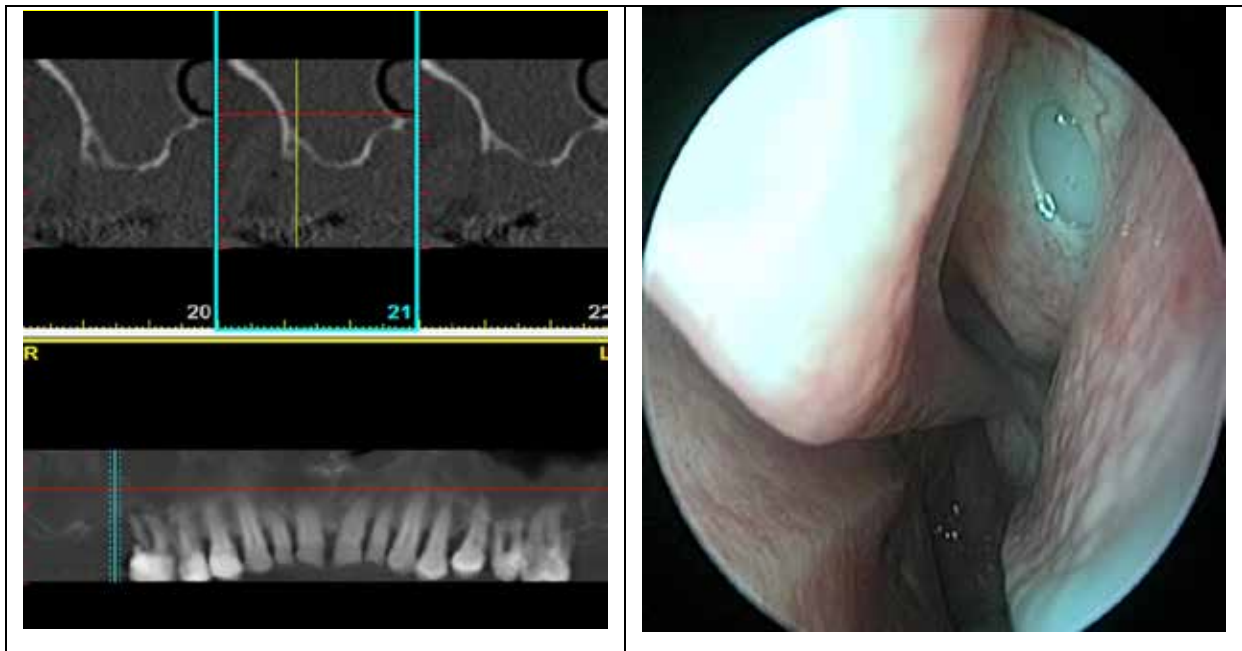


Рис. 4. Пацієнт Г., 59 р., історія хвороби № 89. Двостороннє тотальне потовщення слизової оболонки, обструкція остіомеатального комплексу. Заблоковане співюстя максиллярного синусу

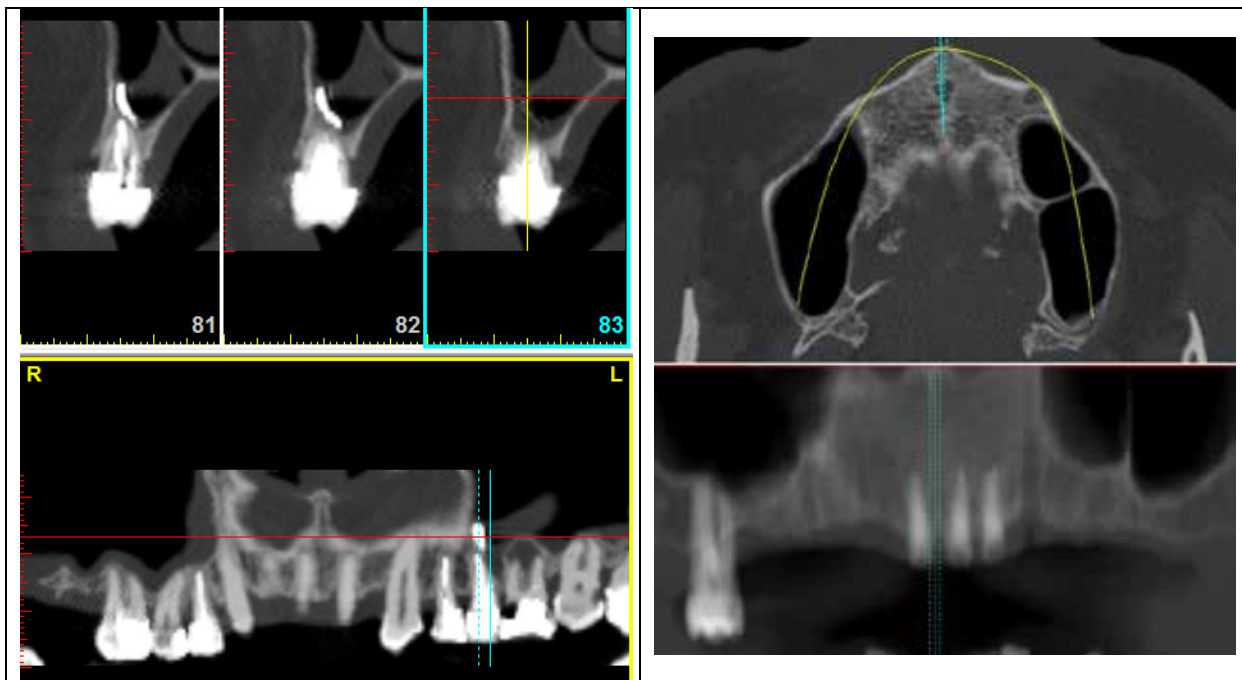


Рис. 5. Пацієнтка Л., 52 р., історія хвороби № 203. Пломбувальний матеріал у лівій верхньощелепній пазусі

Рис. 6. Пацієнт Г., 49 р., історія хвороби № 105. Присутня кісткова перегородка у лівій верхньощелепній пазусі

Товщина мембрани Шнайдера коливалася від 2,5 мм до 13,1 мм (середнє значення становило $4,86 \pm 0,34$ мм). Повна або часткова блокада природного максиллярного отвору констатована у 15 хворих справа та 13 – з лівого боку, двостороння – у 7 пацієнтів. Тотальне потовщення із обструкцією остіомеатального комплексу нами виявлено у 10 пазухах справа, 9 зліва, у 5 – двостороннє (рис. 4).

Присутність пломбувального матеріалу в порожнині пазухи нами встановлено у 2 хворих справа та у 6 зліва (рис. 5). Наявність перетинки визначалась у 35 пацієнтів справа та у 41 з лівого боку, у 22 обстежених з обох боків (рис. 6).

Кісту діагностовано у 4 хворих з обох боків та у 6 з одного боку (рис. 7). Вказані зміни не залежали від віку та статі хворих.

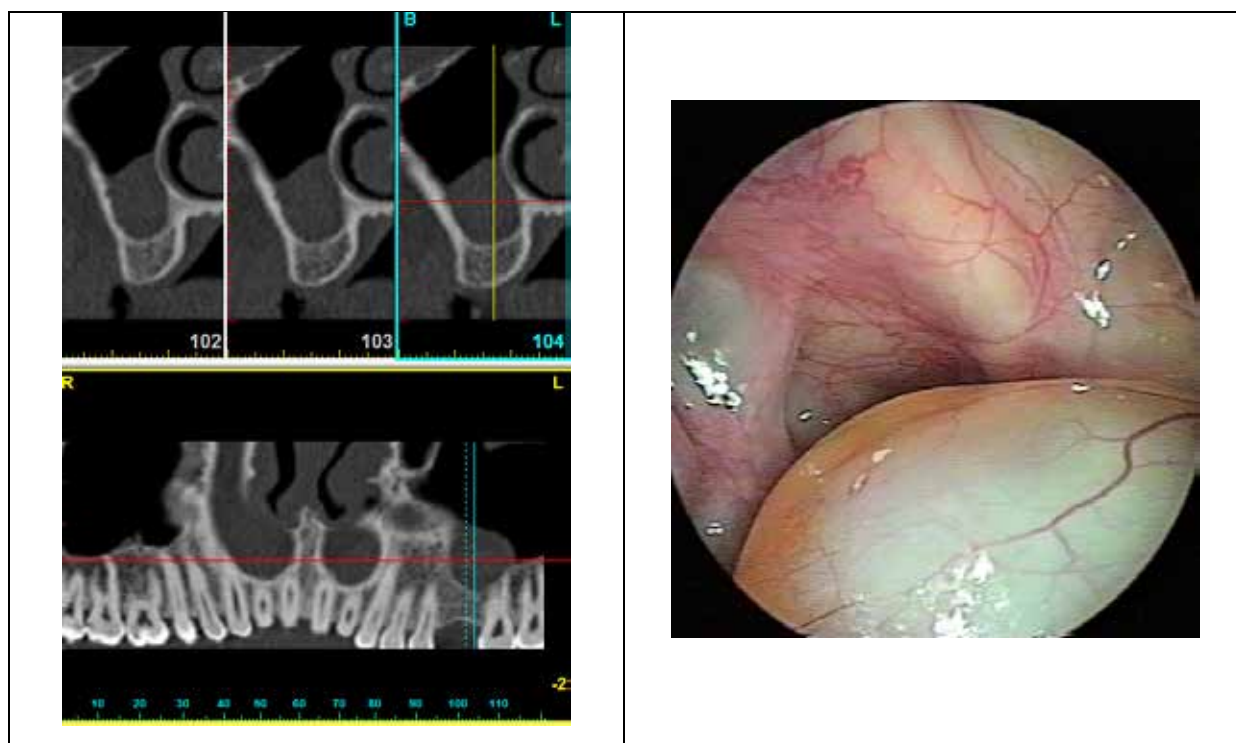


Рис. 7. Пацієнт П., 31 р., історія хвороби № 133. Кіста лівої верхньощелепної пазухи

Загалом зміни запального характеру нами виявлені у 101 синусі. Найчастіше вони були односторонніми, що на нашу думку вказує на їхній зв'язок із хронічними верхівковими перідонтитами вже видалених, або поряд розташованих зубів. Однак у певної кількості хворих зміни не мали такого зв'язку. Всі хворі не залежно від етіології змін були проконсультовані

оториноларингологом. Лише у такій співпраці приймалося рішення про комплекс заходів у зацікавленій ділянці.

Аналізуючи цифрові дані, слід вказати, що із 160 синусів, в ділянці яких планувалось оперативне втручання, з різних причин воно було виконане лише у 82 випадках. Так втручання не виконували у таких категорій пацієнтів:

- усіх з беззубими верхніми щелепами (було прийнято рішення на користь менш травматичних операцій, або відмова від дентальної імплантації);
- усіх з тотальним набряком пазух (через протипоказання);
- у решти – через протипоказання, відмову від підняття дна пазухи, застосування мостоподібних та знімних конструкцій протезів.

Висновки. Передімплантаційне комп'ютерно-томографічне дослідження верхніх щелеп дозволяє ретельно оцінити розміри кісткової тканини, встановити особливості архітекtonіки пазух та стан слизової оболонки. Планування оперативних заходів повинно відбуватись у співпраці з лікарем-оториноларингологом, який безпосередньо може усунути несприятливі фактори, що існують у максиллярному синусі. Лише такий комплексний підхід дозволить вибрати тактику для вирішення задачі зі збільшення об'єму кістки, проводити оперативні втручання на верхньощелепному синусі з найменшими ризиками ускладнень, та досягти прогнозованого результату.

Список літератури:

1. Beaumont C. Prevalence of maxillary sinus disease and abnormalities in patients scheduled for sinus lift procedures / C. Beaumont, G. G. Zafiroopoulos, K. Rohmann, D. N. Tatakis // J. Periodontol. – 2005. – № 76. – P. 461.
2. Edwards S. P. Computer-assisted craniomaxillofacial surgery / S. P. Edwards // Oral Maxillofac. Surg. Clin. North. Am. – 2010. – Vol. 22. – P. 117-134.
3. Fatterpekar G. M. Imaging the paranasal sinuses: where we are and where we are going / G. M. Fatterpekar, B. N. Delman, P. M. Som // Anat. Rec. – 2008. – № 72. – P. 291-1564.
4. Ilze Dobele. Radiographic assessment of findings in the maxillary sinus using cone-beam computed tomography / Ilze Dobele, Ligija Kise, Peteris Apse, Gints Kragis, Andris Bigestans // Stomatologija, Baltic Dental and Maxillofacial Journal. – 2013. – № 4. – Vol. 15. – P. 119-122.

5. Manor Y. Late signs and symptoms of maxillary sinusitis after sinus augmentation / Y. Manor, O. Mardinger, I. Bietlitum, [et al.] *Oral. Surg // Oral Med. Oral. Pathol. Oral. Radiol. Endod.* – 2010. – Vol. 4. – P. 110.
6. Pignataro L. ENT assessment in the integrated management of candidate for (maxillary) sinus lift / L. Pignataro, M. Mantovano, S. Torretta, G. Felisati, G. Sambataro // *Acta Otorhinolaryngol Ital.* – 2008. – № 9. – P. 28-110.
7. Zijderveld S. A. Anatomical and surgical findings and complications in 100 consecutive maxillary sinus floor elevation procedures / S. A. Zijderveld, J. P. A. Van den Bergh, E. Schulten, C. M. Bruggenkate // *American Association of Oral and Maxillofacial Surgeons. J. Oral Maxillofac Surg.* – 2008. – Vol. 66. – P. 1426.
8. Параскевич В. Л. Дентальная имплантология / В. Л. Параскевич – Москва: Медицинское информационное агентство, 2006. – 400 с.