

Osnove biologije koštanog tkiva

The basics of bone biology

Luka Đudarić*, Sanja Zoričić Cvek, Olga Cvijanović, Ariana Fužinac-Smojver,
Tanja Čelić, Danijela Martinović

Sažetak. Koštano tkivo je najzastupljenije potporno tkivo u organizmu čovjeka. Ono izgrađuje koštani sustav čije su funkcije višestruke (potporni uređaj organizma, određuje veličinu i oblik tijela, zaštita organa, pokretanje u prostoru). Koštano tkivo razvija se iz mezenhima složenim procesom osteogeneze. Potonja je rezultat istovremenih procesa izgradnje i razgradnje koštanog tkiva. Izgradnja i razgradnja koštanog tkiva su, promatrajući njihovu svrhu u cjelini, sinergistički i fiziološki uravnoteženi procesi jer oba djeluju u cilju stvaranja i održavanja homeostaze koštanog sustava. Otklon od fiziološke ravnoteže ovih dvaju procesa očituje se u patološkoj osteogenezi pri kojoj je homeostaza u koštanom tkivu narušena, bez obzira na uzrok (osteoartroza, osteoporozna). Mnoga suvremena istraživanja usmjerena su na proučavanje ovih procesa, a njihovi rezultati omogućili su razumijevanje patofizioloških procesa koji zahvaćaju koštano tkivo. Rezultati istraživanja procesa osteoindukcije (koštani morfogenetski proteini i njihovi inhibitori) i osteokondukcije imaju uspješnu primjenu u koštanoj kirurgiji.

Ključne riječi: koštano tkivo; osteogeneza; pregradnja koštanog tkiva

ABSTRACT. Bone tissue is the most abundant supporting tissue in the human body. It builds the skeletal system, which performs several functions: it provides the framework of the body, determines the size and shape of the body, protects the organs, and enables movements. Bone tissue develops from the mesenchyme by a complex process of osteogenesis. Osteogenesis results from continuous processes of bone formation and resorption. Bone formation and resorption are, considering their purpose as whole, synergistically and physiologically balanced processes since they both act to create and maintain the skeletal system homeostasis. Physiological imbalance of these processes is evident as pathological osteogenesis when bone tissue homeostasis is disturbed, regardless of the cause (osteoarthritis, osteoporosis). Many recent investigations have focused on the study of these processes and their results provided understanding of pathophysiological processes which affect bone tissue. The results of investigating osteoinduction (bone morphogenetic proteins and their inhibitors) and osteoconduction have found successful application in bone surgery.

Key words: bone remodeling; bone tissue; osteogenesis

Zavod za anatomiju,
Medicinski fakultet Sveučilišta u Rijeci,
Rijeka

Primljeno: 13. 11. 2013.
Prihvaćeno: 23. 12. 2013.

*** Dopisni autor:**

Luka Đudarić, dr. med.
Zavod za anatomiju, Medicinski fakultet
Sveučilišta u Rijeci
Braće Branchetta 20, 51 000 Rijeka
e-mail: luka.dudaric@medri.uniri.hr

<http://hrcak.srce.hr/medicina>

UVOD

Koštano tkivo (lat. *textus osseus*) je mineralizirano potporno tkivo (lat. *textus connectivus*). Odlikuje se specifičnim biomehaničkim karakteristikama čvrstoće i elastičnosti. Čvrstoća i otpornost koštanog tkiva prema djelovanju vlačnih sila uspoređuje se s lijevanim željezom, a fleksibilnost koštanog tkiva odgovara čeliku¹. Arhitektura koštanoga tkiva pokazuje princip ekonomičnosti koji se očituje u optimalnoj građi ostvarenoj sa što manjom masom gradivnog materijala (Rouxov zakon).

Čvrstoća i otpornost koštanog tkiva prema djelovanju vlačnih sila uspoređuje se s lijevanim željezom, a fleksibilnost koštanog tkiva odgovara čeliku. Arhitektura koštanoga tkiva pokazuje princip ekonomičnosti koji se očituje u optimalnoj građi ostvarenoj sa što manjom masom gradivnoga materijala.

Koštano tkivo sastoji se od stanica (lat. *cellulae textuum*) i međustanične tvari (lat. *matrix extracellularis*) koja po masi prevladava. Razlikuju se dvije vrste koštanog tkiva: zrelo i nezrelo koštano tkivo (slika 1). Nezrelo koštano tkivo u odrasla čovjeka nalazi se u zubnom cementu, u području šavova lubanje, u koštanom labirintu i području insercija tetiva na kost. Nezrelo koštano tkivo naziva se isprepletano koštano tkivo jer sadrži kolagena vlakna različite debljine i različitog usmjerenja. Stanice su brojnije po jedinici volumena nego u zreлом koštanom tkivu i bez pravilnosti su razbacane u međustaničnoj tvari. Zrelo ili lamelarno koštano tkivo je najzastupljenije u odraslih organizama. Ono pokazuje pravilnost u rasporedu elemenata međustanične tvari i stanica. Mikroskopskim pregledom lamelnog koštanog tkiva uočava se pravilnost u međusobno paralelnom rasporedu koštanih lamela debljine 5 – 10 μm. U

¹ *Terminologia Histologica: International Terms for Human Cytology and Histology By the Federative International Committee on Anatomical Terminology (FICAT). Philadelphia: Wolters Kluwer/Lippincott Williams & Wilkins, 2008.*

^{**} *Terminologia Embryologica from internal document (2009) (<http://www.unifr.ch/ifaa/Public/EntryPage/ViewSource.html>)*

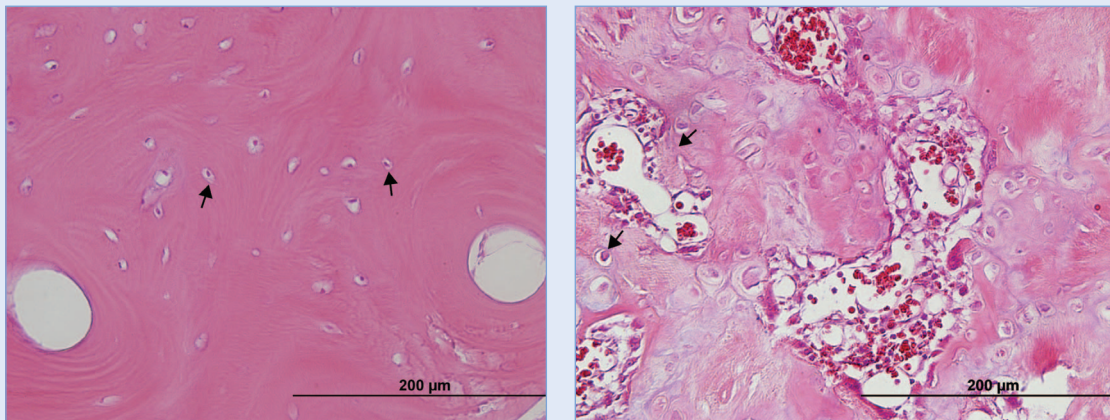
^{***} *Federative Committee on Anatomical Terminology. Terminologia Anatomica, International Anatomical Terminology. Stuttgart, New York: Thieme, 1998.*

pojedinoj koštanoj lameli (lat. *lamella ossea*^{**}) nalaze se šupljine u kojima su trupovi osteocita. U kvadratnom milimetru koštanog tkiva dolazi 700 – 900 šupljina. Šupljine su međusobno povezane kanalčićima, *canaliculi ossei*^{**}, koji sadrže citoplazmatske izdanke osteocita, *processus osteocytiti*^{**}. Promjer kanalčića ne prelazi 1 μm. Osteociti su međusobno u kontaktu koji se ostvaruje preko njihovih citoplazmatskih izdanaka (slika 2).

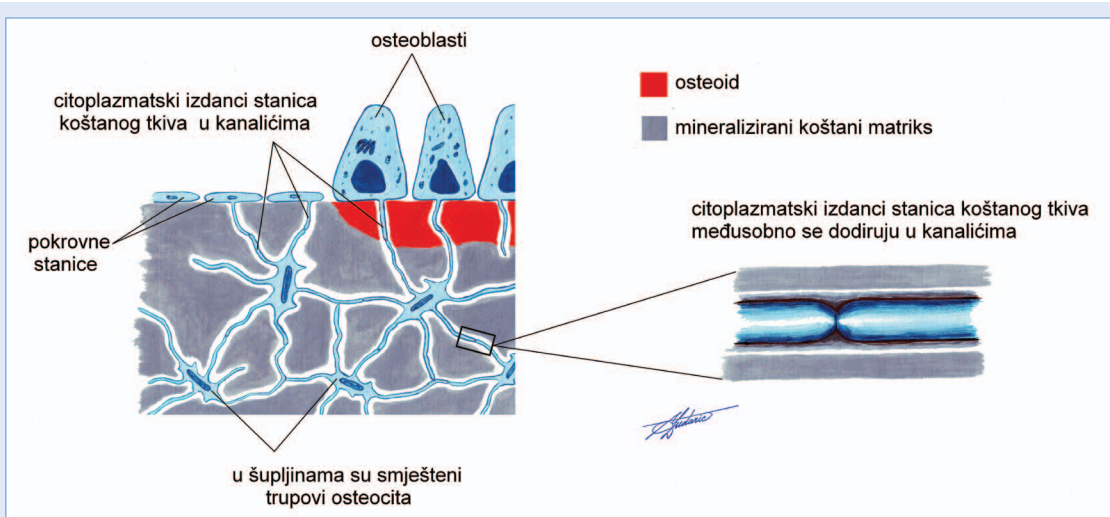
Šupljine su međusobno udaljene 10 – 40 μm. Šupljine u pojedinoj lameli povezane su brojnim kanalčićima, dok su šupljine susjednih lamela povezane s manjim brojem kanalčića.

Dva su oblika koštane tvari koji se međusobno razlikuju u rasporedu lamela. Različita morfologija određuje im specifična biomehanička svojstva i poziciju u pojedinoj kosti. U nazivima tih dviju koštanih tvari – spužvasta koštana tvar (lat. *substantia spongiosa s. trabecularis*^{***}; *textus osseus spongiosus s. trabecularis*^{***}) i kompaktna koštana tvar (lat. *substantia compacta*^{***}; *textus osseus compactus*^{***}) istaknute su njihove bitne karakteristike. U spužvastoj koštanoj tvari koštano tkivo oblikuje koštane gredice (lat. *trabeculae osseae*^{**}) različitih dimenzija (slika 3). Pažljivim promatranjem uočava se grupiranost gredica u pravcima koji pokazuju smjer djelovanja sila tlaka i vlakna na kost (slika 4). Prostore između gredica spužvaste tvari ispunjava koštana srž (lat. *medulla ossium*^{****}). U dugim kostima spužvasta koštana tvar najviše je zastupljena u okrajcima, dok se u tankom sloju nalazi u dubini trupa cjevaste kosti (slika 5). Na maceriranom preparatu spužvasta tvar nije vidljiva.

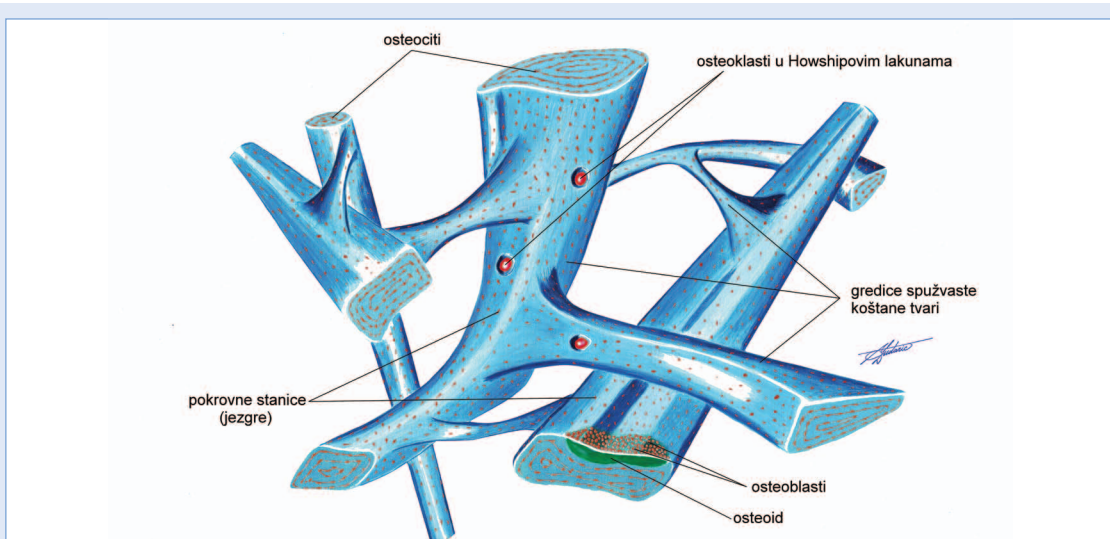
Kompaktna koštana tvar prekriva površinu svih kostiju (slika 5). Solidne je strukture i nema šupljine ispunjene koštanom srži. Kompaktna koštana tvar gradi površinske dijelove svih kostiju i stoga se, u tim područjima, naziva kortikalna kost (lat. *substantia corticalis*^{***}). U kompaktnoj koštanoj tvari trupa cjevanice, lamele čine četiri sustava s obzirom na položaj i način slaganja (slika 6). Rubni osnovni sustav lamela čine lamele koje se nalaze neposredno pod vezivnom ovojnicom kosti, odnosno periostom. U dubini trupa uočavaju se lamele središnjeg (unutarnjeg) osnovnog sustava. Između spomenutih sustava lamela raspoređene su Haversove lamele. One koncentrično okružuju



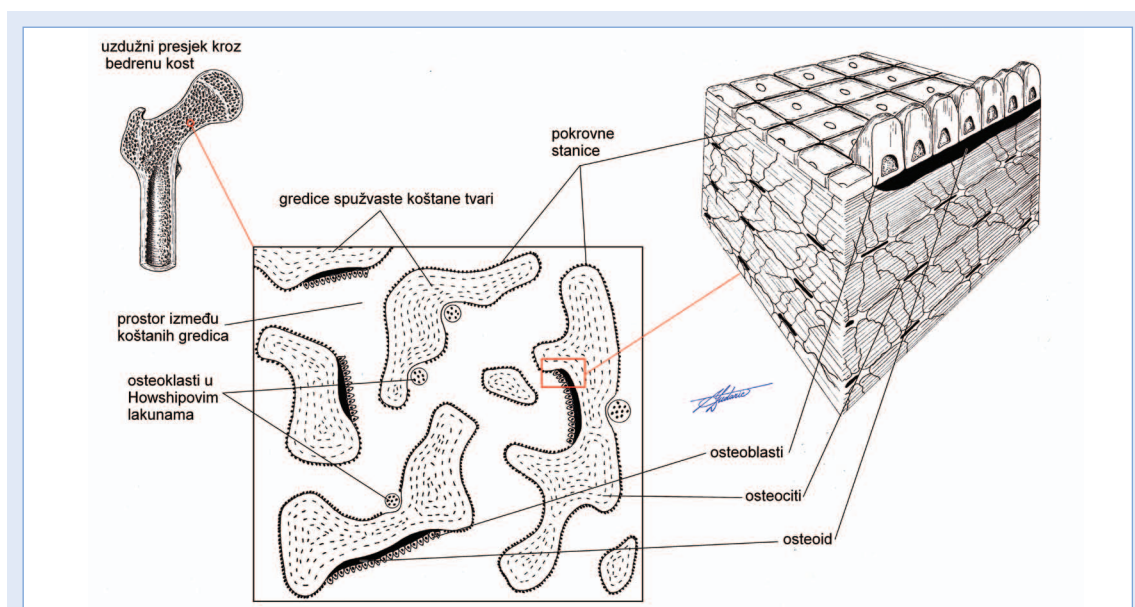
Slika 1. Mikrofotografija zrelog (A) i nezrelog (B) koštanog tkiva. Bojanje HE, povećanje 400×. Strelice pokazuju osteocite.



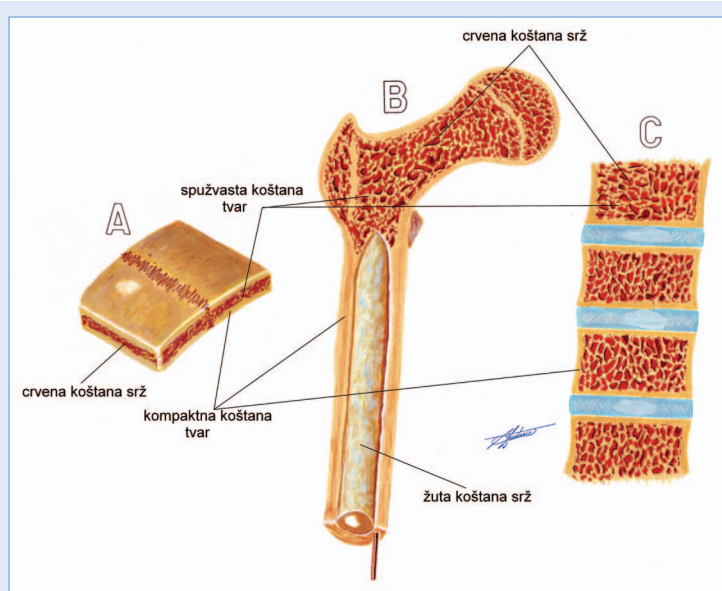
Slika 2. Međusobna povezanost stanica u koštanom tkivu citoplazmatskim izdancima.



Slika 3. Gredice spužvaste koštane tvari.



Slika 4. Organizacija spužvaste koštane tvari.



Slika 5. Raspored spužvaste i kompaktne koštane tvari u pločastoj kosti (A), dugoj cjevastoj kosti (B) i kratkoj kosti (C).

pojedini Haversov kanal (promjer 30 – 200 μm) koji se pruža paralelno s osovinom kosti. Haversove kanale povezuju poprečno postavljene Volkmanovi kanali. Potonji sadrže, poput Haversovih kanala, krvne žile i živčana vlakna. Haversov kanal s pripadajućim lamelama čini osnovnu morfološku jedinicu kompaktne koštane tvari – osteon (lat. *osteonum*^{**}) (slika 7). Osteonu pripadaju krvne žile i živčana vlakna u Haversovom kanalu i stani-

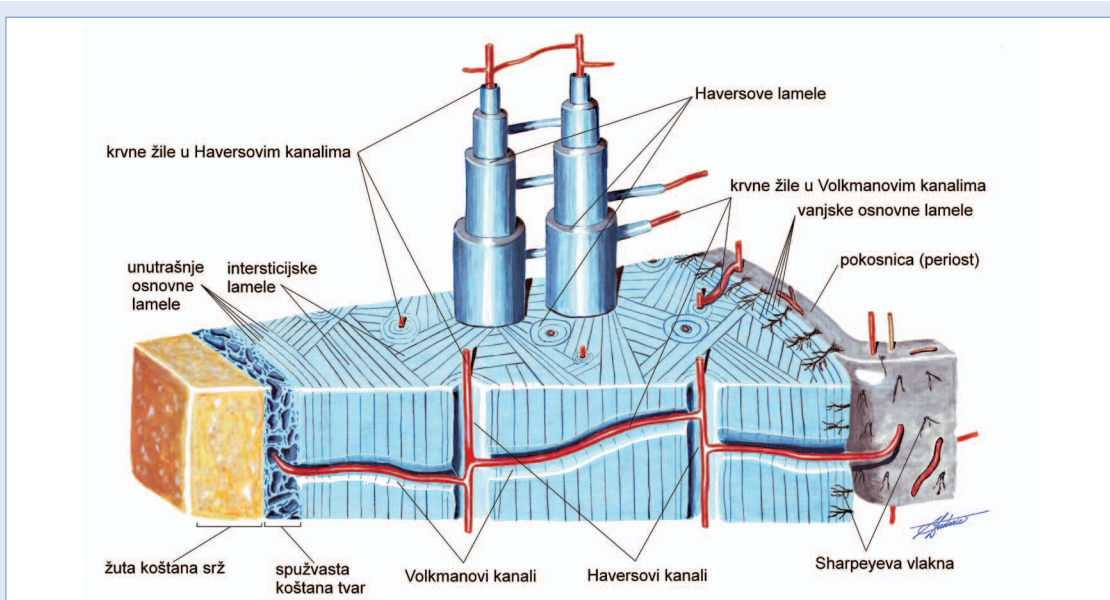
ce u lamelama. Na kvadratnom milimetru poprečnog presjeka kompaktne koštane tvari nalazi se 3 – 15 Haversovih kanala. Između tri spomenuta sustava lamela nalaze se intersticijske lamelle²⁻⁶.

Koštano tkivo izgrađuje koštani sustav (lat. *systema skeletale*). Funkcije su koštanog sustava više-struke:

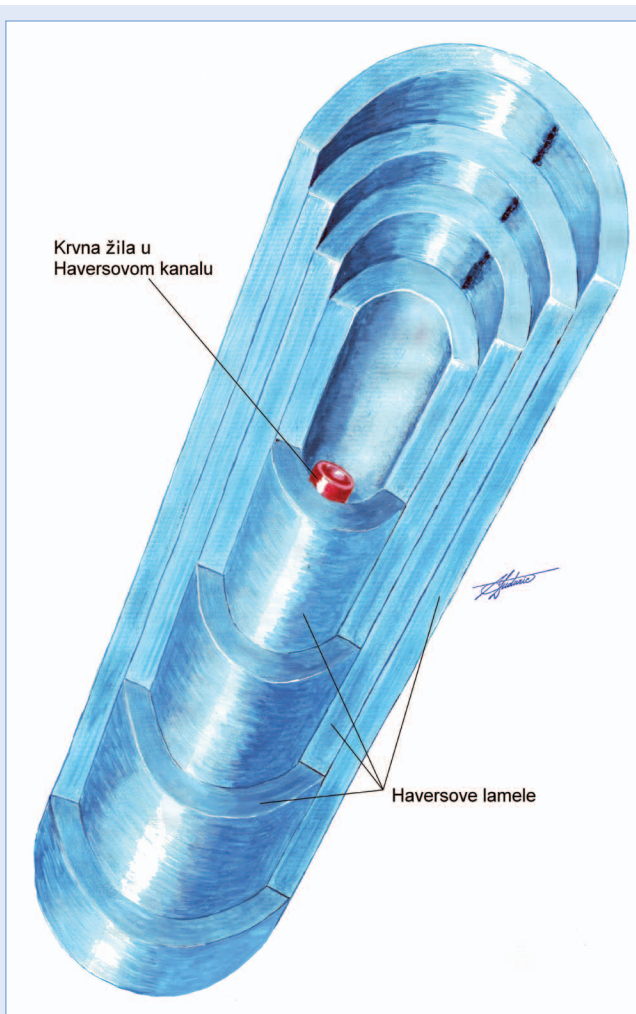
- određuje veličinu i osnovni oblik tijela (prema načelu bilateralne simetrije),
- kosti djeluju kao poluge lokomotornoga aparata,
- pločaste kosti štite tjelesne šupljine (lubanjska šupljina, zdjelična šupljina),
- sudjeluje u metabolizmu kalcija i njegov je rezervoar,
- sadrži činitelje rasta i krvotvorne organe. U koštanom sustavu pohranjeni su citokini i činitelji rasta.

STANICE KOŠTANOG TKIVA

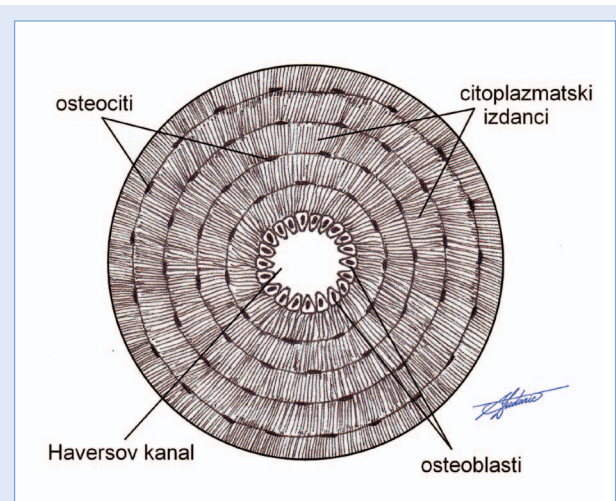
U koštanom tkivu nalazi se nekoliko različitih tipova stanica: osteoblast (lat. *osteoblastus*^{**}), osteocit (lat. *osteocytus*^{**}), pokrovna stanica (lat. *cellula vestiens ossis*^{**}) i osteoklast (lat. *osteoclastus*^{**}). Osteoblasti, osteociti i pokrovne stanice su mezenhimalnog podrijetla, a osteoklasti su podrijetla monocitno-makrofagne stanične linije.



Slika 6. Kompaktna koštana tvar isječka trupa duge cjevaste kosti, znatno uvećano.



Slika 7. Osteon.



Slika 8. Presjek kroz Haversov osteon građen od 5 koštanih lamela, znatno uvećano. Osteociti su međusobno povezani brojnim citoplazmatskim izdancima.

Osteociti

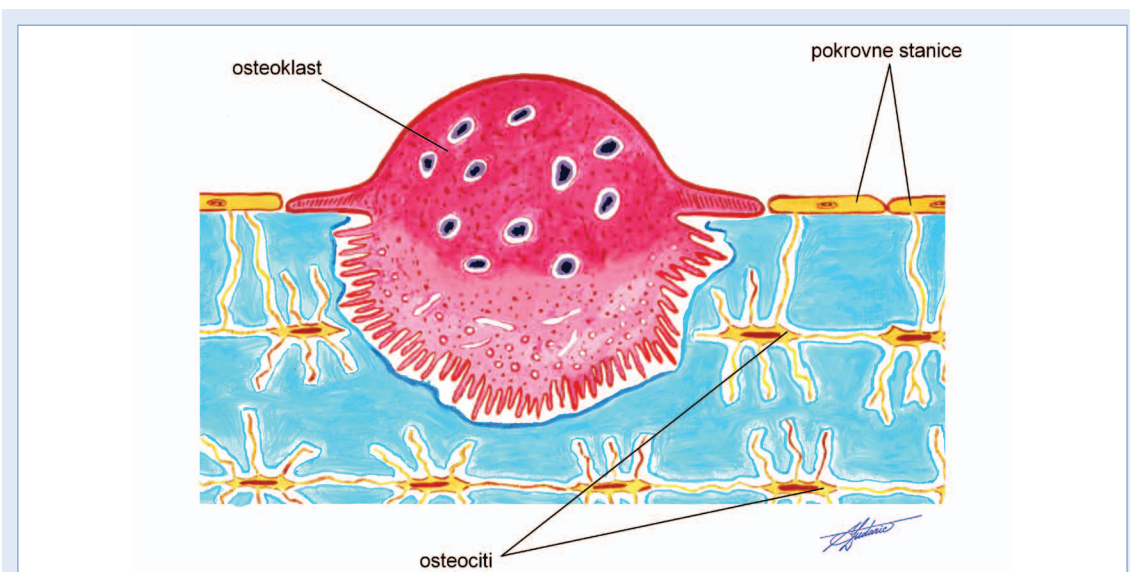
Osteociti su najbrojnije stanice koštanog tkiva, deset puta brojniji od osteoblasta (95%)⁷. One su terminalno diferencirane, a nastaju ukopavanjem osteoblasta u koštani matriks koji su ovi odložili u svoju okolinu^{8,9}. Pri tome osteoblasti promijene svoje morfološke karakteristike (smanji se broj staničnih organela) i smanje aktivnost. Fiziološkom pregradnjom kosti godišnje se gubi oko 4 – 10 % osteocita. No

Marotti je utvrdio da je životni vijek osteocita uvijek dulji od života osteoblasta⁹. Na kvadratnom milimetru koštanoga tkiva dolazi između 740 i 900 osteocita. Citoplazma osteocita boji se slabo bazofilno, a jezgra se, u odraslih organizama, slabo uočava. Mitotička aktivnost osteocita i osteoblasta može se vrlo rijetko uočiti⁵⁻⁷. Trupovi osteocita su smješteni u koštanim šupljinama međustanične tvari (slika 2). U mlađih organizama trup osteocita u potpunosti ispunja šupljinu. Kod odraslih se između stijenke šupljine i osteocita javlja polumjesečast prostor jer plazmalema osteocita ne priliježe neposredno na stijenku šupljine, odnosno kanalića. Između osteocita i stijenke šupljine elektronskim mikroskopom je uočen sloj koji histološki podsjeća na osteoid. Pedesetak izdanaka citoplazme nastavlja se od trupa pojedinog osteocita u različitim pravcima⁹ (slika 8). Osteociti su povezani s osteogenim stanicama periosta i endosta, osteoblastima i osteoklastima koštane gredice. Stanice koštanog tkiva na taj su način međusobno dobro umrežene. Međusobna umreženost stanica koštanog tkiva podsjeća na međusobnu umreženost neurona¹⁰ (slika 2). Neki citoplazmatski izdanci dopiru kroz koštane kanaliće do površine kosti¹¹. Ovi kanalići povezuju površinu kosti s osteocitima u dubini. Sustav koštanih kanalića s citoplazmatskim izdancima i geometrija šupljine u kojoj je trup osteocita osnova su mehanoreceptorskih funkcija osteocita. Sustav kanalića omogućuje detekciju mikrooštećenja koštanog tkiva kojim se pokreće apoptoza osteocita i regeneracija oštećenog tkiva¹². Priroda tog mehanizma zasada nije u potpunosti jasna¹⁰. Osteociti registriraju promjene u koštanom tkivu, na temelju kojih se regulira aktivnost osteoklasta i osteoblasta tijekom remodeliranja^{12,13}. Tome u prilog idu nalazi povećane fragilnosti elemenata koštanog sustava kod izlaganja povećanim količinama glukokortikoida ili smanjenoj količini spolnih steroidnih hormona. U oba stanja povećana je prevalencija apoptoze osteocita i fragilnost skeletnih elemenata¹⁴⁻¹⁶. Primjena bisfosfonata, parathormona i spolnih steroidnih hormona smanjuje brojnost apoptoza osteocita osiguravajući njihovu ulogu mehanoreceptora u regulaciji homeostaze koštanoga tkiva¹⁷⁻¹⁹, stoga sprječavanje apoptoze osteocita može biti terapijski cilj u ta-

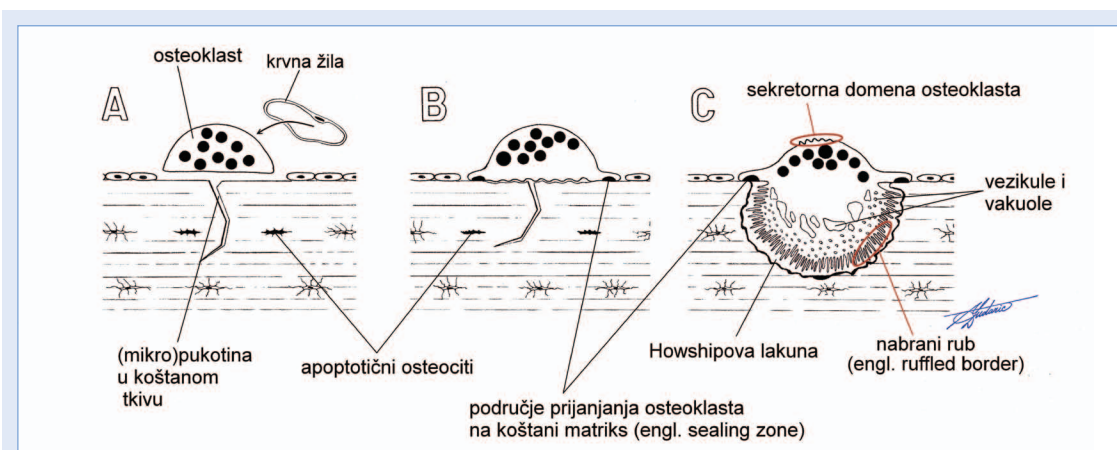
kvim stanjima²⁰⁻²². Osteociti su sposobni prekinuti svoje veze s ostalim stanicama koštanog tkiva retrakcijom citoplazmatskih izdanaka²³. Između krajeva izdanaka stanica koštanog tkiva postoje tijesni spojevi koji omogućuju međustanični prijenos mehanoreceptorskog signala²⁴. Osteociti su metabolički aktivne stanice koštanog tkiva i izražavaju određene metaboličke markere (osteokalcin, osteonektin i osteopontin). Mlađi osteociti specifično izražavaju molekulu E11/gp38 koja sudjeluje u formiranju citoplazmatskih izdanaka. Stariji osteociti specifično izražavaju Sost/sclerostin²⁵. U odnosu na ostale stanice koštanog tkiva, osteociti izražavaju receptor za karboksilni kraj PTH koji je značajan u intracelularnom prijenosu signala i proapoptotičkoj aktivnosti^{26,27}.

Osteoklasti

Osteoklasti su stanice s više jezgara (5 – 12 jezgara) (slika 9). Broj jezgara u osteoklastima razlikuje se među vrstama; osteoklasti u ptica imaju više jezgara od osteoklasta u sisavaca¹⁰. Osteoklasti potječu iz stanica monocitno-makrofagne linije. Biološka aktivnost osteoklasta je razgradnja koštanog tkiva. Među citokinima i činiteljima rasta koji reguliraju diferencijaciju osteoklasta su osteoprotegerin (OPG), receptor aktivator jezgrinog činitelja κB (engl. *receptor activator of nuclear factor κB* ; RANK), receptor aktivator jezgrinog činitelja κB ligand (*RANK ligand*; RANKL) i makrofagni činitelj stimulacije kolonija (engl. *macrophage colony-stimulating factor*; M-CSF)^{10,27,28}. Resorpcijska aktivnost osteoklasta ovisna je i regulirana aktivnošću osteoblasta. Naime, utvrđeno je da osteoblasti stvaraju homotrimerni RANKL koji se veže na RANK na membrani preosteoklasta²⁹. Vežanjem RANKL-a i RANK-a dolazi do diferencijacije prekursora u osteoklaste i povećanja resorptivne aktivnosti osteoklasta. OPG stvaraju osteoblasti i osteogene stanice, a funkcija mu je sprječavanje interakcije između RANK-a i RANKL-a. Interakcija osteoklasta i osteocita utvrđena je u eksperimentima na kulturi stanica. *In vitro* osteoklasti s većom učinkovitošću resorbiraju devitalizirano koštano tkivo negoli koštano tkivo koje sadrži vitalne osteocite³⁰. Osteociti utječu na diferencijaciju osteoklasta humoralnim putem posredovanim estrogenom i transformirajućim činiteljem rasta tip β (TGF- β)³¹. Kurata i sur. utvrdili su da



Slika 9. Osteoklast u Howshipovoj lakuni.



Slika 10. Morfološke promjene osteoklasta pri resorpcijskoj aktivnosti.

A) Osteoklast prianja na površinu predodređenu za resorpciju i polarizira se. B) Nakon prianjanja, membrana osteoklasta na strani koštane matrikse se nabire. C) Membrana aktivnog osteoklasta je izrazito nabrana na strani koštane matrikse, dok se na suprotnom polu osteoklasta formira funkcionalna sekretorna domena.

oštećenje osteocita potiče diferencijaciju preosteoklasta u koštanoj srži u blizini oštećenja³².

Tijekom resorpcijske aktivnosti osteoklasti pokazuju specifične morfološke promjene stanične membrane i rasporeda mikrofilamenata u citoplazmi (slika 10). Nisu potpuno jasni mehanizmi koji determiniraju volumen kosti određen za resorpciju osteoklastima, niti kako se zaustavlja resorpcija kosti, budući da je određeni volumen resorbiran. Poznato je, međutim, da osteoklasti fagocitiraju apoptotične osteocite, koji su rani signal u poticanju lokalnog remodeliranja. Uklanjanje takvih osteocita dovodi ujedno i do prestanka

signala za remodeliranje. Kada je potrebno povećati razinu kalcija u krvi dolazi do povećanih aktivnosti osteoklasta u odnosu na njihovu aktivnost tijekom remodeliranja.

Osteoblasti

Osteoblasti su stanice koštane tvari koje proizvode, odlažu i mineraliziraju koštani matriks. Osteoblasti se nalaze na površini koštane gredice u jednom nizu (slika 4). Njihovi citoplazmatski izdanci prodiru u novostvoreni osteoid i dodiruju citoplazmatske izdanke osteocita u koštanim kanalima (slika 2). Sintaza koštane tvari počinje

stvaranjem kolagena tip I koji je strukturni protein i pridonosi elastičnosti i čvrstoći koštanog tkiva. Njihov utjecaj na aktivnost osteoklasta odvija se humoralno (RANK-RANKL) i izravnim kontaktom. Nastaju iz pluripotentnih mezenhimatskih stanica. Potonje se u literaturi označuju različitim nazivima (stromalne matične stanice, mezenhimalne stromalne stanice, skeletne matične stanice, stromalne fibroblastne matične stanice, te od nedavno mezenhimalne matične stanice (engl. *mesenchymal stem cells*)). U odraslih organizama te se stanice nalaze u periostu, endostu, sinovijalnoj membrani, perihondriju i krvi^{33,34}. Iz osteoblasta se diferenciraju osteociti kao terminalno diferencirane stanice koštanog tkiva. Utvrđeno je da se osteociti i pokrovne stanice mogu dediferencirati u osteoblaste primjenom PTH-a u kulturi stanica³⁸. Značajnu ulogu u diferencijaciji osteoblasta imaju runt-povezan transkripcijski činitelj 2 (engl. *runt-related transcription factor 2*; Runx2) i Osterix (Osx). Oba činitelja sudjeluju u aktivaciji transkripcije gena diferencijacije osteoblasta (alkalna fosfataza, osteopontin, osteoklacin). Ekspresija Runx2 u osteoblastima, između ostaloga, regulirana je koštanim morfogenetskim proteinima (engl. *bone morphogenetic proteins*; BMPs). Runx2 i Osterix smatraju se glavnim genskim markerima osteoblastne aktivnosti.

Diferencijaciju osteoblasta mogu potaknuti BMP-2, BMP-4 i BMP-7³⁶⁻³⁸. Primjena BMP-a na preosteoblastne stanične linije dovodi do povećane aktivnosti alkalne fosfataze, osteoklacina i osteopontina te ostalih markera osteoblastne aktivnosti³⁹.

U specifične markere zrelih osteoblasta pripadaju osteoklacin, koštani sijaloproteini, receptori za PTH, inzulinu sličan činitelj rasta (engl. *insuline like growth factor*; IGF), integrini i dr.

Osteoblasti zajedno s ostalim stanicama u koštanom tkivu čine bazičnu metaboličku jedinicu (engl. *basic metabolic unit*, BMU) koja održava homeostazu koštanog tkiva^{40,41}. U oba procesa rasta i razvoja kostiju (intramembranskoj i endohondralnoj osifikaciji) uloga osteoblasta je istovjetna.

MEĐUSTANIČNA TVAR KOŠTANOG TKIVA

U međustaničnoj tvari koštanog tkiva razlikuju se organski dio (30 – 40 %), anorganski ili mineralni dio (60 – 70 %) i voda³.

Anorganski (mineralni) sadržaj koštanog matriksa

Minerali osiguravaju tvrdoću koštanoga tkiva, odnosno kostiju. Najzastupljeniji u mineralnom sadržaju koštanog matriksa je kalcijev fosfat ($\text{Ca}_{10}(\text{PO}_4)_6(\text{OH})_2$) u obliku kristala hidroksiapatita (lat. *crystallum hydroxyapatiti*^{**}) i čini 95 % mineralnog sadržaja. Preostalom dijelu pripadaju karbonatne, kloridne, fluoridne i citratne soli magnezija, natrija i drugih metala. Stanice koje mineraliziraju koštani matriks su osteoblasti.

Hidroksiapatit je kompleksna sol kojoj je središnji ion kalcij. Molekule hidroksiapatita nižu se u prostorima između vlaknaca kolagena tako da se C-osi molekula hidroksiapatita (koje odgovaraju smjeru magnetskog polja koje djeluje na kristal) pružaju paralelno s longitudinalnim osima vlaknaca kolagena (slika 11). Kristali hidroksiapatita oblikom odgovaraju kvadru čija je debljina neznatna u odnosu na dužinu i širinu. Prosječna je duljina oko 50 nm, a širina oko 25 nm. Dimenzije kristala hidroksiapatita određene su dimenzijama slobodnog prostora između molekula kolagena i stoga širina kristala ne prelazi 4 nm. Povećanje dimenzija kristala hidroksiapatita naziva se primarna nukleacija i regulirano je koštanim sijaloproteinima^{42,43}. Geni za koštane sijaloproteine izraženi su kod ranih osteoblasta stimuliranih hormonima i citokinima koji potiču osteoprodukciju. Ekspresija sijaloproteina odgovara područjima nove mineralizacije koštanog tkiva. Područja koštanog tkiva koja sadrže manje kristale hidroksiapatita su mlađa od onih koja sadrže kristale većeg volumena. Povećanje dimenzija kristala hidroksiapatita sekundarnom nukleacijom predstavlja stvaranje agregata hidroksiapatita. Koštani sijaloproteini u vezi su s formiranjem kristala u patološkim procesima⁴³.

Omjer organske i anorganske komponente u matriksu pojedine kosti ovisi o biomehaničkim okolnostima. Više od 80 % međustanične tvari u slušnim koščicama je mineralna komponenta. Visok udio minerala omogućuje postojano vibriranje slušnih koščica poput muzičke viljuške, što je neophodno za pravilno primanje i prijenos energije zvuka¹⁰. No visoka mineraliziranost slušnih koščica razlog je njihove smanjene elastičnosti, odnosno sposobnosti reverzibilne deformacije. Ovakva

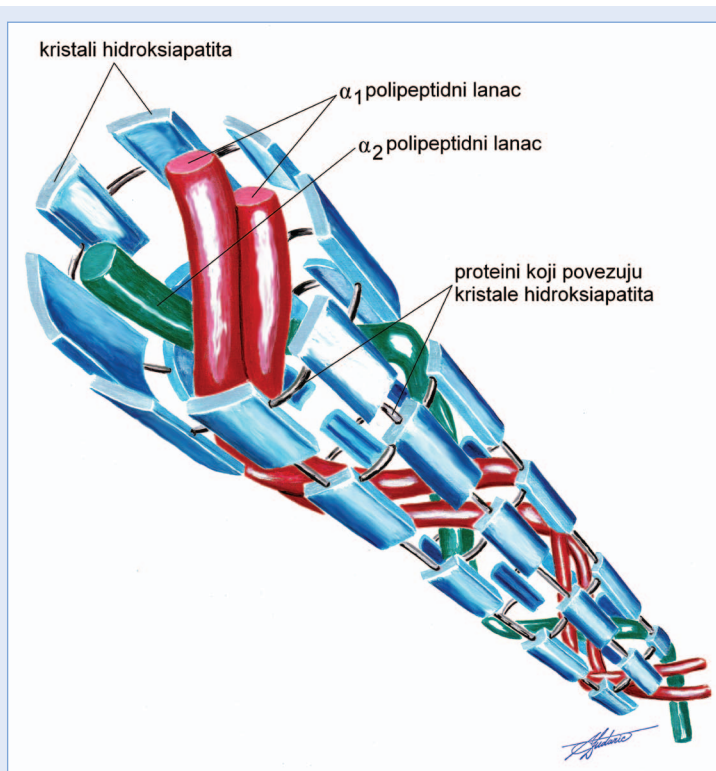
građa slušnih košćica čini ih fragilnijima u odnosu na cjevaste kosti ekstremiteta.

Organski sadržaj koštanog matriksa

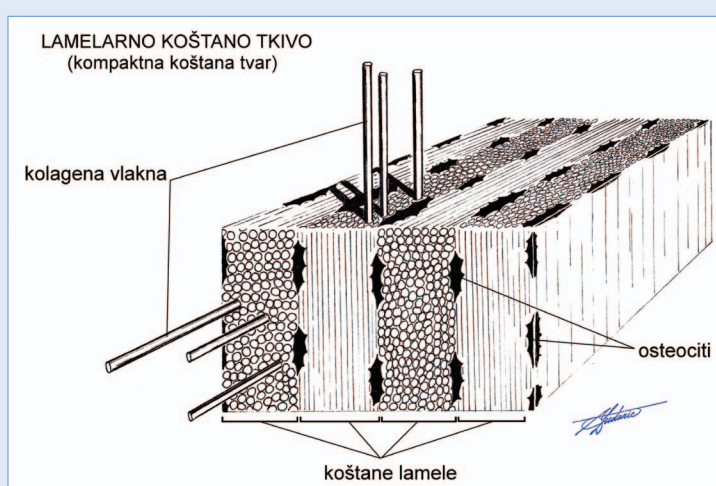
Ranije se međustaničnu tvar koštanog tkiva smatralo inertnim, pasivnim ustrojem čija je uloga svedena uglavnom na potporu ostalih tkivnih sastojaka. Danas su poznate brojne interakcije među organskim sastojcima koštanog matriksa koje reguliraju biološke pojave u koštanom tkivu (diferencijacija stanica, proliferacija stanica, apoptoza, modeliranje i remodeliranje).

Organski sadržaj koštanog matriksa ima složen sastav. Najzastupljeniji protein je kolagen (lat. *collagenum*^{**}) (90%). U preostalih 10% spadaju proteoglikani, glikoproteini, elastin, mikrofibrilarni proteini i male peptidne signalne molekule⁴⁴. Potonje su činitelji rasta i diferencijacije koji djeluju lokalno signaliranju između stanica. Među njima su za metabolizam kosti izuzetno važni koštani morfogenetski proteini. S obzirom na biokemijsku strukturu i trodimenzionalni oblik, tradicionalno organski sadržaj koštanog matriksa dijelimo na kolagen i nekolagene proteine (lat. *proteinum non collagenosum*^{**})⁴⁵.

Kolagen tip I je najzastupljeniji kolagen koštanog tkiva i nositelj je njegovih biomehaničkih svojstava. Prokolagen je topljiva preteča kolagena tip I koji stvaraju osteoblasti. Topljivost prokolagena onemogućuje stvaranje vlaknaca unutar stanice. U koštanom matriksu prokolagen se enzimatski mijenja u tropokolagen. Potonji se cijepa u molekule kolagena koje se udružuju u kolagena vlakance (lat. *fibrilla collageni*^{**}). Tri peptidna lanca u molekuli kolagena organiziraju se u trostruku uzvojnici (slika 11). Peptidni lanci su ovijeni jedan oko drugoga, kao u konoju, i povezani međusobno vodikovim vezama. Između paralelnih dijelova molekula kolagena u vlakancu javljaju se pore, a između razmaknutih krajnjih dijelova molekula kolagena javljaju se prazni prostori. U tim prostorima smještaju se nekolageni proteini i minerali. Kolagena vlakanca međusobno se udružuju kovalentnim vezama u kolagena vlakno (lat. *fibra collageni*^{**}). Kolagena vlakna u pojedinoj koštanoj lameli međusobno su gotovo paralelna. Kolagena vlakna u susjednim lamelama postavljena su pod odre-



Slika 11. Shematski prikaz molekule kolagena tip I i kristala hidroksiapatita.



Slika 12. Lamelarno koštano tkivo. Raspored kolagenih vlakana u koštanim lamelama. U pojedinoj lameli kolagena vlakna su međusobno paralelna.

đenim kutom, u pravilu pravim kutom (slika 12). Zbog čvrstoće i elastičnosti, kolagen dobro podnosi i tlačne i vlačne sile, ali nije otporan na savijanje. Rigidnost kolagenu daju kristali hidroksiapatita smješteni između vlaknaca i paralelno s njima. Opisana kompozicija organskog i mineralnog sadržaja koštanog matriksa osigurava optimalna biomehanička svojstva koštanog sustava

– elastičnost i čvrstoću. Prema novijim shvaćanjima različiti načini povezivanja monomera kolagena rezultiraju razlikama u čvrstoći između pojedinih kostiju⁴⁶. Pri djelovanju mehaničke sile na kost, kovalentne veze u kolagenu mogu biti raskinute i pri tome osloboditi potrebnu energiju za savladavanje energije djelujućeg stresora uz očuvanje strukture koštanog tkiva⁴⁷. Kolagen ima važne učinke u biološkim funkcijama koštanog tkiva apoptozi, proliferaciji, diferencijaciji i staničnom signaliranju⁴⁸⁻⁵¹.

Proteoglikani su makromolekule koje sadrže sržni protein (engl. *core protein*) i na nj priključene duge ugljikohidratne lance, odnosno glikozaminoklikane (heparan sulfat, hondroitin sulfat, keratan sulfat i hijaluronan). Najzastupljeniji proteoglikani u koštanom tkivu su biglikan i dekorin. Oba proteoglikana imaju vezna mjesta za kolagen tip I i TGF- β . U miševa s uklonjenim genom za biglikan utvrđeno je zaostajanje u rastu kostiju i smanjenje koštane mase i čvrstoće kostiju⁵³. Dekorin je neophodan tijekom endohondralne osifikacije i to u područjima u kojima je izražen kolagen tip I. Smatra se da proteoglikani, naročito biglikan, sudjeluju u mehanoreceptorskoj funkciji osteocita kao transduktori mehaničkih podražaja kroz koštane kanaliće⁵⁴.

Glikoproteini sadrže protein priključen na ugljikohidratni lanac. Ovisno o mjestu vezanja ugljikohidratnog lanca tijekom glikozilacije proteina razlikuju se N-vezani i O-vezani glikoproteini. Značajniji glikoproteini u koštanom tkivu su osteonektin, trombospondin, osteoadherin, osteopontin, fibronektin, fibrilin, sijaloproteini i drugi. Funkcije glikoproteina su višestruke: kontrola stanične proliferacije, stanične interakcije i posredovanje u mineralizaciji matriksa¹⁰. Njihova ektopična ekspresija ima ulogu u karcinogenezi i razvoju ateroskleroze.

OSTEOGENEZA

Osteogeneza (lat. *osteogenesis*^{**}) ili morfogeneza koštanog tkiva proces je kojim nastaje koštano tkivo. U nastajanju koštanog tkiva neophodna je indukcija diferencijacije osteogenih stanica u osteoblaste činiteljima rasta (princip osteoinducije). Osteoblastima i stvorenom koštanom tkivu neophodna je odgovarajuća podloga (princip

osteokonducije), porozna struktura koja omogućuje trodimenzionalno prodiranje koštanoga tkiva s površine u dubinu⁵⁵.

U principu osteogeneza podrazumijeva dva procesa: proces izgradnje (osteoprodukcija) i razgradnje (osteoresorpcija) koštanog tkiva⁵⁶. Oba su procesa istovremeni i sinergistički jer uravnoteženo djeluju u pravcu stvaranja i održavanja tkivne homeostaze koštanog tkiva u skladu s funkcionalnim zahtjevima (Wolfov zakon o transformaciji kosti).

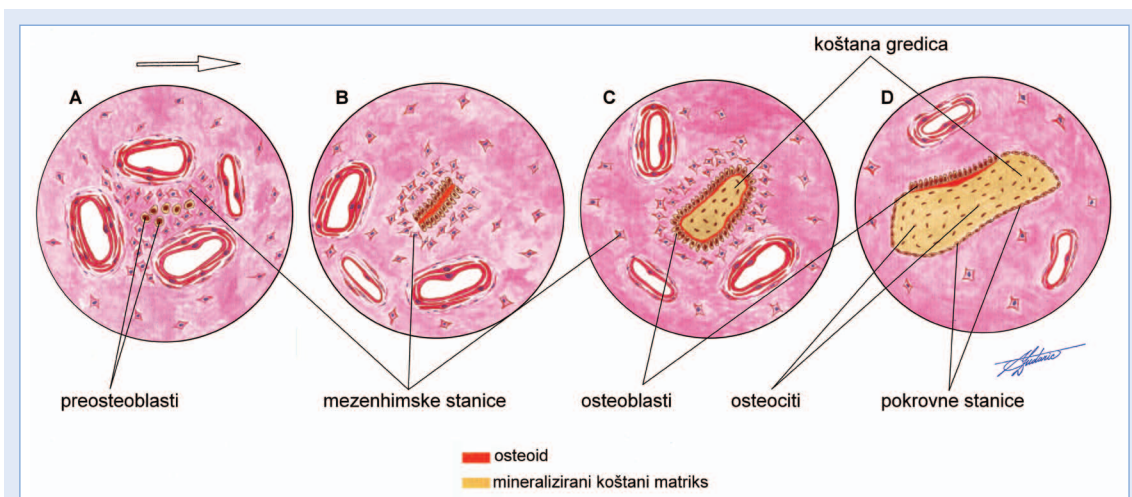
No ravnoteža između procesa stvaranja i razgradnje koštanog tkiva promjenjiva je i očituje se u fiziološkim i patološkim procesima. Tijekom embrionalnog razvoja (engl. *bone development*) i rasta (engl. *bone growth*) koštanoga sustava dominiraju procesi osteoprodukcije, pri čemu dolazi do povećanja svih dimenzija kostiju, odnosno povećanja mase koštanog tkiva. Anatomska norma (lat. *norma anatomica*), odnosno oblik i veličina kostiju, postiže se u fazi oblikovanja (engl. *bone modeling*) tijekom koje intenzitet osteoprodukcije opada. Koštani sustav tijekom cijeloga života podložan je kontinuiranom preoblikovanju (engl. *bone remodeling, turn over*) kako bi optimalno održao funkciju glavnog potpornog uređaja odraslog organizma. Izuzetna regeneracijska moć koštanog tkiva očituje se u cijeljenju kostoloma (engl. *bone healing*).

Rast i razvoj kosti

Tijekom embrionalnog razvoja kosti se razvijaju iz embrionalnog vezivnog tkiva. Organizacija i morfologija skeleta u razvitku određene su serijom programiranih i induciranih procesa. Proces osifikacije odvija se na dva načina: *intramembranskom* i *endohondralnom osifikacijom*. Osifikacija se nastavlja i postnatalno.

Intramembranska osifikacija

Iz embrionalnog vezivnog tkiva, procesom *intramembranske (direktne)* ili *dezmalne osifikacije* (lat. *ossificatio membranacea s. desmalis*^{**}), razvijaju se pločaste kosti krova lubanje, neke kosti visceralnog dijela lubanje i dio ključne kosti. Intramembranska osifikacija započinje zgušnjavanjem mezenhima u dobro prokrvljenim područjima koja se nazivaju centri osifikacije (lat. *centrum ossificationis*^{**}) (slika 13).

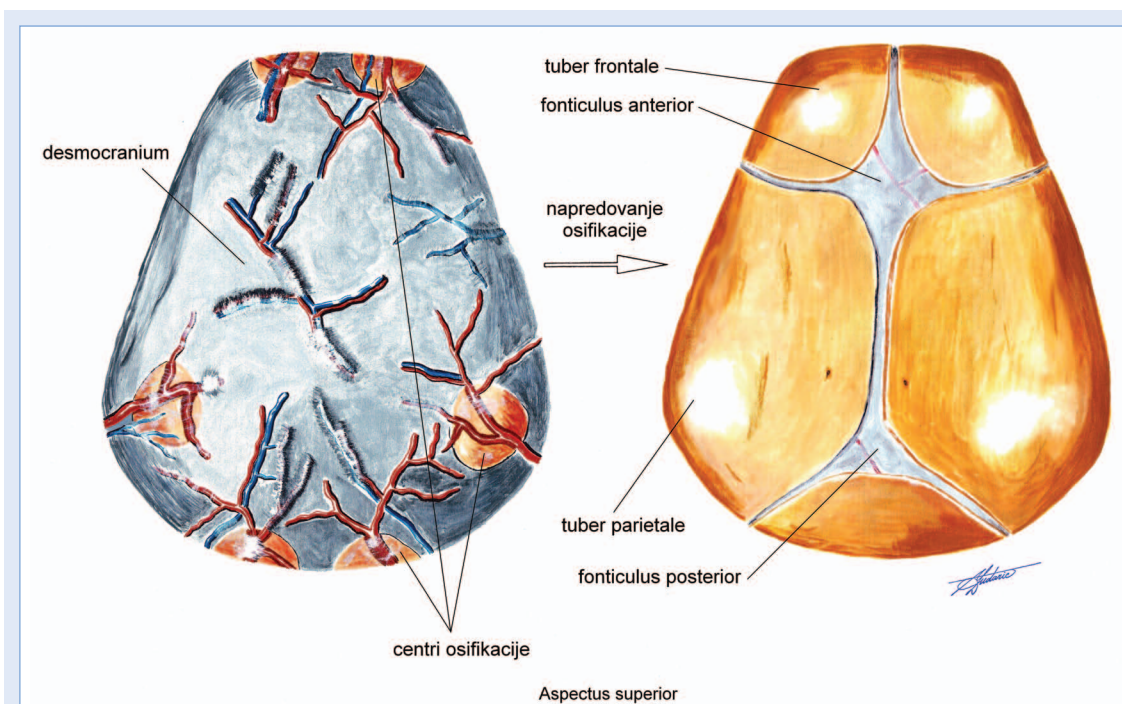


Slika 13. Ilustracija histogeneze tijekom dezmalne osifikacije:

A) dezmalna osifikacija počinje u području zgnusnutog mezenhima koje je dobro prokrvljeno; B) mezenhimne stanice diferenciraju se u osteoblaste koji stvaraju koštani matriks; C) napredovanjem osifikacije osteoblasti mineraliziraju stvoreni matriks i diferenciraju se u osteocite; D) oblikovana koštana gredica.

Mezenhimne stanice diferenciraju se u osteoblaste koji počinju producirati nemineraliziranu međustaničnu tvar koštanog tkiva (osteoid). Mineralizacija osteoida započinje ulaganjem kristala hidroksiapatita uz kolagen tip I, pri čemu su neophodni koštani sijaloproteini^{42,57}. Kada se ostvari odgovarajuća količina i mineraliziranost matriksa,

osteoblasti prestaju stvarati komponente matriksa, ukopavaju se u matriks i postaju osteociti koštane gredice. Koštana tvar se volumno povećava i udaljuje od centra osifikacije i doseže rubove buduće kosti. Na unutarnjoj i vanjskoj površini pločastih kostiju lubanje osteoprodukcija je intenzivnija od osteoresorpcije i zbog toga bivaju



Slika 14. Ilustracija razvitka kostiju lubanjskog krova intramembranskom osifikacijom. Centri osifikacije osobito su dobro vaskularizirani.

oblikovane ploče kompaktne koštane tvari između kojih je spongiozna koštana tvar. Vezivo na tim površinama ne osificira, već zaostaje trajno i iz njega nastaje periost. Među rubovima pločastih kostiju, u području šavova, ostaju kontinuirani spojevi vezivnim tkivom (sindezmoze). Rubovi pločastih kostiju su bliži centru iz kojeg u koncentričnim kružnim frontama napreduje osifikacija nego uglovi, stoga bivaju prije njih osificirani (slika 14).

Hondralna osifikacija

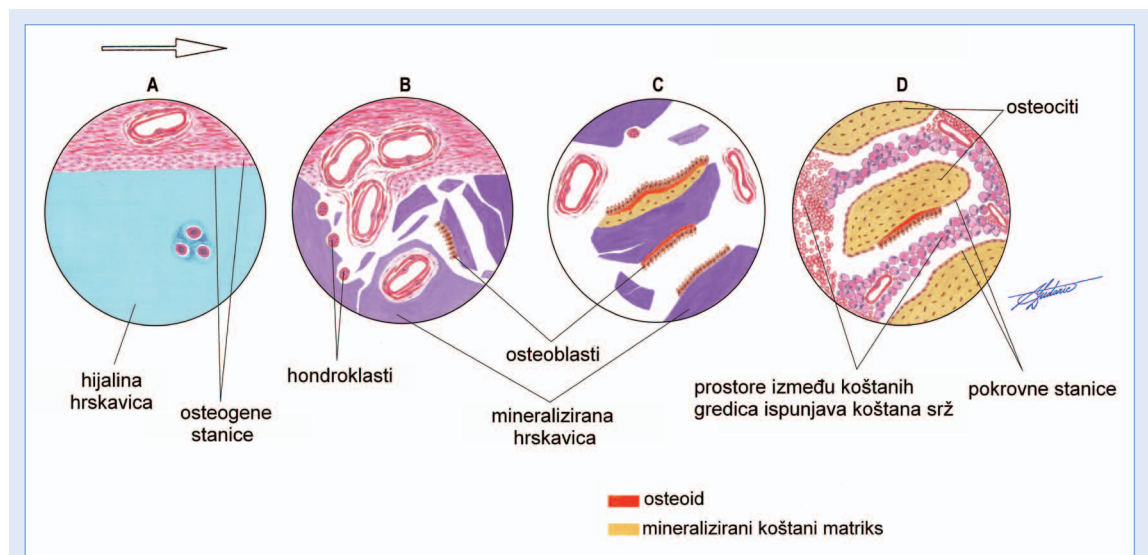
Kosti trupa, ekstremiteta i neke kosti lubanje razvijaju se hondralnom osifikacijom (lat. *ossificatio chondralis***) iz embrionalnog vezivnog tkiva. Tijekom hondralne osifikacije privremeno se pojavljuje hrskavični skelet koji ima sposobnost intersticijskog rasta i predstavlja model za razvoj koštanog skeleta (slika 15).

Za razliku od intramembranske osifikacije koja se zbiva u vezivu, hondralna se osifikacija odvija u hrskavici i na hrskavici. Osifikacija na hrskavici ili perihondralna osifikacija (lat. *ossificatio perichondralis***) odvija se poput intramembranske osifikacije. Osteoblasti se diferenciraju iz osteogenih stanica u kambijskom sloju periosta. Djelovanjem ovih osteoblasta nastaje kompaktna ko-

štana tvar pod periostom i debljina cjevaste kosti se povećava.

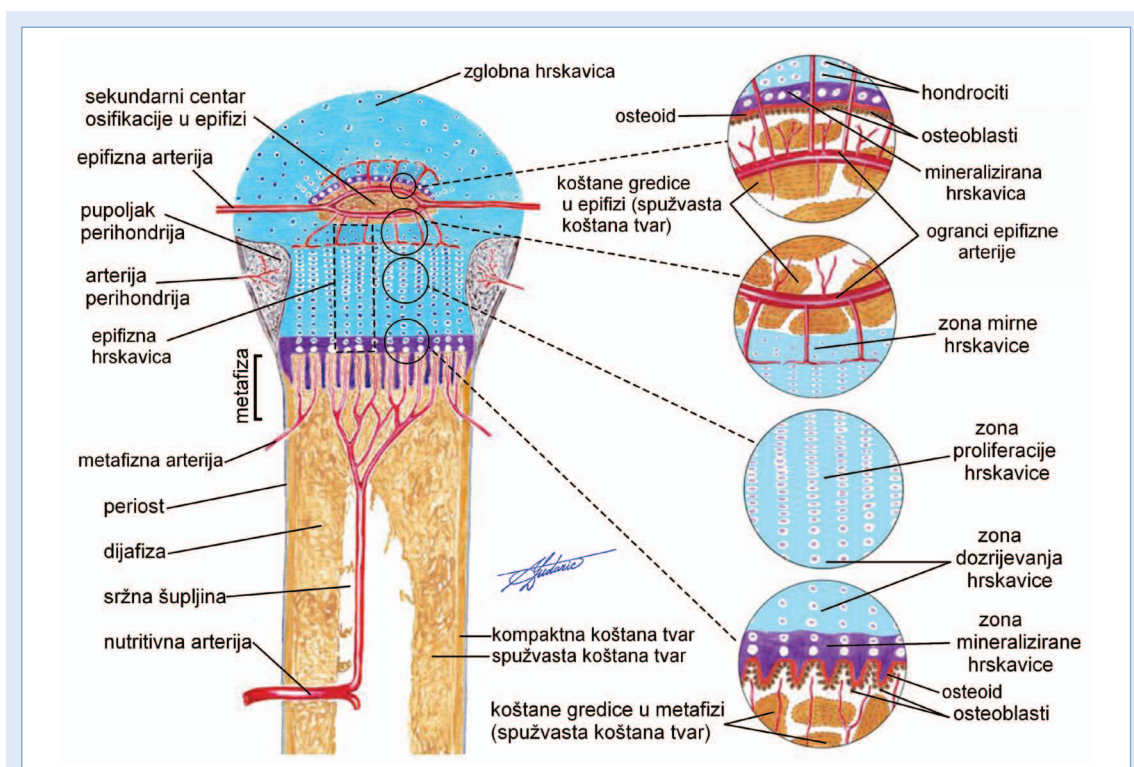
Endohondralna osifikacija (lat. *ossificatio endochondralis***) odvija se u hrskavici i omogućuje rast cjevanice u duljinu. Intersticijski i apozicijski rast hrskavice osiguravaju optimalan hrskavični model pri osifikaciji. Intersticijski rast hrskavice omogućuje odgovarajuću brzinu rasta dugih kostiju u duljinu. Apozicijskim rastom hrskavice primarno se osigurava izvor hondrocita u epifizi i dijafizi. Hondrociti stvaraju kolagen tip II, agrekan i druge elemente obilne međustanične tvari hijaline hrskavice. Primjeren model za proučavanje procesa hondralne osifikacije je razvoj duge cjevaste kosti (nadlaktična kost, bedrena kost) (slika 16). Trup cjevanica okoštava zasebno kao dijafiza, a okrajci, u pravilu, zasebno kao epifize. Epifize su priključene na dijafizu hijalinom hrskavicom (lat. *cartilago hyalina***).

Pri okoštavanju cjevanice morfogogenetski događaji mogu se podijeliti u dvije vremenske faze. U prvoj fazi teku promjene u hrskavici od koje je u cijelosti izgrađen model kosti koja nastaje. Koštano tkivo se stvara u drugoj fazi, obilježenoj prodorom krvnih žila u hrskavični model koji zbog toga propada. Osifikacija počinje u središnjem dijelu dijafize, u primarnom centru osifikacije (lat. *centrum*



Slika 15. Ilustracija histogeneze tijekom hondralne osifikacije.

A) hijalina hrskavica nastala je tijekom ranije faze hondralne osifikacije; B) krvne žile prodiru u hrskavicu i ona propada; djelovanjem hondroklasta mineralizirana hrskavica se resorbira; C) osteoblasti prijanjaju na ostatke hrskavice i na nju odlažu novostvoreni osteoid i mineraliziraju ga; D) oblikovane su gredice spužvaste koštane tvari, a prostore između njih ispunjava koštana srž.



Slika 16. Hondralna osifikacija duge cjevaste kosti (opis u tekstu).

*ossificationis primarium s. dyaphysiale***), koji odgovara mjestu ulaska nutritivne arterije u dijafizu, krajem prvoga prenatalnog tromjesečja (slika 17).

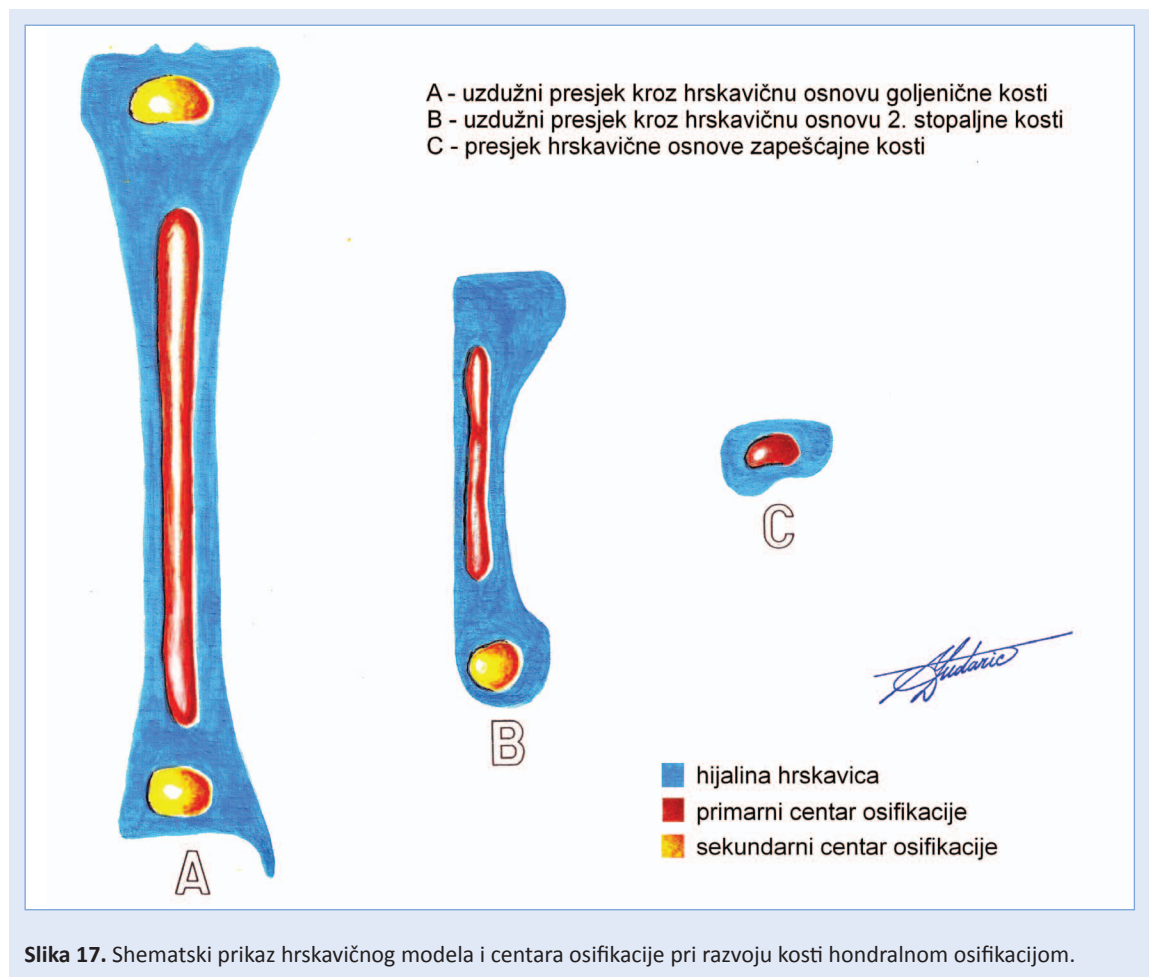
Volumen hondrocita se ondje povećava i oni postaju hipertrofični. Posljedica prodora krvnih žila u to područje je povećanja količine kisika, mineralizacija hrskavice i propadanje hondrocita.

Krvlju u mineralizirani matriks dopijevaju monocitno-makrofagne prekursorske stanice (za osteoklaste i hondroklaste) i prekursori osteoblasta. Hondroklasti razaraju mineralizirani hrskavični matriks. Gubitkom hondrocita hrskavica u potpunosti propada i u njoj se pojavljuju šupljine. U perihondriju, koji poput manšete prekriva dijafizu, nastaju krvne žile i prodiru u kambijski sloj. Iz osteogenih stanica kambijskog sloja ranije su nastajali hondrociti (hondralna osifikacija) hrskavičnog modela. Povećana količina kisika kao posljedica prodora krvnih žila potiče diferencijaciju kambijskih stanica u osteoblaste (intramembranska osifikacija), a perihondrij postaje periost. Izdanak periosta u obliku pupoljka prodire prema mineraliziranim ostacima hrskavice koji se nalaze dublje u dijafizi. Pupoljak periosta sadrži osteoge-

ne stanice kambijskog sloja i osteoblaste te krvne žile. Na ostatke mineralizirane hrskavice naliježu osteoblasti i formiraju gredice spongiozne koštane tvari usred hrskavične dijafize. Osifikacija napreduje od središta dijafize prema epifizama. Resorpciju koštanih gredica u sredini dijafize obavljaju osteoklasti i tako se pojavljuje prostor za budući *cavitas medullaris****. Prostor se širi prema epifizama paralelno s osifikacijom koja traje do kraja druge dekade postnatalnog života. U hrskavičnim epifizama pojavljuju se sekundarni centri endohondralnog okoštavanja (lat. *centrum ossificationis secundarium***** s. *epiphysiale***) u kojima se stvara spongiozna koštana tvar jednakim načinom kao u dijafizi. Na površini, pod periostom nastaje kompaktna koštana tvar direktnom osifikacijom.

Epifizne hrskavice međusobno se udaljuju i kost raste u duljinu do postizanja anatomske norme. Promjene u epifiznoj hrskavici mogu se pratiti kroz njezine četiri zone koje se prikazu na uzdužnom presjeku kroz nju (slika 16).

Zona epifizne hrskavice koja je najbliža dijafizi — zona kalcifikacije (mineralizacije) hrskavice (lat. *zona calcificationis***) — graniči s gredicama spon-

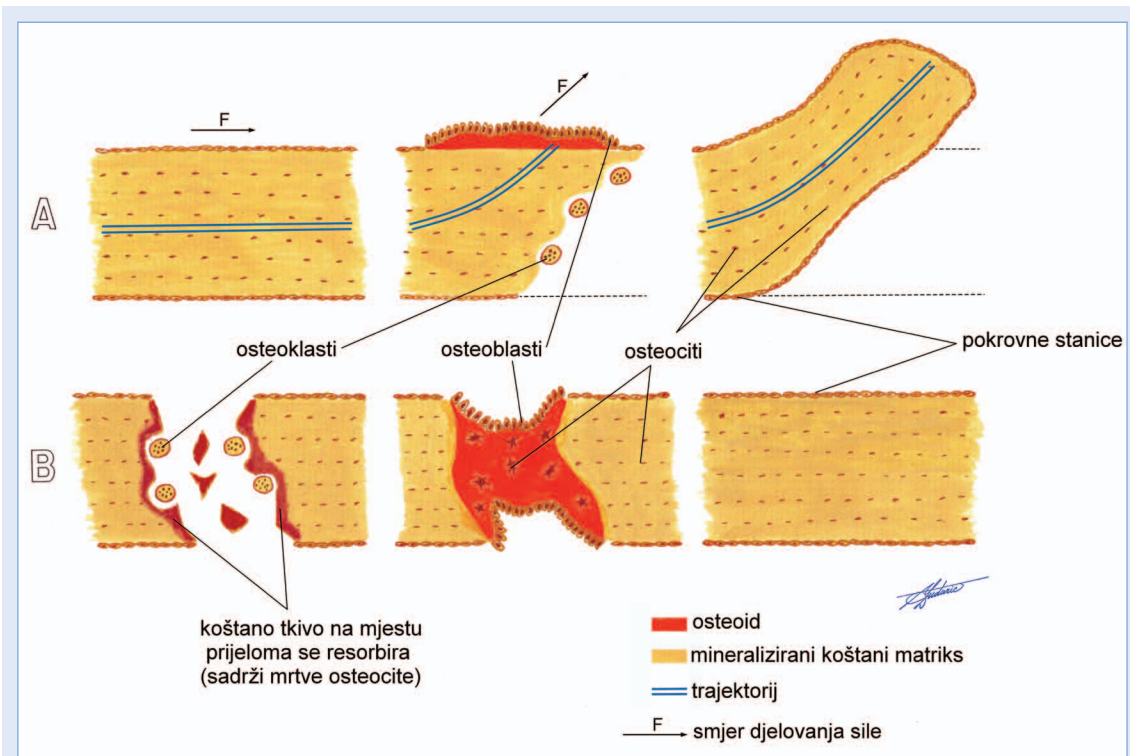


gionne koštane tvari metafize i vrlo je tanka u odnosu na ostale zone. Hondrociti u lakunama su apoptotični i hipertrofični, a matriks je mineraliziran i bogat kolagenom tip X. Kada se u hondrocitima iscrpi glikogen započinje njihova apoptoza. Hondroklasti koji su ovdje dospjeli krvnom strujom i osteogene stanice prodiru u šupljine mineralizirane hrskavice i prihvaćaju se na njezinu površinu. Osteogene stanice diferenciraju se u osteoblaste, a oni, budući da su stvorili i mineralizirali koštani matriks, diferencijacijom postaju osteociti. U drugoj zoni — zona dozrijevanja hrskavice (lat. *zona hypertrophica***) — hondrociti se volumno povećavaju i nižu u uzdužni stupić (lat. *columella chondrocytorum***). Rezultat je ovih promjena povećanje visine epifizne hrskavice i njeno udaljšavanje od dijafize. U trećoj zoni — zona proliferacije hrskavice (lat. *zona proliferationis***) — hondrociti se mitotički dijele i međusobno se vrlo tijesno slažu u uzdužne stupiće. Količina hrskavičnog matriksa među stupićima je obilna, dok u pojedinim stupićima između hondro-

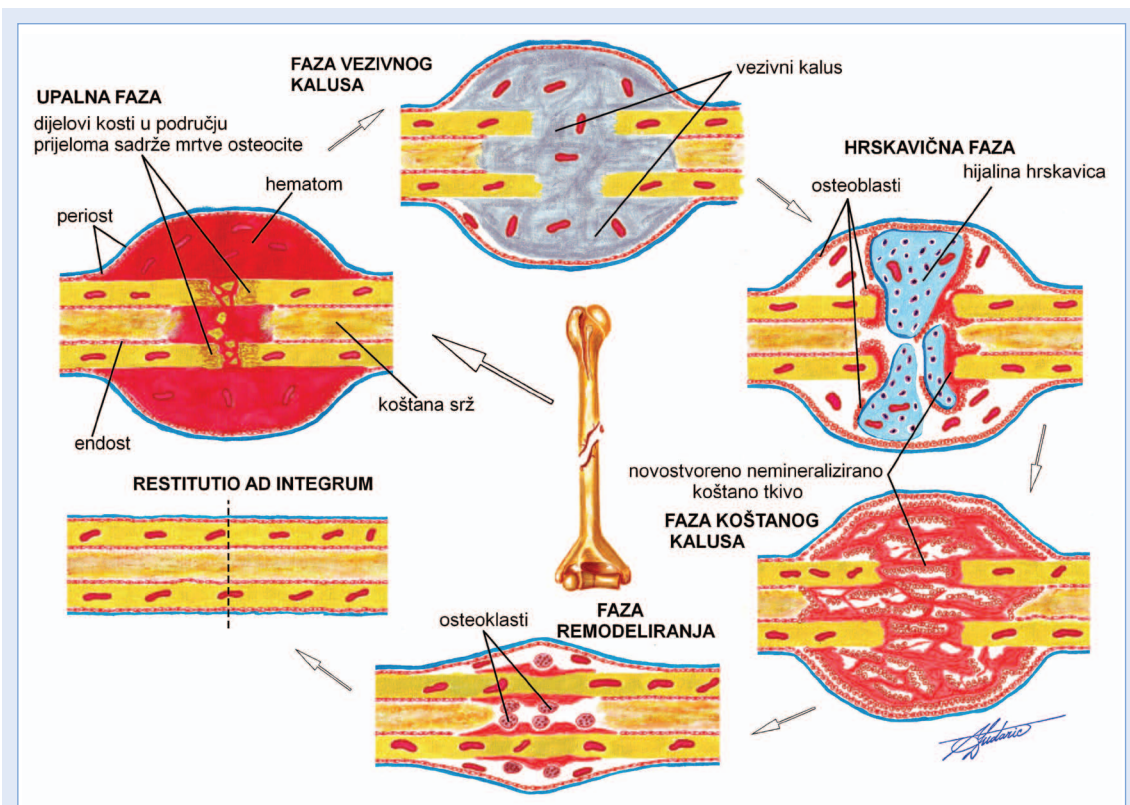
cita gotovo manjka. Proliferacijom hondrocita u ovoj zoni epifizne hrskavice nadoknađuje se gubitak hondrocita u zoni mineralizacije. Posljednja zona — zona mirne hrskavice (lat. *zona quiescens***) — graniči s koštanim tkivom epifize. Hondrociti ove zone su bez reda razbacani u matriksu koji je bogat kolagenom tip II i proteoglikanima. Hondrociti su sferičnog oblika i volumno su manji od hondrocita ostalih zona epifizne hrskavice.

Dinamika rasta epifizne hrskavice rezultat je intersticijskog rasta hrskavice u drugoj i trećoj zoni (epifizna strana) te osifikacijom u prvoj zoni (dijafizna strana). Anatomsku normu kosti postižu oko dvadesete godine života. Tada prestaje proliferacija hondrocita u zonama epifizne hrskavice koje su bliže epifizi, a osifikacija na dijafiznoj strani nastavlja se do iščezavanja epifizne hrskavice. To rezultira sinostozom između epifize i dijafize i označava prestanak rasta kosti u duljinu.

Po završetku oblikovanja kostiju, počinje njihova cjeloživotna rekonstrukcija ili remodeliranje. Re-



Slika 18. Remodeliranje koštanog tkiva uslijed pomicanja trajektorija (A) zbog promjene smjera djelovanja sile. Remodeliranje koštanog tkiva kod pojave mikrofraktura (B).



Slika 19. Cijeljenje kostoloma kalusom (opis u tekstu).

modeliranje je odgovor koštanog tkiva na biomehaničke i metaboličke zahtjeve organizma s ciljem održavanja homeostaze koštanog sustava, odnosno cijeloga organizma. Fiziološko remodeliranje odvija se pri cijeljenju mikroskopskih oštećenja koštanog tkiva (engl. *microfractures*). Ova oštećenja (promjera oko 500 μm) nastaju pri normalnoj fizičkoj aktivnosti i smatraju se fiziološkom pojavom (slika 18). Kod promijenjenih biomehaničkih okolnosti, odnosno promjene smjera prijenosa sila ko-

Koštani sustav tijekom cijeloga života podložan je kontinuiranom preoblikovanju kako bi optimalno održao funkciju glavnog potpornog uređaja odraslog organizma. Izuzetna regeneracijska moć koštanog tkiva očituje se u cijeljenju kostoloma.

štanim tkivom, remodeliranjem se postiže pomicanje trajektorija u optimalnu poziciju (slika 18). Regeneracijska sposobnost koštanog tkiva je osobita. Ova sposobnost koštanog tkiva vidi se pri cijeljenju kostoloma kalusom, pri čemu kostolom potpuno zacijeli (lat. *restitutio ad integrum*) (slika 19). Regeneracija počinje iz osteogenih stanica koje su u kalus dospjele krvnom strujom iz oštećenih krvnih žila. U ranoj fazi kalusa organizira se hematoma koji je posljedica pucanja krvnih žila. Krajevi odlomljenih kostiju sadrže nekrotične osteocite. Nekrotični materijal potiče akutnu upalu. Između odlomljenih dijelova kosti diferenciraju se hondrociti i stvaraju područja hijaline hrskavice koja kasnije iščezava. U kalusu se nezrelo koštano tkivo zamjenjuje lamelarnim, a vretenasto zadebljanje kalusa iščezne remodeliranjem u završnoj fazi cijeljenja. Pod periostom odvijaju se histomorfološke promjene koje odgovaraju intramembranskoj osifikaciji.

Koštano oblikovanje i preoblikovanje

Koštano oblikovanje (engl. *bone modeling; bone construction*) obilježeno je intenzivnom osteoprodukcijom aktivnošću osteoblasta. Osteoresorpcija je pri tome u pravilu minimalna, no odvija se na strateškim mjestima s ciljem oblikovanja sržne šupljine u dijafizi buduće duge kosti i specifičnog reljea na površini pojedine kosti. Oblikovanjem ko-

stiju postiže se njihova anatomska norma — oblik i veličina — koja je za svaku kost specifična. Oblikovanje kostiju, u fiziološkim uvjetima, ograničeno je na period embrionalnog rasta i razvoja i postnatalnog života, a završava u trećoj dekadi života.

Koštano preoblikovanje (engl. *bone remodeling; bone reconstruction*) je u histološkom smislu mirniji proces pri kojem su intenzitet osteoprodukcije i osteoresorpcije jednaki i odvijaju se u istim područjima kosti (slika 18). Remodeliranjem se ne mijenja masa koštanog tkiva, već se mijenja i preslaguje postojeća masa koštanog tkiva. Godišnje se remodelira oko 25 % spongiozne koštane tvari i oko 3 % kompaktne koštane tvari⁵⁸. Svrha je koštanog remodeliranja prilagodba morfologije koštanog sustava biomehaničkim okolnostima tijekom života. Veliki kapacitet modificiranja strukture kosti pokazan je u istraživanju promjena veličine, oblika i rasporeda koštane mase nadlaktične kosti (lat. *humerus*) u osoba koje su profesionalno igrale tenis⁵⁹. U ispitanika su utvrđene značajne razlike u morfologiji između humerusa desne i lijeve ruke. Humerus dominantne ruke tenisača je povećane koštane čvrstoće zbog povećane veličine kosti, pri čemu volumna gustoća kosti tome ne pridonosi, odnosno ne razlikuje se naspram humerusa nedominantne ruke. Biomehanička optimiziranost humerusa dominantne ruke nije ostvarena povećanjem koštane mase nego specifičnim remodeliranjem koštane mase sukladno biomehaničkim zahtjevima pri igranju tenisa. Remodeliranjem se postiže biomehanička prilagodba kosti s minimalnom količinom koštanog materijala. Kada bi se čvrstoća koštanog sustava ostvarivala samo na račun povećanja koštane mase, masivni koštani sustav predstavljao bi opterećenje za organizam. Utvrđeno je da fragilnost vrata bedrene kosti u žena starije dobi nije posljedica samo gubitka koštane mase nego i neadekvatnog remodeliranja postojeće koštane mase⁶⁰.

LITERATURA

1. Kostić A. Osnovi normalne histologije. Beograd: Naučna knjiga, 1950.
2. Smiljanić B. Traumatologija. Školska knjiga: Zagreb, 1994.
3. Križan Z, Bačić V. Kompendij anatomije čovjeka, 1. dio. Opća anatomija. Zagreb: Školska knjiga, 1989.
4. Williams PL, Warwick R. Gray's Anatomy. Edinburgh, London, Melbourne i New York: Churchill Livingstone, 1980.

5. Junqueira CL, Carneiro J. Osnove histologije, prema X. američkom izdanju. Zagreb: Školska knjiga, 2005.
6. Kelly DE, Wood RL, Enders AC. Bailey's textbook of microscopic anatomy. Baltimore, London, Sydney: Williams i Wilkins, 1985.
7. Frost HM. In vivo osteocyte death. *J Bone Joint Surg* 1960;42:138–43.
8. Marotti G, Cane V, Palazzini S, Palumbo C. Structure-function relationships of the osteocyte. *Italian J Miner Electrolyte Metab* 1990;4:93–106.
9. Parfitt AM. Bone-forming cells in clinical conditions. In: Hall BK (ed.) *Bone*, Vol. 1: the osteoblast and osteocyte. Boca Raton: Telford Press and CRC Press, 1990;351–429.
10. Raisz LG, Martin JT, Bilezikian JP. Principles of bone biology. London: Academic, 2008.
11. Kamioka H, Sugawara Y, Honjo T, Yamashiro T, Takano-Yamamoto T. Terminal differentiation of osteoblasts to osteocytes is accompanied by dramatic changes in the distribution of actin-binding proteins. *J Bone Miner Res* 2004;19:471–8.
12. Verborgt O, Gibson G, Schaffler MB. Loss of osteocyte integrity in association with microdamage and bone remodeling after fatigue in vivo. *J Bone Miner Res* 2000;15:60–7.
13. Aarden EM, Burger EH, Nijweide PJ. Function of osteocytes in bone. *J Cell Biochem* 1994;55:287–99.
14. Weinstein RS, Jilka RL, Parfitt AM, Manolagas SC. Inhibition of osteoblastogenesis and promotion of apoptosis of osteoblasts and osteocytes by glucocorticoids: potential mechanisms of their deleterious effects on bone. *J Clin Invest* 1998;102:274–82.
15. Tomkinson A, Reeve J, Shaw RW, Noble BS. The death of osteocytes via apoptosis accompanies estrogen withdrawal in human bone. *J Clin Endocrinol Metab* 1997;82:3128–35.
16. Yao W, Dai W, Jiang JX, Lane NE. Glucocorticoids and osteocyte autophagy. *Bone* 2013;54:279–84.
17. Plotkin LI, Weinstein RS, Parfitt AM, Roberson PK, Manolagas SC, Bellido T. Prevention of osteocyte and osteoblast apoptosis by bisphosphonates and calcitonin. *J Clin Invest* 1999;104:1363–74.
18. Jilka RL, Weinstein RS, Bellido T, Roberson P, Parfitt AM, Manolagas SC. Increased bone formation by prevention of osteoblast apoptosis with parathyroid hormone. *J Clin Invest* 1999;104:439–46.
19. Kousteni S, Bellido T, Plotkin LI, O'Brien CA, Bodenner DL, Han L et al. Nongenotropic, sex-nonspecific signaling through the estrogen or androgen receptors: dissociation from transcriptional activity. *Cell* 2001;104:719–30.
20. O'Brien CA, Jia D, Plotkin LI, Bellido T, Powers CC, Stewart SA et al. Glucocorticoids act directly on osteoblasts and osteocytes to induce their apoptosis and reduce bone formation and strength. *Endocrinology* 2004;145:1835–41.
21. Keller H, Kneissel M. SOST is a target gene for PTH in bone. *Bone* 2005;37:148–58.
22. Manolagas SC. Choreography from the tomb: An emerging role of dying osteocytes in the purposeful, and perhaps not so purposeful, targeting of bone remodeling. *BoneKey osteovision* 2006;3:5–14.
23. Grynblas M, Alpert B, Katz I, Lieberman I, Pritzker KPH. Subchondral bone in osteoarthritis. *Calcif Tissue Int* 1991;49:20–6.
24. Donahue HJ. Gap junctions and biophysical regulation of bone cell differentiation. *Bone* 2000;26:417–22.
25. Matyas JR, Sandell LJ, Adams ME. Gene expression of type II collagens in chondro-osteophytes in experimental osteoarthritis. *Osteoarthritis Cartilage* 1997;5:99–105.
26. Divieti P, Inomata N, Chapin K, Singh R, Juppner H, Bringham FR. Receptors for the carboxyl-terminal region of pth (1–84) are highly expressed in osteocytic cells. *Endocrinology* 2001;142:916–25.
27. Divieti P, Geller AI, Suliman G, Juppner H, Bringham FR. Receptors specific for the carboxyl-terminal region of parathyroid hormone on bone-derived cells: determinants of ligand binding and bioactivity. *Endocrinology* 2005;146:1863–70.
28. Asagiri M, Takayanagi H. The molecular understanding of osteoclast differentiation. *Bone* 2007;40:251–64.
29. Boyce BF, Xing L. The RANKL/RANK/OPG pathway. *Curr Osteoporosis Rep* 2007;5:98–104.
30. Gu G, Mulari M, Peng Z, Hentunen T, Väänänen HK. Apoptosis of osteocytes turns off the inhibition of osteoclasts and triggers local bone resorption. *Biochem Biophys Res Commun* 2005;335:1095–101.
31. Heino TJ, Hentunen TA, Väänänen HK. Osteocytes inhibit osteoblastic bone resorption through transforming growth factor β : Enhancement by estrogen. *J Cell Biochem* 2002;85:185–97.
32. Kurata K, Heino TJ, Higaki H, Väänänen HK. Bone marrow cell differentiation induced by mechanically damaged osteocytes in three-dimensional gel-embedded culture. *J Bone Miner Res* 2006;21:616–26.
33. Zvaifler NJ, Marinova-Mutafchieva L, Adams G, Edwards CJ, Moss J, Burger JA et al. Mesenchymal precursor cells in the blood of normal individuals. *Arthritis Res* 2000;2:477–88.
34. Kuznetsov SA, Mankani MH, Gronthos S, Satomura K, Bianco P, Robey PG. Circulating skeletal stem cells. *J Cell Biol* 2001;153:1133–40.
35. Dobnig H, Turner RT. Evidence that intermittent treatment with parathyroid hormone increases bone formation in adult rats by activation of bone lining cells. *Endocrinology* 1995;136:3632–8.
36. Ahrens M, Ankenbauer T, Schroder D, Hollnagel A, Mayer H, Gross G. Expression of human bone morphogenetic protein-2 or -4 in murine mesenchymal progenitor C3H10T1/2 cells mesenchymal cell lineages. *DNA Cell Biol* 1993;12:871–80.
37. Asahina I, Sampath TK, Hauschka PV. Human osteogenic protein-1 induces chondroblastic, osteoblastic, and/or adipocytic differentiation of clonal murine target cells. *Exp Cell Res* 1996;222:38–47.
38. Wang EA, Israel DI, Kelly S, Luxenberg DP. Bone morphogenetic protein-2 causes commitment and differentiation in C3H10T1/2 and 3T3 cells. *Growth Factors* 1993;9:57–71.
39. Davies DV, Edwards DAW. The Blood Supply of the Synovial Membrane and Intra-Articular Structures. *Ann R Coll Surg Engl* 1948;2:142–56.
40. Orwoll ES. Toward an expanded understanding of the role of the periosteum in skeletal health. *J Bone Miner Res* 2003;18:949–54.

41. Blizowitz M, Sibonga JD, Turner RT, Orwoll E. Periosteal remodeling at the femoral neck in nonhuman primates. *J Bone Miner Res* 2006;21:1060–7.
42. Hunter GK, Goldberg HA. Nucleation of hydroxyapatite by bone sialoprotein. *Proceedings of the National Academy of Sciences of the United States of America* 1993;90:8562–5.
43. Ganss B, Kim RH, Sodek J. Bone sialoprotein. *Crit Rev Oral Biol Med* 1999;10:79–98.
44. Järveläinen H, Sainio A, Koulu M, Wight TN, Penttinen R. Extracellular matrix molecules: potential targets in pharmacotherapy. *Pharmacol Rev* 2009;61:198–223.
45. Midura RJ, Midura SB, Su X, Gorski JP. Separation of newly formed bone from older compact bone reveals clear compositional differences in bone matrix. *Bone* 2011;49:1365–74.
46. Bailey AJ, Knott L. Molecular changes in bone collagen in osteoporosis and osteoarthritis in the elderly. *Exp Gerontol* 1999;34:337–51.
47. Thompson JB, Kindt JH, Drake B, Hansma HG, Morse DE, Hansma PK. Bone indentation recovery time correlates with bond reforming time. *Nature* 2001;414:773–6.
48. Zhao W, Byrne MH, Wang Y, Krane SM. Osteocyte and osteoblast apoptosis and excessive bone deposition accompany failure of collagenase cleavage of collagen. *J Clin Invest* 2000;106:941–9.
49. Green J, Schotland S, Stauber DJ, Kleeman CR, Clemens TL. Cell-matrix interaction in bone: type I collagen modulates signal transduction in osteoblast-like cells. *Am J Physiol* 1995;268:1090–103.
50. Lynch MP, Stein JL, Stein GS, Lian JB. The influence of type I collagen on the development and maintenance of the osteoblast phenotype in primary and passaged rat calvarial osteoblasts: modification of expression of genes supporting cell growth, adhesion, and extracellular matrix mineralization. *Exp Cell Res* 1995;216:35–45.
51. Suzawa M, Tamura Y, Fukumoto S, Miyazono K, Fujita T, Kato S et al. Stimulation of Smad1 transcriptional activity by Ras-extracellular signal-regulated kinase pathway: a possible mechanism for collagen-dependent osteoblastic differentiation. *J Bone Miner Res* 2002;17:240–8.
52. Herring GM, Ashton BA. The isolation of soluble proteins, glycoproteins, and proteoglycans from bone. *Prep Biochem* 1974;4:179–200.
53. Xu T, Bianco P, Fisher LW, Longenecker G, Smith E, Goldstein S et al. Targeted disruption of the biglycan gene leads to an osteoporosis-like phenotype in mice. *Nat Genet* 1998;20:78–82.
54. Bonewald LF. Mechanosensation and transduction in osteocytes. *BoneKey Osteovis* 2006;3:7–15.
55. Albrektsson T, Johansson C. Osteoinduction, osteoconduction and osseointegration. *Eur Spine J* 2001;10:96–101.
56. Lian JB, Stein GS. *Osteoblast Biology*. In: Marcus R, Feldman D, Kelsey J (eds). *Osteoporosis*. San Diego: California Academic Press Inc, 1996;23–35.
57. Vincent K, Durrant MC. A structural and functional model for human bone sialoprotein. *J Mol Graph Model* 2013;39:108–17.
58. Becker KL. *Principles and Practice of Endocrinology and Metabolism*. Philadelphia: Lippincott Williams & Wilkins, 2001.
59. Haapasalo H, Kontulainen S, Sievänen H, Kannus P, Järvinen M, Vuori I. Exercise-induced bone gain is due to enlargement in bone size without a change in volumetric bone density: a peripheral quantitative computed tomography study of the upper arms of male tennis players. *Bone* 2000;27:351–7.
60. Zebaze RM, Jones A, Knackstedt M, Maalouf G, Seeman E. Construction of the femoral neck during growth determines its strength in old age. *J Bone Miner Res* 2007;22:1055–61.