

SPECIAL COMMUNICATION

Efficacy of Surgical Techniques in Hallux Abductus Valgus by Application of Scale American Orthopedic Foot and Ankle Society: Literature Review

Eficacia de las técnicas quirúrgicas en el Hallux Abductus Valgus mediante aplicación de escala de la American Orthopedic Foot and Ankle Society: Revisión bibliográfica

Isidro Marí Serna¹, Emmanuel Navarro Flores^{1*}.

¹ Facultad de Enfermería y Podología. Universidad de Valencia, España.

* Correspondence: Emmanuel Navarro Flores. Facultad de Enfermería y Podología. Universidad de Valencia, España.

Abstract

Objectives: To identify the most performed surgical techniques in Hallux Abductus Valgus, to identify the main advantages and disadvantages comparing the surgery of minimum incision and the traditional one by means of functional comparison to determine its effectiveness.

Methodology: A retrospective and analytical literature review was carried out with the most common surgical techniques in Hallux Abductus Valgus surgery, observing its functional efficacy. By means of AOFAS scale application (American Orthopedic Foot and Ankle Society) to evaluate the functional results, the highest values correspond to the techniques of greater functional competence

Results: The maximum value in the AOFAS scale is 96 at the end of the follow-up using the percutaneous technique without osteotomy, the lowest value in the study of 79 in Akin osteotomy with open approach and the traditional technique using open approach is the technique that has climbed the most with a total of 65,2.

Conclusions: Arthroplasties are not valuable due to lack of studies, arthrodeses offer excellent but not valuable results, osteotomies propose very variable techniques and Osteodesis offer outstanding results.

Key Words: Hallux Abductus Valgus, Minimal Invasive Surgery, osteotomy, arthrodesis.

Resumen

Objetivos: Identificar las técnicas quirúrgicas más realizadas en el Hallux Abductus Valgus, identificar las principales ventajas e inconvenientes comparando la cirugía de mínima incisión y la tradicional mediante comparación funcional para determinar su eficacia.

Metodología: Se llevó a cabo una revisión bibliográfica retrospectiva y analítica con las técnicas quirúrgicas más habituales en la cirugía del Hallux Abductus Valgus, observando su eficacia funcional. Mediante aplicación de escala de la American Orthopedic Foot and Ankle Society para evaluar los resultados funcionales, los valores más altos corresponden a las técnicas de mayor eficacia funcional.

Resultados: El valor máximo en la escala AOFAS se sitúa en 96 al final del seguimiento mediante la técnica percutánea sin osteotomía, el valor más bajo obtenido en el estudio es de 79 en la osteotomía de Akin y la técnica de cirugía tradicional mediante abordaje abierto es la técnica que más ha escalado con un total de 65,2.

Conclusiones: Artroplastias no son valorables por la falta de estudios, las artrodesis ofrecen óptimos resultados, pero no valorables, las osteotomías proponen técnicas muy variables y las Osteodesis brindan sobresalientes resultados.

Palabras Clave: Hallux Abductus Valgus, Cirugía Mínima Incisión, osteotomía, artrodesis.

Received: 29 June 2018; Acept: 03 October 2018.

Conflictos de Interés

Ninguno Declarado.

Fuentes de Financiación

Ninguna Declarada

Introducción

El Hallux Abductus Valgus (HAV) es una deformidad predominante en el sexo femenino (1). Su patomecánica se caracteriza por la subluxación de la primera articulación metatarsfalángica (1ªAMTF), y una desviación medial del primer metatarsiano con dorsiflexión e inversión, asociada frecuentemente a la presencia de bunion que con frecuencia provoca dolor, irritación e inflamación (2).

De etiología multifactorial Entre los factores desencadenantes más destacados se encuentran los traumatismos, iatrogenias y ambientales/ sociales/ conductuales (calzado estrecho de antepie) (3).

Los factores intrínsecos más destacados son los hereditarios (forma de la cabeza), reumático (osteoartritis, artrosis, artritis deformante), biomecánicos tales como el exceso de pronación, la laxitud articular general, longitud del primer metatarsiano, amputación del segundo dedo y el ensanchamiento de antepie.

Ante el fracaso del tratamiento conservador, la cirugía pasa a un primer plano y es aquí donde el papel del profesional tiene gran importancia, y la técnica quirúrgica es escogida según el tipo de tratamiento más adecuado con características de la deformidad, sintomatología y características del paciente.

Las valoraciones prequirúrgicas del HAV son muy variadas, destacan cuando nos referimos a técnicas de diagnóstico por imagen con una clasificación radiológica axial de sesamoideos y dorsoplantar de pie, en el cual, el grado de desviación existente entre el metatarsiano y la falange proximal se clasifica en un estadio leve de 20° a 30°, moderado de 30° a 40° y severo >40° (4).

La literatura muestra más de 130 procedimientos (5) y no existe una técnica específica para la cirugía del HAV, es por ello, la gran variedad de técnicas en función de su deformidad, posición de los sesamoideos y características del paciente.

Las indicaciones en todas las cirugías son importantes y es por ello que se crearon estos algoritmos para la elección del mejor procedimiento quirúrgico a razón del estadio HAV y de las características propias del paciente.

La escala de la American Orthopedic Foot and Ankle Society (AOFAS) como referente del grado funcional del paciente evaluado por profesionales servirá para cuantificar el grado de satisfacción con la técnica quirúrgica.

En el presente trabajo se describen los resultados relacionados con técnicas de cirugía tradicional y de mínima incisión comparando los resultados obtenidos por la escala AOFAS mediante revisión bibliográfica siendo el objetivo general valorar la eficacia funcional de las principales técnicas quirúrgicas en el HAV según la escala AOFAS y los objetivos específicos detectar las técnicas quirúrgicas más destacadas, comparar la cirugía abierta y la cirugía Minimal Invasive Surgery (MIS) y la comparación funcional de artrodesis, osteotomía, osteodesis y artroplastia

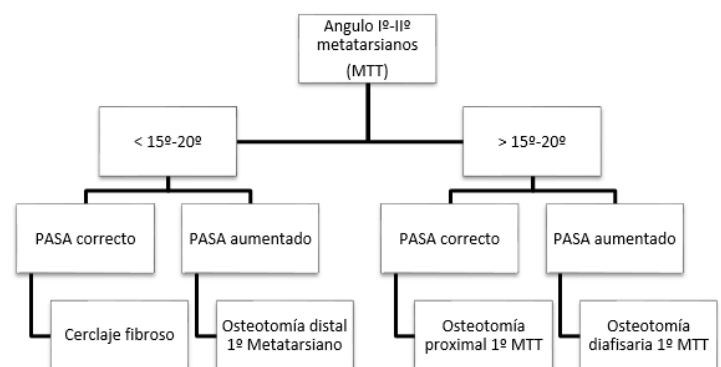


Figura 1 Indicaciones De Cirugía Tradicional (6)

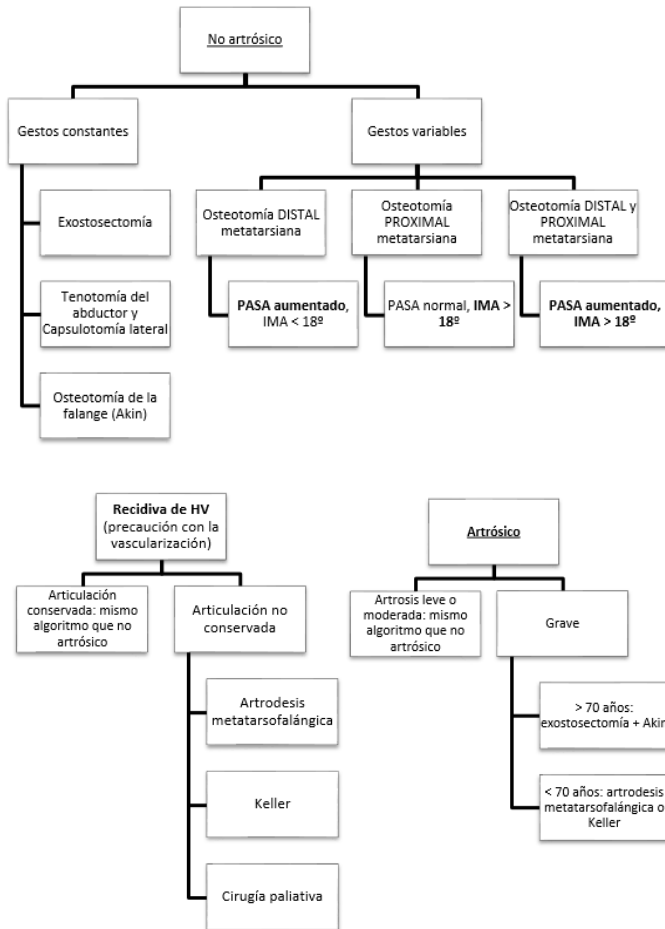


Figura 2 Indicaciones De Cirugía Mis (7)

Material y Métodos

Diseño Del Estudio

Revisión bibliográfica retrospectiva y analítica, información recabada de estudios con una o varias técnicas quirúrgicas aplicadas en la cirugía, ya que es muy habitual su empleo simultaneo. Los datos obtenidos son comparados y evaluados para identificar la eficiencia de las técnicas según la escala AOFAS, antes y después de la cirugía.

Criterios de Inclusión

- Artículos originales, revisiones bibliográficas, revisiones sistemáticas, de investigación, estudios retrospectivos, libros, Trabajo de Fin de Grado, Trabajo de Fin de Master y Tesis Doctoral.

- Estudios con menos de 5 años de antigüedad.

- Cirugía de Hallux Valgus convencional o abierta y MIS o percutánea.

- Estudios con escala AOFAS.

Criterios de Exclusión

- Trabajos en idiomas distintos al inglés, francés y castellano.

- Estudios con muestra inferior a 15 pacientes.

- Estudios con más de 5 años de antigüedad.

Sistema de Recogida De Datos

Se recaban datos de eficacia mediante la escala AOFAS, sin valorar otras patologías que del HAV se deriven, y sus posibles iatrogenias, tras aplicar los filtros de búsqueda recogido en los criterios de inclusión y exclusión.

Estrategia de Búsqueda

Se realiza la búsqueda en diferentes bases de datos como Dialnet, Pubmed, Cochrane y Teseo utilizando las palabras clave empleadas Hallux Valgus y Surgery MIS Conventional

Resultados

Se incluyen 30 artículos, 18 artículos fueron objeto de estudio por su escala AOFAS. Los artículos con escala AOFAS describieron un total de 1720 pacientes de cirugía de Hallux Valgus, de los cuales 459 intervenidos en cirugía percutánea, mínimamente invasiva o artroscópica y 1261 pacientes intervenidos en cirugía convencional o abierta. Resultado, la muestra es más significativa en cirugía abierta.

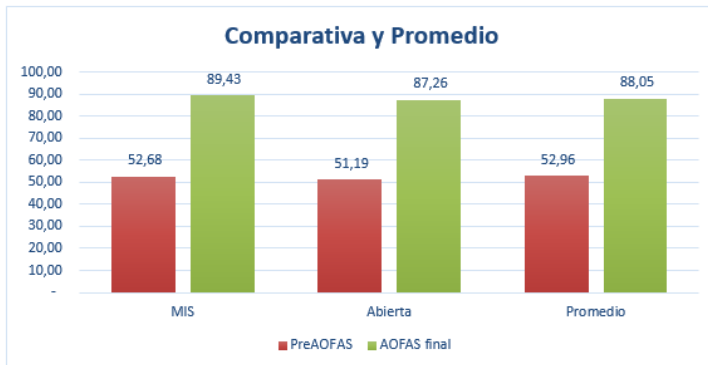


Tabla 1: Valores de resultado de la escala AOFAS de las cirugías MIS y abierta.

La escala AOFAS media preoperatoria es de 52,12 postoperatoria, el abordaje MIS se sitúa en un promedio de 53,59 y abierta en 51,19.

La escala AOFAS final promedia es de 87,61, siendo la cirugía MIS ligeramente superior con un valor de 88,15 y abierta de 87,26.

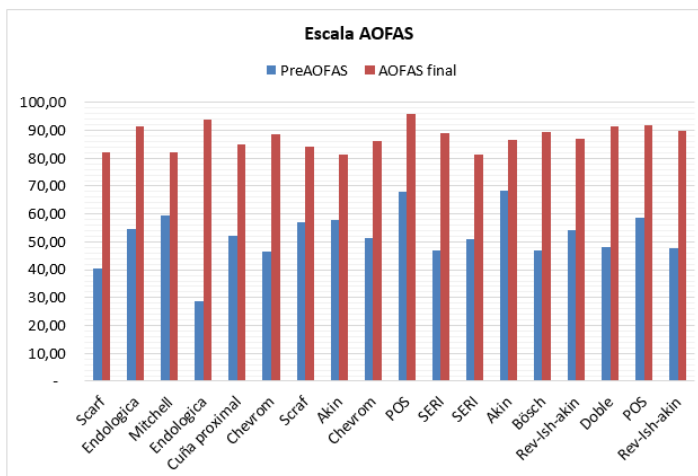


Tabla 2: Cirugías con valores prequirúrgicos y postquirúrgicos de la escala AOFAS.

El valor máximo en la escala AOFAS se sitúa en 96 al final del seguimiento de 23 meses en abordaje abierto mediante la técnica percutánea sin osteotomía (POS) (6).

En el lado opuesto, el valor más bajo obtenido en el estudio es de 79 en la AOFAS (7).

Por otro lado, la técnica endológica mediante abordaje abierto, es la técnica que más ha escalado en la AOFAS con un total de 65,2, un valor inicial de 28,7 y final de 93,80 (8).

Discusión

Se analizan estudios de investigación sobre pacientes intervenidos de HAV mediante valoración con la aplicación de la escala AOFAS para determinar que las técnicas quirúrgicas mediante artroplastia ofrecen mejores resultados que el resto de técnicas. Esta escala es la idónea para establecer criterios de evaluación conjuntos respecto al dolor, funcionalidad y alineación del pie.

Se pretende detectar el procedimiento quirúrgico más efectivo en la cirugía de HAV, en la escala AOFAS, se sitúa en la mayoría de estudios en valores cercanos a 90 y tras la revisión realizada indica que la MIS ofrece mejores resultados en las cirugías. Aunque con valores muy discretamente superiores de la cirugía tradicional en cuanto a la escala AOFAS se refiere.

Cirugía MIS

Los resultados obtenidos de la literatura no han demostrado diferencias significativas en los resultados del tratamiento quirúrgico del HAV en función de una técnica quirúrgica u otra.

Se muestra un aumento en el uso de cirugías MIS en los últimos años, esto puede ser debido por su bajo número de complicaciones, menor daño de tejidos blandos, la ausencia de osteosíntesis y buenos resultados cosméticos con mínimas cicatrices quirúrgicas. Lo cual podría ser causa de aumento de las puntuaciones de la escala AOFAS en contraposición con los resultados obtenidos de dicha escala en la cirugía tradicional.

En pacientes con grandes prominencias y metatarsianos estrechos, se pueden esperar complicaciones relacionadas con el contacto insuficiente con el fragmento postoperatorio(9).

El uso de una osteotomía de la base presenta el riesgo de elevación por acortamiento del primer metatarsiano (10,11).

La técnica Reverdin-Isham y Akin oblicua tuvo mejores resultados que el grupo de osteotomía recta y siempre que exista una hiperpresión en el 1er dedo, obteniendo una técnica más efectiva para la normalización del patrón de presiones plantares (5,10).

En cuanto a los resultados de las osteodesis, Son menos invasivas que las técnicas basadas en osteotomía y, por lo tanto, se puede realizar un procedimiento bilateral sin restricciones adicionales y se pueden evitar las complicaciones relacionadas con la osteotomía (3). Cosa que mejora los resultados de la escala AOFAS.

Un posible sesgo en las complicaciones informadas que parecen ser menores de lo que uno puede ver en la propia práctica clínica, este puede estar relacionado con el hecho de que la mayoría de los estudios son publicados por centros que realizan principalmente cirugías de HAV mínimamente invasivas (12).

Cirugía Tradicional

La literatura muestra una gran corrección en deformidades severas mediante este abordaje, cabe destacar la solución inesperada, eficaz y segura de las artrodesis por fracaso de técnicas correctoras del HAV (que producen con metatarsalgia severa y dificultad para realizar el tercer rocker) (16, 17). Circunstancia que aumenta la autopercepción del paciente como un mal resultado de pronóstico y por tanto disminuyendo ligeramente los resultados de la escala AOFAS debido sobre todo a las que se presentan en las técnicas de osteotomía y artrodesis.

Riesgo de metatarsalgia residual por transferencia (5,15–22).

Acortamiento en el primer metatarso (23).

Movilidad de la 1ª AMTF reducida (18).

En abril del 2008, Leemrijse, publica un artículo comparando la cirugía abierta y la MIS. Refiere que esta última no es menos invasiva que otros procedimientos y que debería ser considerada como un nuevo concepto basado en unos resultados más rápidos y funcionales. No observa diferencias significativas en cuanto a unas técnicas u otras, excepto en el tiempo de recuperación que es más corto en aquellos pacientes intervenidos mediante cirugía percutánea(4).

En la revisión se encuentran tres estudios, cinemáticos (2,24) y baropodométrico (5), que referencian la situación real del pie durante la marcha tras un procedimiento quirúrgico de HAV, pero sí mejora el patrón hiperqueratósico producido por la deformidad (5,24).

Cabe destacar que el grupo de pacientes varones logró una mayor corrección de HVA que el grupo de pacientes mujeres, por lo que existe la posibilidad de que el dimorfismo sexual del pie pueda afectar el HVA postoperatorio(21).

Conclusiones

A la vista de los resultados se concluye que existe una alta puntuación media en la escala AOFAS.

La osteotomía es el procedimiento que más ha sido empleado, destacando las técnicas de Chevron y Scarf, y Akin en menor medida.

Tras analizar las técnicas quirúrgicas empleadas en el HAV, no se observa que ningún abordaje, abierto o MIS, sea más efectivo.

Las ventajas de la cirugía MIS es la reducción del tiempo quirúrgico, alta aceptación del paciente, el tiempo de recuperación más bajo.

En el aspecto funcional al comparar ~~todos~~ los métodos para la cirugía del HAV se encuentra que las artrodesis ofrecen óptimos resultados para pacientes geriátricos, Las artroplastias no son valorables por la falta de estudios; Las osteodesis brindan excelentes resultados; Las osteotomías son técnicas muy utilizadas y variables en sus resultados. En función de las puntuaciones obtenidas según los resultados de la escala AOFAS de los estudios del presente trabajo, puesto que se encontraban por encima de 90 puntos.

References

- Burns PR, Mecham B. Biodynamics of hallux abductovalgus etiology and preoperative evaluation. Vol. 31, *Clinics in Podiatric Medicine and Surgery*. 2014. p. 197–212.
- Fernández Hernández Ó. Resultados del tratamiento quirúrgico del Hallux Valgus. Análisis de su influencia sobre la calidad de vida de los pacientes. Universidad de Salamanca. Facultad de Medicina; 2015.
- D'Angelo F. Nuevo tratamiento percutáneo para la corrección quirúrgica del hallux valgus. Universidad Católica de Murcia; 2017.
- Botezatu I, Marinescu R, Laptoiu D. Minimally invasive-percutaneous surgery - recent developments of the foot surgery techniques. *J Med Life. Carol Davila - University Press*; 2015;8(Spec Issue):87–93.
- Martínez Nova A. Modificaciones baropodométricas en el antepié después de la cirugía percutánea del Hallux Valgus. Universidad de Extremadura Servicio de Publicaciones; 2009.
- Wu DY, Lam KF. Osteodesis for Hallux Valgus Correction: Is it Effective? *Clin Orthop Relat Res. Association of Bone and Joint Surgeons*; 2015 Jan;473(1):328–36.
- Han SH, Park EH, Jo J, Koh YG, Lee JW, Choi WJ, et al. First metatarsal proximal opening wedge osteotomy for correction of hallux valgus deformity: Comparison of straight versus oblique osteotomy. *Yonsei Med J. Yonsei University College of Medicine*; 2015 Aug;56(3):744–52.
- Biz C, Corradin M, Petretta I, Aldegheri R. Endolog technique for correction of hallux valgus: A prospective study of 30 patients with 4-year follow-up. *J Orthop Surg Res. BioMed Central*; 2015 Jul;10(1):102–15.
- Mavčič B. Geometric analysis of indications for minimally invasive distal metatarsal osteotomy in treatment of hallux valgus. *J Orthop Surg Res. BioMed Central*; 2015 Oct;10(1):163–9.
- Díaz Fernández R. Doble osteotomía percutánea en el tratamiento del hallux valgus. Universidad Católica de Valencia San Vicente Mártir; 2015.
- Díaz Fernández R. Tratamiento del hallux valgus moderado y severo mediante doble osteotomía percutánea del primer metatarsiano. *Rev Esp Cir Ortop Traumatol*. Elsevier; 2015 Jan;59(1):52–8.
- Trnka H-J, Krenn S, Schuh R. Minimally invasive hallux valgus surgery: a critical review of the evidence. *Int Orthop. Springer*; 2013 Aug;37(9):1731–5.
- Núñez-Samper M, Viladot R, Ponce SJ, Lao E, Souki F. Secuelas graves de la cirugía del hallux valgus: opciones quirúrgicas para su tratamiento. *Rev Esp Cir Ortop Traumatol. Elsevier*; 2016 Jul;60(4):234–42.
- Dalat F, Cottalorda F, Fessy M-H, Besse J-L. ¿Does arthrodesis of the first metatarsophalangeal joint correct the intermetatarsal M1M2 angle? Analysis of a continuous series of 208 arthrodeses fixed with plates. *Orthop Traumatol Surg Res. Elsevier Masson*; 2015 Jun;101(6):709–14.
- Giannini S, Cavallo M, Faldini C, Luciani D, Vannini F. The SERI distal metatarsal osteotomy and scarf osteotomy provide similar correction of hallux valgus foot and ankle. *Clin Orthop Relat Res. Association of Bone and Joint Surgeons*; 2013 Mar;471(7):2305–11.
- Parra-Téllez P, López-Gavito E, Gómez-Carlin L, Ortiz-Garza J, Vázquez-Escamilla J. Modificación de la osteotomía de Scarf para el tratamiento del hallux valgus: Experiencia en el Instituto Nacional de Rehabilitación. *Acta Ortop Mex*. 2015 Dec;27(5):339–44.
- Boussakri H, Bachiri M, Elidrissi M, Shimi M, Elibrahimi A, Elmrini A. L'ostéotomie de scarf dans le traitement de l'hallux valgus: à propos de 19 cas. *Pan Afr Med J. African Field Epidemiology Network*; 2014;19:189–99.
- Badekas A, Georgiannos D, Lampridis V, Bisbinas I. Proximal opening wedge metatarsal osteotomy for correction of moderate to severe hallux valgus deformity using a locking plate. *Int Orthop. Springer*; 2013 Sep;37(9):1765–70.
- Akman YE, Yalçinkaya M, Çirci E, Atici Y, Öztürkmen Y, Doğan A. Modified Simmonds-Menelaus procedure for moderate or severe adult hallux valgus. *Acta Orthop Traumatol Turc*. 2015;49(6):648–53.
- Park CH, Ahn JY, Kim YM, Lee WC. Plate fixation for proximal chevron osteotomy has greater risk for hallux valgus recurrence than Kirschner wire fixation. *Int Orthop. Springer-Verlag Berlin Heidelberg*; 2013 Feb;37(6):1085–92.
- Choi GW, Kim HJ, Kim TW, Lee JW, Park SB, Kim JK. Sex-related differences in outcomes after hallux valgus surgery. *Yonsei Med J. Yonsei University College of Medicine*; 2015 Jun;56(2):466–73.
- Chen SJ, Cheng YM, Lin SY, Chen CH, Huang HT, Huang PJ. Modified Mitchell osteotomy alone does not have higher rate of residual metatarsalgia than combined first and lesser metatarsal osteotomy. *Kaohsiung J Med Sci. Elsevier*; 2015 Mar;31(4):203–7.
- Uygur E, Özkan NK, Akan K, Çift H. A comparison of chevron and lindgren-turan osteotomy techniques in hallux valgus surgery: A prospective randomized controlled study. *Acta Orthop Traumatol Turc*. 2016;50(3):255–61.
- Klugarova J, Janura M, Svoboda Z, Sos Z, Stergiou N, Klugar M. Hallux valgus surgery affects kinematic parameters during gait. *Clin Biomech. NIH Public Access*; 2016 Dec;40:20–6.