

# Estudo retrospectivo de complicações de otite média aguda num hospital pediátrico, Hospital D. Estefânia - 2008-2014

## Retrospective study of acute otitis media complications in a pediatric hospital, Hospital D. Estefânia - 2008-2014

Joana Ximenes Araújo • António Oliveira • Helena Gomes • Rita Ferreira • Herédio Sousa • Ezequiel Barros

### RESUMO

**Objetivos:** estudar o perfil de complicações de otite média aguda (OMA), na atualidade

**Desenho de estudo:** retrospectivo

**Material e métodos:** análise de internamentos por complicações de OMA, de Janeiro de 2008 a Dezembro de 2014

**Resultados:** identificámos 64 internamentos por 5 tipos de complicações de OMA, 57 extracranianas e 7 intracranianas. Após um pico em 2009, o número de internamentos diminuiu. Em 2014, 3 dos 6 internamentos foram por trombose do seio lateral. À entrada, 28% das crianças estavam medicadas com antibiótico. Todos os doentes foram tratados com antibiótico endovenoso, segundo diferentes esquemas; 57% foi submetido a intervenção cirúrgica. Realizámos cultura microbiológica em 35% dos casos e 74% foram estéreis.

**Conclusões:** o aumento da utilização de antibióticos pode estar a mudar o perfil das complicações de OMA. Apesar da diminuição no número de internamentos, as complicações intracranianas aumentaram. Não há dados microbiológicos suficientes, não havendo consenso nos antibióticos utilizados no tratamento.

**Palavras-chave:** Otite média aguda, Intracranianas, Extracranianas, Complicações pediátricas

### ABSTRACT

**Objective:** study the current profile of acute otitis media (AOM) complications

**Study design:** retrospective review

**Material and methods:** analysis of admissions of AOM complications, from January, 2008 to December, 2014

**Results:** we identified 64 admissions of 5 different types of AOM complications, 57 extracranial and 7 intracranial. After a peak in 2009, the number of admissions diminished. In 2014, 3 of the 6 registered admissions were of lateral sinus thrombosis. On admission, 28% of the patients were under antibiotic treatment. All patients were treated with intravenous antibiotic, under different schemes; 57% were submitted to surgical intervention. Microbiological cultures were obtained in 35% of the cases and 74% were sterile.

**Conclusions:** the pattern of AOM complications may be changing because of the increasing use of antibiotics, though larger studies are required to confirm this theory. Despite the decreasing admissions, intracranial complications have risen. There is no microbiologic data, so there is no consensus on the antibiotic treatment.

**Keywords:** Acute otitis media, Intracranial, Extracranial, Pediatric Complications

### INTRODUÇÃO

A otite média aguda (OMA) é uma das patologias mais frequentes em idade pediátrica. Estima-se que até aos três anos de idade dois terços das crianças tenham pelo menos um episódio de OMA e metade dois ou mais episódios<sup>1</sup>. O advento dos antibióticos a partir da quarta década do século passado traduziu-se numa diminuição evidente das complicações de otite, alterando a conduta terapêutica até então predominantemente cirúrgica<sup>2</sup>. Por exemplo, as complicações intracranianas de OMA diminuíram de 2,3-6,4% para 0,04-0,15% e a sua mortalidade passou de 75% para 13%<sup>3</sup>. Apesar de apresentarem menor mortalidade, continuam a ter morbidade considerável, representando elevados custos económicos para a saúde<sup>4</sup>.

As complicações de OMA dividem-se em intracranianas e extracranianas. As complicações extracranianas são: complicações na membrana timpânica, mastoidite (que tem como complicação abscesso subdural), petrosite, paralisia facial e labirintite. São complicações intracranianas: abscesso

**Joana Ximenes Araújo**  
Interna de ORL - Hospital D. Estefânia, Centro Hospitalar de Lisboa Central

**António Oliveira**  
Interno de ORL, Hospital S. José, Centro Hospitalar de Lisboa Central

**Helena Gomes**  
Interna de ORL, Centro Hospitalar de Lisboa Central

**Rita Ferreira**  
Assistente hospitalar ORL, Hospital D. Estefânia, Centro Hospitalar de Lisboa Central

**Herédio Sousa**  
Assistente graduado ORL, coordenador do Serviço de ORL do Hospital D. Estefânia, Centro Hospitalar de Lisboa Central

**Ezequiel Barros**  
Chefe de Serviço ORL, Director de Serviço, Centro Hospitalar de Lisboa Central

**Correspondência:**  
Joana Ximenes Araújo  
joanaximenesaraujo@gmail.com

Artigo recebido a 20 de Abril de 2015. Aceite para publicação a 20 de Julho de 2018.

extradural, empiema subdural, meningite, trombose do seio lateral (TSL), encefalite focal e abscesso cerebral<sup>5</sup>.

Por serem pouco frequentes e com sintomas de apresentação muito variados em idade pediátrica, é necessário um elevado grau de suspeição para determinar o seu diagnóstico. É também importante estudar o impacto do uso de antibióticos em larga escala na apresentação destas complicações<sup>4</sup>. Existem já alguns artigos que demonstram o aumento do número de casos de certas complicações<sup>6</sup>.

O objetivo deste trabalho foi estudar internamentos recentes por complicações intra e extracranianas de OMA no Hospital D. Estefânia, atentando às características da população internada, tipo de complicação e tratamento instituído.

## MATERIAL E MÉTODOS

Realizou-se um estudo retrospectivo, com análise de processos clínicos informáticos de crianças internadas no Hospital D. Estefânia (HDE) por complicações de OMA, num período de 7 anos (Janeiro de 2008 a Dezembro de 2014). Os processos foram selecionados pesquisando por motivo de internamento, conforme o sistema de codificação utilizado no Centro Hospitalar de Lisboa Central, que se baseia na 9ª edição da Classificação Internacional de Doenças da Organização Mundial de Saúde (ICD 9). Destes foram excluídos os seguintes processos: que não tinham patologia otorrinolaringológica; os doentes com OMA sem observação por otorrinolaringologia (ORL); os que apresentavam complicações de otite média crónica, de otite externa e de otite sero-mucosa. Identificámos as seguintes complicações extracranianas: mastoidite, abscesso subperiosteado da mastoide, labirintite, paralisia facial. Como complicações intracranianas identificámos: trombose do seio lateral, meningite. Nos casos selecionados analisámos: tipo de complicação, idade, género, mês de internamento, ano

de internamento, duração de internamento, antibioterapia prévia ao internamento, exames radiológicos, antibioterapia endovenosa, tipo de tratamento cirúrgico. Os resultados são apresentados sob a forma de médias, máximos e mínimos.

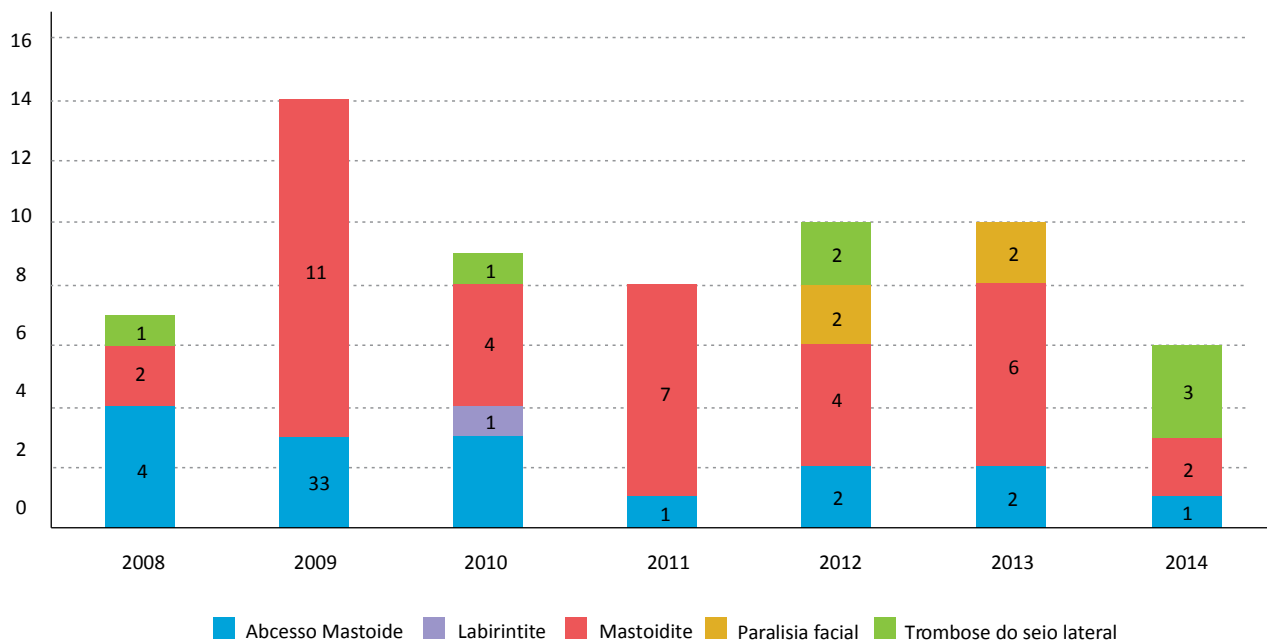
## RESULTADOS

De um total de 416 processos codificados com motivo de internamento correspondente a uma possível complicação de OMA, seleccionámos 64 processos, após aplicação dos critérios de exclusão. Destes internamentos, 57 (89%) foram de complicações extracranianas. A complicação mais prevalente foi a mastoidite (36 casos), seguida de abscesso subperiosteado da mastoide (16 casos). Houve apenas um internamento por labirintite e 4 por paralisia facial. Os 7 internamentos por complicações intracranianas foram por trombose do seio lateral, que se apresentou conjuntamente com meningite em todos os casos.

A média de idades dos doentes internados foi de 2,6 anos (idades de 2 meses a 9 anos), sendo que 69% dos doentes tinha menos de 3 anos. A distribuição por sexo foi semelhante (52% do sexo masculino). Os meses de Inverno (Dezembro, Janeiro e Fevereiro) foram os meses em que houve maior número de internamentos, correspondendo a quase um terço dos casos (18 casos). No período considerado, houve em média 9,1 internamentos por ano. O ano de 2009 foi o ano em que houve maior número de internamentos (14). A partir deste ano o número de internamentos diminuiu, mantendo-se entre 8 e 10 por ano, até ao ano de 2014 em que houve o menor número de internamentos, 6. De notar que, destes 6 internamentos, 3 foram por trombose do seio lateral. A complicação mais frequente, mastoidite, comportou-se da mesma maneira, com maior número de casos em 2009 (11) e menor número de casos em 2014 (2) – ver Tabela 1.

**TABELA 1**

Distribuição das complicações de OMA, por ano



A maioria dos internamentos foi inferior a 14 dias, sendo que apenas 17% dos internamentos foram de 15 dias ou mais. Os internamentos duraram entre 2 dias (por mastoidite) até 40 dias (por trombose do seio lateral), com uma média de duração de internamento de 9,88 dias.

Dos casos estudados, 18 (28%) estavam a fazer antibioterapia oral por OMA antes do internamento. Metade destes estavam medicados com amoxicilina + ácido clavulânico, 3 estavam medicados com amoxicilina. Dois dos doentes internados por TSL estavam medicados, um com amoxicilina + ácido clavulânico, um com azitromicina.

Quase metade dos casos (43%) não foram realizados exames radiológicos, sendo que a tomografia computadorizada (TC) de ouvido foi o exame mais realizado (42% dos casos). Todos os casos de TSL realizaram TC e ressonância magnética (RM) de ouvido e crânio-encefálica.

Todos os doentes internados foram tratados com antibioterapia endovenosa. Os esquemas utilizados foram variados, sendo que 44% foram em monoterapia. O antibiótico mais prescrito em monoterapia foi ceftriaxona (14% dos casos), seguido de amoxicilina+ácido clavulânico (11%) e cefuroxima (8%). Em 25% dos casos administrou-se dupla antibioterapia: ceftriaxona e metronidazol em 8% dos casos e ceftriaxona e clindamicina em 6% dos casos. Apenas 3 casos efetuaram tripla antibioterapia.

A maior parte dos doentes foi submetida a intervenção cirúrgica (42 casos), a par da antibioterapia. Na grande maioria dos casos (80%) realizou-se miringotomia com colocação de tubo de ventilação transtimpânica de Shepard (TVTT), principalmente como procedimento isolado (21 casos), mas também conjuntamente com outros procedimentos. Todos os casos de abscesso da mastoide, paralisia facial e TSL foram submetidos a cirurgia. Dos casos de mastoidite, 23 (64%) não foram submetidos a intervenção cirúrgica, 13 foram. Destes, 10 foram submetidos a miringotomia com colocação de TVTT do lado afetado. Dos 16 casos de abscesso da mastoide, 6 foram submetidos apenas a drenagem externa, 4 colocaram TVTT, 5 realizaram ambos os procedimentos e 1 foi submetido a mastoidectomia. Dos casos de TSL, 4 foram submetidos a mastoidectomia e colocação de TVTT, dois deles em dois tempos cirúrgicos distintos (primeiro TVTT e depois mastoidectomia). Todos os doentes com TSL cumpriram anticoagulação com enoxaparina durante 6 meses (1 mg/kg a cada 12h).

Só foi feita cultura microbiológica em 35% dos casos, todos eles casos em que se realizou intervenção cirúrgica. Em apenas 7 casos (26%) foi possível identificar o agente microbiológico. As restantes culturas foram estéreis (74%). O agente microbiológico mais comum (3 casos) foi o *Staphylococcus aureus* meticilina-sensível. Em termos de follow-up, todas as paralisias faciais tiveram recuperação total e no caso da labirintite não houve repercussão a longo prazo na audição.

## DISCUSSÃO

Segundo um consenso da Organização Mundial da Saúde

de 1998 a otite média é um problema de saúde pública importante, especialmente em comunidades menos favorecidas de países em desenvolvimento e desenvolvidos. No entanto, concluiu-se haver falta de dados epidemiológicos, sendo importante haver dados de diferentes países a fim de se determinar o seu impacto e prioridades na prevenção e tratamento<sup>2</sup>. Na literatura consultada não encontramos trabalhos nacionais que estudassem complicações de OMA pediátricas intra e extracranianas, apenas estudos acerca de complicações extracranianas particulares, nomeadamente mastoidite<sup>6-9</sup>.

Estudos de certos países desenvolvidos (Estados Unidos da América, Austrália, Espanha e Itália) referem 2 a 5 internamentos por complicações de OMA por ano<sup>10</sup>. Os nossos resultados (10,5 internamentos por ano) não são concordantes. Esta assimetria pode estar relacionada com diferenças a nível sócio-económico e de acesso a cuidados de saúde da população. No entanto, há que ter em conta que este estudo foi realizado num hospital pediátrico central que recebe casos encaminhados de diferentes regiões do país, o que pode justificar em parte a maior incidência de internamentos.

Num estudo sobre complicações intra e extracranianas de OMA realizado num hospital pediátrico dos Estados Unidos<sup>4</sup>, o agente etiológico mais comum foi o *Streptococcus pneumoniae* (33%). No nosso estudo o agente mais identificado foi *S. Aureus* meticilina-sensível. No entanto, há que ter em conta que em 65% dos casos não foi realizada cultura microbiológica, sendo que esta apenas foi realizada em alguns dos casos submetidos a intervenção cirúrgica. A nossa percentagem de amostras estéreis foi de 26%, o que é concordante com o estudo de Mattias et al<sup>4</sup>. A justificação de haver um número tão grande de amostras estéreis pode ser a medicação prévia com antibiótico, em ambulatório ou em internamento. Vinte (37%) doentes estavam medicados com antibiótico oral por OMA antes do internamento, sendo que o antibiótico mais prescrito foi amoxicilina+ ácido clavulânico. Mais de metade dos doentes estudados não realizou qualquer exame radiológico. O exame radiológico mais utilizado foi a TC de ouvido. Este exame foi realizado em situações com apresentação clínica mais grave, quando havia suspeita clínica de complicação intracraniana ou para planeamento cirúrgico. Todos os casos de complicações intracranianas comprovadas por TC realizaram também RM. Os nossos dados contrastam com estudos de países desenvolvidos, em que todas as suspeitas clínicas de complicação de OMA realizaram TC<sup>4</sup>.

No nosso estudo, todas as crianças foram tratadas com antibiótico endovenoso. Em muitos casos houve necessidade de intervenção cirúrgica, mas 43% dos casos apenas realizou antibioterapia. No entanto, não houve consenso nos antibióticos administrados. A ceftriaxona foi o antibiótico mais utilizado, apesar de certos estudos associarem a vacinação anti-pneumocócica em larga escala a uma diminuição no número de espécies de *S. pneumoniae* sensíveis a este antibiótico.<sup>4</sup>

Quando se optou pela cirurgia, realizámos inicialmente

procedimentos menos invasivos, nomeadamente colocação de TVTT, procedimento mais frequente no nosso estudo. Realizou-se mastoidectomia quando a gravidade da complicação o justificou e perante resultados imagiológicos.

A mastoidite foi a complicação de OMA mais comum no nosso estudo, correspondendo a 49% dos casos, o que vai de encontro aos resultados de outros estudos<sup>2,4,10</sup>. Apesar de ser uma complicação rara (incidência entre 0.2-2.8%)<sup>1</sup>, alguns trabalhos demonstraram que a sua incidência está a aumentar<sup>4,6</sup>. Num estudo do Serviço de Pediatria do Hospital S. Francisco Xavier<sup>8</sup> observou-se um aumento da incidência de mastoidite (incluindo abscesso subperiosteal), sem terem sido identificadas razões para tal facto. Dois outros estudos realizados em Portugal em população pediátrica, um realizado no Serviço de ORL Hospital São João no Porto<sup>6</sup> e outro realizado no nosso Serviço<sup>9</sup>, demonstram uma diminuição no número de internamentos por mastoidite. Os resultados do nosso estudo são concordantes com estes últimos.

A segunda complicação mais frequente no nosso estudo foi o abscesso subperiosteal da mastoide. Alguns estudos mostram que não há risco de recorrência, outros apontam para necessidade de mastoidectomia num segundo tempo<sup>4,10-12</sup>. Na nossa experiência, em que a maioria dos casos foram tratados com drenagem e/ou TVTT, não houve qualquer recidiva.

Paralisia facial e labirintite foram outras complicações extracranianas identificadas, mas menos frequentes. Os 4 casos de paralisia facial foram tratados com antibioterapia e colocação de TVTT. Esta pode ocorrer em doentes com deiscência do nervo facial, por compressão dos vasos que nutrem o nervo, por envolvimento direto ou por reativação de vírus latentes<sup>13</sup>. Os sinais e sintomas de labirintite são difíceis de avaliar em crianças pequenas. Sabe-se que a resposta ao tratamento antibiótico e miringotomia é boa, pelo que muitas vezes o tratamento instituído para OMA não deixa aparecer sintomas<sup>10</sup>. Neste estudo apenas se verificou um caso de labirintite.

As complicações intracranianas de OMA são mais prevalentes na população pediátrica<sup>14</sup>, podendo ocorrer isoladamente ou associadas a outras complicações<sup>15,16</sup>. Nestes casos, os sintomas neurológicos são mais evidentes que os otológicos<sup>14</sup>, predominando cefaleias e vômitos como sintomas de apresentação. No nosso trabalho identificámos 7 casos de TSL, sempre associada a meningite.

A TSL é a complicação intracraniana mais frequente<sup>15,17</sup>, cuja mortalidade baixou dos 100% antes da introdução de antibióticos para 1% actualmente<sup>16-19</sup>. Pode ocorrer por abscesso perisinusoidal que cause compressão da dura para a íntima, com a adesão de fibrina localmente ou por osteotromboflebite<sup>18,19</sup>. Todos os doentes realizaram TC crânio-encefálica e de ouvido com contraste e RM. O tratamento preconizado é antibioterapia endovenosa em casos não complicados, complementada com colocação de TVTT. Intervenções mais invasivas, como mastoidectomia ou exploração do seio lateral, só se realizam se houver evidência de outras complicações intracranianas ou pouca resposta ao tratamento antibiótico<sup>14,19</sup>. No nosso estudo, todos os

doentes foram submetidos a intervenção cirúrgica: 5 com mastoidectomia por agravamento de estado clínico após tratamento com antibioterapia endovenosa. Todos cumpriram anticoagulação com enoxaparina, sem intercorrências. A anticoagulação nestes casos permanece controversa. Por um lado previne a embolização, havendo evidência de recuperação imagiológica e evicção de complicações neurológicas.

No entanto, aumenta o risco hemorrágico, estando documentados casos de desobstrução espontânea do vaso com recuperação clínica mesmo sem anticoagulação.<sup>4, 15-18</sup>

Todos os doentes internados por TSL tinham sido diagnosticados com OMA antes do internamento, estando em 3 deles documentada a medicação em ambulatório com antibiótico. Dos 7 casos de TSL, 3 ocorreram em 2014, ano em que apenas houve 6 internamentos por complicações de OMA. Isto é, apesar de se verificar diminuição no número de internamentos por complicações de OMA, aumentou a percentagem relativa de TSL. Questiona-se uma possível associação entre o aumento da utilização de antibióticos e o aumento complicações potencialmente graves de OMA. Serão necessários estudos de maiores dimensões para poder comprovar esta teoria.

Embora seja um estudo que nos dá o panorama das complicações intra e extracranianas de OMA nos últimos anos, tem as suas limitações. É um trabalho retrospectivo, havendo em alguns casos escassez de informação nos registos consultados. Por ter sido realizado numa população de pequenas dimensões, não é possível generalizar as suas conclusões para a realidade do país. No entanto, pode servir de base para estudos futuros prospetivos e em larga escala, a fim de compreendermos mais objetivamente o comportamento atual das complicações de OMA.

## CONCLUSÕES

Apesar de, neste estudo, tal como noutros, se verificar que o número de internamentos por complicações de OMA tem vindo a diminuir, no último ano metade dos internamentos foi por trombose do seio lateral, uma complicação intracraniana potencialmente grave. Questionamo-nos se a antibioterapia prescrita em larga escala poderá ter alguma influência neste aspeto, sendo necessários estudos de maiores dimensões para comprovar esta associação. É ainda pobre o conhecimento sobre os agentes infecciosos envolvidos, pelo que o tratamento antibiótico continua a ser empírico, não havendo consenso nos esquemas utilizados. O tratamento cirúrgico só foi aplicado em casos selecionados, perante a gravidade clínica e exames radiológicos, sendo o menos invasivo possível. Dada a sua raridade e quadro clínico por vezes pouco específico, o diagnóstico de complicações de OMA pode ser difícil, pelo que é importante alertar otorrinolaringologistas, pediatras e médicos de família acerca destas complicações.

## Proteção de pessoas e animais

Os autores declaram que os procedimentos seguidos estavam de acordo com os regulamentos estabelecidos pelos responsáveis da Comissão de Investigação Clínica

e Ética e de acordo com a Declaração de Helsínquia da Associação Médica Mundial.

### Confidencialidade dos dados

Os autores declaram ter seguido os protocolos do seu centro de trabalho acerca da publicação dos dados de doentes.

### Conflito de interesses

Os autores declaram não ter nenhum conflito de interesses relativamente ao presente artigo.

### Fontes de financiamento

Não existiram fontes externas de financiamento para a realização deste artigo.

### Referências bibliográficas

1. Salgueiro AB, Brito MJ, Luís Catarina, Machado MC. Mastoidites na idade pediátrica. *ActaPediatrPort.* 2007; 38(6):257-61
2. Maranhão ASA, Andrade JSC, Godofredo VR, Matos RC, et al. Intratemporal complications of otitis media. *Braz J Otorhinolaryngol.* 2013;79(2):141-9
3. MA Hafidh MA, Keogh I, Walsh RCM, Walsh M, et al. Otogenic intracranial complications.A 7-year retrospective review . *Acta Otolaryngol.*2005 Ago;125(8):819-22.
4. Mattos JL, Colman KL, Casselbrant ML, Chi DH. Intratemporal and intracranial complications of acute otitis media in a pediatric population. *Int J PediatrOtorhinolaryngol.* 2014 Dez;78(12):2161-4
5. Rea P, Graham J. Acute otitis media in children. In: Gleeson M (Ed), *Scott Brown's Otorhinolaryngology, Head and Neck Surgery, 7th Edition*, Londres, Hodder Arnold; 2008:pp 912-927
6. Spratley J, Silveira H, Alvarez I, Pais-Clemente M. Acute mastoiditis in children: review of the current status. *Int J PediatrOtorhinolaryngol.* 2000 Nov;56(1):33-40.
7. Vera-Cruz P, Farinha RR, Calado V. Acute mastoiditis in children — our experience. *Int J PediatrOtorhinolaryngol.* 1999 Out;50(2):113-7.
8. Neto AS, Flores P, Ruah C, Sousa E, et al7. Mastoidites agudas na criança. *Acta Médica Portuguesa.*1998; 11:643-647
9. Bawer PW, Brown KR, Jones DT. Mastoid subperiosteal abscess management in children. *Int J PediatrOtorhinolaryngol.* 2002 Mai;63(3):185-8.
10. Pellegrini S, Macchi MEG, Sommerfleck PA, Bernáldez PC. Intratemporal Complications From Acute Otitis Media in Children: 17 Cases in two Years. *ActaOtorrinolaringol Esp.* 2012 Jan-Feb;63(1):21-5
11. Migirov L, Yakirevitch A, Kronenberg J. Mastoid subperiosteal abscess: A review of 51 cases. *Int J PediatrOtorhinolaryngol.* 2005 Nov;69(11):1529-33.
12. Kim SR, Choo OS, Park HY, Two Cases of Acute Mastoiditis with Subperiosteal Abscess. *Korean J Audiol.* 2013;17:97-10
13. Yonamine FK, Tuma J, Silva RFN, Soares MCM, et al.Paralisia facial associada à otite media aguda. *Braz J Otorhinolaryngol.*2009;75(2):228-30.
14. Christensen N, Wayman J, Spencer J. Lateral sinus thrombosis: A review of seven cases and proposal of a management algorithm. *Int J PediatrOtorhinolaryngol.* 2009 Abr;73(4):581-4
15. Kaplan DM, Kraus M, Puterman M, Niv A, et al. Otogenic lateral sinus thrombosis in children. *Int J PediatrOtorhinolaryngol.* 1999 Ago;49(3):177-83
16. Funamura JL, Nguyen AT, Diaz RC. Otogenic lateral sinus thrombosis: Case series and controversies. *Int J PediatrOtorhinolaryngol.* 2014 Mai;78(5):866-70
17. Seven H, Ozbal AE, Turgut S.Management of Otogenic Lateral Sinus Thrombosis. *Am J Otolaryngol.* 2004 Set;25(5):329-33
18. Unsal EE, Ensari S, Koç C. A rare and serious complication of chronic otitis media: lateral sinus thrombosis.*AurisNasus Larynx.* 2003 Ago;30(3):279-82
19. Tov EE, Leiberman AA, Shelef I, Kaplan DM. Conservative nonsurgical treatment of a child with otogenic lateral sinus thrombosis. *Am J Otolaryngol.* 2008 Abr;29(2):138-41