

Aus der Abteilung für Zahnerhaltung und Präventivzahnmedizin der
CharitéCentrum 03 für Zahn-, Mund- und Kieferheilkunde, der
Medizinischen Fakultät Charité - Universitätsmedizin Berlin

DISSERTATION

**In vitro performance of the DIAGNOcam for detecting proximal
carious lesions adjacent to composite restorations**

zur Erlangung des akademischen Grades
Doctor medicinae dentariae (Dr. med. dent.)

vorgelegt der Medizinischen Fakultät
Charité - Universitätsmedizin Berlin

von

Karim Elhennawy

aus Kairo, Ägypten

Datum der Promotion: 07. Dezember 2018

Inhaltsverzeichnis

1. Zusammenfassung	2
2. Abstract	3
3. Einführung	4
4. Materialien und Methoden	5
4.1 <i>Studiendesign</i>	5
4.3 <i>Indextests</i>	6
4.4 <i>Referenztests</i>	7
4.5 <i>Kalibrierung und Zuverlässigkeit</i>	8
4.6 <i>Statistische Analyse</i>	8
5. Ergebnisse	9
6. Diskussion	9
7. Schlussfolgerungen	11
8. Tabellen	12
9. Abbildungen	14
10. Literaturverzeichnis	16
11. Eidesstattliche Versicherung	20
12. Journal summary list	21
13. Ausgewählte Publikation	22
14. Lebenslauf	27
15. Publikationsliste	32
16. Wissenschaftliche Poster/Vorträge	33
17. Danksagung	34

1. Zusammenfassung

Ziel: In-vitro-Beurteilung der diagnostischen Validität der Nahinfrarotlicht-Transillumination (DIAGNO) im Vergleich zu visuell-taktilen (VT) und radiologischen (RA) Verfahren zur Detektion von approximalen kariösen Läsionen neben Kompositrestaurationen.

Methoden: Zweihundert extrahierte menschliche Seitenzähne mit okklusall-approximalen Kompositrestaurationen wurden in 50 Gruppen (pro Gruppe vier Seitenzähnen) aufgeteilt und in einem pilotgetesteten diagnostischen Modell in einem Phantomkopf montiert. Die Zähne wurden unabhängig von zwei Untersuchern (erfahrene Zahnärzte) beurteilt. Transversale Mikroradiographie (TMR) und visuelle Bewertung dienten als Referenztest, um jegliche (nicht-kavitierte und kavitierte) kariöse Läsionen (Prävalenz 24 %) und kavitierte Läsionen (18 %) neben Kompositrestaurationen zu detektieren. Sensitivität, Spezifität, positive und negative prädiktive Werte und die Fläche unter der Receiver-Operating-Characteristics-Kurve (AUC) wurden berechnet.

Ergebnisse: Zur Detektion jeglicher Läsionen betrug die mittlere Sensitivität/Spezifität 0,63/0,95 für DIAGNO, 0,70/0,88 für RA (für Läsionen, die röntgenologisch in Schmelz oder Dentin ausgedehnt waren) 0,26/0,98 für RA (für Läsionen, die bis ins Dentin ausgedehnt waren) und 0,31/0,96 für VT. Zur Detektion kavittierter Läsionen betrug die Sensitivität/Spezifität 0,69/0,94 für DIAGNO, 0,84/0,88 für RA (Schmelz und / oder Dentin), 0,34/0,99 RA (nur Dentin) und VT 0,40/0,97. Die AUC unterschied sich nicht signifikant zwischen RA und DIAGNO, während VT signifikant niedrigere Werte zeigte ($p < 0,05$).

Schlussfolgerung: Innerhalb der Limitationen dieser Studie scheint DIAGNO zur Detektion von approximalen kariösen Läsionen neben Kompositrestaurationen nützlich zu sein.

Klinische Relevanz: Die Nahinfrarotlicht-Transillumination könnte als strahlungsfreie Ergänzung oder Alternative zu RA zur Detektion kariöser Läsionen neben Kompositrestaurationen verwendet werden.

2. Abstract

Objectives: To assess the accuracy of near-infrared-light transillumination (DIAGNO) compared to visual-tactile (VT) and radiographic (RA) evaluation of proximal carious lesions adjacent to composite restorations in vitro.

Methods: Two hundred extracted posterior permanent human teeth with occluso-proximal composite restorations were allocated to 50 groups of four posterior teeth, and mounted in a pilot-tested diagnostic model in a dummy head. The teeth were independently assessed by two examiners. Transverse microradiography and visual assessment served as reference tests to detect any lesions (prevalence 24%) and cavitated lesions (18%), respectively, adjacent to restorations. Sensitivity, specificity, positive and negative predictive values and the area under the receiver-operating-characteristics curve (AUC) were calculated.

Results: To detect any proximal carious lesions adjacent to composite, the mean sensitivity/specificity were 0.63/0.95 for DIAGNO, 0.70/0.88 for RA when lesions radiographically extending into enamel and dentin were considered, 0.26/0.98 for RA when only lesions extending into dentin were considered, and 0.31/0.96 for VT. For cavitated lesions adjacent to proximal composite restorations, these values were RA (enamel and dentin) 0.84/0.88, RA (dentin) 0.34/0.99, DIAGNO 0.69/0.94 and VT 0.40/0.97. AUC did not differ significantly between RA and DIAGNO, while VT showed significantly lower values ($p < 0.05$).

Conclusion: Within the limitations of this study, DIAGNO seems useful for detecting proximal carious lesions adjacent to composite restorations.

Clinical relevance: Near-infrared-light transillumination could be used as a radiation-free adjunct or alternative to RA for detecting carious lesions adjacent to composite restorations.

3. Einführung

Der Ersatz von Restaurationen ist eine der häufigsten Zahnbehandlungen [1, 2]. Kariöse Läsionen neben bestehenden Restaurationen (auch „Sekundärkariesläsionen“) sind einer der Hauptgründe für einen solchen Ersatz. Diese Läsionen treten Jahre nach der Platzierung auf [2-5], und sind teilweise mit insuffizienten Restaurationen verbunden, die ein Eindringen von Säure und Bakterien in die Zahn-Restaurationen-Grenzfläche erlauben [1, 2, 6-13].

Die Detektion von kariösen Läsionen neben Restaurationen ist eine Herausforderung [14, 15], besonders an approximalen Flächen. Es gibt eine Reihe von diagnostischen Methoden, die jeweils unterschiedliche Sensitivität, Spezifität und Zuverlässigkeit aufweisen. Visuell-taktile Untersuchung (VT) und Bissflügel-Röntgenaufnahmen (RA), die allein oder in Kombination verwendet werden, gelten als Goldstandard zur Detektion von Läsionen neben Restaurationen [16, 17]. Die Sensitivität der VT ist begrenzt, insbesondere bei approximalen Flächen von Seitenzähnen; RA hat eine höhere Sensitivität, erfordert aber ionisierende Strahlung [18]. Beide tendieren dazu, die Läsionsausdehnung zu unterschätzen [15, 19, 20]. Methoden, die laserinduzierte Fluoreszenz zur Detektion nutzen, zeigen eine hohe Sensitivität, aber geringe Spezifität für Läsionen neben Restaurationen [16, 17, 20-24]. Niedrige Spezifitäten führen zu einer Überdetektion und einem unnötigen Austausch der Restauration, wodurch Kosten entstehen und die Lebensdauer des Zahnes begrenzt wird [2, 25]. Niedrige Sensitivitäten führen dazu, dass Läsionen unerkannt bleiben und voranschreiten

Eine Alternative zu RA, die keine ionisierende Strahlung benötigt, ist die Nahinfrarotlicht-Transillumination. Ein auf diesem Konzept basierendes Diagnosekamarasystem (z.B. DIAGNOcam, Kavo, Biberach, Deutschland) besteht aus einer Nahinfrarotlichtquelle, zwei Armen, die jeweils eine optische Faser enthalten, um das Licht in den Zahn zu übertragen, und einem CCD-Sensor zur Erfassung des Signals, wobei die resultierenden Bilder oder Videos digital aufgezeichnet oder analysiert werden können. Eine Reihe von In-vitro- und In-vivo-Studien befasste sich mit der Genauigkeit der Nahinfrarotlicht-Transillumination, um okklusale und proximale primäre Läsionen zu detektieren. Dabei schien die Nahinfrarotlicht-Transillumination geeignet, Läsionen mit ähnlicher Genauigkeit wie röntgenologische Verfahren zu detektieren [26-30].

Das Ziel der vorliegenden Studie war, die diagnostische Genauigkeit der Nahinfrarotlicht-Transillumination mittels einer diagnostischen Kamera (DIAGNOcam) bei einer Wellenlänge von 780 nm im Vergleich zu RA und VT zur Detektion approximaler kariöser Läsionen neben Kompositrestaurationen in vitro zu bewerten.

4. Materialien und Methoden

4.1 Studiendesign

Zweihundert extrahierte Seitenzähne mit okklusal-approximalen Kompositrestaurationen wurden 50 Gruppen von vier Zähnen zugeordnet. Diese 50 Zähne wurden unabhängig von zwei Untersuchern (KE, HA) mit allen drei diagnostischen Tests (RA, VT, DIAGNO) untersucht. Da therapeutische Entscheidungen für verschiedene Läsionen (z. B. für nicht-kavitierte und kavitierte Läsionen) unterschiedlich sein können, haben wir die Genauigkeit der Tests an zwei verschiedenen Schwellenwerten beurteilt; der Detektion aller Läsionen (kavitiert und nicht kavitiert) und der Detektion nur kavittierter Läsionen. Das Vorhandensein einer Oberflächenkavitation wurde visuell-taktil beurteilt, während die transversale Mikroradiographie (TMR) eingesetzt wurde, um das Vorhandensein jeglicher Läsionen (kavitiert und nicht kavitiert) nachzuweisen (Referenztests). Der experimentelle Aufbau und die resultierenden diagnostischen Bilder sind in den Abbildungen 1 und 2 zusammengefasst bzw. beispielhaft dargestellt.

4.2 Studienproben

Zweihundert extrahierte seitliche bleibende menschliche Zähne (106 Prämolaren und 94 Molaren) mit okklusal-approximalen Kompositrestaurationen wurden mit Einwilligung der Spender und der Ethikkommission der Charité - Universitätsmedizin Berlin (EA4/102/14) genutzt. Die Zähne wurden 15 Sekunden lang mit Wasser abgespült; Zahnstein wurde entfernt (S1296, Hu-Friedy, Chicago, IL, USA) und alle Oberflächen für 10 Sekunden mit Polierpaste (Proxylt, Ivoclar Vivadent, Schaan, Liechtenstein) gereinigt. Die Zähne wurden dann einzeln in Kunststoffbehältern gelagert, die 0,1 % Thymollösung bei 4 °C enthielten [32].

Die Zähne wurden 50 Gruppen (pro Gruppe vier Zähnen) zugeordnet. Die Wurzeln aller Zähne wurden in transparentes Epoxidharz eingebettet (Epo-Thin 2, Buehler, Lake Bluff, USA), um enge Kontaktpunkte zu gewährleisten. In einer Pilotstudie wurde gezeigt, dass solche Harzmodelle (Abb. 2) eine DIAGNO-Darstellung ähnlich der klinischen Anwendung ermöglichen. In dieser Pilotstudie bewerteten drei Prüfer 50 zufällig ausgewählte Bilder, die in einer klinischen Umgebung aufgenommen wurden, sowie 50 zufällig ausgewählte Bilder, die unter den beschriebenen In-vitro-Bedingungen aufgenommen wurden (Abb. 2). Sie wurden gebeten, den Bildern einen Bildgebungsstatus (klinisch oder in vitro) zuzuordnen. Die Prüfer konnten den Bildgebungsstatus nicht sicher zuordnen. Eine andere in vitro Studie bestätigte die in vitro Anwendung von DIAGNO mit einem geeigneten Modell [32].

Zur taktilen Beurteilung wurde zusätzlich Wachs aufgetragen, um die Gingiva zu simulieren und eine visuelle Beurteilung der approximalen Flächen zu verhindern (siehe Abb. 2).

4.3 Indextests

Die Studienmodelle wurden in einem Phantomkopf (Phantomkopf P-6, Frasco, Tettang, Deutschland) montiert, um eine simulierte klinische Untersuchung zu ermöglichen. Wie beschrieben wurden drei Tests verwendet; RA, DIAGNO und VT. Zwischen jeder Testmethode wurde ein Zeitraum von zwei Wochen gelassen. Zuerst wurden Bissflügel-Röntgenaufnahmen von allen 50 Modellen befundet, dann verwendeten beide Untersucher die DIAGNOcam, um die okklusal-approximalen Füllungen zu bewerten, schließlich wurde die Wachsgingiva zu den Modellen hinzugefügt und VT durchgeführt.

Für RA wurden digitale Bissflügel-Röntgenaufnahmen unter Verwendung einer Strahlenquelle (Heliodent Plus, Sirona Dental Systems, Bensheim, Deutschland) und eines Sensors (XIOS XG, Sirona Dental Systems) bei 65 kV und 7 mA mit einer Belichtungszeit von 0,06 s durchgeführt. Der Abstand von Quelle zu Film betrug 250 mm. Eine 15 mm dicke Plexiglas wurde zwischen der Quelle und dem Modell platziert, um die Weichteilstreuung zu stimulieren [33, 34]. Alle Röntgenaufnahmen wurden standardisiert, indem die Studienmodelle in einem Halterung reproduzierbar orthogonal platziert wurden [33, 34]. Für DIAGNO wurde die DIAGNOcam senkrecht

zur Okklusalfäche über jede Restauration/jeden Zahn bewegt. Um Lichteinflüsse zu vermeiden, wurde das Licht der Behandlungseinheit während der Untersuchung ausgeschaltet. Um die klinische Anwendung des Geräts zu simulieren, wurden keine Bilder aufgenommen, sondern den Prüfern erlaubt, die Zähne in Bewegung mit der KID-Software (KaVo Integrated Desktop/Version 2.4.1.6821, KaVo, Deutschland) zu beurteilen. Kariöse Läsionen wurden als ein transluzenter Schatten unter oder neben der Kompositrestauration definiert.

Für VT wurde eine Dentalleuchte (Heliodent Plus, Sirona Dental Systems), ein Dentalspiegel (M4C, Hu-Friedy, Chicago, IL, USA), eine Spitze, gebogene Dentalsonde (EDX3CH, Hu-Friedy), Zahnseide (Oral B, Procter & Gamble, Schwalbach am Taunus, Deutschland) und eine 3-Wege-Spritze (Sirona Dental Systems) verwendet. Die Sonde wurde vorsichtig in den approximalen Raum eingeführt und entlang des Restaurationsrandes tastend eingesetzt. Unregelmäßigkeiten, positive oder negative Stufen oder Spalten zwischen Zahn und Restauration wurden als Karies gewertet.

4.4 Referenztests

Wie beschrieben wurden zwei Referenztests angewendet: (1) visuell-taktile Detektion kavierter Läsionen. Dies wurde durchgeführt, bevor die Zähne für die Anwendung der Indextests (siehe oben) eingebettet wurden, um eine Inspektion der approximalen Fläche zu ermöglichen. (2) TMR zum Nachweis von Läsionen. Dies wurde nach Anwendung der Referenztests durchgeführt, da TMR eine zerstörende Methode ist.

Zur visuell-taktilen Beurteilung wurden die Untersuchungsflächen zuerst visuell feucht und dann trocken mit 2,5-facher Vergrößerung, einer Dentallampe und einer 3-Wege-Spritze sowie einer spitzen, gebogenen Dentalsonde (EDX3CH) beurteilt. Jeder Verlust der Randintegrität (Kavitation) wurde aufgezeichnet. Für TMR wurden die Kronen von den Wurzeln getrennt (Bandsäge, Exakt 300, Exakt Apparatebau, Norderstedt, Deutschland) und in einen Akrylharzträger (Technovit 4071, Heraeus Kulzer, Hanau, Deutschland) eingebettet. Jeder Zahn wurde senkrecht in dünne Abschnitte geteilt und poliert (100 µm; Bandsäge 300; Mikroschleifsystem 400 CS,

Schleifpapier 1200, 2400 und 4000). Eine Nickel-gefilterte Kupferröntgenquelle (PW3830, Pananalytical, Kassel, Deutschland), die bei 20 kV und 20 mA arbeitete, wurde verwendet, um Röntgenbilder zu erhalten. Filme (35 mm S/W positiv, Fujifilm, Tokyo, Japan) wurden 10 s lang belichtet und unter standardisierten Bedingungen gemäß den Empfehlungen des Herstellers entwickelt (Kodak Professional D-19). Mikroradiographien wurden unter Verwendung eines Digitalbildanalyse-Systems (CFW 1312 M, Scion, Frederick, USA), das mit einem Universalmikroskop (Axioplan 60318, Zeiss, Oberkochen, Deutschland) und einem Computer (TMR 2008; UMCG, Groningen, Niederlande) verbunden war, analysiert. Der Mineralverlust (ΔZ) wurde im am stärksten betroffenen Bereich unterhalb der Restauration gemessen. Eine kariöse Läsion wurde definiert als jeder Mineralverlust, der $400 \text{ Vol.}\% \times \mu\text{m}$ überstieg.

4.5 Kalibrierung und Zuverlässigkeit

Die Untersucher wurden vor Beginn der Studie mit einer theoretischen Vorlesung kalibriert. Zudem wurde ein praktisches Prüfungstraining an 20 unabhängigen Zähnen, die nicht für die Hauptstudie verwendet wurden, durchgeführt. Wiederholte Untersuchung dieser Teilmenge von Zähnen, getrennt durch ein einmonatiges Intervall, erlaubte es, die Intra-Rater-Reliabilität zu schätzen. Da wir in unserer Hauptstudie zwei Prüfer hatten, wurde die Inter-Rater-Reliabilität aus der Bewertung aller Zähne geschätzt. Die Zuverlässigkeit wurde als gut ($\kappa = 0,61-0,80$) oder ausgezeichnet ($\kappa > 0,80$) bewertet [35].

4.6 Statistische Analyse

Genauigkeit wurde als Sensitivität, Spezifität und positive (PPV) sowie negative (NPV) prädiktive Werte ausgedrückt. Receiver-Operating-Characteristics (ROC)-Kurven und die resultierende Fläche unter der Kurve (AUC) wurden verwendet, um den diagnostischen Wert jedes Tests auszudrücken. Unterschiede in der mittleren Genauigkeit zwischen den Tests wurden angenommen, wenn $p < 0,05$ (Mann-Whitney-U-Test). Die statistische Auswertung wurde mit SPSS 22 (IBM, Armonk, NY, USA) durchgeführt.

5. Ergebnisse

Die Intrarater-Reliabilität war exzellent für RA ($\kappa = 0,81$), während DIAGNO (0,64) und VT (0,72) gute Übereinstimmung zeigten (Tab. 1). Die Interrater-Reliabilität war gut (Tab. 1).

Bei der Detektion aller approximalen kariösen Läsionen neben Komposit betrug die mittlere Sensitivität/Spezifität 0,63/0,95 für DIAGNO, 0,70/0,88 für RA (für Läsionen, die röntgenologisch in Schmelz und Dentin ausgedehnt waren) 0,26/0,98 für RA (für Läsionen, die bis ins Dentin ausgedehnt waren) und 0,31/0,96 für VT. Zur Detektion kavittierter Läsionen betrug die Sensitivität/Spezifität 0,69/0,94 für DIAGNO, 0,84/0,88 für RA (Schmelz und / oder Dentin), 0,34/0,99 RA (nur Dentin) und VT 0,40/0,97. Die AUC unterschied sich nicht signifikant zwischen RA und DIAGNO, während VT signifikant niedrigere Werte zeigte ($p < 0,05$) (Tab. 2).

Die PPV und NPV betragen 75,4/91,7 für RA (Schmelz und / oder Dentin), 89,2/81,1 für RA (Dentin), 87,2/88,3 für DIAGNO bzw. 73,2/79,6 für VT. Wenn nur kavitierte Läsionen betrachtet wurden, waren dies für RA (Schmelz und / oder Dentin) 81,8/94,5, RA (Dentin) 91,7/84,9, DIAGNO 75,1/92,2 und VT 75,2/86,0 (Tab. 2).

Die AUC-Werte unterschieden sich nicht signifikant zwischen RA und DIAGNO, während VT signifikant niedrigere Werte aufwies ($p < 0,05$ /Mann-Whitney-U-Test). Angesichts der Tatsache, dass die Sensitivität erhöht war, während die Spezifität abnahm, wenn nur kavitierte Läsionen detektiert wurde, waren die AUC-Werte an beiden Schwellenwerten nahezu identisch (Abb. 3).

6. Diskussion

Die visuell-taktile Beurteilung und die Bissflügelradiographie sind die am häufigsten verwendeten Techniken zur Erkennung von approximalen kariösen Läsionen [16, 17]. Diese Verfahren haben jedoch Nachteile, beispielsweise eine geringe Sensitivität an approximalen Oberflächen (für VT) oder die möglichen Gefahren, die mit ionisierender Strahlung (für RA) verbunden ist [2, 36]. RA wies die höchste

Sensitivität für die Erkennung von approximalen kariösen Läsionen neben Kompositrestaurationen auf. Zudem wies RA eine hohe Spezifität auf, wodurch falsch-positive Detektionen vermieden werden. VT war auch sehr spezifisch, zeigte jedoch nur eine geringe Sensitivität. Im Ergebnis war die VT alleine nicht besonders nützlich zum Nachweis von Läsionen, die an Restaurationen angrenzen, und selbst bei kavitierten Läsionen blieb die Empfindlichkeit gering. Diese Befunde stimmen mit denen einer kürzlich durchgeführten systematischen Übersichtsarbeit und Meta-Analyse [2] überein, nach der die mittlere Sensitivität der RA für sekundäre kariöse Läsionen bei 0,59 lag, während VT Werte von 0,28 aufwies (was mit unseren Befunden nahezu übereinstimmt); die berichtete gepoolte Spezifität betrug 0,83 und 0,86 für RA bzw. VT. DIAGNO hatte eine Sensitivität nahe der von RA (und besser als VT) und war auch sehr spezifisch. Seine Gesamtgenauigkeit war ähnlich der von RA und höher als die von VT.

DIAGNO könnte demnach eine Alternative oder Ergänzung zu traditionellen Kariesdetektionsmethoden sein [38, 39]. Es könnte zu Screening-Zwecken dienen, mit anschließender Validierung unter Verwendung von RA und/oder VT, könnte aber auch verwendet werden, um Läsionen zu überwachen, die radiographisch identifiziert wurden. Eine Einschränkung bestand darin, dass das Ausmaß der Läsion schwieriger zu beschreiben war, wenn Läsionen neben Restaurationen beurteilt wurden, insbesondere solche, die ins Dentin ausdehnt waren. Eine weitere Einschränkung bestand darin, dass DIAGNO es nicht erlaubte, die Pulpenkontur wirklich zu beurteilen, die für die Beurteilung der Nähe von Läsionen zur Pulpa relevant ist [27, 32, 37]. Zudem haben wir Zähne untersucht, die mit verschiedenen Kompositen (mit unterschiedlichen Radio-Opazitäten, wie diskutiert) wiederhergestellt worden waren, und sie zufällig nebeneinander ausgerichtet. Es bleibt unklar, welche Wirkung spezifische Komposit oder der gewählte Kontaktpunkt und die Paarung von Zähnen auf unser Experiment hatten, während es vorstellbar ist, dass klinisch eine ähnliche Heterogenität von Materialien und Zahnpositionen gefunden werden würde.

Eine Reihe von methodischen Aspekten und Einschränkungen müssen diskutiert werden. Unsere Studie nutzte einen In-vitro-Ansatz, was bedeutet, dass ein Modell verwendet werden musste, das es ermöglichte, alle drei diagnostischen Methoden unter möglichst kliniknahen Bedingungen anzuwenden. Dies war besonders für

DIAGNO eine Herausforderung. Wir haben transparente Epoxidharzmodelle eingesetzt, die in einer Pilotstudie eine der klinischen DIAGNO-Bildgebung ähnliche Bildqualität ermöglichten. Eine kürzlich durchgeführte Studie hat zudem demonstriert, dass mit dem richtigen Modell die Anwendung von DIAGNO zur Erkennung primärer Läsionen *in vitro* möglich ist [32]. Wir haben die Mikroradiographie als Referenztest verwendet, was zu verzerrten Ergebnissen führen kann, z. B. bei der Beurteilung von unterschiedlicher Strahlendurchlässigkeit bei verschiedenen Füllungsmaterialien. Aus diesem Grund haben wir nur Läsionen mit einem bestimmten minimalen Mineralverlust in Betracht gezogen. Darüber hinaus verwendeten wir zusätzlich eine histologische Bewertung (Daten nicht gezeigt) [2, 36], und fanden eine hohe Übereinstimmung mit den mikroradiographischen Befunden (Kappa 0,88). In jedem Fall sollte beachtet werden, dass der Nachweis von Läsionen unter den Restaurationen keinen Rückschluss auf ihre Aktivität erlaubte. Während der Oberflächenstatus (Kavitation) nicht zwingend die Aktivität einer Läsion voraussagt, ist er im Allgemeinen ein guter Marker für bakterielle Invasion und das Vorhandensein von fortschreitender Demineralisierung entlang der Restauration-Zahn-Grenzfläche, was sowohl klinisch als auch durch eine Reihe von In-vitro-Studien bestätigt wurde [2, 32]. Im Allgemeinen neigen In-vitro-Studien zu Verzerrungsrisiken und haben Einschränkungen hinsichtlich ihrer Generalisierbarkeit [33, 34, 36]. Da es jedoch keinen klinisch anwendbaren nicht-invasiven Goldstandard gibt, der das Vorhandensein approximaler Läsionen neben Restaurationen bestätigen könnte ohne dem Patienten womöglich zu schaden, haben In-vitro-Studien hier ihre Berechtigung. Sie ermöglichen auch eine Standardisierung der Detektionsbedingungen über die Untersucher hinweg und reduzieren somit das "Rauschen", das mit klinischen Detektionsprozessen verbunden ist. Dennoch sollten unsere Befunde auch klinisch bestätigt werden. Schließlich wurde die Stichprobengröße unserer Studie nicht durch einen *a priori* angenommenen Effekt und eine daraus resultierende Stichprobengrößenberechnung bestimmt, sondern wurde aus früheren Studien auf dem Gebiet hergeleitet [2].

7. Schlussfolgerungen

Innerhalb der Limitationen dieser In-vitro-Studie scheint DIAGNO nützlich zu sein, um proximale kariöse Läsionen neben Restaurationen nachzuweisen. DIAGNO

könnte als Zusatz oder Alternative zu Radiographie zur Erkennung kariöser Läsionen in der Nähe von Restaurationen verwendet werden.

8. Tabellen

Tabelle 1: Intra- und Interrater-Reliabilität Kappa (κ) von radiographischen (RA), Nahinfrarotlicht-Transilluminations- (DIAGNO) und visuell-taktilen (VT) Detektionsmethoden für proximale kariöse Läsionen neben Restaurationen. Die radiographische Detektion unterscheidet weiter zwischen Läsionen, die sich radiologisch in Schmelz und/oder Dentin oder nur in Dentin erstrecken. Für die Intra-Rater-Reliabilität werden der Mittelwert und der Bereich der beiden Prüfer angegeben.

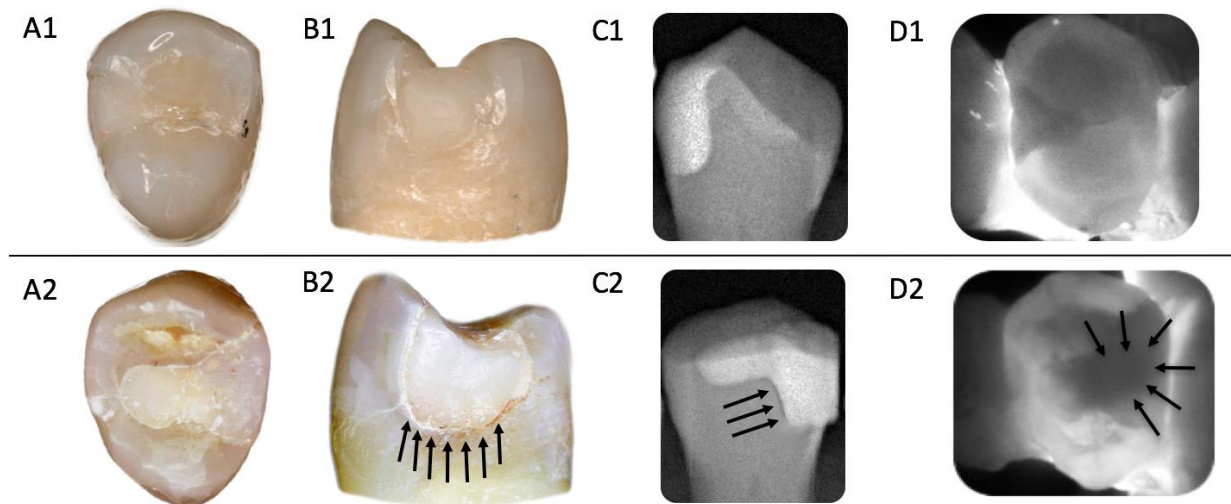
Methoden	Intrarater-Reliabilität	Interrater-Reliabilität
RA Schmelz und Dentin	0,81 (0,75-0,86)	0,76
RA nur Dentin	0,92 (0,85-1,00)	0,79
DIAGNO	0,64 (0,57-0,71)	0,74
VT	0,72 (0,68-0,76)	0,78

Tabelle 2: Mittelwerte (95 % CI) Sensitivität (Sens) und Spezifität (Spez) sowie positive und negative prädiktive Werte (PPV, NPV) von radiographischen (RA), Nahinfrarot-Licht-Transilluminations- (DIAGNO) und visuell-taktilen (VT) Detektionsmethoden für alle und kavitierte proximale kariöse Läsionen neben Restaurationen. Die radiographische Detektion unterscheidet weiter zwischen Läsionen, die sich radiologisch in Schmelz und/oder Dentin oder nur in Dentin erstrecken.

Methoden	<i>Alle Läsionen</i> (Prävalenz 24 %)				<i>Nur kavitierte Läsionen</i> (Prävalenz 17.7 %)			
	Sens	Spez	PPV (%)	NPV (%)	Sens	Spez	PPV (%)	NPV (%)
RA Schmelz + Dentin	0,70 (0,69-0,71)	0,88 (0,87-0,88)	75,4 (75,0-75,8)	91,7 (91,4-91,9)	0,84 (0,83-0,85)	0,88 (0,87-0,88)	81,8 (79,4-84,1)	94,5 (94,2-94,9)
RA nur Dentin	0,26 (0,25-0,26)	0,98 (0,97-0,98)	89,2 (88,9-89,5)	81,1 (79,0-83,2)	0,34 (0,33-0,35)	0,99 (0,98-0,99)	91,7 (88,9-94,4)	84,9 (84,9-84,9)
DIAGNO	0,63 (0,62-0,63)	0,95 (0,93-0,97)	87,2 (81,3-93,0)	88,3 (87,8-88,7)	0,69 (0,67-0,71)	0,94 (0,92-0,96)	75,1 (68,8-81,4)	92,2 (91,5-92,8)
VT	0,31 (0,30-0,32)	0,96 (0,95-0,96)	73,2 (70,4-76,0)	79,6 (79,5-79,7)	0,40 (0,39-0,41)	0,97 (0,96-0,97)	75,2 (70,4-80,0)	86,0 (85,7-86,3)

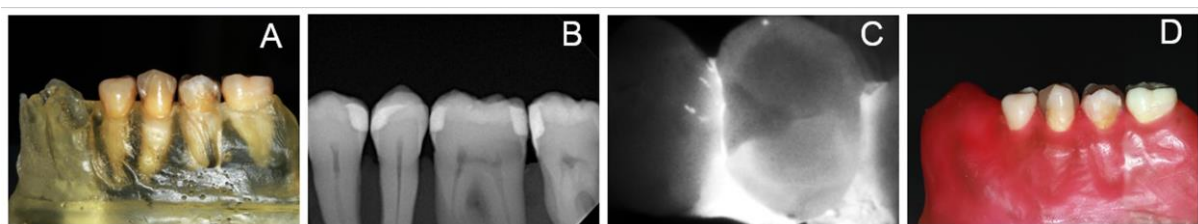
9. Abbildungen

Abbildung 1:



Klinische (A; okklusale, B; okklusale proximale Ansicht), röntgenologische (C) und Nahinfrarotlicht-Transillumination (D) -Bilder der Zähne. Schwarze Pfeile weisen auf proximale kariöse Läsionen neben Restaurationen hin. (Nachdruck mit freundlichen Genehmigung von Elsevier).

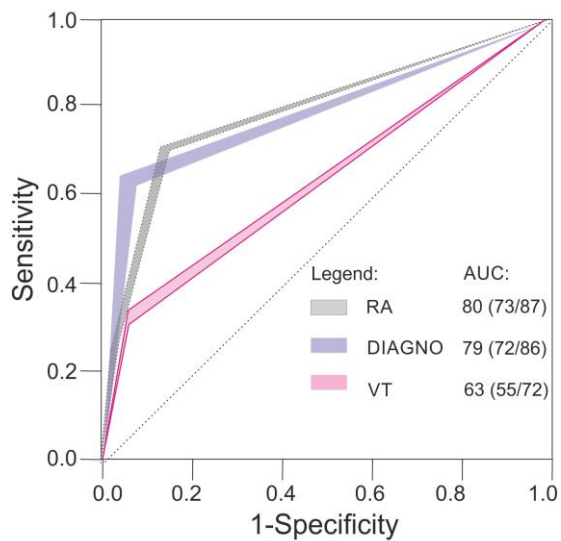
Abbildung 2:



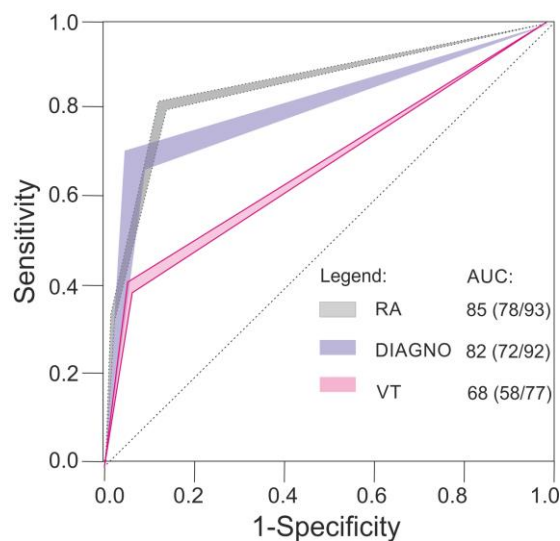
Der Untersuchungsaufbau und In-vitro- und In-vivo-Röntgenaufnahmen (RA) und Nahinfrarotlicht-Transillumination (DIAGNO). A, Diagnosemodell für die DIAGNO-Bildgebung; B, In-vitro-Bissflügel-Röntgenaufnahmen; C, In-vitro-DIAGNO-Bilder; D, diagnostisches Modell mit rosafarbenem Wachs, das die Gingiva für VT-Auswertung simuliert. (Nachdruck mit freundlichen Genehmigung von Elsevier).

Abbildung 3:

(a) All lesions



(b) Only cavitated lesions



ROC-Kurven (Receiver Operating Characteristics). Dargestellt sind Sensitivität und 1-Spezifität der Bissflügel-Radiographie (RA), Nahinfrarotlicht-Transillumination- (DIAGNO) und visuell-taktilen (VT) Detektionsmethoden für alle (a) und nur kavitierte (b) approximale kariöse Läsionen neben Restaurationen. Die farbigen Oberflächen zeigen den Bereich der Empfindlichkeits-Spezifität-Paare beider Prüfer an. Die Fläche unter der Kurve (AUC, Mittelwert und 95 % CI) wird zusätzlich angegeben. Die diagonale gepunktete Linie zeigt den diagnostischen Wert des zufälligen Ratens an. (Nachdruck mit freundlichen Genehmigung von Elsevier)

10. Literaturverzeichnis

- [1] E.A. Kidd, F. Toffenetti, I.A. Mjör, Secondary caries, *Int Dent J.* 42 (1992) 127-38.
- [2] F. Brouwer, H. Askar, S. Paris, F. Schwendicke, Detecting secondary caries lesions: a systematic review and meta-analysis, *J Dent Res.* 95 (2016) 143-51.
- [3] F.J. Burke, S.W. Cheung, I.A. Mjör, N.H. Wilson, Reasons for the placement and replacement of restorations in vocational training practices, *Prim Dent Care.* 6 (1999) 17-20.
- [4] A.R. Al Negrish, Reasons for placement and replacement of amalgam restorations in Jordan, *Int Dent J.* 51 (2001) 109-15.
- [5] V.V. Gordan, J.L. Riley, 3rd, S. Geraldeli, D.B. Rindal, V. Qvist, J.L. Fellows, H.P. Kellum, G.H. Gilbert, Repair or replacement of defective restorations by dentists in The Dental Practice-Based Research Network, *J Am Dent Assoc.* 143 (2012) 593-601.
- [6] E.A. Kidd, The caries status of tooth-coloured restorations with marginal stain, *Br Dent J.* 171 (1991) 241-3.
- [7] E.A.M. Kidd, D. Beighton, Prediction of secondary caries around tooth-colored restorations: a clinical and microbiological study, *J Dent Res.* 75 (1996) 1942-6.
- [8] I.A. Mjör, V. Qvist, Marginal failures of amalgam and composite restorations, *J Dent.* 25 (1997) 25-30.
- [9] E.A. Kidd, Diagnosis of secondary caries, *J Dent Educ.* 65 (2001) 997-1000.
- [10] M.S. Cenci, T. Pereira-Cenci, J.A. Cury, J.M. Ten Cate, Relationship between gap size and dentine secondary caries formation assessed in a microcosm biofilm model, *Caries Res.* 43 (2009) 97-102.
- [11] K. Diercke, A. Lussi, T. Kersten, R. Seemann, Isolated development of inner (wall) caries like lesions in a bacterial-based in vitro model, *Clin Oral Investig.* 13 (2009) 439-44.
- [12] H.M. Nassar, C. González-Cabezas, Effect of gap geometry on secondary caries wall lesion development, *Caries Res.* 45 (2011) 346-52.
- [13] E.A. Kidd, S. Joyston-Bechal, D. Beighton, Diagnosis of secondary caries: a laboratory study, *Br Dent J.* 176 (1994) 135-8,139.

- [14] I.A. Mjör, J.E. Moorhead, J.E. Dahl, Reasons for replacement of restorations in permanent teeth in general dental practice, *Int Dent J.* 50 (2000) 361-6.
- [15] M.B. Diniz, R. Cordeiro, A.G. Ferreira-Zandona, Detection of caries around amalgam restorations on approximal surfaces, *Oper Dent.* 41 (2016) 34-43.
- [16] D.W. Boston, Initial in vitro evaluation of DIAGNOdent for detecting secondary carious lesions associated with resin composite restorations, *Quintessence Int.* 34 (2003) 109-16.
- [17] M. Ando, C. González-Cabezas, R.L. Isaacs, G.J. Eckert, G.K. Stookey, Evaluation of several techniques for the detection of secondary caries adjacent to amalgam restorations, *Caries Res.* 38 (2004) 350-6.
- [18] V.V. Gordan, J.L. Riley, 3rd, R.M. Carvalho, J. Snyder, J.L. Sanderson, M. Anderson, G.H. Gilbert, Methods used by Dental Practice-based Research Network (DPBRN) dentists to diagnose dental caries, *Oper Dent.* 36 (2011) 2-11.
- [19] A.B. Tveit, I. Espelid, Class II amalgams: interobserver variations in replacement decisions and diagnosis of caries and crevices, *Int Dent J.* 42 (1992) 12-8.
- [20] C. González-Cabezas, M. Fontana, D. Gomes-Moosbauer, G.K. Stookey, Early detection of secondary caries using quantitative, light-induced fluorescence, *Oper Dent.* 28 (2003) 415-22.
- [21] M. Bamzahim, X.Q. Shi, B. Angmar-Månsson, Secondary caries detection by DIAGNOdent and radiography: a comparative in vitro study, *Acta Odontol Scand.* 62 (2004) 61-4.
- [22] J.A. Rodrigues, K.W. Neuhaus, I. Hug, H. Stich, R. Seemann, A. Lussi, In vitro detection of secondary caries associated with composite restorations on approximal surfaces using laser fluorescence, *Oper Dent.* 35 (2010) 564-71.
- [23] S. Kositbowornchai, C. Sukanya, T. Tidarat, T. Chanoggarn, Caries detection under composite restorations by laser fluorescence and digital radiography, *Clin Oral Investig.* 17 (2013) 2079-84.
- [24] R. Ermler, C. Finke, W. Hopfenmüller, P. Jost-Brinkmann, Diagnose von Approximalkaries an Milchmolaren mittels DIAGNOdent pen, *Oralprophylaxe und Kinderzahnheilkunde.* 34 (2012) 65.

- [25] F. Schwendicke, F. Brouwer, S. Paris, M. Stolpe, Detecting proximal secondary caries lesions: a cost-effectiveness Aanalysis, *J Dent Res.* 95 (2016) 152-9.
- [26] F. Söchtig, R. Hickel, J. Kühnisch, Caries detection and diagnostics with near-infrared light transillumination: clinical experiences, *Quintessence Int.* 45 (2014) 531-8.
- [27] J. Kühnisch, F. Söchtig, V. Pitchika, R. Laubender, K.W. Neuhaus, A. Lussi, R. Hickel, In vivo validation of near-infrared light transillumination for interproximal dentin caries detection, *Clin Oral Investig.* 20 (2016) 821-9.
- [28] C. Bühler, P. Ngaotheppitak, D. Fried, Imaging of occlusal dental caries (decay) with near-IR light at 1310-nm, *Opt Express.* 13 (2005) 573-82.
- [29] D. Fried, C.M. Bühler, P. Ngaotheppitak, C.L. Darling. Near-IR imaging of interproximal lesions from occlusal surfaces and the influence of stains and plaque. *SPIE BiOS; 2006: SPIE; 2006.* p. 7.
- [30] M. Staninec, C. Lee, C.L. Darling, D. Fried, In vivo near-IR imaging of approximal dental decay at 1,310 nm, *Lasers Surg Med.* 42 (2010) 292-8.
- [31] J.C. Simon, S.A. Lucas, R.C. Lee, C.L. Darling, M. Staninec, R. Vaderhobli, R. Pelzner, D. Fried, Near-infrared imaging of secondary caries lesions around composite restorations at wavelengths from 1300-1700-nm, *Dent Mater.* 32 (2016) 587-95.
- [32] N. Abogazalah, G.J. Eckert, M. Ando, In vitro performance of near infrared light transillumination at 780-nm and digital radiography for detection of non-cavitated approximal caries, *J Dent.* 63 (2017) 44-50.
- [33] F. Schwendicke, H. Meyer-Lueckel, M. Schulz, C.E. Dörfer, S. Paris, Radiopaque tagging masks caries lesions following Incomplete Excavation in vitro, *J Dent Res.* 93 (2014) 565-70.
- [34] A. Umwali, H. Askar, S. Paris, F. Schwendicke, Radiographic, antibacterial and bond-strength effects of radiopaque caries tagging, *Sci Rep.* 6 (2016) 27319.
- [35] J.R. Landis, G.G. Koch, The measurement of observer agreement for categorical data, *Biometrics.* 33 (1977) 159-74.
- [36] F. Schwendicke, M. Tzschope, S. Paris, Radiographic caries detection: a systematic review and meta-analysis, *J Dent.* 43 (2015) 924-33.

- [37] M. Abdelaziz, I. Krejci, DIAGNOcam--a near infrared digital imaging transillumination (NIDIT) technology, *Int J Esthet Dent.* 10 (2015) 158-65.
- [38] D. Fried, J.D. Featherstone, C.L. Darling, R.S. Jones, P. Ngaotheppitak, C.M. Bühler, Early caries imaging and monitoring with near-infrared light, *Dent Clin North Am.* 49 (2005) 771-93, vi.
- [39] D. Fried, R.E. Glana, J.D. Featherstone, W. Seka, Nature of light scattering in dental enamel and dentin at visible and near-infrared wavelengths, *Appl Opt.* 34 (1995) 1278-85.

11. Eidesstattliche Versicherung

„Ich, **Karim Elhennawy**, versichere an Eides statt durch meine eigenhändige Unterschrift, dass ich die vorgelegte Dissertation mit dem Thema: **In vitro performance of the DIAGNOcam for detecting proximal carious lesions adjacent to composite restorations** selbstständig und ohne nicht offengelegte Hilfe Dritter verfasst und keine anderen als die angegebenen Quellen und Hilfsmittel genutzt habe.

Alle Stellen, die wörtlich oder dem Sinne nach auf Publikationen oder Vorträgen anderer Autoren beruhen, sind als solche in korrekter Zitierung (siehe „Uniform Requirements for Manuscripts (URM)“ des ICMJE -www.icmje.org) kenntlich gemacht. Die Abschnitte zu Methodik (insbesondere praktische Arbeiten, Laborbestimmungen, statistische Aufarbeitung) und Resultaten (insbesondere Abbildungen, Graphiken und Tabellen) entsprechen den URM (s.o) und werden von mir verantwortet.

Mein Anteil an der ausgewählten Publikation entspricht dem, der in der untenstehenden gemeinsamen Erklärung mit dem/der Betreuer/in, angegeben ist. Sämtliche Publikationen, die aus dieser Dissertation hervorgegangen sind und bei denen ich Autor bin, entsprechen den URM (s.o) und werden von mir verantwortet.

Die Bedeutung dieser eidesstattlichen Versicherung und die strafrechtlichen Folgen einer unwahren eidesstattlichen Versicherung (§156,161 des Strafgesetzbuches) sind mir bekannt und bewusst.“

Datum

Unterschrift

Ausführliche Anteilserklärung an der erfolgten Publikation

[Die Anteile an der ausgewählten Publikation sind so deutlich und detailliert zu erklären, dass es der Promotionskommission und den wissenschaftlichen Gutachtern ohne Probleme möglich ist zu erkennen, was Sie selbst dazu beigetragen haben. Wünschenswert wäre ein konkreter Bezug zur Publikation selbst wie z. B.: „aus meiner statistischen Auswertung sind die Tabellen 1, 4, 47 und 60 entstanden.“

Für den Fall einer geteilten Erstautorenschaften ist dies sichtbar anzugeben und die Erklärung über den Eigenanteil von beiden Autoren abzugeben. Nur Ihre Erklärung ist mit in die Dissertation einzubinden. Beide Erklärungen sind jedoch separat mit Originalunterschriften für die Akte abzugeben!

Publikation 1: **Elhennawy K, Askar H, Jost-Brinkmann PG, Reda S, Al-Abdi A, Paris S, Schwendicke F. In vitro performance of the DIAGNOcam for detecting proximal carious lesions adjacent to composite restorations. 72 (2018) 39-43 J Dent. 2018 Mar 8**

Beitrag im Einzelnen:

Entwickelte die Studie (Studiendesign).

Erstellte die diagnostischen Modelle.

Entwickelte das Röntgenmodell zur Standardisierung von Bissflügel-Aufnahmen.

War einer von 2 Untersuchern, die die diagnostischen Untersuchungen (visuell-taktilen, radiologischen und Nahinfrarotlicht-Transillumination) durchführten.

Erstellte die mikroradiografischen Aufnahmen

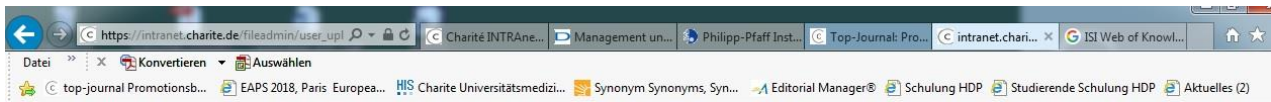
Analysierte und interpretierte die gewonnenen Daten.

Schrieb das Manuskript

Unterschrift, Datum und Stempel des betreuenden Hochschullehrers/der betreuenden Hochschullehrerin

Unterschrift des Doktoranden/der Doktorandin

12. Journal summary list



Journal Data Filtered By: **Selected JCR Year: 2016** Selected Editions: SCIE,SSCI
 Selected Categories: **“DENTISTRY, ORAL SURGERY and MEDICINE”**
 Selected Category Scheme: WoS
Gesamtanzahl: 90 Journale

Rank	Full Journal Title	Total Cites	Journal Impact Factor	Eigenfactor Score
1	ORAL ONCOLOGY	8,242	4.794	0.014210
2	JOURNAL OF DENTAL RESEARCH	17,285	4.755	0.022250
3	PERIODONTOLOGY 2000	3,575	4.072	0.004180
4	DENTAL MATERIALS	11,915	4.070	0.015200
5	International Journal of Oral Science	827	3.930	0.002400
6	CLINICAL ORAL IMPLANTS RESEARCH	12,295	3.624	0.017630
7	European Journal of Oral Implantology	812	3.567	0.002450
8	JOURNAL OF CLINICAL PERIODONTOLOGY	12,144	3.477	0.014430
9	JOURNAL OF DENTISTRY	7,248	3.456	0.012310
10	JOURNAL OF PERIODONTOLOGY	14,843	3.030	0.013210



13. Ausgewählte Publikation

Elhennawy K, Askar H, Jost-Brinkmann PG, Reda S, Al-Abdi A, Paris S, Schwendicke F.

In vitro performance of the DIAGNOcam for detecting proximal carious lesions adjacent to composite restorations, *J Dent.* 72 (2018, May) 39-43.

<https://doi.org/10.1016/j.ident.2018.03.002>

14. Lebenslauf

Mein Lebenslauf wird aus datenschutzrechtlichen Gründen in der elektronischen Version meiner Arbeit nicht veröffentlicht.

15. Publikationsliste

1. [Dentists' attitudes and behaviour regarding deep carious lesion management: a multi-national survey.](#)
Schwendicke F, Stangvaltaite L, Holmgren C, Maltz M, Finet M, **Elhennawy K**, Eriksen I, Kuzmishyn TC, Kerosuo E, Doméjean S.
Clin Oral Investig. 2017 Jan;21:191-198.
2. [Managing molar-incisor hypomineralization: A systematic review.](#)
Elhennawy K, Schwendicke F.
J Dent. 2016 Dec;55:16-24
3. [Management of pulps exposed during carious tissue removal in adults: a multi-national questionnaire-based survey.](#)
Stangvaltaite L, Schwendicke F, Holmgren C, Finet M, Maltz M, **Elhennawy K**, Kerosuo E, Doméjean S.
Clin Oral Investig. 2017 Sep;21:2303-2309
4. [Industry sponsorship in trials on fluoride varnish or gels for caries prevention.](#)
Reda S, **Elhennawy K**, Meyer-Lückel H, Paris S, Schwendicke F.
Community Dent Oral Epidemiol. 2017 Aug;45:289-295.
5. [Managing molars with severe molar-incisor hypomineralization: A cost-effectiveness analysis within German healthcare.](#)
Elhennawy K, Jost-Brinkmann PG, Manton DJ, Paris S, Schwendicke F.
J Dent. 2017 Aug;63:65-71.
6. [Die Molaren-Inzisiven-Hypomineralisation: ein evidenzgeleitetes Behandlungskonzept.](#)
Schwendicke, F.; Jost-Brinkmann, P.G.; Paris, S.; **Elhennawy, K.**
ZMK. 2017;3:90-7.
7. [Oral manifestations, dental management, and a rare homozygous mutation of the PRDM12 gene in a boy with hereditary sensory and autonomic neuropathy type VIII: a case report and review of the literature.](#)
Elhennawy K, Reda S, Finke C, Graul-Neumann L, Jost-Brinkmann PG, Bartzela T.
J Med Case Rep. 2017 Aug 15;11:233.
8. [Structural, mechanical and chemical evaluation of molar-incisor hypomineralization-affected enamel: A systematic review.](#)
Elhennawy K, Manton DJ, Crombie F, Zaslansky P, Radlanski RJ, Jost-Brinkmann PG, Schwendicke F.
Arch Oral Biol. 2017 Nov;83:272-281
9. [Global burden of molar incisor hypomineralization.](#)
Schwendicke F, **Elhennawy K**, Reda S, Bekes K, Manton DJ, Krois J.
J Dent. 2018 Jan;68:10-18.
10. [Was wissen wir über MIH-Schmelz? Eine systematische Literaturübersicht.](#)
Elhennawy, K., Jost-Brinkmann, P.G., Zaslansky, P., J.Radlanski, R., Schwendicke, F. Dtsch Zahnärztl Z. 2018;73:196-202.

11. [In vitro performance of the DIAGNOcam for detecting proximal carious lesions adjacent to composite restorations.](#)
Elhennawy K, Askar H, Jost-Brinkmann PG, Reda S, Al-Abdi A, Paris S, Schwendicke F. J Dent. 2018 Mar 8.

16. Wissenschaftliche Poster/Vorträge

- 1) **K. Elhennawy**, S. Paris, S. Reda, P.-G. Jost-Brinkmann, C. Finke, F. Schwendicke
Selektive versus schrittweise Exkavation tiefer Milchmolarenkaries: Erste Ergebnisse einer randomisierten kontrollierten Studie (POSTER DGZ Leipzig 2016)
- 2) **K. Elhennawy**, S. Paris, S. Reda, P.-G. Jost-Brinkmann, C. Finke, F. Schwendicke
Selektive versus schrittweise Exkavation tiefer Milchmolarenkaries: 12 Monatsergebnisse einer randomisierten kontrollierten Studie (VORTRAG DGKiZ Leipzig 2017)
- 3) **K. Elhennawy**, P.-G. Jost-Brinkmann, T. Halilah
First Molar extraction followed by orthodontic space closure: A systemic review
(POSTER EOS Edenborough 2018)
- 4) **K. Elhennawy**, P.-G. Jost-Brinkmann, T. Halilah
Kieferorthopädische Lückenschluss nach Exkavation der ersten bleibenden Molaren: Eine systematische Übersicht **(POSTER DGKFO Bremen 2018)**

17. Danksagung

Diese Dissertation wäre ohne die Anleitung und die Hilfe von mehreren Personen nicht möglich gewesen, die auf die eine oder andere Weise ihren Beitrag Vorbereitung und dem Abschluss dieser Studie beigesteuert haben.

In erster Linie danke ich Prof. Dr. Sebastian Paris (Leiter der Abteilung für Zahnerhaltung und Präventivzahnmedizin, Charité-Universitätsmedizin Berlin) und Herrn Prof. Dr. Paul-Georg Jost-Brinkmann (Leiter der Abteilung für Kieferorthopädie, Zahnärztliche Orthopädie und Kinderzahnmedizin, Charité - Universitätsmedizin Berlin), deren Aufrichtigkeit und Ermutigung ich nie vergessen werde.

Auch danke ich Dr. Christian Finke, ehemaliger Oberarzt der Abteilung für Kieferorthopädie, Zahnärztliche Orthopädie und Kinderzahnmedizin, Charité - Universitätsmedizin Berlin, der bis zu seinem Pensionierungstag meine akademischen Ziele unterstützt hat.

PD. Dr. Falk Schwendicke, Oberarzt an der Abteilung für Zahnerhaltung und Präventivzahnmedizin, Charité - Universitätsmedizin Berlin, für seine wertvollen Ratschläge, seine Zeit und Mühe, und seine Hilfe als direkter wissenschaftlicher Betreuer. Ich hätte mir nicht vorstellen können, einen besseren Berater und Mentor für meine Doktorarbeit zu haben.

Mein Dank geht zudem an das gesamte Kollegium der Zahnklinik aus den verschiedenen Abteilungen für die anregenden Diskussionen und die produktive Zusammenarbeit.

Bedanken möchte ich mich auch bei der Forschungsgemeinschaft Dental e.V. (FGD), die ausländische Zahnärzte unterstützen und mir persönlich durch eine Förderung ermöglicht haben, meine wissenschaftliche Arbeiten in Deutschland erfolgreich zu Ende bringen zu können.

Ein ganz besonderer Dank geht an Frau Simone Milkereit und Frau Daniela Heim, die mich bei allen administrativen Abläufen durch stetige Hilfe begleitet haben und mir darüber hinaus jeden anderen wertvollen, unterstützenden Beistand geben konnten.

Zuletzt möchte ich der größten Quelle des Erfolgs in meinem Leben danken, meiner Familie: meinem Vater, Herrn Mohamed Elhennawy, meiner Mutter, Frau Omayma Abdou, meinem Bruder, Herrn Ramy Elhennawy, und meiner geliebten Frau, Frau Menna Kamar, weil ich an mich und ihre Liebe und bedingungslose Unterstützung in meinem ganzen Leben glaube. Ich werde für immer dankbar sein, jeden von euch zu haben.