

**T.C.  
AFYON KOCATEPE ÜNİVERSİTESİ  
SAĞLIK BİLİMLERİ ENSTİTÜSÜ**

**OTOPSİ OLGULARINDA SEREBRAL SULKUSLARIN  
MORFOMETRİ VE VARYASYONLARI**

**Yücel GÖNÜL**

**ANATOMİ (TIP) ANABİLİM DALI  
DOKTORA TEZİ**

**DANIŞMAN  
Doç.Dr. Ahmet SONGUR**

**Tez No: 2010-004**

**2010 – AFYONKARAHİSAR**

**KABUL VE ONAY**


Afyon Kocatepe Üniversitesi Sağlık Bilimleri Enstitüsü

**Anatomi (Tıp) Programı**


çerçevesinde yürütülmüş olan bu çalışma aşağıdaki jüri tarafından

**Doktora Tezi** olarak kabul edilmiştir.


Tez Savunma Tarihi: 30.06.2010




Prof. Dr. Oğuz Aslan ÖZEN  
Namık Kemal Üniversitesi




Doç. Dr. Hüdaşverdi KÜÇÜKER  
Afyon Kocatepe Üniversitesi



Doç. Dr. Akmet SONGUR  
Afyon Kocatepe Üniversitesi



Yrd. Doç. Dr. Nüket MAS  
Afyon Kocatepe Üniversitesi



Yrd. Doç. Dr. Seşda LAFÇI  
Afyon Kocatepe Üniversitesi

Anatomi Anabilim Dalı Doktora Programı öğrencisi Yücel GÖNÜL'ün "Otopsi Olgularında Serebral Sulkusların Morfometri ve Varyasyonları" başlıklı tezi 22/07/2010 günü saat 10:00'de Lisansüstü Eğitim ve Öğretim Sınav Yönetmeliđi'nin ilgili maddeleri uyarınca deđerlendirilerek kabul edilmiştir.



Doç. Dr. Eşma KOZAN  
Enstitü Müdürü

## İÇİNDEKİLER

|   | <u>Sayfa</u> |
|---|--------------|
| Kabul ve Onay.....  | II           |
| İçindekiler.....  | III          |
| Teşekkür.....   | V            |
| Simgeler ve Kısaltmalar.....  | VII          |
| Şekiller.....   | VIII         |
| Resimler.....   | X            |
| Tablolar.....   | XII          |
| <br>  |              |
| <b>1. GİRİŞ VE AMAÇ .....</b>   | <b>1</b>     |
| <br>  |              |
| <b>2. GENEL BİLGİLER.....</b>   | <b>5</b>     |
| 2.1. Gelişimi .....   | 5            |
| 2.1.1. Beyinin Gelişimi.....  | 7            |
| 2.1.2. Beyin Kıvrımları.....  | 9            |
| 2.2. Histoloji.....   | 15           |
| 2.3. Anatomi.....   | 20           |
| 2.3.1. Rhombencephalon.....   | 20           |
| 2.3.2. Mesencephalon.....   | 21           |
| 2.3.3. Prosencephalon.....  | 21           |
| 2.3.3.1. Telencephalon.....   | 22           |
| 2.3.3.2. Bazı Serebral Sulkuslar.....                                 | 24           |
| 2.3.3.3. Facies Superolateralis.....                                  | 27           |
| 2.3.3.4. Serebral Sulkusların Varyasyonları.....                      | 30           |
| <br>  |              |
| <b>3. GEREÇ VE YÖNTEM.....</b>  | <b>40</b>    |
| 3.1. Dokuların Çıkarılması.....                                       | 40           |
| 3.2. Morfolojik ve Morfometrik Çalışma.....                           | 42           |
| 3.2.1. Çalışmada Değerlendirilen Referans Noktaları ve Oluşumlar..... | 44           |
| 3.3. Anagliflik Teknik.....   | 49           |

|                                  |           |
|----------------------------------|-----------|
| 3.4. İstatistik.....             | 50        |
| <b>4. BULGULAR.....</b>          | <b>51</b> |
| 4.1. Demografik Bulgular.....    | 51        |
| 4.2. Morfometrik Bulgular.....   | 53        |
| <b>5. TARTIŞMA.....</b>          | <b>67</b> |
| <b>6. SONUÇ VE ÖNERİLER.....</b> | <b>79</b> |
| <b>ÖZET.....</b>                 | <b>81</b> |
| <b>SUMMARY.....</b>              | <b>83</b> |
| <b>KAYNAKLAR.....</b>            | <b>85</b> |

Beni özveri ile yetiřtiren babam Orhan GÖNÜL ve annem Ayře Nursel GÖNÜL'e...,

Zorlu doktora eđitimim boyunca yařadığımız sıkıntılara rađmen asla ilgi ve yardımlarını esirgemeyen, desteđini her zaman arkamda hissettiđim biricik eřim Fügen ÖZER GÖNÜL'e...,

ve bu süreçte kendisine ayırmam gereken zamanı kullandığım için canım kızım řebnem Tuana GÖNÜL'e...

## TEŞEKKÜR

Doktora eğitimim boyunca mesleki bilgi ve beceri edinmemde, ilgi ve yardımlarını hiçbir zaman esirgemeyen, büyük bir sabırla yetişmemi sağlayan ve tez çalışmamda bilgi ve deneyimlerinden faydalandığım Anabilim Dalı Başkanım, Danışman Hocam Doç.Dr. Ahmet SONGUR'a sonsuz saygı ve teşekkürlerimi sunarım.

Doktora eğitim sürecinde eğitimime katkıda bulunan, her türlü desteğiyle bu çalışmanın ortaya çıkmasında ve üzerimde büyük emeği olan Namık Kemal Üniversitesi Tıp Fakültesi Dekanı Hocam Prof.Dr. Oğuz Aslan ÖZEN'e, sonsuz saygı ve teşekkürlerimi sunarım.

Doktora tezimin başlangıcından bitişine kadar her aşamasında desteğini esirgemeyen bilgi ve tecrübelerinden istifade ettiğim Doç.Dr. Murat YAĞMURCA'ya, Doç.Dr. Hüdaverdi KÜÇÜKER'e, Doç.Dr.İbrahim ÜZÜN'e teşekkürlerimi sunarım.

Doktora eğitim sürecinde eğitimime katkıda bulunan Yrd.Doç.Dr. Nüket MAS'a ve Yrd.Doç.Dr. Sevdâ LAFÇI'ya teşekkür ederim.

Doktora eğitimim boyunca değerli desteklerini ve dostluklarını hiçbir zaman unutamayacağım değerli doktora arkadaşlarım Dr. Muhsin TOKTAŞ, Ozan Alper ALKOÇ, Veli ÇAĞLAR, Ramazan UYGUR, Sezer AKÇER, Dr. Ozan TURAMANLAR ve Tolgahan ACAR'a teşekkürü borç bilirim.

**SİMGELER ve KISALTMALAR**

**2D:** İki boyutlu

**3D:** Üç boyutlu

**AS:** Anterior Silviyan

**BOS :** Beyin omurilik sıvısı

**BT:** Bilgisayarlı Tomografi

**cm:** Santimetre

**CS:** Sulcus centralis

**D/K:** Devamlılık/Kesintililik oranı

**EOF:** Fissura occipitalis externa

**IFS:** Sulcus frontalis inferior

**IHF:** Fissura longitudinalis cerebri (*interhemisferik fissür*)

**IPS:** Sulcus intraparietalis

**IR:** İnférieur Rolandik

**kg:** Kilogram

**LS:** Lateral sulcus

**MRG:** Manyetik Rezonans Görüntüleme

**mm:** Milimetre

**µm :** Mikrometre

**postCS:** Sulcus postcentralis

**postLS:** Sulcus lateralis'in arka ucu

**postSTS:** Sulcus temporalis superior'un posterioru

**preCS:** Sulcus precentralis

**r.:** Ramus

**SFI:** Sulcus frontalis inferior

**SFS:** Sulcus frontalis superior

**SR:** Superior Rolandik

**STS:** Sulcus temporalis superior

## ŞEKİLLER

|  | Sayfa |
|--|-------|
| <b>Şekil-2.1.</b> Nöral katlantıların başlangıcı: A) Geç presomit embriyonun 18.günde dorsal görünümü B) 20. günde dorsal görünüm. ( <i>Kaynak: Sadler, 1996</i> ).  | 5     |
| <b>Şekil-2.2.</b> Nöral oluk, nöral tüp ve nöral krestin oluşumu: Giderek büyüyen embriyonun transvers kesitlerinde, nöral oluk, nöral tüp ve nöral krestin oluşumu. Başlangıçta, nöral tüple yüzey ektodermi arasında intermediate bir bölge meydana getiren nöral krest hücreleri, spinal ve kranial duyu ganglionlarına gelişir ( <i>Kaynak: Sadler, 1996</i> ) | 6     |
| <b>Şekil-2.3.</b> Nöral tüpün kapanması: A. 22. günde insan embriyosunun dorsal görünümü. Nöral tüpün her iki yanında 7 adet belirgin somit görülebilmektedir. B. Yaklaşık 23. günde insan embriyosunun arkadan görünümü. Sinir sistemi kranial ve kaudal nöroporlar yoluyla amniyon boşluğu ile ilişki içindedir. ( <i>Kaynak: Sadler, 1996</i> ).                | 7     |
| <b>Şekil-2.4.</b> Elektron mikroskobu ile embriyoda 5. ve 6. haftada telensefalonun belirginleşerek görülmesi (önden bakış) <i>di-diencephalon, l-faringeal ark, m-mesencephalon, t-telencephalon, 2-Optik çukur, 3-Optik sap 4- Rathke's kese açıklığı 5 lamina terminalis bölgesi</i> ( <i>Steding, 2008</i> ).  | 8     |
| <b>Şekil-2.5.</b> 8.hafta embriyoda tarayıcı elektron mikroskobu ile telensefalonun ve yüzün belirginleşerek görülmesi (önden bakış) <i>t-telencephalon, 13- Olfaktör divertikülü</i> ( <i>Steding, 2008</i> ).  | 9     |
| <b>Şekil-2.6.</b> Serebrumun sağ superolateral yüzünde görünen serebral sulkus ve girusların intrauterin 21.(A), 24.(B) ve 26.(C) haftalardaki gelişimi ( <i>Barry, 2005</i> ).  | 11    |
| <b>Şekil-2.7.</b> Sağ facies superolateralis'deki serebral sulkus ve girusların embriyolojik dönemin 28.(D) ve 30.(E) haftalarındaki gelişimi ( <i>Barry, 2005</i> ).  | 13    |
| <b>Şekil-2.8.</b> Sağ facies superolateralis'deki serebral sulkus ve girusların embriyolojik dönemin 34.(F) ve 40.(G) haftalardaki gelişimi ( <i>Barry, 2005</i> ).  | 14    |
| <b>Şekil-2.9.</b> Serebral korteksin dıştan içe tabakaları ( <i>Barry, 2005</i> ).   | 18    |
| <b>Şekil-2.10.</b> Sol serebral hemisferin superolateral yüzünde görünen sulkus ve giruslar ( <i>Kaynak: Fix, 2008</i> ).  | 23    |
| <b>Şekil-2.11.</b> Sol serebral hemisferin superolateral yüzünde görünen sulkus ve giruslar ( <i>Kaynak: Fix, 2008</i> ).  | 25    |
| <b>Şekil-2.12.</b> Sağ serebral hemisferin medial yüzünde görülen sulkus ve giruslar ( <i>Kaynak: Arıncı, 1994</i> ).  | 27    |



- Şekil-2.13.** Sol hemisferde pars triangularis'in varyasyonları gösterilmiştir. U-şeklinde (a) ve V-şeklinde (b) pars triangularis (*Kaynak: Juch ve ark., 2005*). 35
- Şekil-2.14.** Sağ hemisferde pars triangularis'in varyasyonları gösterilmiştir. Y-şeklinde (a) ve J-şeklinde (b) pars triangularis (*Kaynak: Juch ve ark., 2005*). 36
- Şekil-2.15.** Sol hemisferde sulcus centralis'in kesintili olarak seyri gösterilmiştir. İnférieur (a) ve superior (b) parçalar (*Kaynak: Juch ve ark., 2005*). 36
- Şekil-2.16.** Sol hemisferde sulcus frontalis superior ile sulcus precentralis'in birleşimine ilişkin varyasyon gösterilmiştir (*Kaynak: Juch ve ark., 2005*). 37
- Şekil-2.17.** Sulcus precentralis ile ilgili bazı varyasyonlar gösterilmiştir. 1- Sulcus frontalis inferior ile sulcus precentralis (inferior parça) arasında birleşim. 2-Anterior Sylvian Noktası. 3-Sulcus precentralis'in alt ucu. 4- Sulcus frontalis superior ile sulcus precentralis (superior parça) arasında birleşim (*Kaynak: Juch ve ark., 2005*). 38
- Şekil-4.1.** Olguların dekatlara göre sayısını gösteren grafik. 52
- Şekil-4.2.** Olguların ölüm sebeplerinin dağılımını gösteren grafik. 52

## RESİMLER

|  | Sayfa |
|--|-------|
| <b>Resim-3.1.</b> Kalvaryaya kaldırıldıktan sonra serebrum ve kafa tabanı gösterilmiştir.  | 41    |
| <b>Resim-3.2.</b> Çalışmada kullanılan fotoğraf makinası, dijital kumpas ve plastik cetvel gösterilmiştir.   | 42    |
| <b>Resim-3.3.</b> Çalışmada, otopsi sırasında çıkarılan total bir beyinin, İHF'den itibaren ikiye ayrıldıktan sonra sağ hemisferinin medial yüzleri masa üzerine gelecek şekilde yatırılıp araknoid mater sağlam iken (kaldırılmadan önceki görüntüsü).  | 43    |
| <b>Resim-3.4.</b> Resim 3.3.'deki hemisferin araknoid mater kaldırıldıktan sonraki görüntüsü.  | 43    |
| <b>Resim-3.5.</b> Resim 3.4'deki görüntüde bazı referans noktalarının gösterilmesi   | 44    |
| <b>Resim-3.6.</b> Çalışmada, otopsi sırasında çıkarılan total bir beyinin, İHF'den itibaren ikiye ayrıldıktan sonra sağ hemisferinin medial yüzleri masa üzerine gelecek şekilde yatırılıp araknoid mater kaldırıldıktan sonra sağ serebral hemisfer üzerinde değerlendirilen diğer referans noktalarının üstten fotoğraflanarak gösterilmesi. | 45    |
| <b>Resim-3.7.</b> İki boyutlu iki fotoğraf birleştirilerek yapılan üç boyutlu (3D) bir fotoğraf.   | 49    |
| <b>Resim-4.1.</b> Sol hemisferde sulcus frontalis superior'un sulcus centralis ile birleşimi üç boyutlu (3D) olarak gösterilmiştir.  | 60    |
| <b>Resim-4.2.</b> Sağ hemisferde sulcus centralis'in kesintili seyri iki boyutlu (2D) olarak gösterilmiştir.   | 60    |
| <b>Resim-4.3.</b> Sağ hemisferde sulcus centralis* ve sulcus precentralis'in** alt ucu içinde görülen giral yapılar.   | 61    |
| <b>Resim-4.4.</b> Sağ hemisferde sulcus centralis alt ucu ile sulcus lateralis arasındaki mesafenin artmış olarak gözlemlendiğini gösteren* ve sulcus lateralis'in ramus anterior'u ile ramus ascendens'i arasında "J" şeklinde birleşmeyi gösteren** iki boyutlu (2D) bir resim.  | 61    |
| <b>Resim-4.5.</b> Sağ hemisferde sulcus centralis içinde giral yapı* görülen iki boyutlu (2D) bir resim. Ayrıca sulcus postcentralis çift ve birbirine paralel olarak seyretmektedir.**  | 62    |
| <b>Resim-4.6.</b> Sol hemisferde sulcus lateralis'in posterior'da ikiye ayrılması* ve sulcus temporalis superior'un parçalı ve kesintili** olarak farklı bir seyrini gösteren iki boyutlu (2D) bir resim.  | 62    |

- Resim-4.7.** Sağ hemisferde sulcus temporalis superior'un arka tarafında "Y" şeklinde iki terminal dala ayrılmasını gösteren üç boyutlu (3D) bir resim 63
- Resim-4.8.** Sağ hemisferde sulcus lateralis'in ramus anterior ve ramus ascendens dallarının ortasındaki varyatif bir sulkusu gösteren iki boyutlu (2D) bir resim. 63
- Resim-4.9.** Sol hemisferde sulcus lateralis'in ramus anterior'unun yokluğu ve ramus posterior'unun arka ucu ile sulcus temporalis superior'un arka ucu arası mesafenin azlığını gösteren üç boyutlu (3D) bir resim. 64
- Resim-4.10.** Sağ hemisferde sulcus lateralis'in ramus anterior'unun yokluğunu gösteren üç boyutlu (3D) bir resim 65
- Resim-4.11.** Sağ hemisferde sulcus lateralis'in ramus anterior'unun yokluğunu gösteren iki boyutlu (2D) bir resim. 66

**TABLolar**

|   | Sayfa |
|---|-------|
| <b>Tablo-3.1:</b> Çalışmamızda kullanılan referans noktaları ve mesafelere ait tablo gösterilmiştir.  | 48    |
| <b>Tablo-4.1.</b> Olguların cinsiyet, yaş, boy ve ağırlıklarını gösteren tablo ( $n=50$ ). Değerler ortalama $\pm$ standart sapma olarak verilmiştir. | 51    |
| <b>Tablo-4.2.</b> Bazı sulkal noktalar ve ilişkili mesafeleri gösterilmiştir. Değerler ortalama $\pm$ SD olarak verilmiştir.                          | 58    |
| <b>Tablo-4.3.</b> Bazı sulkal yapıların devamlı veya kesintili seyretme oranları gösterilmiştir. Değerler yüzde (%) olarak verilmiştir.               | 59    |

## 1.GİRİŞ ve AMAÇ

Serebral sulkuslar, nörocerrahide başlıca mikroanatomik sınır, altında bulunan lezyona ve ventriküllere ulaşmak için kullanılan cerrahi koridorlar ve referans yerleri olarak bilinirler. Yeni gelişen microcerrahi alanında transsisternal, transfissural ve transsulkal yaklaşımların gelişmesi ve kullanılması ile birlikte beyin yüzeyindeki sulkuslar temel anahtar noktalar olarak yer bulmuştur (*Yaşargil ve ark., 1976, Yaşargil ve ark., 1988, Yaşargil, 1999, Ribas,2010*). Nörocerrahide trans-sulkal yaklaşım, trans-giral yaklaşım ile karşılaştırıldığında, lezyonlara daha yakın olması yanında peri ve/veya intraventriküler lezyonlara ulaşmada da kolaylıklar sağlar. Ayrıca serebral korteks giruslarda kalın, sulkusların derininde ince olduğu için trans-giral yaklaşım daha fazla sayıda nöron ve projeksiyonal lif hasarına, buna karşılık trans-sulkal yaklaşım daha fazla “U” liflerin hasarına neden olur (*Carpenter, 1976; Ono ve ark., 1990; Yasargil, 1994; Ribas ve ark., 2006; Ribas, 2010*).

Serebral sulkusların varyasyonlarının sık oluşu cerrahi sırasında tanınmasını ve girişimi zorlaştıran faktörlerden biridir. Giruslar ve sulkusların dağılımında kişiler arasında farklılıklar görüldüğü gibi aynı şahsın sağ ve sol hemisferleri arasında da farklılıklar görülebilir. Serebral hemisferlerde morfolojik olarak kısmen asimetric bir yerleşim vardır. Dolayısı ile sulkus ve girusların morfoloji ve morfometrisi hemisferler arasında farklılık gösterebilir (*Ribas, 2010; Yasargil, 2010*). Hangi yapı için ne kadar bir asimetric bulunduğ, bu asimetricin anlamlı olup olmadığı bölge cerrahisinde önemlidir. Ayrıca bireysel farklılık dışında, toplum ve ırklara ait sulkal farklılıklar da nörocerrahide yapıların anatomisinin aydınlatılması açısından önemlidir. Sulkal ve giral yapılar ile varyasyonlarının bilinmesi, intraoperatif sulkus belirlenmesi ve diseksiyonunda yardımcı olacaktır (*Ebeling ve ark. 1989; Ribas ve ark. 2006*).

Sulcus ve girusları belirlemek için klasik anatomik yol dıştan gözleme dayanmaktadır. Sulkusların sık sık bölünmesi ve tekrar birleşmesi çok sayıda muhtemel korteks çeşidine neden olmaktadır. Bu değişkenlik açıklayıcı basit

şemaların ortaya konmasını zorlaştırmaktadır ve bu yüzden ana sulkuslar haricinde ortak bir terminoloji yerine farklı yazarlarda farklı terminolojiler kullanılmaktadır. Ayrıca bu büyük kıvrımlar için bile bireysel farklılıklar yazarların tanımları arasında çelişkilere yol açmıştır. Bu nedenlerle korteks kıvrımlarını tanımlayamaya çalışan bilim adamları yüksek hata riski altındadırlar. En kötüsü sulcus tipleri tanınmayacak kadar anormal olabilir. Bu yüzden küçük kıvrımlar arasındaki çok sayıda sulkus tipini sınıflandırmak imkansız gibi görünmektedir. Ancak Régis ve ark. ile bizim düşüncemize göre bu bakış açısının tehlikesi kişiler arasındaki yapısal değişkenliğin çok abartılmasıdır. Bu bireysel farklılıkların çok olması, makroanatomik sınırlar ile kortikal fonksiyonel veya arşitektoral haritalar arasında zayıf bir korelasyon olduğu şeklinde yanlış bir düşünceye yol açabilir (*Pandya ve Yeterian, 1985; Régis, 2004*).

Sensorimotor korteks yerleşimli lezyonların cerrahi tedavisindeki esas amaç, normal beyin dokusu ve işlevlerinin büyük oranda korunarak, lezyonun tamamının çıkartılmasıdır. Sensorimotor korteks yerleşimli lezyonların cerrahi tedavisi, bu bölgelerin kritik fonksiyonları nedeniyle risklidir. Ameliyat sonrası nörolojik defisitleri azaltmak için beynin morfolojik anatomisi ve işlevsel organizasyonu iyi bilinmelidir (*Mengü ve ark., 2004*). Günümüzde ameliyat öncesinde hazırlanan fonksiyonel beyin haritaları çerçevesiz stereotaksi birimi içinde birleştirilerek ameliyat sırasında interaktif olarak kullanılmaya başlanmıştır (*Rezai ve ark. 1996, Ganslandt ve ark. 1999, Jannin ve ark. 2000, McDonald ve ark. 1999, Nimsky ve ark. 1999, Schulder ve ark. 1998*). Fonksiyonel korteksin klasik değerlendirilmesi için subdural yerleştirilen elektrotlarla, intraoperatif doğrudan kortikal stimülasyon yapılmaktadır. Bu invaziv teknikle motor, sensoryal ve konuşma fonksiyonlarının haritası çıkarılabilmektedir. Elektrotların doğru yere yerleştirilebilmesi ve ameliyat öncesi doğru fonksiyonel beyin haritalarının oluşturulması için bu bölgelerin morfolojik anatomisi ve varyasyonlarının tanımlanması ve bilinmesi gerekir (*Schulder ve ark., 1998; Ganslandt ve ark., 1999; McDonald ve ark., 1999; Nimsky ve ark., 1999; Jannin ve ark., 2000; Mengü ve ark., 2004*).

Serebral korteks yüzeyinin büyük kısmını oluşturan çok sayıdaki ve daha küçük olan sulkus ve giruslar göz önüne alınırsa geometrisinin değişkenliği

nedeniyle bireyler arasında anatomik ilişki kurmak imkansız olabilir. Bu nedenle bazı girus ve sulkusların iyi tarif edilmiş bir nöroanatomik isimlerinin olmayışı bu karmaşaya katkıda bulunmuştur. Ayrıca bireyler arasındaki varyasyonlar üzerinde yapılan niceliksel çalışmalar açığa çıkarmıştır ki; yüzeysel derine inildikçe, sulkus tipleri daha tutarlı olmaktadır. Yüzeysel kısımlara göre sulkusların derin kısımlarında insanlar arasındaki değişkenlik daha azdır (*Le Goualher ve ark., 1999; Lohmann ve ark., 1999 ve 2008*). Sulkusların derin kısımları erken dönemde oluşur ve gelişim sırasında özelliklerini korur. Kompleks ve değişken olan yüzeysel kıvrımlar ise daha sonra oluşur (*Smart ve Mc Sherry, 1986; Welker 1990*). Rakic'in protoharitasına göre Fetal ventriküler bölgede korteks nöronları ilk önce öncü hücrelerden oluşur ve sonra gliya hücrelerinden oluşmuş ışınal tarzda bir iskelet boyunca göç edip korteks yüzeyini oluşturur. Böylece sulkusların derin kısımlarının korteksdeki fonksiyonel alanlar ile gelişimsel olarak bağlantısı açıklanmıştır (*Rakic, 1988 ve 2004; Piao ve ark. 2004; Lohmann ve ark., 2008*).

Bu nedenle, çalışmamızda sulkusların incelenmesinde yüzeysel morfometrik ölçümlerle beraber derin sulkuslardaki varyasyonları sağ/sol hemisfer, cinsiyet, yaş değişkenleri dikkate alınarak değerlendirilmesi amaçlandı.

Ameliyat sırasında beyin sulkuslarını kesin olarak lokalize etmek ve görsel olarak tanımlamak oldukça zordur. Bu nedenle primer mikrocerrahi açısından önemli olan kortikal ile sulkal anahtar noktaları belirlemek böylece kraniyotomiler için bir anatomik sulkal çatı oluşturmak ve ana sulkusların intraoperatif tanımlamasını kolaylaştırmak (*Ribas ve ark. 2006*) ameliyatın başarı oranını artıracak ve ameliyat sonrası nörolojik defisitleri azaltacaktır.

Sulkus ve giruslar belirli nöroşiruji operasyonlarında derin beyin yapılarına ulaşmak için kullanılan doğal yollar olduğu için sulkusların 3D yapılarını anlamak görüntüleme destekli cerrahinin planlaması ve navigasyonunda önemlidir (*Mangin ve ark., 1995; Lohmann ve ark., 1997; Davatzikos ve Bryan, 2002*).

Çalışmamızın amaçları:

1- Bazı serebral sulkusların, ana sulkuslar ve referans noktaları ile ilişkili olarak morfometrik ölçümlerinin yapılması.

2- Muhtemel varyasyonların incelenmesi ve orantısal ilişki kurulması.

3- Sağ/sol hemisfere göre morfometrik farklılıkların karşılaştırılması (*asimetri değerlendirmesi*).

4- Verilerin, literatür bilgisi eşliğinde diğer çalışmalar ile karşılaştırılması ve toplumumuza ait olası farklılıkların ortaya konulması.

Literatür taramalarında serebral sulkuslar ile ilgili birçok çalışmaya rastlanmıştır. Ancak ülkemize ait benzer ve geniş serilerde morfolojik ve morfometrik bir çalışmaya rastlanılmamıştır. Bu nedenle çalışmamızın orijinal olduğu, ülkemiz demografisi ile birlikte temel-klinik bilimler literatürüne katkıda bulunacağı düşüncesindeyiz.

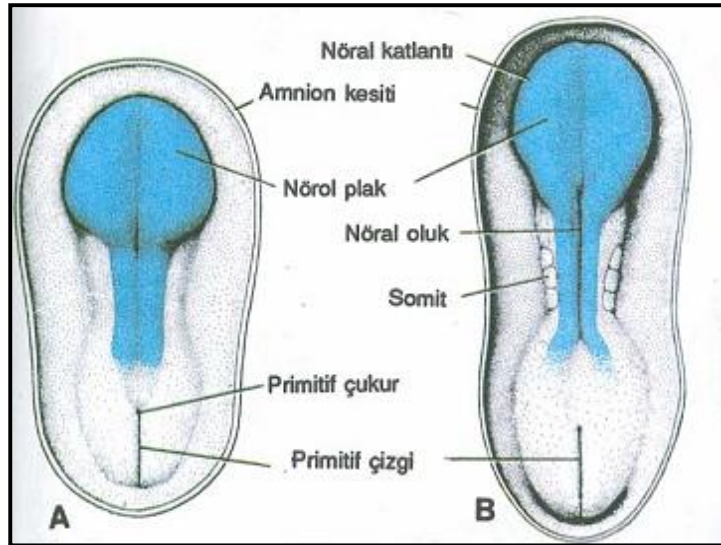


## 2- GENEL BİLGİLER

### 2.1. Gelişimi

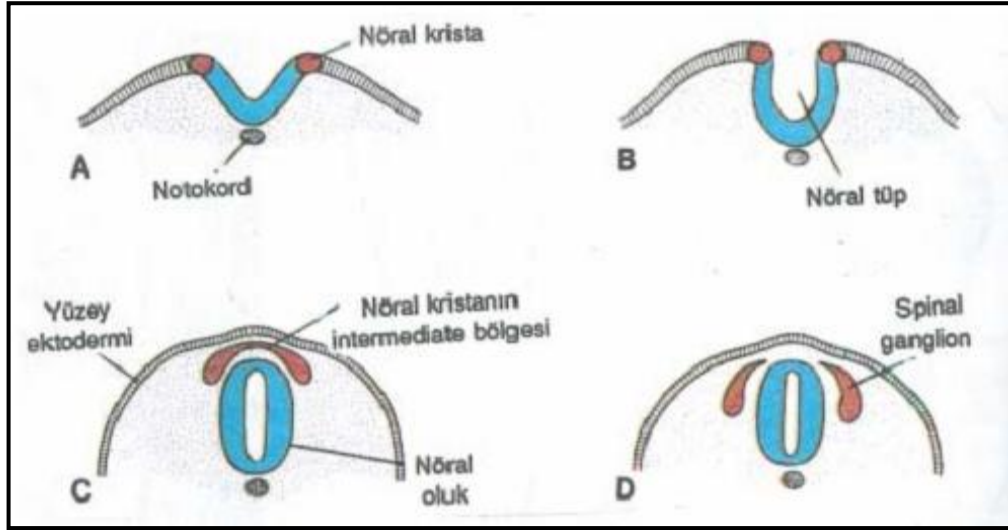
İnsan embriyosu dıştan içe doğru ektoderm, mesoderm, endoderm olarak üç tabakadan oluşur. Embriyolojik olarak sinir sisteminin tamamı kaynağını *ektodermden* alır. Embriyolojik dönemin 3. haftasının başında, primitif çizginin belirginleşmesi, notokordun gelişimi, tüm embriyonik doku ve organların gelişeceği üç germ tabakasının farklılaşması evreleri *görüür* (Dere, 2000; Kurt, 2003; Crossman, 2005; Arıncı ve Elhan, 2006; Moore ve Persaud, 2008; Moore ve Persaud, 2009).

Bu dönemde embriyonun orta sırt (*dorsal*) bölgesinde, primitif çukurun önünde, orta çizgi üzerinde ektodermin kalınlaşması ile terlik şeklindeki nöral plak (*lamina neuralis*) belirmeye başlar. Nöral plağın oluşması, notokord ve komşu mezodermin indikasyonu ile başlar. Daha sonra nöral plak, dış yan kısımlarındaki hücrelerdeki proliferasyon daha fazla olduğundan kalınlaşarak nöral katlantıyı (*plica neuralis*) oluşturur (**Şekil 2.1**).



**Şekil 2.1.** Nöral katlantıların başlangıcı: **A)** Geç presomit embriyonun 18.günde dorsal görünümü **B)** 20. günde dorsal görünüm. (Kaynak: Sadler, 1996).

Gelişmeye devam eden nöral katlantılar önce yükselir, sonra da orta çizgiye doğru kıvrılarak aralarında nöral sulkus (*sulcus neuralis*) adı verilen bir oluk oluşturur. Bir kaç gün içerisinde oluşan nöral sulkus zamanla, bir fermuarın kapanmasında olduğu gibi önce servikal bölgeden başlayarak kranial ve kaudal yönlere doğru kapanarak 22. günde bir tüp şeklini alır. Oluşan bu yapıya nöral tüp (*tubus neuralis*), lümenine ise nöral kanal (*canalis neuralis*) adı verilir (**Şekil 2.2**).



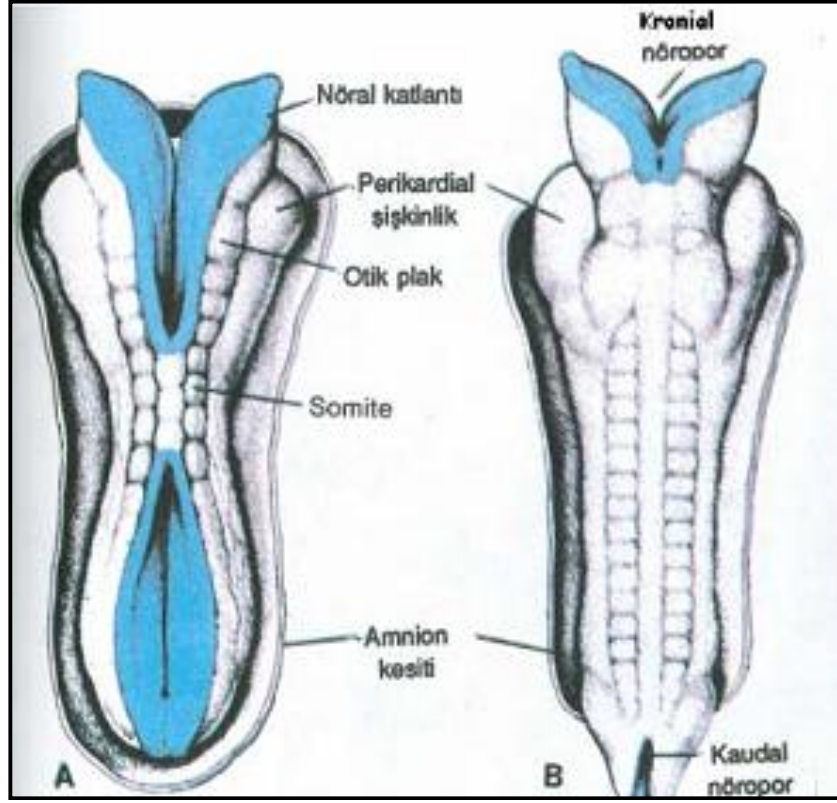
**Şekil 2.2.** Nöral oluk, nöral tüp ve nöral krestin oluşumu: Giderek büyüyen embriyonun transvers kesitlerinde, nöral oluk, nöral tüp ve nöral krestin oluşumu. Başlangıçta, nöral tüple yüzey ektodermi arasında intermediate bir bölge meydana getiren nöral krest hücreleri, spinal ve kranial duyu ganglionlarına gelişir (*Kaynak: Sadler, 1996*).

Yukarıda açıklanan nöral plaktan sırasıyla nöral katlantı, nöral oluk ve nöral tüp oluşması sürecine nöralasyon (*neuralation*) evresi; bu evredeki embriyoya ise *nörula* adı verilir. Nöral tüpün ön ve arka ucunda birleşme daha geç görüldüğünden bu uçlar açık kalır ve nöral tüpün amniyon boşluğu ile geçici bir bağlantı kurarlar. Nöral tübün açık olan uçlarından öndekine *nöroporus cranialis (rostralis)* denilir ve intrauterin hayatın 25. günü kapanır (**Şekil 2.3**), arkadakine ise *nöroporus caudalis* adı verilir ve intrauterin hayatın 27. günü kapanır (*Sadler, 1996; Yıldırım, 2000; Kurt, 2003; Crossman, 2005; Arıncı ve Elhan, 2006; Moore ve Persaud, 2008*).

Normal koşullarda 4. haftanın sonunda nöral tüp, oluştuğu ektodermden tam olarak ayrılır. Bu andan itibaren nöral tüp iki parça halindedir:

a. Enseden kuyruğa kadar uzanan uzun silindirik bölümden medulla spinalis gelişir.

b. Gelişmekte olan nörokranium içinde kalan bölümden ise beyin gelişir.



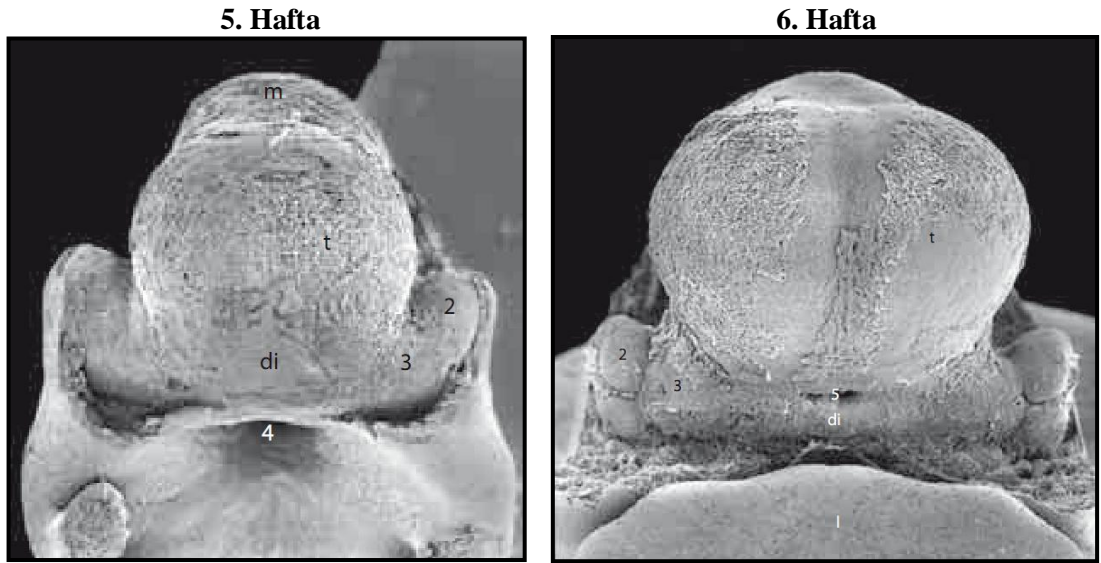
**Şekil 2.3.** Nöral tüpün kapanması: A. 22. günde insan embriyosunun dorsal görünümü. Nöral tüpün her iki yanında 7 adet belirgin somit görülebilmektedir. B. Yaklaşık 23. günde insan embriyosunun arkadan görünümü. Sinir sistemi kranial ve kaudal nöroporlar yoluyla amniyon boşluğu ile ilişki içindedir. (Kaynak: Sadler, 1996).

### 2.1.1. Beyinin gelişimi

İntrauterin hayatın 4. haftasında kranial nöral katlantıların birleşmesi ve rostral nöroporun kapanması ile primer beyin kesecikleri (*vesiculae encephalicae*) oluşur. Rostralden kaudale bu üç kesecik; ön beyin (*prosencephalon*), orta beyin (*mesencephalon*) ve arka beyin (*rhombencephalon*) adını alarak sinir sisteminin bölümlerini oluşturur. Bu üç yapıya ilaveten gelişecek beyin bölümlerinin hepsine birden ensefalon denilir. 4. haftanın başlamasıyla beraber prosencephalon'dan telencephalon ve diencephalon olarak iki sekonder beyin kesecikleri gelişir. 5. hafta da ise rhombencephalon'dan metencephalon ve myelencephalon gelişir (Şekil

2.4). Nöral tüpün kaudal ucundan ise medulla spinalis gelişir (Sadler, 1996; Yıldırım, 2000; Arıncı ve Elhan, 2006; Moore ve Persaud, 2008 ve 2009).

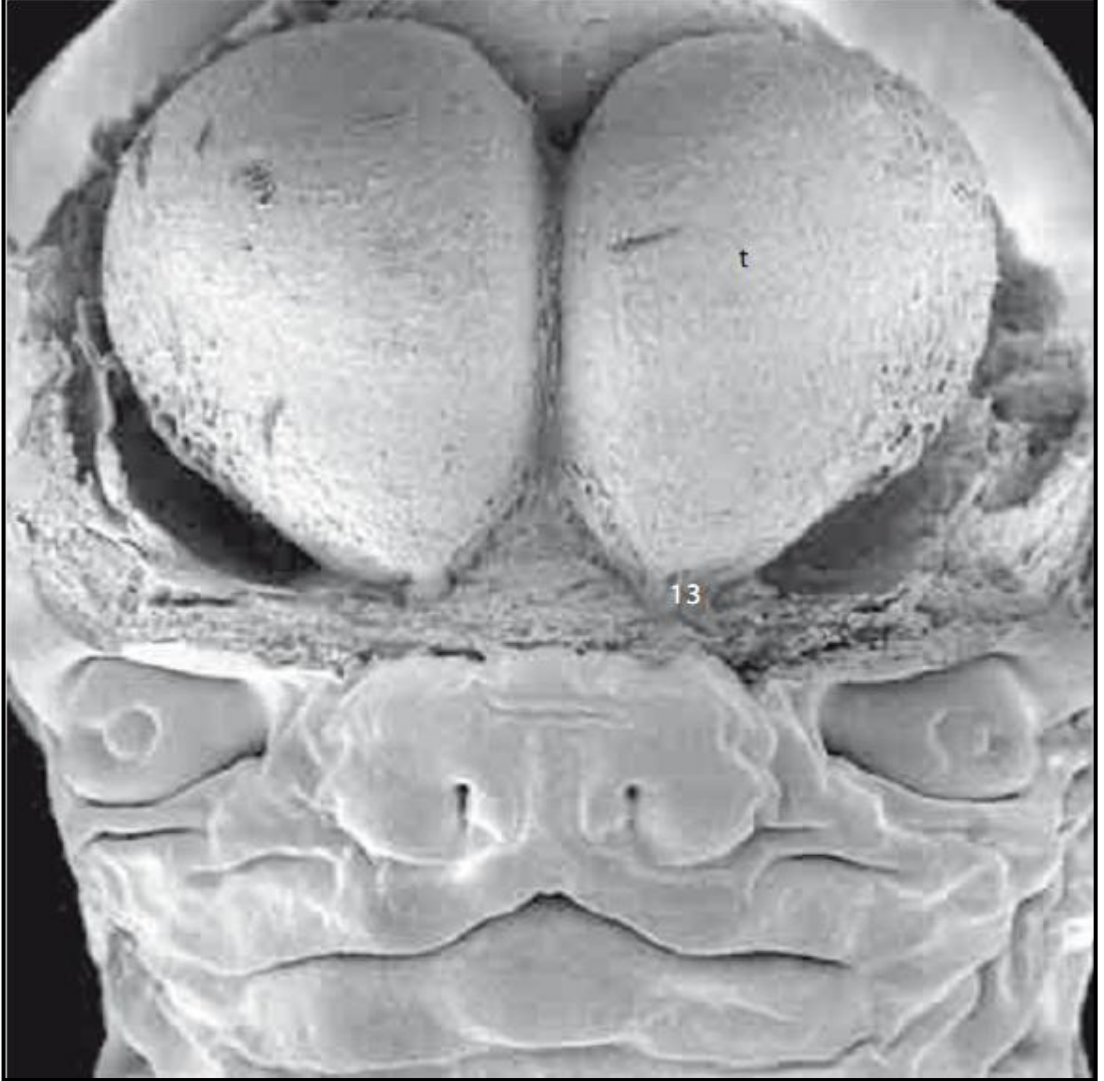Serebral hemisferler 5. Haftanın ilk günlerinde prosencephalonun lateral duvarının bilateral dışa çıkıntısı şeklinde ortaya çıkar. Hemisferlerin dorsal, anterior ve inferior yönlerde büyümeye devam etmesi sonucunda temporal, frontal ve oksipital loblar şekillenir (Zararsız ve Sarsılmaz, 2005; Şeftalioğlu, 1998; Moore ve Persaud, 2008 ve 2009).



**Şekil 2.4.** Taramalı elektron mikroskobu ile embriyoda 5. ve 6. haftada telensefalonun belirginleşerek görülmesi (önden bakış) *di*-diencephalon, *l*-faringeal ark, *m*-mesencephalon, *t*-telencephalon, 2-Optik çukur, 3-Optik sap 4- Rathke's kесе açıklığı 5 lamina terminalis bölgesi (Kaynak: Steding, 2008).

### 2.1.2. Beyin kıvrımları

Dördüncü haftada beyin kesecikleri hızla büyür ve baş katlantısı ventrale doğru bir bükülme gösterir. Bu bükülme sonucu, orta beyin bölgesinde; *flexura cephalica*, arka beyin ile medulla spinalis sınırında ise *flexura cervicalis* oluşur.

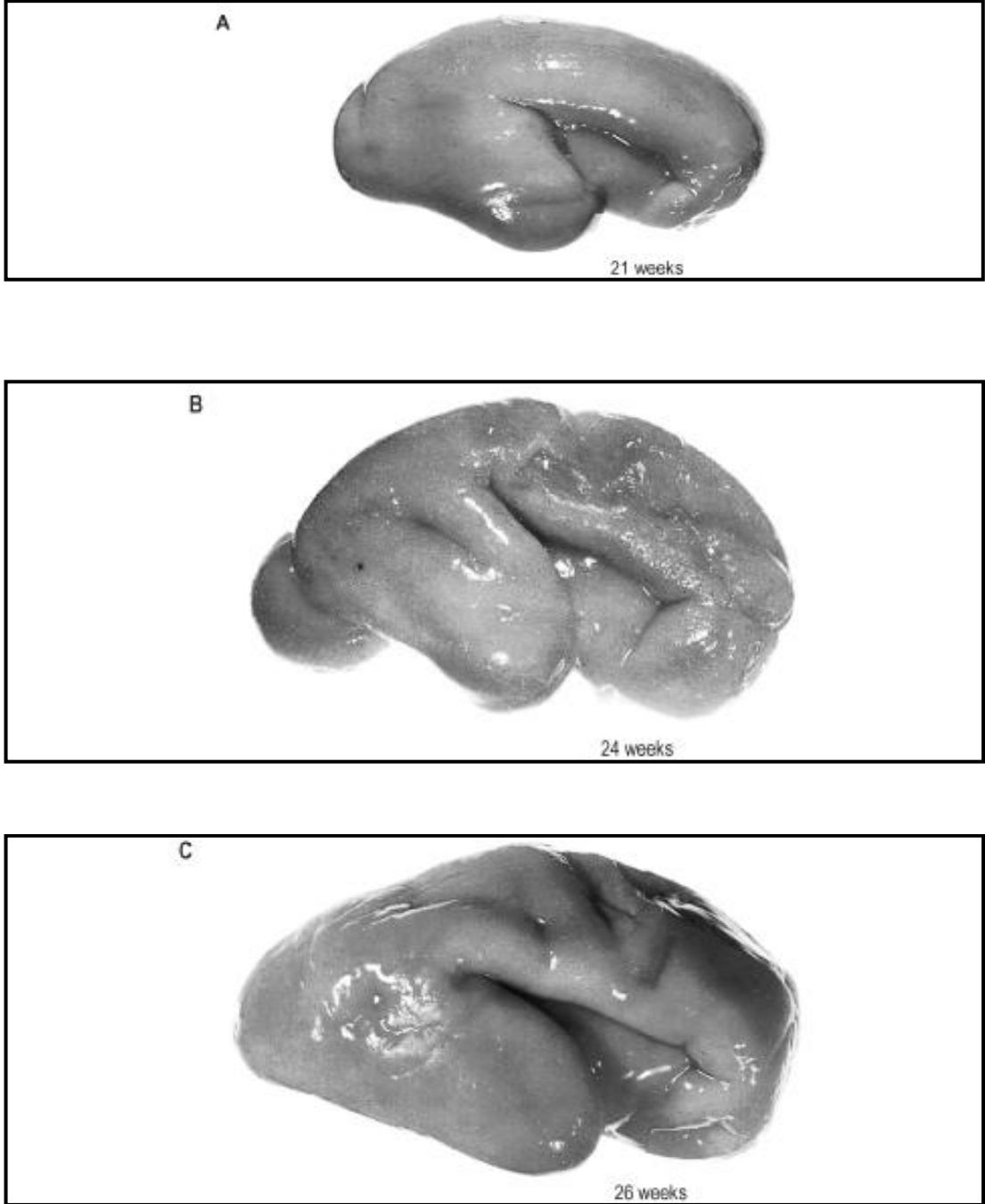


**Şekil 2.5.** 8.hafta embriyoda taramalı elektron mikroskobu ile telensefalonun ve yüzün belirginleşerek görülmesi (önden bakış) *t*- telencephalon, *13*- Olfaktör divertikülü (Kaynak: Steding, 2008).

Telensefalon, bir orta median bölüm ile serebral vezikül olarak adlandırılan iki lateral divertikülden meydana gelir. Bu veziküller, serebral hemisferlerin en ilkel şekilleridir ve 7. haftada belirginleşen serebral hemisferleri oluştururlar. Telensefalonun median bölümünün kavitesi üçüncü ventrikülün en ön bölümünü oluşturur. Hemisferlerin giderek büyümesi sonucunda iç bölümlerinde bir boşluk gelişir ve böylece serebral ventriküller oluşur. Aynı zamanda bu boşlukların diensefalon'un üçüncü ventrikül ile birleşmesini sağlayan foramen interventriculare (*Monroe*) de gözlenmeye başlar.

Hemisfer duvarı kalınlaşarak hipokampus'u oluşturur. Gelişen beyin hemisferleri önce yukarı ve öne, daha sonra arka ve aşağıya doğru genişleyerek kademeli olarak diencephalon, mesencephalon ve rhombencephalon'u sarar. Hemisferler sonunda, yassılaştırmış medial yüzleri ile orta hatta birbirleri ile birleşir. Bunlar arasındaki fissura longitudinalis'de kalan mezenşim, dura mater'in median bir katlantısı olan falx cerebri'yi yapar. Corpus striatum, 6. hafta içinde, her bir serebral hemisferin tabanında belirgin bir şişkinlik olarak ortaya çıkar. Her hemisferin tabanı oldukça büyük corpus striatum'u içermesi nedeniyle, ince kortikal duvarlardan daha yavaş genişler, bu nedenle serebral hemisferler "C" şeklini alır (*şekil 2.5*) (*Sadler, 1996; Yıldırım, 2000; Duus, 2001; Moore ve Persaud, 2008; Moore ve Persaud, 2009*).

Hemisferin medial duvarıyla diencephalon'un lateral duvarı birleştiğinde nucleus caudatus'la thalamus sıkıca birbirine temas eder. Hemisferlerin anterior, dorsal ve inferior yönlerde büyümeye devam etmesi sonucu, lobus frontalis, lobus temporalis ve lobus occipitalis oluşur. Üçüncü ayın sonunda, polus temporalis'in üst-ön ve beyin hemisferlerinin dış yüzünde, üçgen şeklinde çukur bir alan görülür. Lobus frontalis ve lobus temporalis arasındaki sıkı etkileşimden kaynaklanan bu alan *insula* olarak adlandırılan bölgeyi oluşturur. Buna, striatum'un lateral kısmının, fossa cerebri lateralis'de yer alacak olan insula'yı oluşturmak üzere yassılaşması da katkıda bulunur (*Şekil 2.6*).



**Şekil 2.6.** Serebrumun sağ superolateral yüzünde görünen serebral sulkus ve girusların intrauterin 21.(A), 24.(B) ve 26.(C) haftalardaki gelişimi (Kaynak: Barry, 2005)

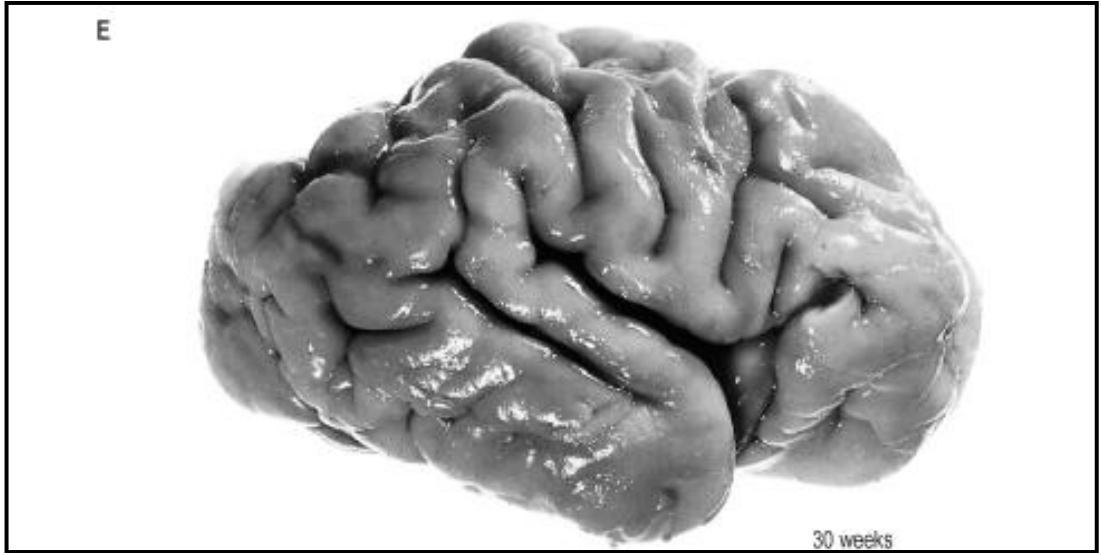
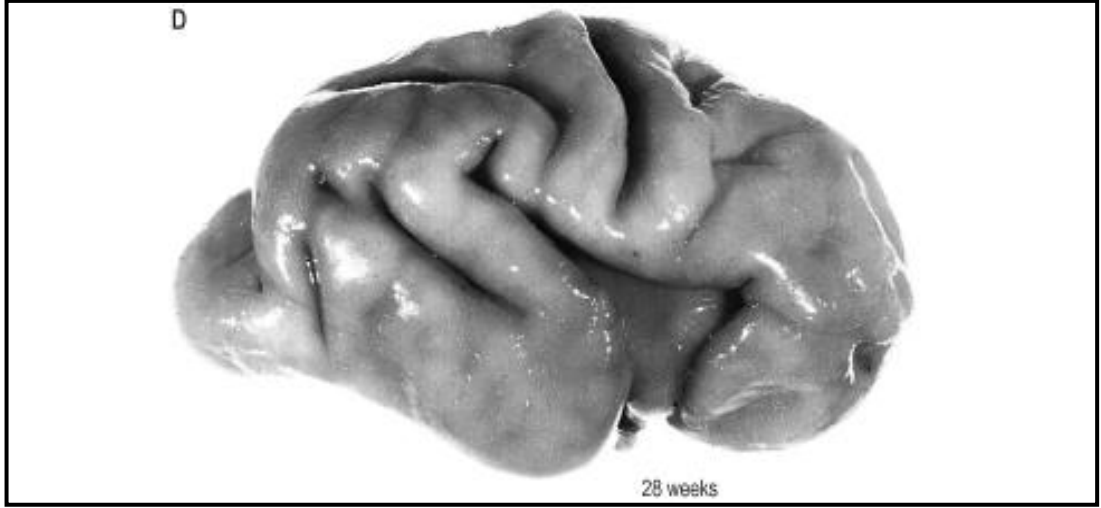Lobus temporalis ve lobus frontalis orbita boşluğuna doğru uzamaya devam eder. Bu büyüme sonunda, kortikal alanlarda katlanmalar görülmeye başlar ve hemisferlerin dış yüzeyleri başlangıçta düz olduğu halde, girus ve sulkusların

gelişmesi sayesinde, kraniyum boyutu aşırı artmadan korteks yüzeyinin genişlemesine imkan sağlar. Fetal hayatın sonlarında, hemisferlerin yüzeyinde pek çok girus görünür hale gelse de, bu gelişme doğumdan sonraki döneme kadar tamamlanamaz (*Sadler, 1996; Yıldırım, 2000; Şenan, 2005; Moore ve Persaud, 2008; Moore ve Persaud, 2009*).

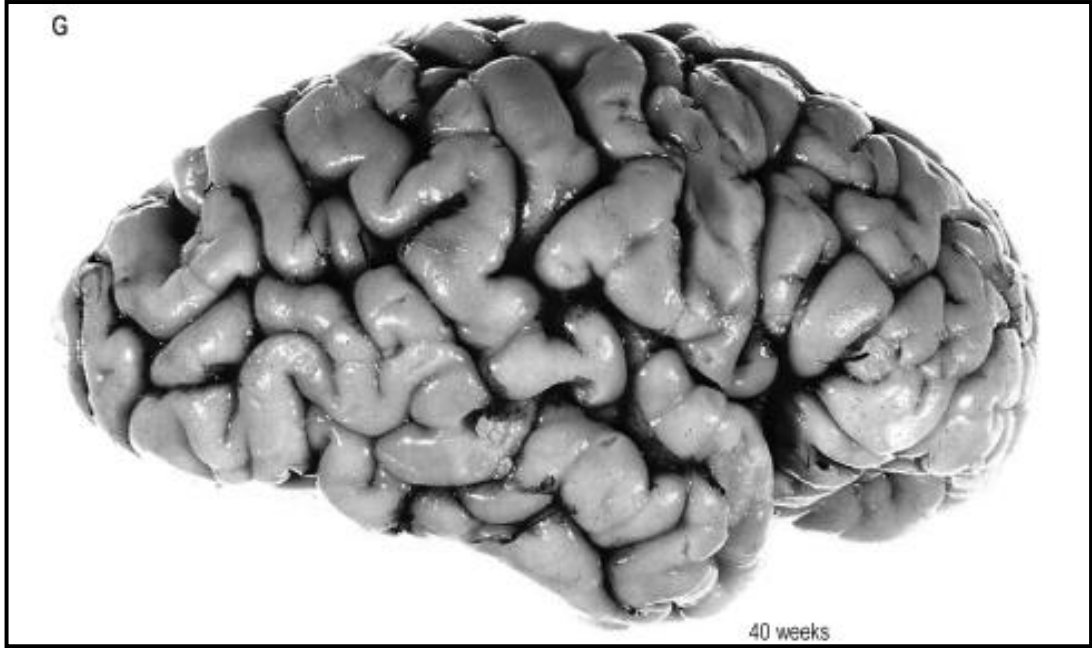
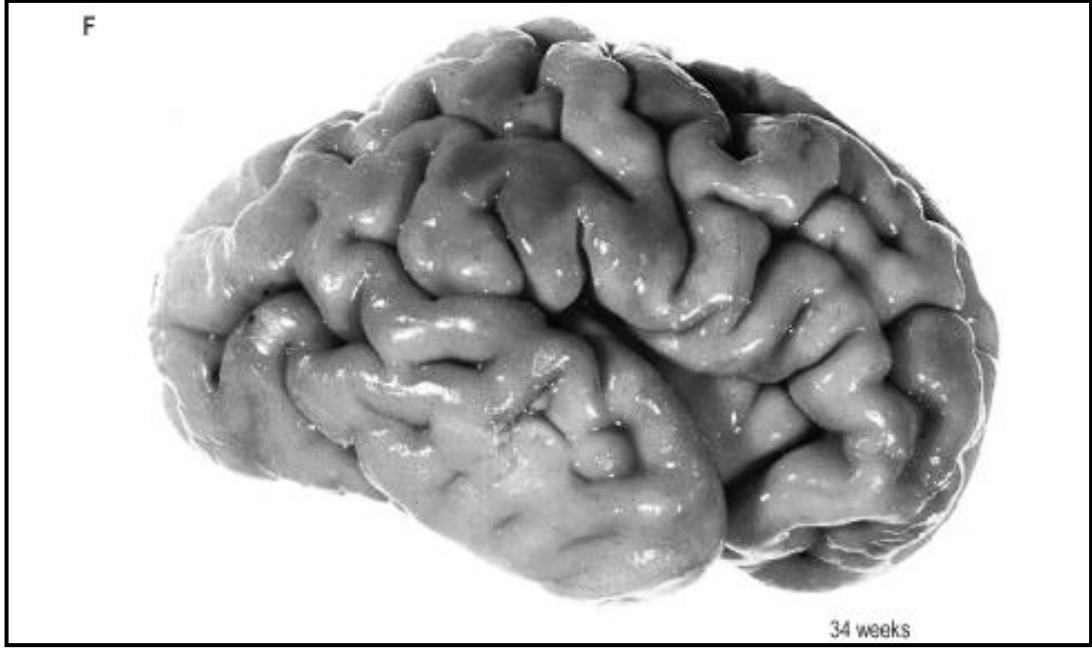Doğumdan kısa süre önce hemisferlerin üst yüzünün hızla gelişmesi ile giruslar ve bunları birbirlerinden ayıran sulkuslar gelişir. Gelişen sulkus ve giruslar ile hemisferler paryetal, frontal, temporal ve oksipital loblara ayrılmış olurlar. Hemisferlerin üst tabakası, yani pallium adını alan beyin korteks taslağı, paleopallium ve neopallium olarak ikiye ayrılır. İlk olarak paleopallium bölgesinde, nöral tüpün zona nuclearis'inden zona marginalis'ine göç eden hücreler, koku merkezini oluşturur. Daha sonra da aynı biçimde neopalliuma göç eden hücrelerin farklılaşmaları sonucu bu bölgede esas beyin korteksi oluşur (*Şekil 2.7 ve 2.8*) (*Sadler, 1996; Başaklar, 1996; Moore ve Persaud, 2009*).

Serebral hemisfer nöroepiteli, başlangıçta nöral tübün diğer bölümlerindekine benzer çoğalma, göç etme ve farklılaşma ile bilinen erişkin korteksini oluşturur. Fötal hayatın sonlarında serebral hemisferlerin yüzeyi o denli hızla büyür ki, fissürlerle ve sulkuslarla ayrılan pek çok girus hemisferlerin yüzeyinde görülür (*Şeftalioğlu, 1998; Zararsız ve Sarsılmaz, 2005; Moore ve Persaud, 2008 ve 2009*).





**Şekil 2.7.** Sağ facies superolateralis'deki serebral sulkus ve girusların embriyolojik dönemin 28.(D) ve 30.(E) haftalarındaki gelişimi (*Kaynak: Barry, 2005*)



**Şekil 2.8.** Sağ facies superolateralis’deki serebral sulkus ve girusların embriyolojik dönemin 34.(F) ve 40.(G) haftalardaki gelişimi (*Kaynak: Barry, 2005*).

## 2.2. Histoloji

Cerebrum, kısmen simetrik iki hemisferden yapılmıştır. Bu hemisferler, corpus callosum ve diğer komissural yollar ile birbirlerine bağlıdır. Hemisferin yüzeyi derin yarıklarla esas loblara (*frontal, paryetal, oksipital ve temporal*) ayrılır. Her lob sulkus veya fissurlarla girus adı verilen birimlere ayrılır ve bu nedenle de beyin yüzeyi üç kat genişlemiştir (*yaklaşık 200-250 bin mm<sup>2</sup>*). Her iki hemispherium cerebri'nin dış yüzünü tamamıyla örten ince gri cevher (substantia grisea) tabakası olarak tanımlanabilecek cortex cerebri (pallium), insanları diğer canlılardan ayıran yüksek beyin fonksiyonlarının temel merkezidir. Tabakalar halinde dizilmiş sinir hücreleri ve sinir liflerinden oluşan Gri cevherdeki nöronların sayısı değişik alanlarda ve tabakalarda farklıdır (*area striata ve gyrus precentralis'de en fazla sayıdadır*). Beyin korteksinde ortalama 10 milyar (en az 2.6 milyar, en çok 14 milyar) nöron bulunur. Korteksin kalınlığı lobus frontalis'in primer motor bölgesinde 4.5 mm, lobus occipitalis'in görme bölgesinde ise 1.5 mm'dir. Diğer sahalarda bu ölçüler arasında değişmektedir ancak korteks kalınlığı giruslarda sulkuslardakine oranla daha fazladır (*Waxman, 2002; Kurt, 2003; Arıncı ve Elhan, 2006; Lindsay ve Bone, 2008*).

Beyin korteksindeki sinir hücreleri başlıca;

- a) Piramidal hücreler,
- b) Granül (*stellate, yıldız*) hücreleri,
- c) Fusiform hücreler,
- d) Horizontal hücreler (*Cajal'ın horizontal hücreleri*)
- e) Martinotti hücreleri olmak üzere beş ana grupta toplanabilirler.

Piramidal ve fusiform hücreler yaygın dağılım gösteren dendritleri ve uzun aksonları ile cortex cerebri'nin temel hücrelerini oluştururken, diğerleri ara-nöron (*interneuron*) görevi üstlenirler.

**a) Piramidal hücreler:** Cortex cerebri'nin en sık rastlanan ve en karakteristik yapıya sahip hücreleri olan piramidal hücreler, bir piramidi andıran hücre gövdeleri nedeniyle bu şekilde adlandırılmışlardır. Piramidin tepesi her zaman korteks yüzeyine dönüktür ve ucundan belirgin bir hücre uzantısı olan apikal dendrit çıkararak korteks'in yüzeysel tabakalarına doğru uzanır. Piramidal hücrelerin tabanından ise basal dendritler ve genellikle beyaz cevhere kadar uzanan belirgin bir hücre uzantısı olan akson ayrılır.

Beyaz cevhere kadar gelen bu aksonların bir kısmı aynı hemisferdeki farklı kortikal alanlara (*assosiasyon lifleri*), bir kısmı karşı hemisferdeki kortikal alanlara (*komissural lifler*) ve diğer bir kısmı ise capsula interna içerisinden geçerek santral sinir sisteminin daha alt seviyesindeki basal ganglionlar, thalamus, ve medulla spinalis gibi subkortikal merkezlere (*projeksiyon lifleri*) giderler. Piramidal hücrelerin somalarının yüksekliği genellikle 10-50  $\mu\text{m}$  arasında değişir. Ancak, primer motor korteks'in V. lamina'sının karakteristik hücreleri olan Betz'in dev piramidal hücreleri 80-150  $\mu\text{m}$  yüksekliğinde somaya sahip olabilmektedir.

**b) Granül hücreleri:** Yıldız (*stellate*) hücreleri olarak da adlandırılan multipolar granül hücreleri, poligonal şekilli, soma çapları 4-10  $\mu\text{m}$  arasında değişen, cortex cerebri'de piramidal hücrelerden sonra ikinci sıklıkla rastlanan küçük nöronlardır. Hücre gövdelerinden tüm yönlere doğru uzanan dendritleri, granül hücrelere bir 'yıldız' görünümü verirler.

**c) Fusiform hücreler:** Genellikle cortex cerebri'nin derin tabakalarında (*VI. lamina*) yerleşim gösteren uzun eksenleri korteks yüzeyine dik uzanan, küçük nöronlardır. Bir 'puroya' benzeyen somalarının üst ucundan, bazen cortex cerebri'ni üst takalarına kadar uzanabilen uzun bir apikal dendrit, alt ucundan ise aynı tabakada dallanan dendritler ile beyaz cevhere kadar uzanarak assosiasyon, komissural ve projeksiyon liflerinin oluşumuna katılan uzun bir akson çıkar.

**d) Horizontal hücreler:** Genellikle Cajal'ın horizontal hücreleri olarak adlandırılan, cortex cerebri'nin en yüzeysel tabakasında (*lamina molecularis*) korteks yüzeyine paralel yerleşim gösteren, iğ şeklindeki nöronlardır. Her bir uçtan çıkan dendrit ve aksonları da, aynı tabaka içerisinde korteks yüzeyine paralel olarak uzanır ve piramidal hücrelerin dendritleri ile bağlantı kurar.

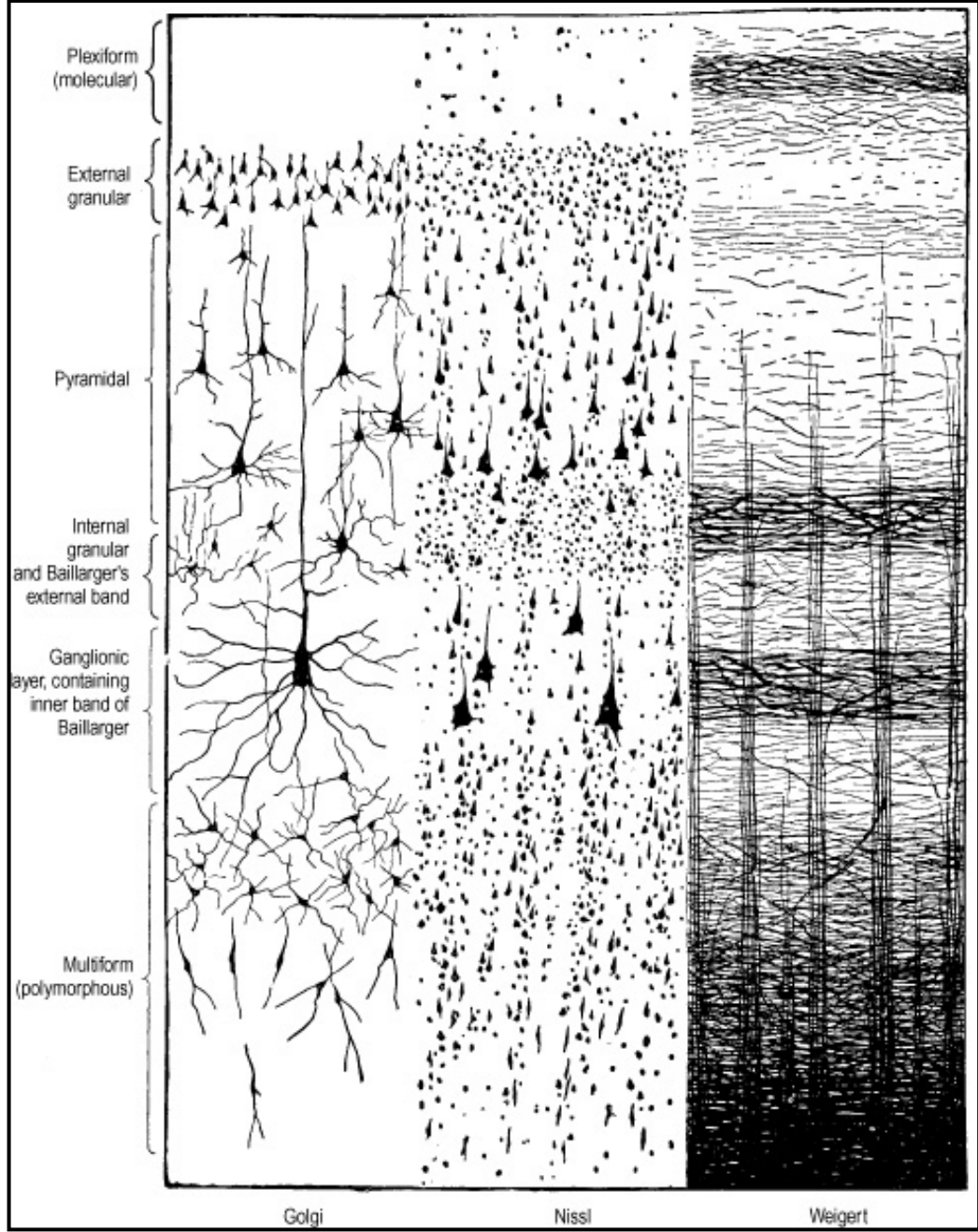
**e) Martinotti hücreleri:** Cortex cerebri'nin tüm tabakalarında bulunan, kısa dendritlerine karşın beyin yüzeyine kadar uzanabilen ve çok sayıda yan dal veren aksonlara sahip küçük multipolar hücrelerdir (*Kurt, 2003 ; Arıncı ve Elhan, 2006*).

Serebral korteksin *allokorteks* ve *izokorteks* olarak iki tipte olduğu kabul edilmektedir. Allokorteks (*arşikorteks*) limbik sistem korteksinde bulunur. İzokorteks ise serebral hemisferlerin bir çok bölgesinde bulunur ve büyük bir alanda aşağı yukarı aynı yapıyı gösterdiğinden izokorteks adını alır. İzokorteks altı tabakalıdır ve yüzeye paralel tabakalanma gösterir. Bu tabakaların organizasyonuna şitoarşitektür denilir. Girus ve sulkuslarda daha az düzenli tabakalanma görülür (*Waxman, 2002 ; Arıncı ve Elhan, 2006; Lindsay ve Bone, 2008*).

#### **Korteksin dıştan içe doğru tabakaları: (Şekil 2.9)**

- 1- Lamina zonalis (*lamina moleculare, lamina plexiformis*)
- 2- Lamina granularis externa
- 3- Lamina pyramidalis externa
- 4- Lamina granularis interna
- 5- Lamina pyramidalis interna (*ganglionik tabaka*)
- 6- Lamina multiformis:

1- Lamina zonalis (*lamina moleculare, lamina plexiformis*): Hücreden fakirdir. Az bulunan hücreler dendritleri ve aksonları ile birlikte horizontal duruşlu nöronlardır. Ayrıca küçük, orta, büyük tüm piramidal hücreleri apikal dendritleri ve bazı yıldız hücrelerin dendritleri horizontal dallanma ile bu tabakada bulunur.



Şekil 2.9. Serebral korteksin dıştan içe tabakaları (Kaynak: Barry, 2005).

2- Lamina granularis externa: Küçük piramidal nöronlar ve stellat (yıldız) nöronlar bulunur. Çoğunlukla yoğun bir şekilde birbirlerine yakın konumdadır. Komşu tabakalardan gelen akson ve dendritlerle bu tabakadaki akson ve dendritler yoğun bir ağ oluşturur.

3- Lamina pyramidalis externa: Küçük, orta, büyük piramidal nöronlar bu tabakanın egemen hücre tipidir. Az miktarda yıldız hücreler de içerir. Piramidal hücrelerin aksonları alttaki beyaz cevhere geçerler, yol boyunca da kortekse kollateral dallar verir.

4- Lamina granularis interna: İnce bir tabakadır. Yıldız ve granüler hücrelerden oluşur.

5- Lamina pyramidalis interna (*ganglionik tabaka*): Büyük piramidal nöronlar ve az sayıda yıldız hücreler içerir. Motor merkezlerde ayrıca Betz'in dev piramidal hücreleri bulunur. Piramidal hücrelerin aksonları beyaz cevhere geçer.

6- Lamina multiformis: Değişik nöron tipleri ve uzantılarından oluşur. Az miktarda yıldız hücreler bulunur. Fakat egemen hücre tipi mekik gibi uzun, 15-30 mikron çapında hücrelerdir. Bu hücreler uzun çapları ile korteks yüzeyine dik durur. Aksonları beyaz cevhere geçer (*Sadler, 1996; Crossman, 2005; Arıncı ve Elhan, 2006*).

## 2.3. Anatomi

Beyin (*encephalon*) morfolojik ve fonksiyonel olarak çeşitli alt gruplara ayrılarak incelenir. Makroskobik olarak beyin hemisferleri (*hemispherium cerebri*), beyin sapı (*truncus encephali*) ve beyincik (*cerebellum*) olmak üzere 3 ana bölüme ayrılır. Medulla oblongata (*bulbus*), pons ve mesencephalon, üçü birlikte truncus encephali'yi oluşturur. Her iki beyin hemisferleri birlikte cerebrum'u oluşturur. Cerebrum, cerebellum ve truncus encephali'den oluşan üçlü gruba ise encephalon adı verilir. Ancak gelişimsel olarak ele alındığında medulla spinalis'den yukarıya doğru bu alt bölümler embriyolojik kökenleri de düşünülerek aşağıdaki şekilde sıralanır (*Snell, 2004; Yaşargil, 1994; Taner, 1998; Dere, 2000; Bahar, 2004; Crossman, 2005; Arıncı ve Elhan, 2006; Sarsılmaz, 2009*).

### Encephalon

#### 1- Rhombencephalon

- a) Myelencephalon (*medulla oblongata*)
- b) Metencephalon (*pons ve cerebellum*)

#### 2- Mesencephalon

#### 3- Prosencephalon (*cerebrum*)

- a) Diencephalon
- b) Telencephalon

### 2.3.1. Rhombencephalon

Myelencephalon ve metencephalon olarak iki alt bölümde incelenir. Medulla oblongata, 4. ventrikülün arka kısmı ve pedunculus cerebellaris inferior üçü beraber *myelencephalon* olarak adlandırılır. Pons, 4. ventrikülün orta kısmı, pedunculus cerebellaris medius ve cerebellum ise *metencephalon* olarak



adlandırılır. Bu iki alt bölümün dışında geriye kalan rhombencephalon'un isthmus'u ise velum medullare superior, pedunculus cerebellaris superior ve 4. ventrikülün ön kısmından oluşur (*Chusid, 1982; Yaşargil, 1994; Snell, 2004; Crossman, 2005*).

### **2.3.2. Mesencephalon**

Pons ile diencephalon arasında bulunur. Yaklaşık 2 cm uzunluğuyla beynin en küçük bölümünü oluşturur. Mesencephalon, aqueductus mesencephali'nin (*aqueductus cerebri*) ön tarafında yer alan *pedunculus cerebri* ve arka tarafında yer alan *tectum mesencephalicum (lamina tecti veya lamina corpora quadrigemina)* olmak üzere iki bölümde incelenir. Pedunculus cerebri'nin ön bölümüne *crus cerebri (pars anterior)*, arka bölümüne ise *tegmentum mesencephali (pars posterior)* adı verilerek iki alt bölüme ayrılır. Tectum'da bulunan iki adet *colliculus superior* ve 2 adet *inferior*'un dördüne birlikte *lamina tecti* adı verilir (*Yaşargil, 1994; Taner, 1998; Dere, 2000; Kurt, 2003; Snell, 2004; Crossman, 2005; Arıncı ve Elhan, 2006*).

### **2.3.3. Prosencephalon**

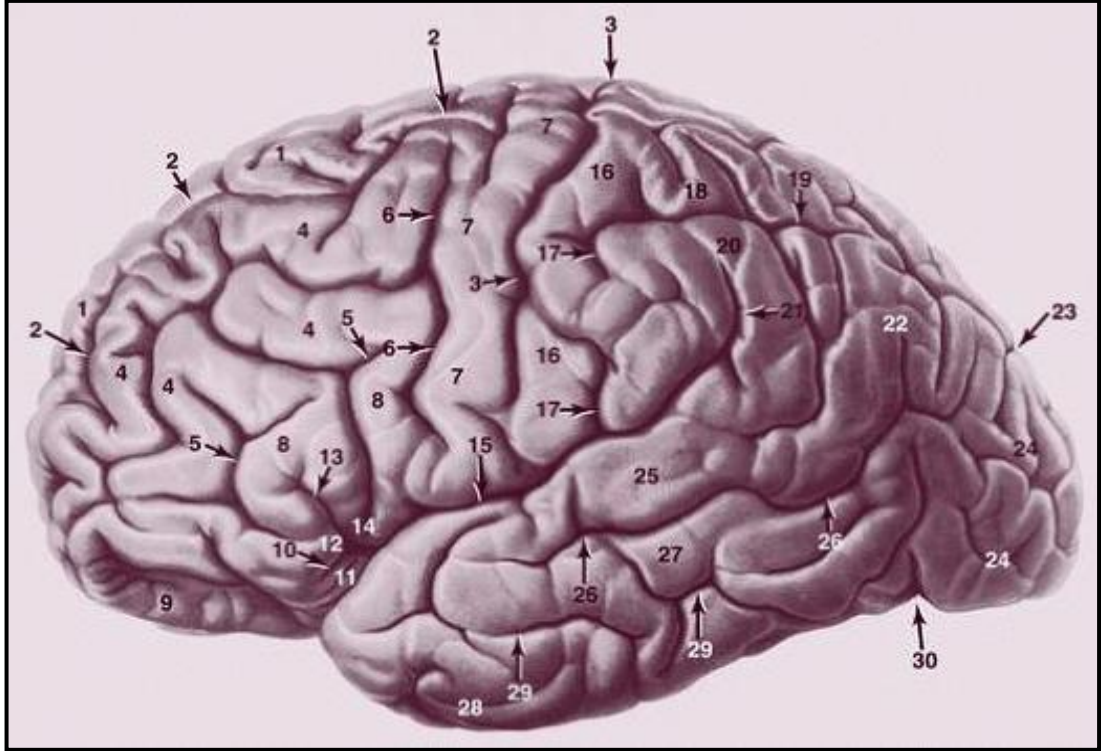
Prosencephalon, diencephalon ve telencephalon olarak iki alt bölümde incelenir. Mesencephalon ile serebral hemisferlerin arasında bulunan diencephalon, hemisferlerin arasında tamamen gizlenmiş halde bulunur ve üçüncü ventrikülün büyük bölümünün yan duvarlarını oluşturur. Thalamus, hypothalamus, subthalamus ve epithalamus diencephalon'un bölümleridir ve her iki diencephalon arasında üçüncü ventrikül bulunur. Telencephalon; *cortex cerebri (pallium)*, *substantia alba encephali*, bazal çekirdekler (*nuclei basales*) ve rhinencephalon olarak dört ana yapıdan oluşur. Telencephalon hemisferlerinin içinde lateral ventriküller bulunur (*Chusid ve Medonaid, 1982; Dere, 2000; Waxman, 2002; Crossman, 2005*).

### 2.3.3.1 Telencephalon

Serebral hemisferlerden (*hemispherium cerebri*) oluşan telencephalon, santral sinir sisteminin en büyük bölümünü oluşturur. *Fissura longitudinalis cerebri* (*interhemisferik fissür*) adındaki derin bir yarık her iki hemisferi birbirinden ayırır. *Fissura transversa cerebri* adındaki yarık ile de serebral hemisferler cerebellum'dan ayrılmıştır. *Fissura longitudinalis cerebri* içerisinde *falx cerebri* denilen dura mater bölümü ve a. cerebri anterior ile dalları bulunur. İki hemisfer birbirinden uzaklaştırıldığında, ikisini birbirine bağlayan corpus callosum görülür. *Fissura transversa cerebri* içerisinde ise, yine dura mater'in bir bölümü olan *tentorium cerebelli* bulunur (*Chusid ve Medonald, 1982; Taner, 1998; Rhoton, 2002a; Bahar, 2004; Crossman, 2005; Arıncı ve Elhan, 2006*).

Serebral hemisferler dört ana yapıdan oluşur. Bunlar; hemisferlerin dış yüzünü oluşturan gri cevher (*cortex cerebri veya pallium*), gri cevher altındaki *substantia alba encephali* denilen beyaz cevher, beyaz cevher içerisindeki gri cevher kitleleri olan bazal çekirdekler (*nuclei basales*) ve iç-orta kısımda yerleşmiş olan rhinencephalon yapılarıdır (*Taner, 1998; Dere, 2000; Arıncı ve Elhan, 2006*).

Beyin yüzeyini (*cortex cerebri*) genişletebilmek için, dış yüzde *sulci cerebri* denilen oluklarla birbirinden ayrılmış ve *gyri cerebri* denilen çıkıntılar bulunur. Bu oluklardan bir kısmı daha derin olup, beynin gelişimi esnasında ilk oluşan oluklardır. Bu oluklar, serebrumu loblara (*lobi cerebri*) ayırır. Beyin hemisferleri, temasta bulunduğu kafa kemiğinin ismine benzer olarak lobus frontalis, lobus parietalis, lobus occipitalis, lobus temporalis ve bir de derinde bulunan lobus insularis (*insula*) adlarıyla incelenir (*Taner, 1998; Dere, 2000; Arıncı ve Elhan, 2006; Oğul, 2006*).



**Şekil 2.10.** Sol serebral hemisferin superolateral yüzünde görünen sulkus ve giruslar (Kaynak: Fix, 2008).

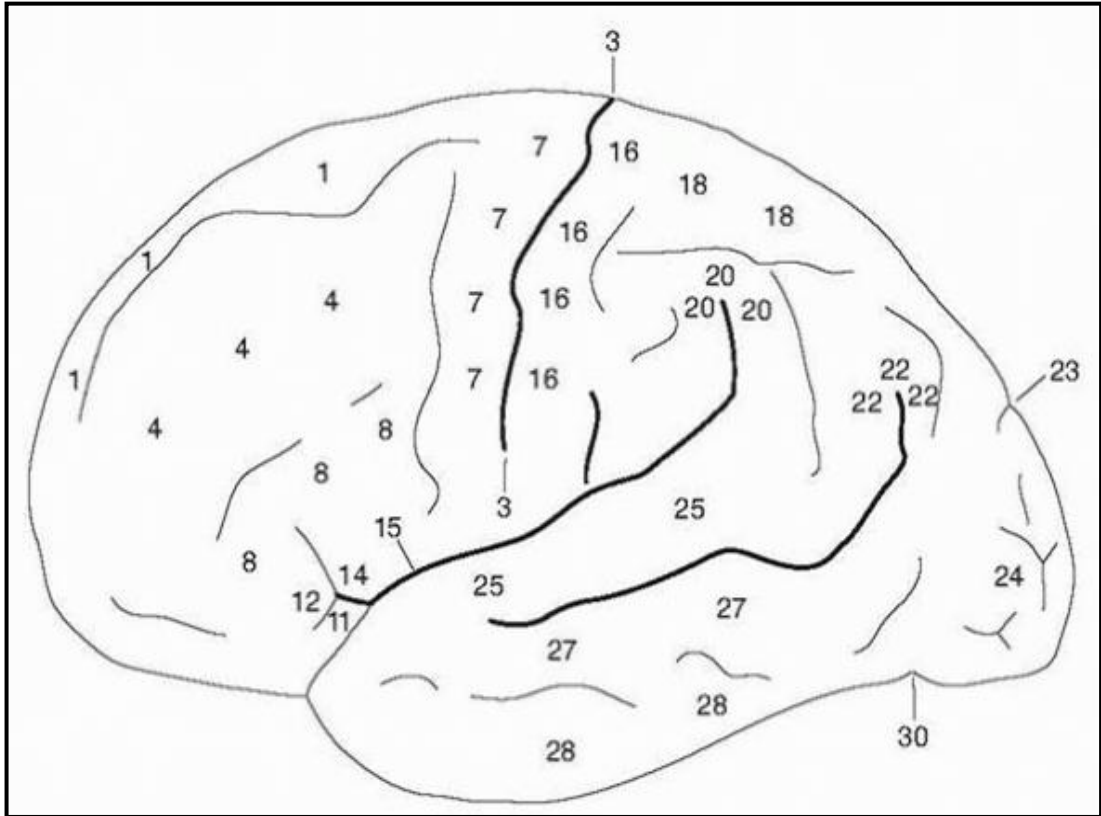
|   |   |
|---|---|
| 1. Gyrus frontalis superior                         | 16. Gyrus postcentralis                   |
| 2. Sulcus frontalis superior                        | 17. Sulcus postcentralis                  |
| 3. Sulcus centralis                                 | 18. Lobus parietalis superior             |
| 4. Gyrus frontalis medius                           | 19. Sulcus intraparietalis                |
| 5. Sulcus frontalis inferior                        | 20. Gyrus supramarginalis                 |
| 6. Sulcus precentralis                              | 21. Sulcus lateralis'ın ramus posterior'u |
| 7. Gyrus precentralis                               | 22. Gyrus angularis                       |
| 8. Gyrus frontalis inferior                         | 23. Sulcus parietooccipitalis             |
| 9. Gyrus orbitalis                                  | 24. Gyrus occipitalis                     |
| 10. Sulcus lateralis'ın ramus anterior'u            | 25. Gyrus temporalis superior             |
| 11. Gyrus frontalis inferior'un pars orbitalis'i    | 26. Sulcus temporalis superior            |
| 12. Gyrus frontalis inferior'un pars triangularis'i | 27. Gyrus temporal medius                 |
| 13. Sulcus lateralis'ın ramus ascendens'i           | 28. Gyrus temporalis inferior             |
| 14. Gyrus frontalis inferior'un pars opercularis'i  | 29. Sulcus temporalis inferior            |
| 15. Sulcus lateralis                                | 30. Incisura preoccipitalis               |

### 2.3.3.2. Bazı Serebral Sulkuslar

**Sulcus Centralis (Rolando oluşu):** Serebrumun facies medialis'indeki margo superior'un ortalarında başlayarak facies superolateralis'de öne ve aşağı doğru uzanır. Sulcus lateralis'in ramus ascendens'inin 2.5 cm arkasına kadar uzanır. Sulcus centralis, facies superolateralis'de lobus frontalis ile lobus parietalis'i birbirinden ayırır. Bu sulkusun ön tarafında yer alan gyrus precentralis, içinde somatomotor sinir hücre gövdelerini (*Brodmann 4. alan*) barındırır ve vücudun karşı taraf motor kontrolünden sorumludur. Sulcus centralis'in arka tarafında bulunan gyrus postcentralis (*Brodmann 3., 1. ve 2. alanlar*) ise, yine vücudun karşı tarafından gelen duyu duyu toplandığı yer olması açısından önemlidir (**Şekil 2.10 ve 2.11**) (*Taner, 1998; Dere, 2000; Arıncı ve Elhan, 2006; Moore, 2006*).

**Sulcus Lateralis (Sylvius Oluşu):** Serebrumun facies superolateralis'inin ortalarında, lobus frontalis'in alt kısmı ile lobus temporalis'in ön kısmı arasından başlayarak önden arkaya ve yukarıya doğru uzanan derin bir oluktur. Bu oluk yukarıda bulunan lobus frontalis ve lobus parietalis'i, aşağıdaki lobus temporalis'den ayırır. Sulcus lateralis serebrumun alt yüzünden başlar, kısa bir seyirden sonra hemen dış yüze geçer ve burada öne, yukarı-arkaya doğru uzanan dallarına ayrılır. Lobus frontalis'e doğru uzanan *ramus anterior* isimli ön ve *ramus ascendens* isimli orta dalları kısa (~2 cm), lobus parietalis'e doğru uzanan ramus posterior denilen arka dalı ise daha uzundur (~7 cm). Sulcus lateralis'in polus temporalis yakınında bulunan çukur kısmına *fossa lateralis cerebri* denilir. Bu yarık aralandığında derinde lobus insularis'i görebiliriz (**Şekil 2.10 ve 2.11**) (*Taner, 1998; Arıncı ve Elhan, 2006*).

**Sulcus Parieto-Occipitalis:** Hemisferin lateral yüzünde kısa bir seyir gösterir ve beynin üst-iç kenarında polus occipitalis'in ortalama 5 cm ön tarafında bulunur. Hemisferin iç yüzünde precuneus ve cuneus'u birbirinden ayıracak şekilde öne-aşağı doğru uzanır ve sulcus calcarinus ile birleşir (**Şekil 2.10 ve 2.11**) (*Taner, 1998; Arıncı ve Elhan, 2006*).



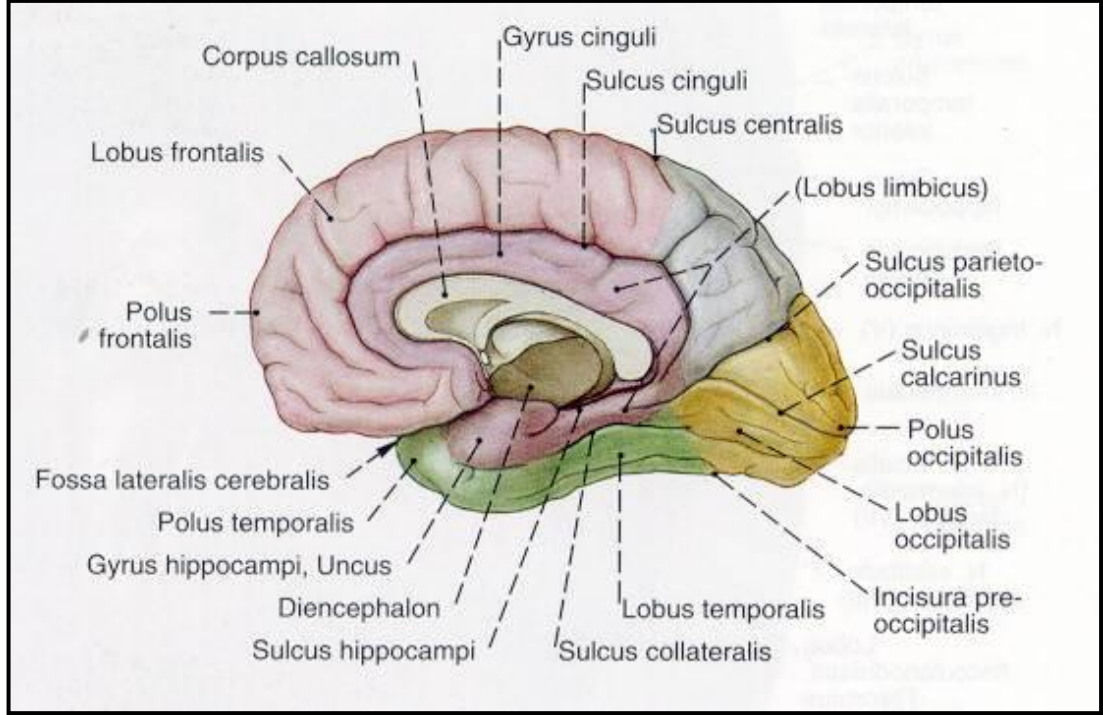
**Şekil 2.11.** Sol serebral hemisferin superolateral yüzünde görünen sulkus ve giruslar (Kaynak: Fix, 2008).

|   |                               |
|---|-------------------------------|
| 1. Gyrus frontalis superior                         | 16. Gyrus postcentralis       |
| 3. Sulcus centralis                                 | 18. Lobus parietalis superior |
| 4. Gyrus frontalis medius                           | 20. Gyrus supramarginalis     |
| 7. Gyrus precentralis                               | 22. Gyrus angularis           |
| 8. Gyrus frontalis inferior                         | 23. Sulcus parietooccipitalis |
| 11. Gyrus frontalis inferior'un pars orbitalis'i    | 24. Gyrus occipitalis         |
| 12. Gyrus frontalis inferior'un pars triangularis'i | 25. Gyrus temporalis superior |
| 14. Gyrus frontalis inferior'un pars opercularis'i  | 27. Gyrus temporal medius     |
| 15. Sulcus lateralis                                | 28. Gyrus temporalis inferior |
|   | 30. Incisura preoccipitalis   |

**Sulcus Calcarinus:** Serebrumun iç yüzünün arka bölümünde bulunur. Ön tarafta splenium corporis callosi'nin hemen aşağısından başlar ve konveksitesi yukarıya bakan bir kavis çizerek polus occipitalis'e erişir. Bazen buradan dış yüze de bir miktar uzanabilir. Sulcus parieto-occipitalis, sulcus calcarinus'un orta kısmıyla birleşir. Sulcus calcarinus'un bu birleşim yerinden öne ve arkaya doğru giden anterior ve posterior olmak üzere iki segmenti vardır. Posterior segmenti hemisferin dış yüzüne uzanır ve hayli varyasyon gösterir (**Şekil 2.12**).

Bu ana oluklardan başka beynin alt yüzündeki sulcus collateralis, polus occipitalis'den polus temporalis yakınına kadar alt-dış kenara paralel olarak uzanır (*Taner, 1998; Dere, 2000; Arıncı ve Elhan, 2006; Tamraz ve Comair, 2006*).

**Sulcus Cinguli:** Beynin iç yüzünde bulunan sulcus cinguli ise, Huxley (1861) tarafından sulcus callosomarginalis, Broca (1878) tarafından da “*scissure limbique*” olarak adlandırılmıştır. Corpus callosum'un ön ucunun altından başlayarak bu oluşuma paralel bir seyirle öne, yukarı ve daha sonra arkaya dönerek sulcus centralis'in arka kısmında yukarı doğru kıvrılır ve üst kenarda sonlanır. Sulkusun sonlanımında superiora doğru seyreden *ramus marginalis*'i lobulus paracentralis ile sulcus centralis arasında genellikle bir bağlantı görülür. Sulcus centralis'in margo superomedialis'e yakın bölümü ile *ramus marginalis* arasında yaklaşık 10 mm'lik bir mesafe vardır ve bu %96 oranında görülür (**Şekil 2.12**) (*Dere, 2000; Arıncı ve Elhan, 2006; Tamraz ve Comair, 2006*).



**Şekil 2.12.** Sağ serebral hemisferin medial yüzünde görülen sulkus ve giruslar (Kaynak: Arıncı, 1994).

### 2.3.3.3. Facies Superolateralis

Beynin lateral yüzü frontal, temporal, parietal ve oksipital lobların lateral yüzleri tarafından oluşturulur. Lateral yüze bakıldığında ilk anda yer belirtici olarak göze çarpan iki temel sulkus vardır. Bunlar frontal ve parietal loblar ile temporal lobu birbirinden ayıran sagittal uzanımlı *sulcus lateralis* ve frontal lob ile parietal lobu birbirinden ayıran vertikal uzanımlı *sulcus centralis*'dir (Taner, 1998; Arıncı ve Elhan, 2006).

**Lobus Frontalis;** Beyin hemisferinin ön kısmında bulunur ve lobların en büyüğüdür. Serebrumun her üç yüzünde de bölümleri vardır. Arkada *sulcus centralis*'e, aşağıda ise *sulcus lateralis*'e kadar uzanır. Ön ucuna *polus frontalis* denilir. Facies superolateralis'de üç sulkusla birbirinden ayrılmış dört girus bulunur. *Sulcus centralis*'in önünde ve buna paralel olarak uzanan oluğa, *sulcus precentralis*, iki oluk arasında kalan girusa da *gyrus precentralis* denilir. *Sulcus precentralis*'den ön tarafa, *polus frontalis*'e doğru uzanan oluklardan üsttekine

*sulcus frontalis superior*, alttakine ise *sulcus frontalis inferior* denilir. Bu iki oluk *gyrus precentralis*'in ön tarafında kalan bölümü üç girusa ayırır. *Fissura longitudinalis superior* ile *sulcus frontalis superior* arasında bulunan bölüme *gyrus frontalis superior*, bunun altındakine *gyrus frontalis medius* ve *sulcus frontalis inferior*'un altında kalan çıkıntıya ise *gyrus frontalis inferior* denilir. *Gyrus frontalis inferior*'u, *sulcus lateralis*'in *ramus anterior* ve *ramus ascendens*'i üç bölüme ayırır. *Ramus anterior*'un önünde kalan bölüme *pars orbitalis*, arkasında kalan bölüme *pars triangularis* ve *ramus ascendens*'in arkasında kalan bölüme de *pars opercularis (operculum frontale)* denilir. Sıklıkla sol taraf *gyrus frontalis inferior*, sağ tarafinkinden daha kıvrıntılıdır ve burasının arka bölümü (*pars triangularis* ve *pars opercularis*) konuşma merkezidir (*Brodmann 44-45. sahalar*) (*Taner, 1998; Dere, 2000; Arıncı ve Elhan, 2006*).

**Lobus Parietalis:** Önden *sulcus centralis*, arkadan *sulcus parietooccipitalis*, aşağıdan da *sulcus lateralis*'in *ramus posterior*'u ile bunun arka ucundan *sulcus parieto-occipitalis*'e çekilen bir çizgi sınırlar. Arkada *lobus occipitalis* ile komşudur fakat dış yüzde *lobus parietalis* ile *lobus occipitalis*'i ayıran belirgin bir sınır yoktur. *Lobus parietalis*'in beynin hem dış hem de iç yüzünde bölümleri vardır. Dış yüzü iki olukla üç bölüme ayrılır. *Sulcus centralis*'e paralel ve arka tarafında bulunan oluğa *sulcus postcentralis* denilir. İki oluk arasında *gyrus postcentralis* bulunur. Burası vücudun karşı tarafından gelen duyuların algılandığı yerdir (*Brodmann 3., 1. ve 2. sahalar*). *Sulcus postcentralis*'in ortalarından arkaya doğru uzanan oluğa *sulcus intraparietalis* denilir. Bu oluğun yukarısında horizontal olarak uzanan *lobulus parietalis superior* aşağısında ise *lobulus parietalis inferior* bulunur. *Lobulus parietalis inferior*'un *sulcus lateralis*'in arka ucunu çevreleyen bölümüne *gyrus supramarginalis*, *sulcus temporalis superior*'un arka ucunu çevreleyen bölümüne ise *gyrus angularis* denilir. *Lobulus parietalis inferior*'un ön-alt kısmı, *sulcus centralis*'in altından geçer, önde *gyrus precentralis* ve *gyrus frontalis inferior*'un *pars opercularis*'i ile birleşerek *operculum frontoparietale*'yi oluşturur (*Taner, 1998; Yalıtıkaya, 2000; Arıncı ve Elhan, 2006*).



**Lobus Temporalis:** Yukarıda sulcus lateralis ile frontal lobdan; arka-üst kısımda, sulcus lateralis'in arka ucunu polus occipitalis'e birleştiren çizginin ön yarısı ile parietal lobdan; arkada, sulcus parieto-occipitalis'i incisura preoccipitalis'e birleştiren çizginin alt yarısı ile oksipital lobdan ayrılır. Ön taraftaki çıkıntılı kısmına *polus temporalis* denilir. Lobus temporalis'in dış yüzünde önden arkaya doğru uzanan ve sulcus lateralis'e paralel iki oluk bulunur. Bunlardan üsttekine *sulcus temporalis superior*, alttakine ise *sulcus temporalis inferior* denilir. Sulcus temporalis superior, arkada gyrus angularis'e doğru uzanır. Bu oluklar lobus temporalis'in dış yüzünü yukarıdan aşağıya doğru *gyrus temporalis superior*, *gyrus temporalis medius* ve *gyrus temporalis inferior* olmak üzere üç girusa ayrılır. Gryus temporalis superior'un üst kısmından sulcus lateralis'in derinine doğru, transvers yönde uzanan *gyri temporales transversi* (*Heschl girusları*) bulunur. Burada kortikal işitme merkezi bulunur (*Brodmann 41. ve 42. sahalar*) (*Taner, 1998; Arıncı ve Elhan, 2006*).

**Lobus Occipitalis:** Hemisferlerin arka bölümünü oluşturur. İç, dış ve alt olmak üzere üç yüzü vardır. Arka ucuna *polus occipitalis* denilir. Dış yüzde, lobus occipitalis ile buna komşu lobus parietalis ve lobus temporalis arasında belirgin bir sınır yoktur. Ancak iç yüzde lobus occipitalis ile lobus parietalis'i birbirinden ayıran sulcus parieto-occipitalis dış yüze doğru kısmen uzanır. Dış yüzün ön sınırını, yukarıda sulcus parieto-occipitalis superior ile gyrus occipitalis inferior'u birbirinden ayırır (*Taner, 1998; Arıncı ve Elhan, 2006*).

**Lobus Insularis:** Frontal, parietal ve temporal loblar tarafından örtülmüş olup, sulcus lateralis'in derininde bulunur. Sulcus lateralis aralandığında veya çevre dokular kesilerek uzaklaştırıldığında görülebilir. Bu üç ana lobun insula'yı kapatan bölümlerine operculum temporale, operculum frontale ve operculum parietale denilir (*son ikisine birlikte operculum frontoparietale'de denir*). Limen insulae denilen tepe kısmı ile laterale bakan insula, bir üçgene benzer ve etraf yapılarla arasında sulcus circularis insulae denilen derin bir oluk bulunur. Ortasındaki derin bir oluğa ise sulcus centralis insulae, kıvrımlarına ise gyri insulae denilir. Bunlardan daha

uzun olan arkadakine gyrus longus insulae, daha kısa olan öndekilere ise gyri breves insulae adı verilir (Taner, 1998; Şenan, 2005; Arıncı ve Elhan, 2006).

#### 2.3.3.4. Serebral Sulkusların Varyasyonları

Serebral korteks ile ilgili olarak bilinmektedir ki, eğer bireysel makroanatomik (Cunningham, 1982; Steinmetz ve ark., 1989; Ono ve ark., 1990; Thompson ve ark., 1996) ve mikroanatomik (Rademecher ve ark., 1993; Amunts ve ark., 1999) patternler göz ardı edilirse, çarpıcı topografik varyasyonların varlığı yapı-işlev ilişkilerini anlaşılması güç hale getirir ve yolundan saptırabilir. Hacimsel varyasyonlar (on kata kadar) primer kortekslerin ilk hiyerarşik seviyelerinde bile mevcuttur (Amunts ve ark., 2000b). Böylece, motor korteksin büyüklük ve geometrisindeki değişkenlik, santimetreler ölçeğinde ilgili yapı-fonksiyon uyumsuzluğuna yol açabilir. Klasik sitoarşitektonik bildiriler ve kalıplar çoğunlukla anatomik değişkenliği gözardı etmişlerdir ve stereotaksik verilere sahip değillerdir. Brodmann 4. Bölgenin yeri, şekli ve büyüklüğü ile ilgili olarak klasik literatürde önemli tutarsızlıklar vardır (Zilles, 1990). Hepsi birlikte ele alındığında, bu kısıtlamalar, insan motor yanıtlarının asimetri ve tam lokalizasyonu hakkında niçin hala tartışmalar olduğunu kısmen açıklayabilir (Kim ve ark., 1993; Netz ve ark., 1995; Lacoboni ve ark., 1997; Tringgs ve ark., 1997; Iacoboni ve ark., 2000; Rademecher ve ark., 2001).

Sulcus lateralis, Francois de Le Boe Sylvius tarafından 1652'de tanımlanmıştır ve serebrumun superolateral yüzünün en önemli referans oluşudur (Tamraz ve Comair, 2006). AS noktası anatomik olarak LS'nin ön, arka ve asenden dallarına ayırım noktasıdır ve anatomi eğitimde de önemli bir referans noktasıdır (Kendir, 2007). Sulcus lateralis, frontal ve parietal lobları temporal lobdan ayırır ve gyrus supramarginalis'e kadar uzanır. Lateral yüzde anterior ve posterior bölümlerine ayrılır (Türe ve ark., 1999).

Bazı çalışmalarda SL'in yapısal asimetrisi ile lateralizasyonun işlevsel yönleri arasında ilişki kurulmuştur: Witelson ve Kigar, tutarlı olarak sağ ellerini

kullanmayı tercih eden erkeklerde, bu tercihi yapmayanlara göre, horizontal segmentlerin daha uzun olduğunu bulmuşlardır (*Witelson ve Kigar, 1992*). Bu çalışma 67 kanser hastasından alınan beyinler üzerinde yapılmıştır. Başka bir çalışmada sağ hemisfer SL uzunluğu ile sağ veya sol görme alanında kısa sürelerle gösterilen sessiz-sesli-sessiz harf üçlülerini tanımlamadaki hata oranı arasında ilişki kurulmuştur (*Heillige ve ark., 1998*).

Sulcus lateralis'in anterior bölümünde yer alan ramus anterior ve ramus ascendens, iki ayrı kol olarak görülebildiği gibi, yaklaşık 1/3 oranında sulcus lateralis'ten ayrılan ana bir dal şeklinde de görülebilir (*Tamraz ve Comair, 2006*). Ramus anterior sağ hemisferde %8, sol hemisferde ise %16 oranında bulunmayabilir. Ramus ascendens ise %3 oranında bulunmayabilir (*Ebeling ve ark., 1989*). Sulcus lateralis'in ramus anterior'u ile ramus ascendens'i gyrus frontalis inferior'u önden arkaya doğru, pars orbitalis (*Brodmann 47. alanı*), pars triangularis (*Brodmann 45. alanı, karakteristik olarak dominant hemisferlerde U şeklinde, non dominant hemisferlerde ise Y şeklinde görülür*), pars opercularis (*Brodmann 44. alanı*) olmak üzere üç bölüme ayırır. Sulcus lateralis'e ait üç dalın birleşim yerine Anterior Silviyan Noktası adı verilir (***Şekil 2.13 ve 2.14***) (*Ono ve ark., 1990*). Bazı araştırmacılar LS'yi anterior ve posterior kısımları olan horizontal bir ana segment ve dört dal (*anterior asendan, anterior horizontal, posterior asendan, posterior horizontal*) olmak üzere bölümlere ayırırlar (*Steinmetz ve ark., 1990a; Witelson ve Kigar, 1992; Jäncke ve Steinmetz, 2004; Amunts, K., 2010*).

Eberstaller ve Cunningham LS'nin uzunluk ve açılmasında interhemisferik farklılıklar olduğunu, sol tarafın sağa göre daha uzun ve daha horizontal seyrettiğini bulmuşlardır (*Eberstaller ve Stimhim, 1890; Cunningham, 1892*). BT (*Bilgisayarlı Tomografi*) ve MRG (*Manyetik Rezonans Görüntüleme*) sayesinde sağlıklı kişilerde de silviyan fissür asimetrisinin ölçülmesi ve sulkus patternlerindeki farklılıkların niceliksel olarak değerlendirilmesi mümkün olmuştur. Silviyan fissür morfolojisinde çok değişkenlik görülmesine rağmen (*Ono ve ark., 1990*), posterior horizontal kısmın uzunluğu ve iki posterior ramusun büyüklüğüne göre iki alt tip ayırt edilir: (1) Fissürün horizontal parçasının uzun olduğu alt tip. Sol hemisferde

daha sık olarak bulunmaktadır. (2) Daha küçük bir posterior horizontal parçanın olduğu alt tip. Sağ hemisferde daha sık olarak bulunmaktadır (*Steinmetz ve ark., 1990b; Ide ve ark., 1996; Jäncke ve Steinmetz, 2004; Amunts, K., 2010*).

LeMay ve Culebras, fetal beyinlerde Silviyan fissür'ün ucunun sağda sola göre daha yüksekte olduğunu bulmuşlardır. Bu da SF asimetrisinin ontogenezin erken evrelerinde mevcut olduğuna işaret eder (*LeMay ve Culebras, 1972*). Büyük maymunlarda SF'nin ucunun solda sağa göre daha yüksekte olduğu bulunmuştur (*Zilles ve ark., 1996; Amunts, K., 2010*).

Rolando tarafından 1829'da tanımlanan sulcus centralis, frontal ve parietal lobları birbirinden ayırır ve hemisferin lateral yüzünde yer alan önemli adaptasyon oluklarından biridir. Hemisferin lateral yüzünde margo superomedialis'ten sulcus lateralis'e kadar vertikal yönde uzanır ve seyrini sıklıkla (%92) bölünmeksizin tek ve derin bir ana oluk şeklinde sürdürür (*Ono ve ark., 1990*). CS'in alt ucu genellikle, sulcus lateralis'le gerçek bir bağlantı yapmamakla birlikte, %16 oranında sulcus lateralis'le birleştiği bildirilmiştir (***Şekil 2.15***) (*Ono ve ark., 1990; Tamraz ve Comair, 2006*). Klasik literatür kaynaklarında CS'nin üst ucu tamamen yakın ve %88 oranında IHF'nin içinde olarak bahsedilmektedir (*Ono ve ark., 1990*). Retzius CS'yi %64 oranında IHF içinde, %16 oranında IHF ile kesişmiş veya çok az bir mesafe kalmış şekilde, %20 oranında ise IHF ile birleşmemiş olarak gözlemlemiştir (*Ono ve ark., 1990*). Ono ve ark. ise CS'nin üst ucunun %56/72 (*sağ/sol*) oranında IHF'ye kadar uzandığını bildirmişlerdir (*Ono ve ark., 1990; Choi ve ark. 2007; Kendir, 2007*). CS paternlerindeki değişikliklere ek olarak sulkus derinlikleri de anlamlı olabilir örneğin Amunts ve ark. (*1996 ve 2000a*) yapmış oldukları çalışmalarında sağ elini kullananlarda sol CS'nin daha derin olduğu, solaklarda ise sağ CS'nin daha derin olduğunu bulmuşlardır (*Good ve ark., 2001*).

Sulcus precentralis, hemisferin superolateral yüzünde sulcus centralis'in önünde ve ona paralel seyrederek. Bu oluk gyrus frontalis superior, medius ve inferior'la gyrus precentralis'i birbirinden atırır. Sıklıkla üst ve alt olmak üzere üzere iki bölüm halinde görülür. Üst bölüm gyrus frontalis superior ile gyrus

precentralis arasında bulunur ve *sulcus precentralis superior* olarak adlandırılır. Alt bölüm ise gyrus frontalis inferior ile gyrus precentralis arasında bulunur ve *sulcus precentralis inferior* olarak adlandırılır. Bu şekilde görülen beyinlerde, hemisferin gyrus frontalis medius'u ile gyrus precentralis'i arasında kortikal bir bağlantının varlığı söz konusudur. Sulcus precentralis'in alt bölümü genellikle sulcus lateralis ile bağlantılıdır. Sulcus precentralis'in üst bölümü sulcus frontalis superior ile bağlantılı iken (%92-100), alt bölümü de sulcus frontalis inferior ile bağlantılıdır (%88-92) (**Şekil 2.16 ve 2.17**) (Ono ve ark., 1990; Tamraz ve Comair, 2006). Sulkus paternlerindeki değişkenliğe ek olarak, beyinler arasında sulkuslar uzaysal olarak ortak bir referans çizgisinde değerlendirildiği zaman pozisyonları açısından çok değişkenlik vardır. Örneğin Germann ve ark. (2005) sulcus precentralis inferior'un yeri anterior-posterior yönde yaklaşık 2 cm. ye kadar değişkenlik gösterdiğini bildirmişlerdir (Germann ve ark., 2005; Kendir, 2007; Derrfuss ve ark., 2009).

Sulcus frontalis superior, hemisferin margo superomedialis'ine paralel şekilde horizontal olarak frontal lobun üst 2/3'lük kesiminde yer alır ve hemisferin lateral yüzünde frontal lobu, gyrus frontalis superior ve medius olarak ayırır. Sulcus precentralis'ten hemisferin orbital kenarına doğru olan seyrini sağ hemisferlerde %40, sol hemisferlerde ise %32 oranında tek bir ana oluk şeklinde sürdürür. Genellikle iki segmentli yapısı, sağ hemisferlerde %52, sol hemisferlerde %36 görülürken, üç veya dört segmentli şekilde de görülebilir. Sulcus frontalis superior, arkada sulcus precentralis'le birleşirken, önde sağ hemisferlerde %16, sol hemisferlerde ise %44 oranında sulcus fronto-marginalis ile (*wernicke tarafından tanımlanan polus frontalis yakınlarındaki derin oluk*) birleşir (Ono ve ark., 1990; Tamraz ve Comair, 2006; Kendir, 2007).

Sulcus postcentralis hemisferin lateral yüzünde sulcus centralis'in arkasında ve kısmen ona paralel şekilde margo superomedialis'ten sulcus lateralis'e doğru vertikal seyir gösteren derin bir oluktur. Yukarıda margo superior'a kadar uzanmasına rağmen iç yüze geçmez. Aşağıda ise sağ hemisferlerde %68, sol hemisferlerde ise %48 oranında sulcus lateralis'e açılır. Sağ hemisferlerde %44 sol hemisferlerde ise %48 oranında tek bir oluk şeklinde seyretmekle birlikte iki veya

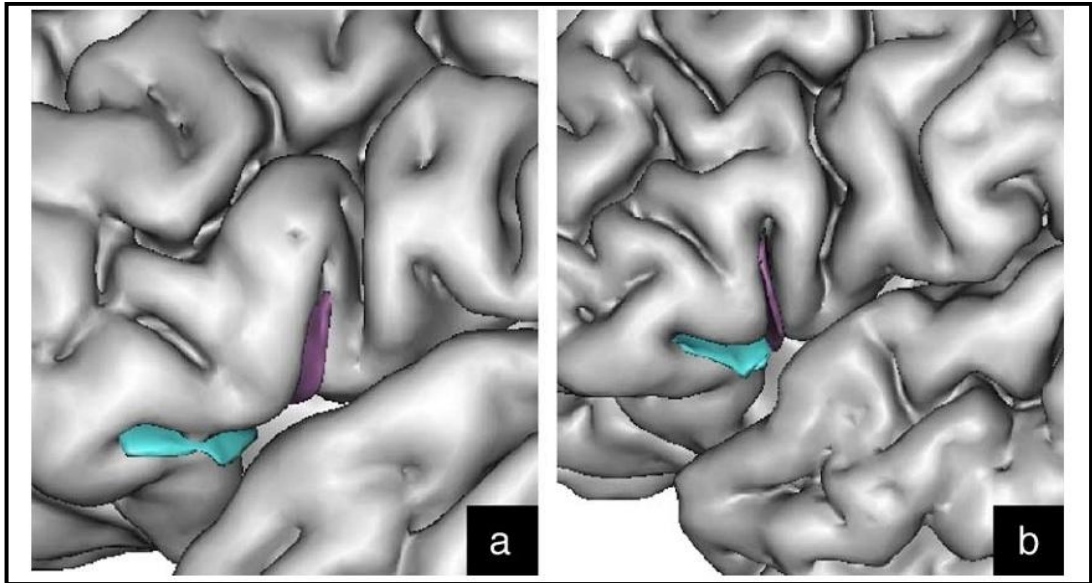
üç segment halinde de görülebilir. Seyri sırasında sıklıkla transvers dallar aracılığı ile sulcus intraparietalis'le bağlantı kurar (*Ono ve ark., 1990; Dere, 2000; Tamraz ve Comair, 2006; Kendir, 2007*).

Hemisferin lateral yüzünde gyrus frontalis medius ile inferior arasında bulunan sulcus frontalis inferior, arkada sulcus precentralis'ten öne doğru horizontal yönde uzanır ve genellikle birden fazla segment halinde görülür. Sulcus frontalis inferior hemisferin lateral yüzünde yer alan sulkusların en derinlerinden biri olup, derinliği neredeyse insula'ya kadar erişmektedir (*Tamraz ve Comair, 2006*). IFS arkada sağ hemisferlerde %68, sol hemisferlerde ise %76 oranda sulcus precentralis ile bağlantılıdır. Ribas ve ark. (2006) ise IFS arka ucunun %56 oranında preCS ile birleşmiş, %22 oranında arkasında (*toplamda %88 oranında birleşmiş veya gyrus precentralis'e doğru uzanmış*), %22 oranında ise önünde olarak gözlemlemişlerdir (*Ribas ve ark., 2006*). IFS önde ise sağ hemisferde %20, sol hemisferde de %16 oranında sulcus orbitofrontalis ile bağlantılıdır. Yine sağ ve sol hemisferlerde %4 oranında sulcus frontomarginalis ile bağlantılıdır (*Ono ve ark., 1990; Rhoton, 2002a; Kendir, 2007*).

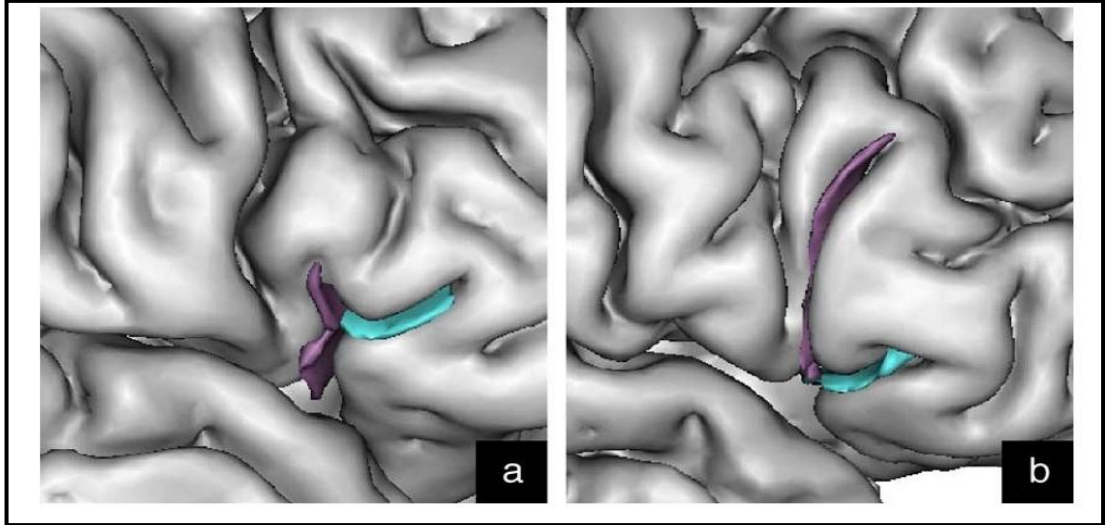
Sulcus intraparietalis hemisferin lateral yüzünde asenden, horizontal ve desenden (*okspital*) olmak üzere üç segmente ayrılır. Asenden segment vertikal seyirli bölüm olup; sulcus postcentralis'in inferior bölümüne uyan bir seyir gösterir ve sulcus lateralis'e kadar uzanabilir. Daha belirgin olan horizontal segment sulcus postcentralis'le oldukça farklı şekillerde ilişkilendirilebilir. En sık görülen ilişkilendirme şekli sulcus postcentralis'in superior ve inferior segmentlerinin her ikisi ile birlikte görülen tiptir. Desenden segment sıklıkla oksipital lob içerisinde sonlanır hatta polus occipitalis'e ulaşabilir. Sulcus intraparietalis'in segmentleri oldukça derin olup, lateral ventrikülün tavanı seviyesine kadar ulaşabilir. (*Ono ve ark., 1990; Tamraz ve Comair, 2006; Kendir, 2007*). IPS'nin büyük oranda IHF'ye paralel olarak seyretmesi klasik bir bilgidir (*Ribas, 2010*). Ancak bu oran literatürlerde farklılıklar göstermektedir. Ribas ve ark. (2006) IPS'yi %89 oranında IHF'ye paralel; %11 oranında ise dik olarak uzandığını bulmuşlardır.

Sulcus temporalis superior aynı zamanda, paralel sulkus olarak ta isimlendirilir ve gyrus temporalis superior ve medius'u birbirinden ayırır. Hemisferin lateral yüzünde yer alan derin sulkuslardan biri olup, derinliği insula'nın alt kenarına kadar ulaşır. Önde genellikle polus temporalis'e kadar, arkada ise gyrus angularis'in ön kenarına kadar uzanır. Sulcus temporalis superior'un gyrus angularis'e komşu olan son bölümüne sulcus angularis'de denilmektedir (Tamraz ve Comair, 2006; Kendir, 2007). Sağ hemisferlerde %48, sol hemisferlerde %32 oranında iki segmentli olarak görülür. Ancak tek, üç veya dört segment şeklinde de görülebilir (Ono ve ark., 1990). Örneğin, Ono ve ark. (1990) STS'nin %36 (sağ) ve %28 (sol) devamlı seyrettiğini; bunun dışında ise 2-4 segment halinde kesintili olarak seyrettiğini gözlemlemişlerdir. Ribas ve ark. (2006) ise STS arka segmentini %88 oranda anterior segmenti ile birleşik (devamlı), %8 oranında kesintili, %4 oranında ise ayrı bir sulkus olarak bulmuşlardır.

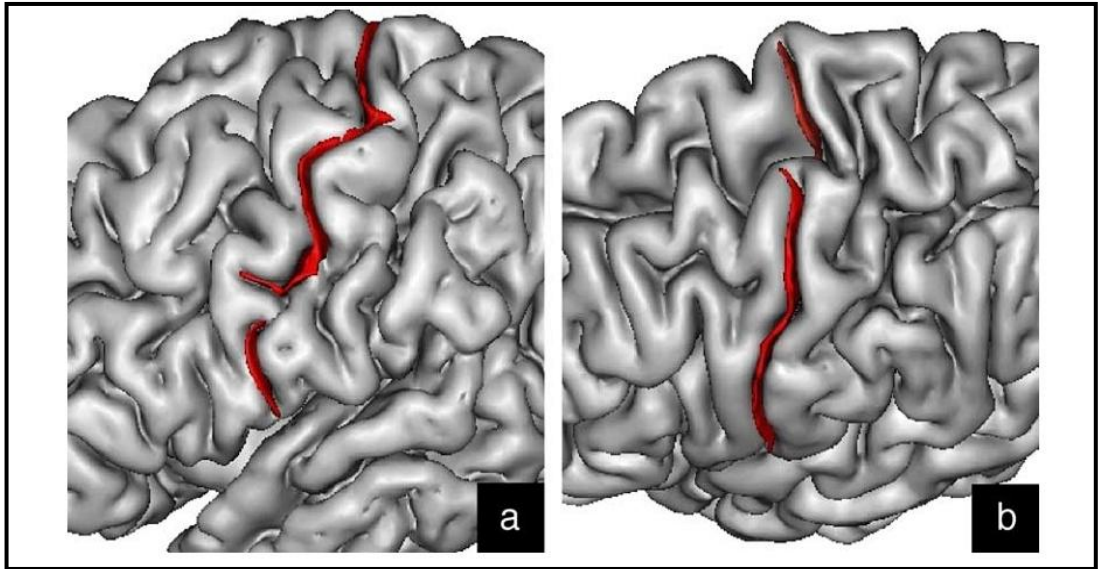
Sulcus temporalis inferior, hemisferin dış yüzünde önden arkaya doğru ve kısmen sulcus temporalis superior'a paralel şekilde horizontal yönde uzanır ve gyrus temporalis medius ile inferior'u birbirinden ayırır. Arkada lobus temporaliste sonlanabildiği gibi lobus parietalis, lobus occipitalis veya iki segment halinde her ikisine de uzanarak sonlanabilir (Tamraz ve Comair, 2006; Kendir, 2007).



**Şekil 2.13.** Sol hemisferde pars triangularis'in varyasyonları gösterilmiştir. U-şeklinde (a) ve V-şeklinde (b) pars triangularis (Kaynak: Juch ve ark., 2005).

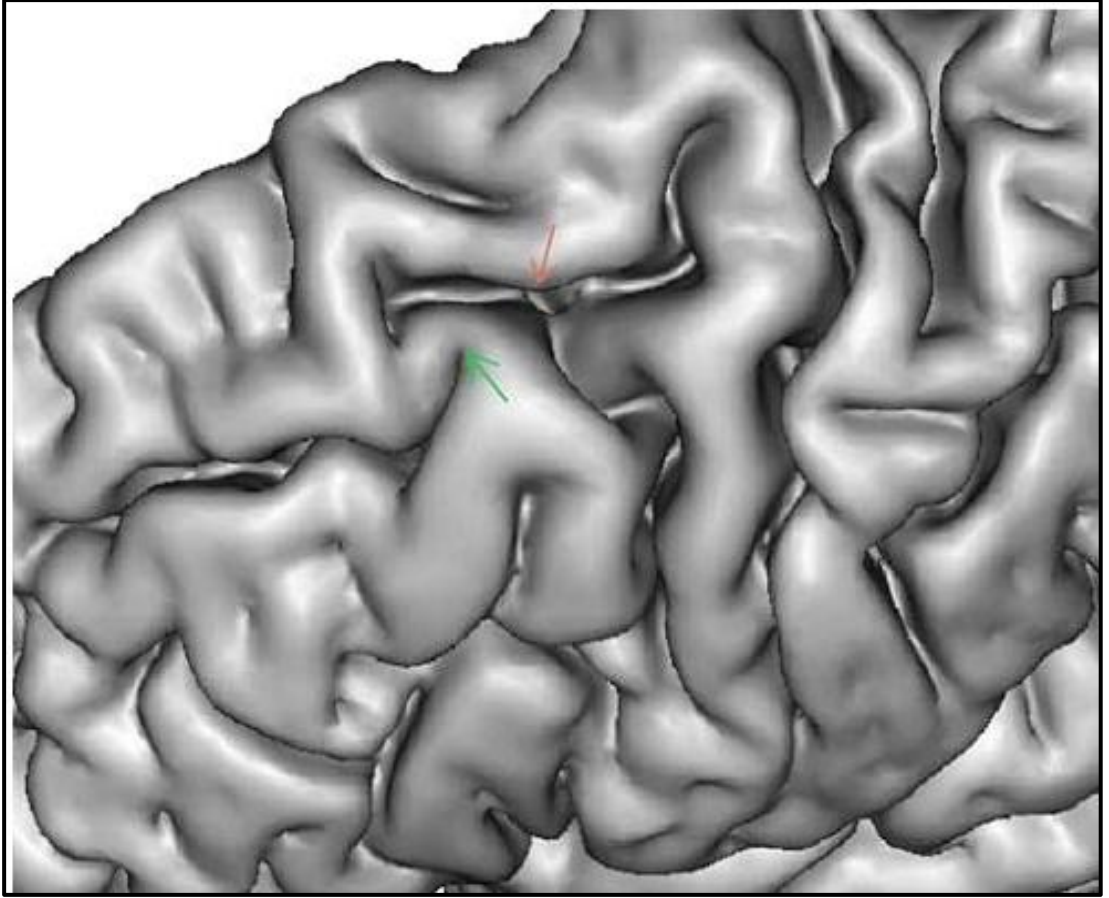


**Şekil 2.14.** Sağ hemisferde pars triangularis'in varyasyonları gösterilmiştir. Y-şeklinde (a) ve J-şeklinde (b) pars triangularis (*Kaynak: Juch ve ark., 2005*).

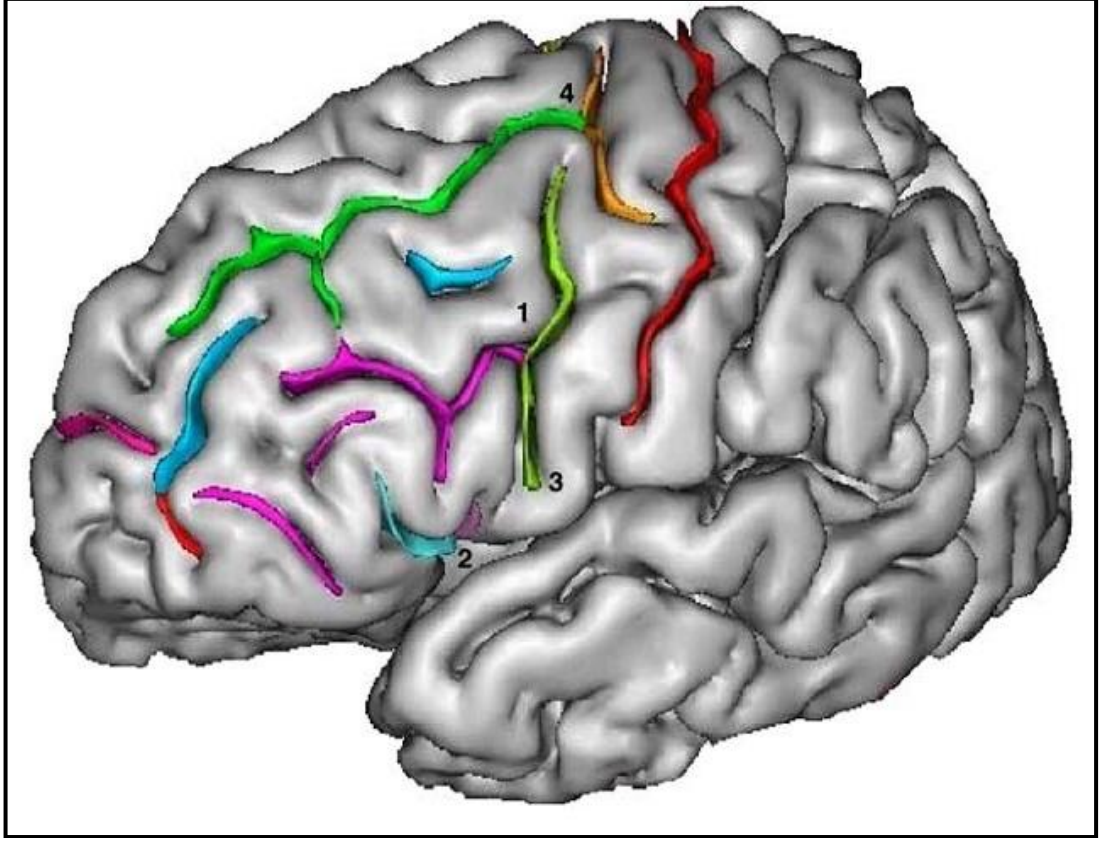


**Şekil 2.15.** Sol hemisferde sulcus centralis'in kesintili olarak seyri gösterilmiştir. İnférieur (a) ve superior (b) parçalar (*Kaynak: Juch ve ark., 2005*).





**Şekil 2.16.** Sol hemisferde sulcus frontalis superior ile sulcus precentralis'in birleşimine ilişkin varyasyon gösterilmiştir (Kaynak: Juch ve ark., 2005).



**Şekil 2.17.** Sulcus precentralis ile ilgili bazı varyasyonlar gösterilmiştir. 1-Sulcus frontalis inferior ile sulcus precentralis (inferior parça) arasında birleşim. 2-Anterior Sylvian Noktası. 3- Sulcus precentralis'in alt ucu. 4-Sulcus frontalis superior ile sulcus precentralis (superior parça) arasında birleşim (*Kaynak: Juch ve ark., 2005*).

Beyin asimetrisinin yapısal özellikleri:

a-)Yapısal asimetri dil ve motor alanlarında ve aynı zamanda diğer pek çok beyin sahasında (*örn. Görme korteksi, paryetal korteks, hippocampus*) bulunur.

b-)Asimetri derecesi beyin kısmı, el tercihi, cinsiyet ve hastalıklara göre değişir.

c-)Asimetri dışsal ve genetik faktörlere etki eder ve gelişme ve yaşlanma sırasında değişir.

d-)Asimetri gelişimin ve ontogenezin erken evrelerinde gelişir.

e-)Anatomik asimetri ve lateralizasyon karşılıklı etkileşir (*Amunts, K., 2010*).

### 3. GEREÇ VE YÖNTEM

Çalışmamızda Fakültemiz *Adli Tıp Anabilim Dalı* ile *İstanbul Adli Tıp Kurumu Morg İhtisas Dairesi*'nde adli otopsi yapılan toplam 50 kadavraya ait 100 hemisfer kullanıldı. Otopsi öncesinde vakaların cinsiyet, yaş (*yıl*), boy (*cm*), ağırlık (*kg*) gibi demografik bilgileri kaydedildi. Anatomik olarak kafa bütünlüğü korunmuş olan kadvralar çalışmaya dahil edildi.

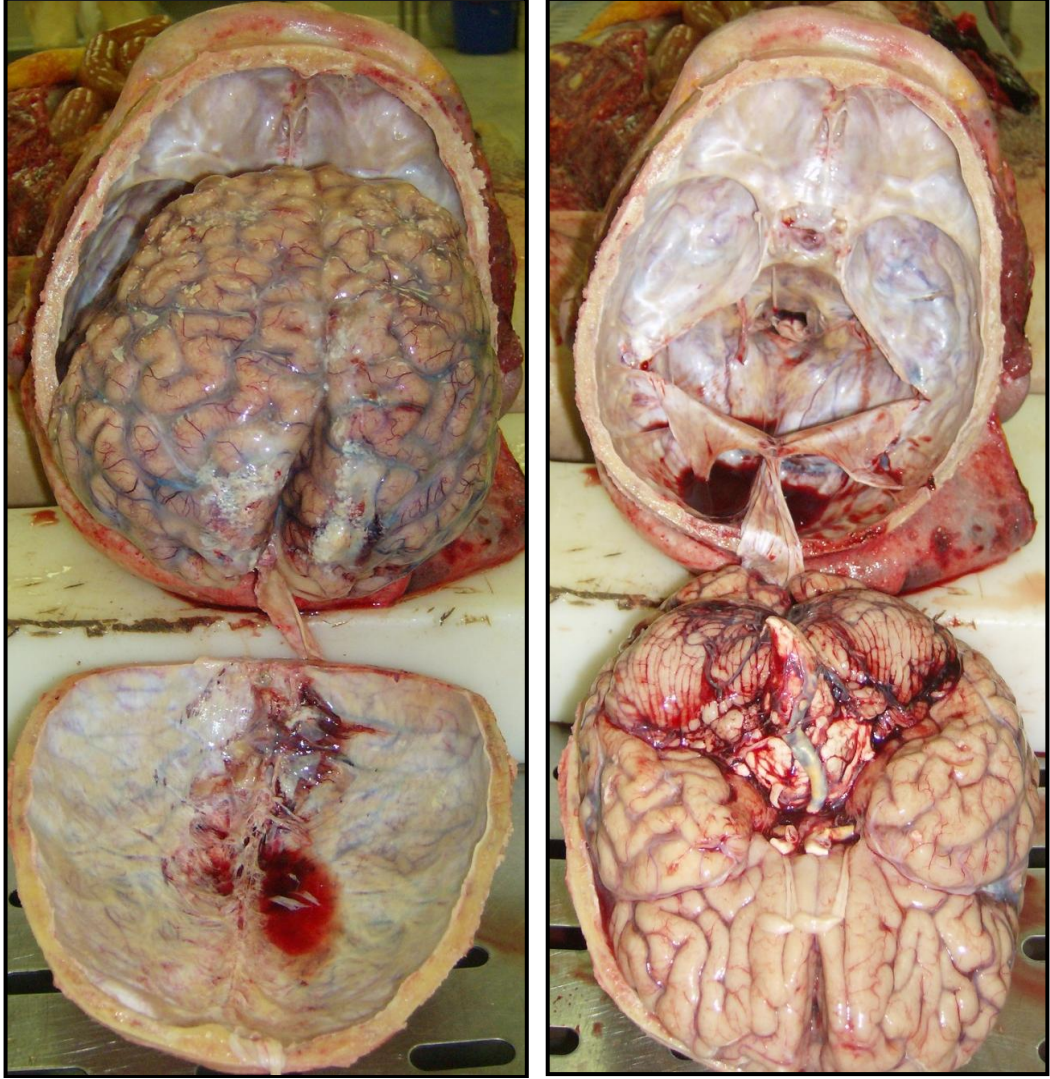
Çalışmamız için *İstanbul Adli Tıp Kurumu Bilimsel Kurulundan* izin alındı. Çalışma süresince etik ve diseksiyon kurallarına dikkat edildi. Kadavralardan herhangi bir materyal alınmadı. *İstanbul Adli Tıp Kurumu Morg İhtisas Dairesi*'nde yapılan otopsi üzerindeki çalışmalar için *İstanbul*'a gidildi.

#### 3.1. Dokuların Çıkarılması

Deri diseksiyonu için deri hatları belirlendi. Frontal düzlemde verteksten geçecek şekilde interaurikular hat belirlendi. Bu hat 4 numara bisturi ile insize edildi. İnsizyon yapılırken deri ve deri altı dokuları (*scalp*) birlikte kesildi.

Scalp kaldırılırken; kesinin arkasında kalan kısım arkaya doğru, önünde kalan kısım ise öne doğru katlanarak kalvaryaya ortaya çıkarıldı. Temporal kasların ayrılmasından sonra kalvaryaya, titreşimli diseksiyon testeresi (*Hebu Medikal, BA HB 8891 gold plus autopsie, Almanya*) ile kesildi ve kaldırıldı. Kalvaryanın kesilmesi işleminde serebral hemisferlerin zarar görmemesi için, yaşa, cinsiyete ve kemik gelişimine bağlı değişen kraniyum kalınlığına göre testere basıncı ayarlandı.

Kalvaryaya ve duramater kaldırıldıktan sonra serebrum, frontal bölgeden tutularak dışarıya doğru çekildi. Ardından beyin sapı ve oluşumlar ortaya çıkarıldı. Medulla spinalis kesisi yapılarak bulbus, pons, mezensefalon, serebrum ve serebellum total olarak kraniyumdan uzaklaştırıldı (*Resim 3.1*).



**Resim 3.1.** Kalvarya kaldırıldıktan sonra serebrum ve kafa tabanı gösterilmiştir.

### 3.2. Morfolojik ve Morfometrik Çalışma

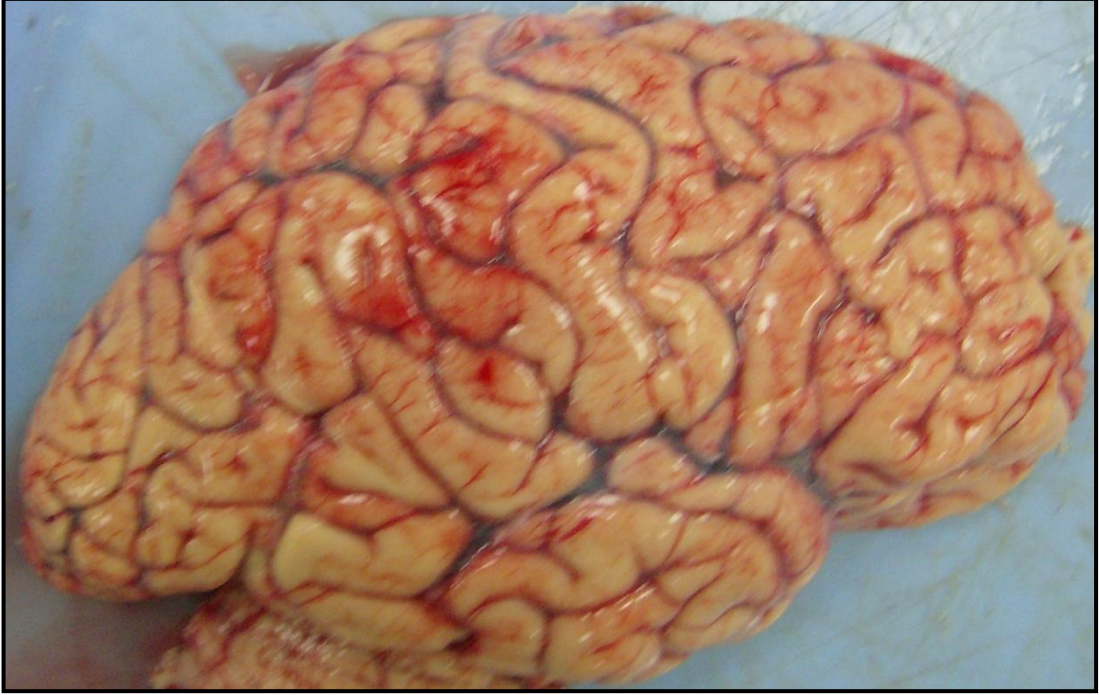Otopsi sırasında çıkarılan total beyinler fissura longitudinalis cerebri (*İHF*) den itibaren ikiye ayrılarak sağ ve sol hemisferin medial yüzleri masa üzerine gelecek şekilde yatırıldı ve ölçümlere başlandı. Sağ ve sol hemisferlerde dijital kumpas ve katlanabilir plastik cetvel ile ölçümler gerçekleştirildi (*Resim 3.2*).



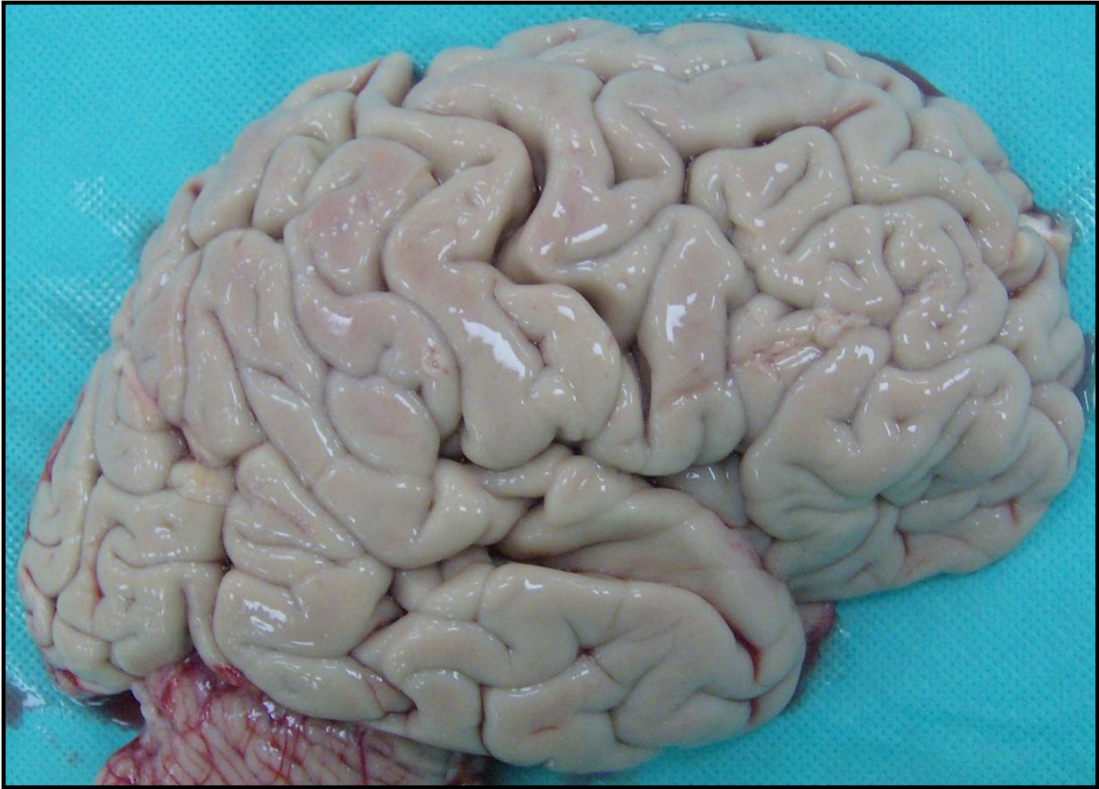**Resim 3.2.** Çalışmada kullanılan fotoğraf makinesi, dijital kumpas ve plastik katlanabilir cetvel gösterilmiştir

İlk ölçümler aşağıda belirtilen referans noktalarına işaretleyici iğneler batırılarak ve araknoid mater sağlam olarak yapıldı (*Resim 3.3*). Daha sonra araknoid mater diseke edilerek sulkuslar net olarak belirlendi ve ölçümlerin confirmasyonu yapıldı (*Resim 3.4*). Ölçümler milimetrik olarak yapıldı ve aynı kişi tarafından en az üç kez tekrarlandı. Ayrıca serebral hemisferlerin makroskobik olarak incelenmesinde gözlenen varyasyonlar fotoğraflandı ve kaydedildi.

Fotoğraf çekiminde yüksek çözünürlüklü dijital fotoğraf makinesi (*Hewlett-Packard HP-Photosmart M425, 5 Megapiksel, U.S.A.*) kullanıldı (*Resim 3.2*). Çalışma bitiminde serebral yapılardan parça alınmadı. Beyin kalvaryaya ile birlikte tekrar kraniyuma konularak scalp dikildi.



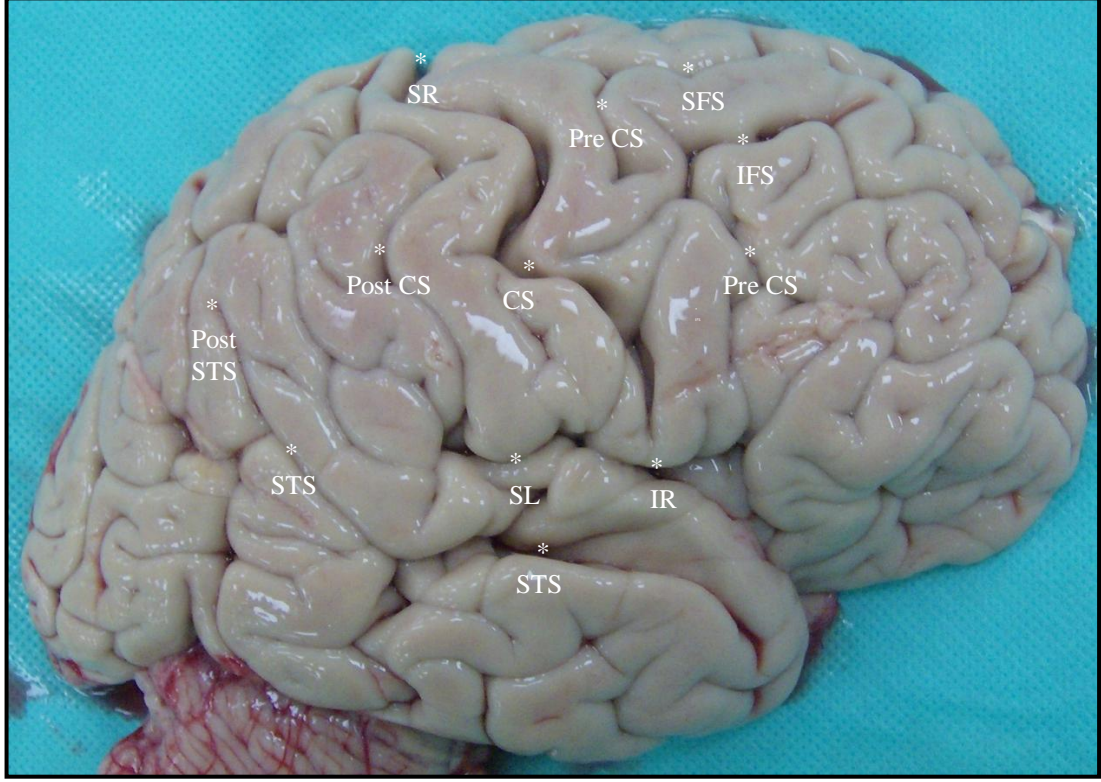
**Resim 3.3.** Serebrumun, fissura longitudinalis cerebri'den itibaren ikiye ayrıldıktan sonra sağ hemisferin mediyal yüzü masa üzerine gelecek şekilde yatırılıp araknoid mater sağlam iken görüntüsü örneklenmiştir.



**Resim 3.4.** Resim 3.3.'deki hemisferin araknoid mater kaldırıldıktan sonraki görüntüsü.

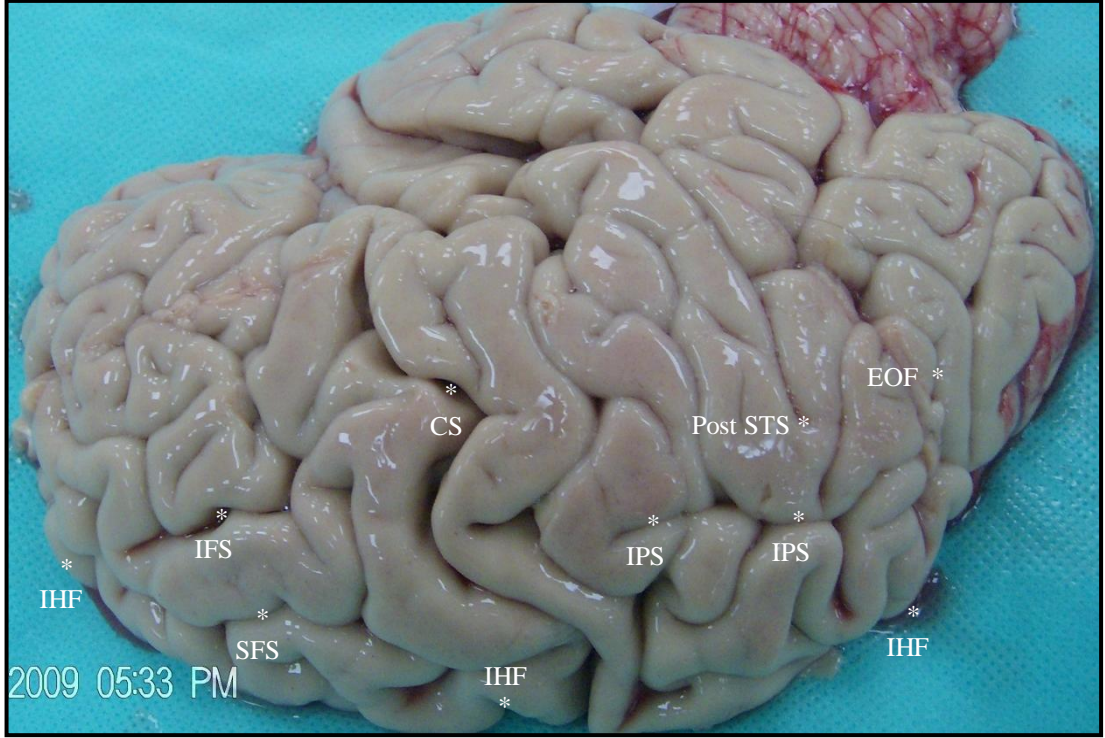
### 3.2.1. Çalışmada Değerlendirilen Referans Noktaları ve Oluşumlar

Çalışmada değerlendirilen referans noktaları aşağıda gösterilmiştir (*Resim 3.5. ve 3.6*).



**Resim 3.5.** Resim 3.4'deki görüntüde bazı referans noktalarının gösterilmesi. **Kısaltmalar:** **LS:** Sulcus Lateralis, **SR:** Superior Rolandik, **IR:** Inferior Rolandik, **CS:** Sulcus centralis, **AS:** Anterior Silviyan Noktası, **SFS:** Sulcus frontalis superior, **preCS:** Sulcus precentralis, **IHF:** Fissura longitudinalis cerebri (interhemisferik fissür), **IFS:** Sulcus frontalis inferior, **IPS:** Sulcus intraparietalis, **PostCS:** Sulcus postcentralis, **STS:** Sulcus temporalis superior, **PostSTS:** Sulcus temporalis superior'un posterior ucu **EOF:** Fissura occipitalis externa.





**Resim 3.6.** Çalışmada, otopsi sırasında çıkarılan total bir beyinin, İHF'den itibaren ikiye ayrıldıktan sonra sağ hemisferinin medial yüzleri masa üzerine gelecek şekilde yatırılıp araknoid mater kaldırıldıktan sonra sağ serebral hemisfer üzerinde değerlendirilen diğer referans noktalarının üstten fotoğraflanarak gösterilmesi. **Kısaltmalar:** **IPS:** *Sulcus intraparietalis*, **EOF:** *Fissura occipitalis externa*, **IHF:** *Fissura longitudinalis cerebri (interhemisferik fissür)*, **Post STS:** *Sulcus temporalis superior'un posterioru*, **CS:** *Sulcus centralis*, **SFS:** *Sulcus frontalis superior*, **IFS:** *Sulcus frontalis inferior*,

Çalışmada değerlendirilen bazı referans noktaları ve mesafeler aşağıda detaylı olarak açıklanmış olup, **Tablo 3.1'** de özetlenmiştir.

**a) Sulcus lateralis (LS) ile anterior, asenden ve posterior dallarının kesişim noktası [Anterior Silviyan (AS) Noktası]:**

AS noktası; LS'nin (*Silviyan fissürü*) r. anterior, r. ascendens ve r. posterior'larının kesişim noktasıdır. Bu nokta LS'nin genişlemiş parçası olarak görülür ve cisterna fossa lateralis cerebri (*lateral sisterna*) içinde yer alır (*Ribas ve ark., 2006*). Çalışmamızda AS noktası referans alınarak LS'in uzunlukları ve dalları (*r. anterior, ascendens ve posterior*) arasında oluşan açılar ölçüldü.

**b) Sulcus centralis (CS) ve uzantı noktaları:**

*Superior Rolandik (SR) noktası*, CS ile *fissura longitudinalis cerebri*'nin (*interhemisferik fissür, IHF*) kesişim yeridir. CS'nin alt ucu genellikle LS'nin yaklaşık 5 mm üstünde sonlanır. Ancak CS'nin bu sonlanma yeri yüksek oranda varyasyonlar gösterir. Bu nedenle CS'nin hayali uzantısı ile LS'nin kesişimi, *Inferior Rolandik (IR) noktası* olarak isimlendirilir (*Ribas ve ark, 2006*). Çalışmamızda CS alt ucu ile LS arası mesafe, SR noktası ile IR noktası arası mesafe, IR noktası ile AS noktası arası mesafeler ölçüldü.

**c) Sulcus precentralis (preCS):**

CS'nin önünde ve genellikle ona paralel uzanan oluktur (*Ribas ve ark, 2006*). Çalışmamızda preCS'nin hangi oranda devamlı veya kesintili olarak seyrettiği incelendi.

**d) Sulcus postcentralis (postCS):**

CS'nin arkasında ve genellikle ona paralel uzanan oluktur (*Ribas ve ark, 2006*). Çalışmamızda postCS'nin hangi oranda devamlı veya kesintili olarak seyrettiği incelendi.

**e) Sulcus frontalis superior (SFS) ve arka uç noktası:**

SFS; lobus frontalis'te bulunur ve IHF'ye paralel olarak seyreder (*Ribas ve ark, 2006*). Çalışmamızda SFS'nin hangi oranda devamlı veya kesintili seyrettiği incelendi. Ayrıca SFS'nin arka ucu ile preCS, CS ve IHF arası mesafeler ölçüldü.

**f) Sulcus frontalis inferior (IFS) ve arka uç noktası:**

IFS; SFS'nin altında ve LS'ye paralel olarak uzanır (*Ribas ve ark, 2006*). Çalışmamızda IFS'nin hangi oranda devamlı veya kesintili seyrettiği incelendi. IFS'nin arka ucu ile preCS, CS, LS ve AS noktası arası mesafeler ölçüldü.

**g) Sulcus intraparietalis (IPS) ve ön uç noktası:**

IPS; lobus parietalis'te bulunur ve genellikle IHF'ye paralel olarak seyreder (*Ribas ve ark, 2006*). Çalışmamızda IPS'nin ön ucu ile postCS, CS ve IHF arası mesafeler ölçüldü.

**h) Sulcus temporalis superior (STS) ve arka uç noktası:**

STS; lobus temporalis'te bulunur ve LS'ye paralel olarak uzanır (*Ribas ve ark, 2006*). Çalışmamızda STS'nin hangi oranda devamlı veya kesintili seyrettiği incelendi. Ayrıca LS'nin ramus posterior'u ile arasındaki mesafe ölçüldü.

**ı) Fissura occipitalis externa (EOF) ve medial uç noktası:**

EOF; sulcus parietooccipitalis'in bir uzantısı olarak gözlenir ve birçok varyasyonlar gösterir (*Ribas ve ark, 2006*). Çalışmamızda EOF'nin, IHF'den itibaren uzunluğu ölçüldü.

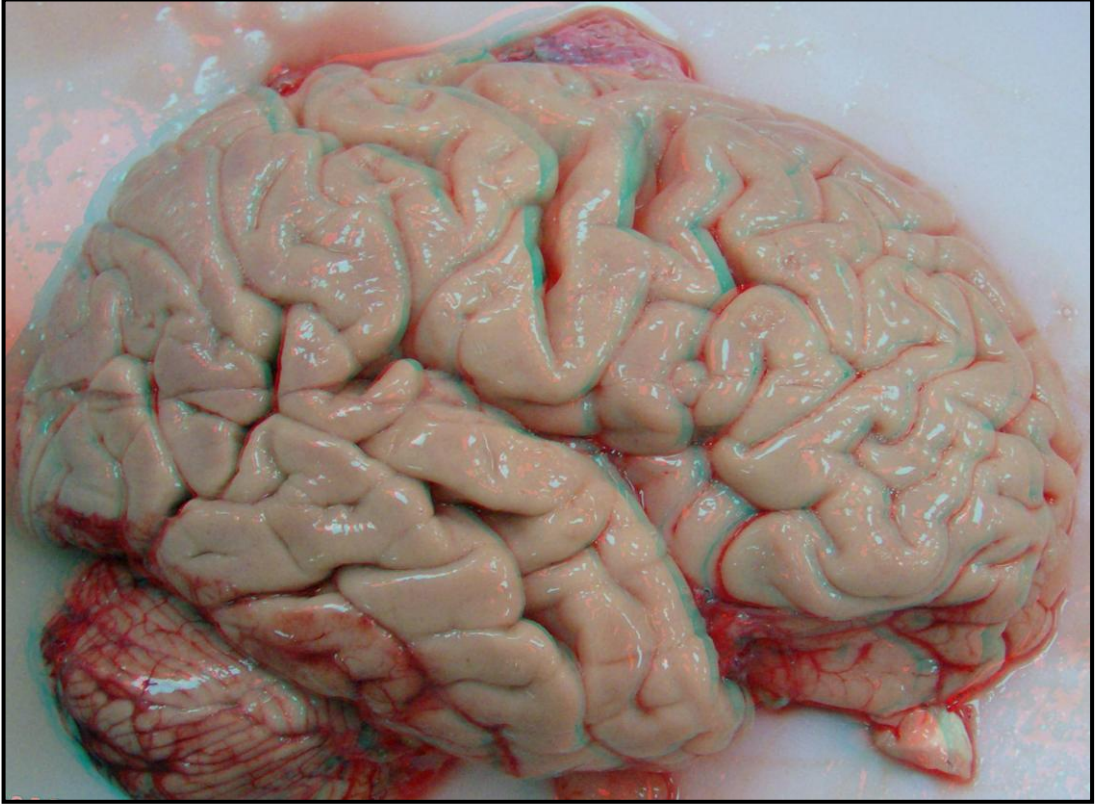**Tablo 3.1:** Çalışmamızda kullanılan referans noktaları ve mesafelere ait tablo gösterilmiştir.

| Hasta No:<br>Kilo: | Cinsiyet:   | Yaş: | Boy: |  |
|--------------------|---|------|------|--|
|                    | PARAMETRE ve MESAFELER                                | SAĞ  | SOL  |  |
| 1                  | AS noktasına göre LS ( <i>r. anterior</i> ) uzunluğu  |      |      |  |
| 2                  | AS noktasına göre LS ( <i>r. ascendens</i> ) uzunluğu |      |      |  |
| 3                  | AS noktasına göre LS ( <i>r. posterior</i> ) uzunluğu |      |      |  |
| 4                  | CS'nin alt ucu ile LS arası mesafe                    |      |      |  |
| 5                  | SR noktası ile IR noktası arası mesafe                |      |      |  |
| 6                  | IR noktası ile AS noktası arası mesafe                |      |      |  |
| 7                  | SFS'nin arka ucu ile preCS arası mesafe               |      |      |  |
| 8                  | SFS'nin arka ucu ile CS arası mesafe                  |      |      |  |
| 9                  | SFS'nin arka ucu ile IHF arası mesafe                 |      |      |  |
| 10                 | IFS'nin arka ucu ile preCS arası mesafe               |      |      |  |
| 11                 | IFS'nin arka ucu ile CS arası mesafe                  |      |      |  |
| 12                 | IFS'nin arka ucu ile LS arası mesafe                  |      |      |  |
| 13                 | IFS'nin arka ucu ile AS noktası arası mesafe          |      |      |  |
| 14                 | IPS'nin ön ucu ile postCS arası mesafe                |      |      |  |
| 15                 | IPS'nin ön ucu ile CS arası mesafe                    |      |      |  |
| 16                 | IPS'nin ön ucu ile IHF arası mesafe                   |      |      |  |
| 17                 | STS'nin arka ucu ile LS arası mesafe                  |      |      |  |
| 18                 | EOF'nin uzunluğu ( <i>IHF'den itibaren</i> )          |      |      |  |
| 19                 | SFS'nin kesintili veya devamlı olması                 |      |      |  |
| 20                 | IFS'nin kesintili veya devamlı olması                 |      |      |  |
| 21                 | STS'nin kesintili veya devamlı olması                 |      |      |  |
| 22                 | PreCS'nin kesintili veya devamlı olması               |      |      |  |
| 23                 | PostCS'nin kesintili veya devamlı olması              |      |      |  |

**Kısaltmalar:** **LS:** *sulcus lateralis*, **SR:** *Superior Rolandik*, **IR:** *Inferior Rolandik*, **CS:** *Sulcus centralis*, **AS:** *Anterior Silviyan Noktası*, **SFS:** *Sulcus frontalis superior*, **preCS:** *Sulcus precentralis*, **IHF:** *Fissura longitudinalis cerebri (interhemisferik fissür)*, **IFS:** *Sulcus frontalis inferior*, **IPS:** *Sulcus intraparietalis*, **postCS:** *Sulcus postcentralis*, **STS:** *Sulcus temporalis superior*, **EOF:** *Fissura occipitalis externa*.

### 3.3. Anaglifik Teknik

Çalışmamızda gösterilen *üç boyutlu (3D) fotoğraflar* anaglifik teknik ile elde edilmiştir. Gözlemlenen bazı dikkat çeken ve kayda değer oluşum ve varyasyonların, görme prensibine uygun olarak; aynı ışık değerlerinde, ~6 cm yatay eksendeki aralıklarla iki adet fotoğrafı çekildi. Daha sonra bu fotoğraflar anaglifik teknik kullanarak resimleri 3D hale getiren bilgisayar programı (*Stereo Photo Maker®. Freeware*) yardımı ile üst üste getirilerek 3D fotoğrafları oluşturuldu.



**Resim 3.7.** İki boyutlu iki fotoğraf birleştirilerek yapılan üç boyutlu (*3D*) örnek bir fotoğraf.

### 3.4. İstatistik

Çalışmada elde edilen bulguların istatistiksel analizleri için SPSS 16.0 programı kullanıldı. Elde edilen morfometrik veriler ortalama±standart sapma (*SD*) olarak değerlendirildi. Grupların homojenitesi *Kolmogorov-Smirnow Testi* ile analiz edildi. “*SFS'nin arka ucu ile IHF arası mesafe, STS'nin arka ucu ile LS arası mesafe ve EOF'nin uzunluğu (IHF'den itibaren)*” ölçümlerinde normal dağılıma uymadığı ( $p=0.000$ ) görüldü. Bu parametreler dışındaki tüm ölçümler normal dağılıma uygun olduğu için; veriler ile hemisferler arasında farklı olup olmadığı *Student-T Testi* ile karşılaştırıldı.

Normal dağılıma uygun olmayan parametreler *Mann-Whitney U Testi* ile karşılaştırıldı. Numerik olmayan karşılaştırmalar (*sulkusların devamlı veya kesintili olması gibi*) *Ki-Kare Testi* ile analiz edildi. Grup ve parametrelerin korelasyonları ise *Pearson/Spearman Korelasyon Testi* ile kontrol edildi. Elde edilen “*p*” değerlerinin  $<0.05$  olması istatistiksel olarak anlamlılık ifadesi olarak alındı.

## 4. BULGULAR

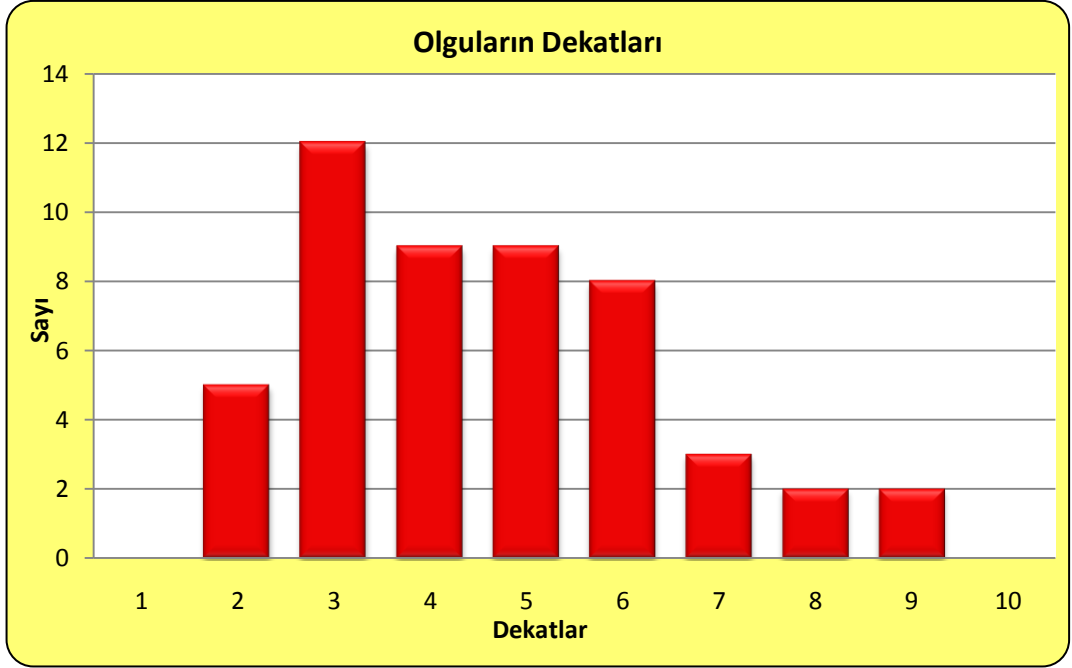
### 4.1. Demografik Bulgular

Çalışmamızdaki 50 kadavranın 12'si (%24) kadın, 38'i (%76) ise erkekti. Olguların yaş ortalaması  $40.80 \pm 17.92$  yıl (17-87 yıl aralığında) olup, kadınlarda  $42.42 \pm 21.52$  (17-87 yıl aralığında), erkeklerde ise  $40.29 \pm 16.63$  (18-82 yıl aralığında) yıl idi. Boy ortalaması  $168.9 \pm 8.446$  cm (145-190 cm aralığında) olup, kadınlarda  $160.8 \pm 6.765$  cm (145-170 cm aralığında), erkeklerde ise  $171.5 \pm 7.203$  cm (152-190 cm aralığında) idi. Ağırlıklarının ortalaması  $72.32 \pm 13.05$  kg (46-106 kg aralığında) olup, kadınlarda  $64.75 \pm 8.818$  kg (48-80 kg aralığında), erkeklerde ise  $74.71 \pm 13.30$  kg (46-106 kg aralığında) idi (Tablo 4.1, Şekil 4.1).

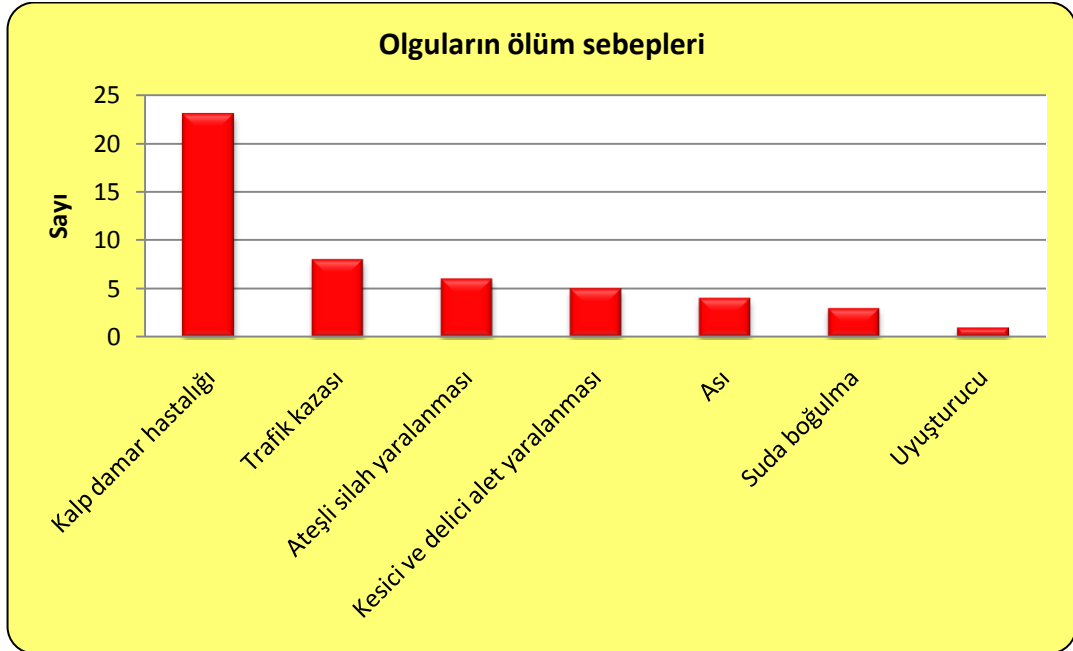Olguların ölüm sebepleri; kalp damar hastalığı (23), kafa travması olmayan trafik kazası (8), ateşli silah yaralanması (6), kesici ve delici alet yaralanması (5), ası (4), suda boğulma (3) ve uyuşturucu (1) sonucu idi. Olguların hiçbirinde kafa iskeleti bütünlüğü bozulmamıştı. Ölüm zamanı ile otopsi arasında geçen süre 6-24 saat arasında değişmekteydi (Şekil 4.2).

**Tablo 4.1.** Olguların cinsiyet, yaş, boy ve ağırlıklarını gösteren tablo ( $n=50$ ). Değerler ortalama  $\pm$  standart sapma olarak verilmiştir.

|              |              |                   |
|--------------|--------------|-------------------|
| Cinsiyet     |              |                   |
|              | Kadın (sayı) | 12                |
|              | Erkek (sayı) | 38                |
| Yaş (yıl)    |              | $40,80 \pm 17,92$ |
| Boy (cm)     |              | $168,9 \pm 8,446$ |
| Ağırlık (kg) |              | $72,32 \pm 13,05$ |



**Şekil 4.1.** Olguların dekatlara göre sayısını gösteren grafik.



**Şekil 4.2.** Olguların ölüm sebeplerinin dağılımını gösteren grafik.



## 4.2. Morfometrik Bulgular

### a) Sulcus lateralis (LS, Sylvian Fissürü) ile anterior, asenden ve posterior dallarının kesişim noktası [Anterior Silviyan (AS) Noktası]:

Çalışmamızda AS noktası referans alınarak LS'nin (*r. anterior, ascendens ve posterior*) uzunlukları ölçüldü. AS noktası tüm hemisferlerde tespit edildi. AS noktası, LS'nin genişlemiş bir kısmı olarak gözlenen cisterna lateralis'de yer alıyordu ve gyrus frontalis inferior'un pars triangularis'inin altında, pars opercularis'inin ise ön-alt tarafına denk geliyordu.

LS'nin *r. anterior* ve *r. ascendens*'i 95 hemisferde değerlendirildi. 12 hemisferde (%12.63) *r. anterior*'un bulunmadığı görüldü. Bu oran sağ hemisferde %8.42 (8 hemisfer), sol tarafta ise %4.21 (4 hemisfer) idi. *R. ascendens* yokluğu ise 5 hemisferde (%5.26) görüldü. Bu oran sağ hemisferde %2.10 (2 hemisfer), sol tarafta ise %3.15 (3 hemisfer) idi.

LS'nin *r. anterior* uzunluğu  $22.98 \pm 7.436$  mm (sağ hemisfer için  $23.30 \pm 8.120$  mm, sol hemisfer için ise  $22.66 \pm 6.751$  mm), *r. ascendens* uzunluğu  $27.62 \pm 6.244$  mm (sağ hemisfer için  $27.64 \pm 5.784$  mm, sol hemisfer için ise  $27.60 \pm 6.731$  mm), *r. posterior* uzunluğu ise  $76.75 \pm 10.10$  mm (sağ hemisfer için  $76.00 \pm 9.691$  mm, sol hemisfer için ise  $77.50 \pm 10.54$  mm) olarak bulundu. Tüm üç uzunluk ölçümleri için sağ ve sol hemisferler arası karşılaştırmalarda istatistiksel olarak anlamlı bir fark bulunmadı (Tablo 4.2).

### b) Sulcus centralis (CS) ve uzantı noktaları:

CS tüm hemisferlerde tespit edildi. Bir hemisfer dışında, CS'nin devamlılık gösterdiği (%99) görüldü. CS'nin üst ucu tüm olgularda IHF ile birleşik veya içinde idi. İki yapının kesişim noktası olan SR noktası, dolayısı ile yine tüm hemisferlerde tespit edildi. CS ile LS kesişim yeri (veya CS'nin LS'ye uzanan hayali uzantısı) olan IR

noktası yine tüm hemisferlerde tespit edildi. CS'nin alt uç noktası 72 örnekte (%72) LS'nin üstünde; 28 örnekte (%28) ise LS'ye kadar uzanmış veya LS ile tam birleşmiş olarak bulundu.

SR noktası ile IR noktası arası mesafe  $94.51 \pm 7.424$  mm olarak bulundu. Bu mesafe sağ hemisferde  $93.58 \pm 7.511$  mm, sol hemisferde ise  $95.44 \pm 7.293$  mm idi. Sağ ve sol hemisferler arasında istatistiksel bir fark bulunmadı (*Tablo 4.2*). CS'nin alt ucu ile LS arası mesafe  $5.170 \pm 3.995$  mm olarak bulundu. Bu mesafe sağ hemisferde  $4.840 \pm 4.258$  mm, sol hemisferde ise  $5.500 \pm 3.726$  mm idi. Sağ ve sol hemisferler arasında istatistiksel bir fark bulunmadı (*Tablo 4.2*). Tüm olgularda IR noktası, AS noktasının arkasında idi ve iki nokta arası mesafe  $29.59 \pm 5.093$  mm olarak bulundu. Bu mesafe sağ hemisferde  $29.32 \pm 4.846$  mm, sol hemisferde ise  $29.86 \pm 5.364$  mm idi. Sağ ve sol hemisferler arasında istatistiksel olarak anlamlı bir fark bulunmadı (*Tablo 4.2*).

#### c) Sulcus precentralis (*preCS*):

*preCS* tüm hemisferlerde tespit edildi ve her iki hemisferde de CS'ye paralel olarak seyrettiği gözlemlendi. *preCS*'nin 16 hemisferde (%16) devamlı, 84 hemisferde (%84) ise kesintili olduğu görüldü. Bu oranlar (*D/K*) sağ hemisferde %12/%88, sol hemisferde ise %20/%80 idi. Sağ ve sol hemisferler arasında istatistiksel bir fark bulunmadı (*Tablo 4.3*).

#### d) Sulcus postcentralis (*postCS*):

*postCS* tüm hemisferlerde tespit edildi ve her iki hemisferde de CS'ye paralel olarak seyrettiği gözlemlendi. *postCS*'nin 30 hemisferde (%30) devamlı, 70 hemisferde (%70) ise kesintili olduğu görüldü. Bu oranlar (*D/K*) sağ hemisferde %36/%64, sol hemisferde ise %24/%76 idi. Sağ ve sol hemisferler arasında istatistiksel bir fark bulunmadı (*Tablo 4.3*).

**e) Sulcus frontalis superior (SFS) ve arka uç noktası:**

SFS tüm olgularda değerlendirildi ve IHF'ye paralel seyrettiği gözlemlendi. 40 örnekte (%40) SFS devamlılık gösteriyordu. 60 örnekte (%60) ise SFS kesintili idi. Bu oranlar (D/K) sağ hemisferde %42/%58, sol hemisferde ise %38/%62 idi. Sağ ve sol hemisferlerin karşılaştırmasında istatistiksel olarak anlamlı bir fark bulunmadı (*Tablo 4.3*).

SFS arka ucunun 80 hemisferde (%80) preCS ile birleştiği veya gyrus precentralis'e doğru uzandığı, 20 hemisferde (%20) ise preCS'nin önünde yer aldığı görüldü. SFS arka ucu ile preCS, CS ve IHF arası mesafeler sırası ile  $2.500 \pm 5.746$ ,  $16.46 \pm 8.812$  ve  $24.44 \pm 5.686$  mm olarak bulundu. Bu mesafeler sırası ile sağ hemisferde  $2.120 \pm 4.872$ ,  $16.00 \pm 7.481$  ve  $26.52 \pm 6.085$  mm; sol hemisferde ise  $2.880 \pm 6.533$ ,  $16.92 \pm 10.02$  ve  $22.36 \pm 4.411$  mm olarak bulundu. Hemisferler arası karşılaştırmada ise yalnızca SFS arka ucu ile IHF arası mesafede istatistiksel olarak bir farklılık vardı ( $p=0.000$ ). Diğer karşılaştırmalarda ise istatistiksel olarak anlamlı bir farklılık bulunmadı (*Tablo 4.2 ve 4.3*).

**f) Sulcus frontalis inferior (IFS) ve arka uç noktası:**

IFS tüm olgularda değerlendirildi ve LS'ye paralel olarak uzandığı gözlemlendi. IFS 54 hemisferde (%54) devamlılık gösteriyordu. 46 hemisferde (%46) ise IFS kesintili idi. Bu oranlar (D/K) sağ hemisferde %52/%48, sol hemisferde ise %56/%44 idi. Sağ ve sol hemisferler arasında istatistiksel olarak anlamlı bir fark bulunmadı (*Tablo 4.3*).

IFS arka ucunun 56 hemisferde (%56) preCS ile birleştiği veya gyrus precentralis'e doğru uzandığı, 44 hemisferde (%44) ise preCS'nin önünde yer aldığı görüldü. IFS arka ucu ile preCS, CS, LS ve AS noktası arası mesafeler sırası ile  $3.880 \pm 4.985$ ,  $17.13 \pm 6.405$ ,  $33.35 \pm 5.665$  ve  $39.44 \pm 6.830$  mm olarak bulundu. Bu mesafeler sırası ile sağ hemisferde  $3.760 \pm 4.614$ ,  $16.60 \pm 5.768$ ,  $33.38 \pm 6.050$  ve  $38.84 \pm 7.432$  mm; sol hemisferde ise  $4.000 \pm 5.376$ ,  $17.66 \pm 7.003$ ,  $33.32 \pm 5.312$  ve

40.04±6.187 mm olarak bulundu. Sağ ve sol hemisferlerin karşılaştırmasında istatistiksel olarak anlamlı bir fark bulunmadı (*Tablo 4.2*).

**g) Sulcus intraparietalis (IPS) ve ön uç noktası:**

IPS tüm hemisferlerde değerlendirildi. IPS'nin, 76 hemisferde (%76) IHF'ye paralel, 24 hemisferde (%24) ise dik olarak seyrettiği gözlemlendi. IPS'nin 61 hemisferde (%61) postCS ile birleştiği veya gyrus postcentralis'e doğru uzandığı, 39 hemisferde ise (%39) postCS'nin arkasında olduğu gözlemlendi. IPS ön ucu ile postCS, CS ve IHF arası mesafeler sırası ile 4.400±7.339, 18.78±8.587 ve 32.03±7.428 mm olarak bulundu. Bu mesafeler sağ hemisferde 4.560±7.302, 18.70±8.428 ve 31.66±6.407 mm; sol hemisferde ise 4.240±7.447, 18.86±8.827 ve 32.40±8.376 mm idi. Sağ ve sol hemisferler arasında istatistiksel olarak anlamlı bir fark bulunmadı (*Tablo 4.2*).

**h) Sulcus temporalis superior (STS) ve arka uç noktası:**

Çalışmamızda STS tüm hemisferlerde değerlendirildi. STS, LS'ye paralel seyrediyordu. STS'nin 59 hemisferde (%59) devamlı, 41 hemisferde ise (%41) ise kesintili olarak seyrettiği gözlemlendi. Bu oranlar (D/K) sağ hemisferde %74/%26, sol hemisferde ise %44/%56 idi. STS'nin sağ hemisferde sıklıkla devamlı, sol hemisferde ise nispeten kesintili olarak seyrettiği gözlemlendi. Sağ ve sol hemisferler arasında görülen bu farklılık istatistiksel olarak anlamlı idi ( $p=0.002$ ) (*Tablo 4.3*).

STS arka ucu, LS arka ucunun (*postLS*) arka ve aşağısında idi. STS arka ucu ile postLS arası mesafe 30.89±6.644 mm olarak bulundu. Bu mesafe sağ hemisferde 27.50±5.898 mm; sol hemisferde ise 34.28±5.562 mm idi. Hemisferler arası karşılaştırmada istatistiksel olarak bir farklılık vardı ( $p=0.000$ ) (*Tablo 4.2*).

**ı) Fissura occipitalis externa (EOF) ve medial uç noktası:**

Sulcus parietooccipitalis'in bir uzantısı olarak gözlenen EOF, 89 hemisferde (%89) değerlendirildi. EOF'nin uzunluğu  $30.97\pm5.32$  mm olarak bulundu. Bu uzunluk sağ hemisferde  $27.94\pm4.21$  mm; sol hemisferde ise  $34.00\pm4.56$  mm idi. Hemisferler arası karşılaştırmada istatistiksel olarak bir farklılık vardı ( $p=0.000$ ) (*Tablo 4.2*).

**Tablo 4.2.** Bazı sulkal noktalar ve ilişkili mesafeler gösterilmiştir. Değerler ortalama±SD olarak verilmiştir

| Mesafeler                  | Ortalama (mm) |          |       | Standart sapma (SD) (mm) |          |       | p*          |
|----------------------------|---------------|----------|-------|--------------------------|----------|-------|-------------|
|                            | Sağ           | Sol      | Total | Sağ                      | Sol      | Total |             |
|                            | hemisfer      | hemisfer |       | hemisfer                 | hemisfer |       |             |
| LS (r. anterior) uzunluğu  | 23,30         | 22,66    | 22,98 | 8,120                    | 6,751    | 7,436 | AD.         |
| LS (r. ascendens) uzunluğu | 27,64         | 27,60    | 27,62 | 5,784                    | 6,731    | 6,244 | AD.         |
| LS (r. posterior) uzunluğu | 76,00         | 77,50    | 76,75 | 9,691                    | 10,54    | 10,10 | AD.         |
| SR noktası – IR noktası    | 93,58         | 95,44    | 94,51 | 7,511                    | 7,293    | 7,424 | AD.         |
| CS'nin alt ucu – LS        | 4,840         | 5,500    | 5,170 | 4,258                    | 3,726    | 3,995 | AD.         |
| IR noktası – AS noktası    | 29,32         | 29,86    | 29,59 | 4,846                    | 5,364    | 5,093 | AD.         |
| SFS arka ucu – preCS       | 2,120         | 2,880    | 2,500 | 4,872                    | 6,533    | 5,746 | AD.         |
| SFS arka ucu – CS          | 16,00         | 16,92    | 16,46 | 7,481                    | 10,02    | 8,812 | AD.         |
| SFS arka ucu – IHF         | 26,52         | 22,36    | 24,44 | 6,085                    | 4,411    | 5,686 | <b>0,00</b> |
| IFS arka ucu – preCS       | 3,760         | 4,000    | 3,880 | 4,614                    | 5,376    | 4,985 | AD.         |
| IFS arka ucu – CS          | 16,60         | 17,66    | 17,13 | 5,768                    | 7,003    | 6,405 | AD.         |
| IFS arka ucu – LS          | 33,38         | 33,32    | 33,35 | 6,050                    | 5,312    | 5,665 | AD.         |
| IFS arka ucu – AS noktası  | 38,84         | 40,04    | 39,44 | 7,432                    | 6,187    | 6,830 | AD.         |
| IPS ön ucu – postCS        | 4,560         | 4,240    | 4,400 | 7,302                    | 7,447    | 7,339 | AD.         |
| IPS ön ucu – CS            | 18,70         | 18,86    | 18,78 | 8,428                    | 8,827    | 8,587 | AD.         |
| IPS ön ucu – IHF           | 31,66         | 32,40    | 32,03 | 6,407                    | 8,376    | 7,428 | AD.         |
| STS arka ucu –LS           | 27,50         | 34,28    | 30,89 | 5,898                    | 5,562    | 6,644 | <b>0,00</b> |
| EOF uzunluğu               | 27,94         | 34,00    | 30,97 | 4,206                    | 4,562    | 5,323 | <b>0,00</b> |

**AD.:** Anlamli değil. \* **p değeri,** sağ ve sol hemisferlerin karşılaştırmasını göstermektedir.

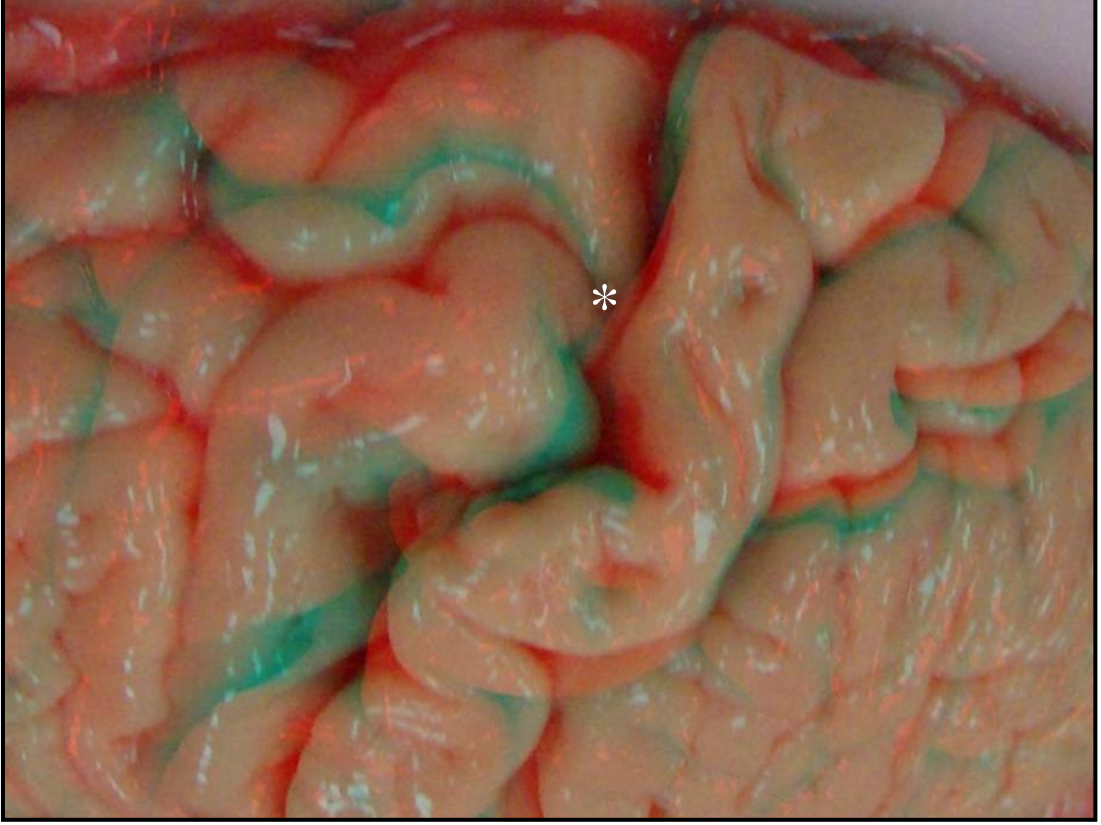
**Kısaltmalar:** **LS:** Sulcus lateralis, **SR:** Superior Rolandik, **IR:** Inferior Rolandik,, **CS:** Sulcus centralis, **AS:** Anterior Silviyan Noktası, **SFS:** Sulcus frontalis superior, **preCS:** Sulcus precentralis, **IHF:** Fissura longitudinalis cerebri (interhemisferik fissür), **IFS:** Sulcus frontalis inferior, **IPS:** Sulcus intraparietalis, **postCS:** Sulcus postcentralis, **STS:** Sulcus temporalis superior, **EOF:** Fissura occipitalis externa.

**Tablo 4.3.** Bazı sulkal yapıların devamlı veya kesintili seyretme oranları gösterilmiştir. Değerler yüzde (%) olarak verilmiştir.

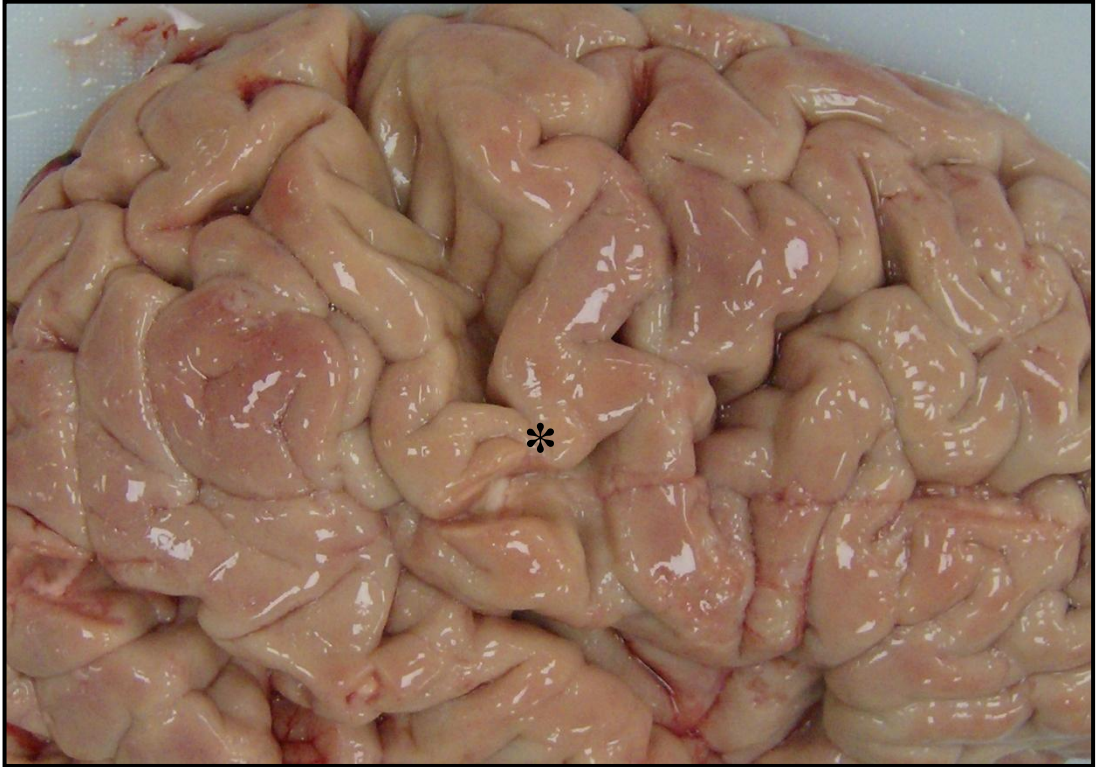| Parametreler | Oran (%)     |           |              |           |         |           | p değeri*    |
|--------------|--------------|-----------|--------------|-----------|---------|-----------|--------------|
|              | Sağ Hemisfer |           | Sol Hemisfer |           | Total   |           |              |
|              | Devamlı      | Kesintili | Devamlı      | Kesintili | Devamlı | Kesintili |              |
| SFS          | 42           | 58        | 38           | 62        | 40      | 60        | AD.          |
| IFS          | 52           | 48        | 56           | 44        | 54      | 46        | AD.          |
| STS          | 74           | 26        | 44           | 56        | 59      | 41        | <b>0,002</b> |
| PreCS        | 12           | 88        | 20           | 80        | 16      | 84        | AD.          |
| PostCS       | 36           | 64        | 24           | 76        | 30      | 70        | AD.          |

**AD.:** Anlamli değil. \* **p değeri**, sağ ve sol hemisferlerin karşılaştırmasını göstermektedir.

**Kısaltmalar:**, **SFS:** *Sulcus frontalis superior*, **preCS:** *Sulcus precentralis*, **IFS:** *Sulcus frontalis inferior*, **postCS:** *Sulcus postcentralis*, **STS:** *Sulcus temporalis superior*,

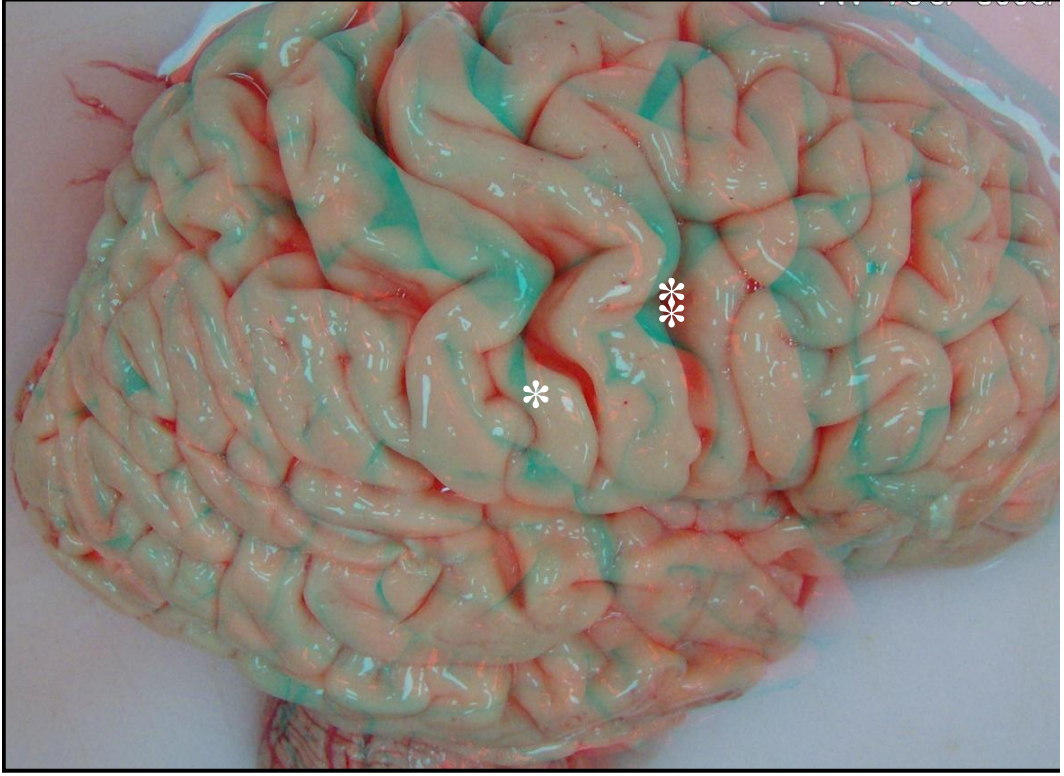


**Resim 4.1.** Sol hemisferde sulcus frontalis superior'un sulcus centralis ile birleşimi\* üç boyutlu (3D) olarak gösterilmiştir.

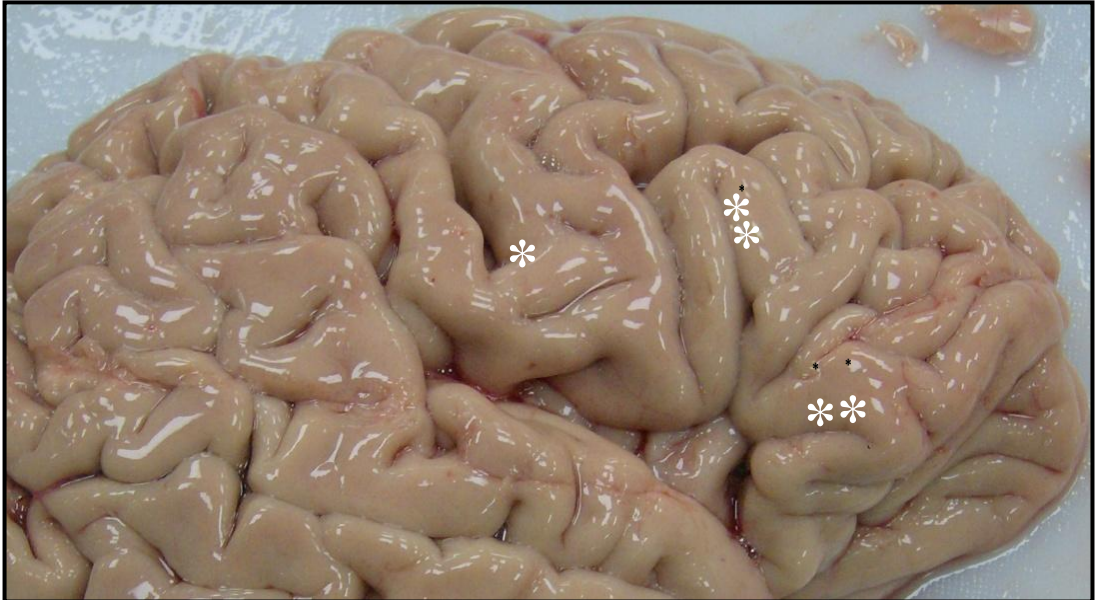


**Resim 4.2.** Sağ hemisferde sulcus centralis'in kesintili seyri\* iki boyutlu (2D) olarak gösterilmiştir.

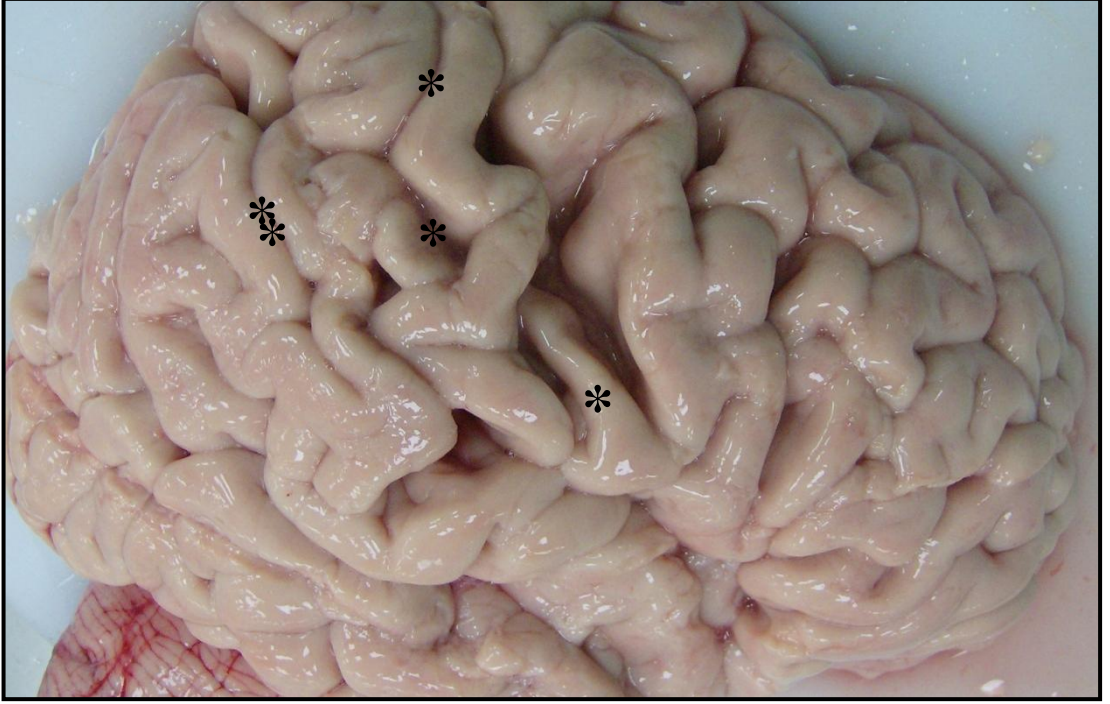




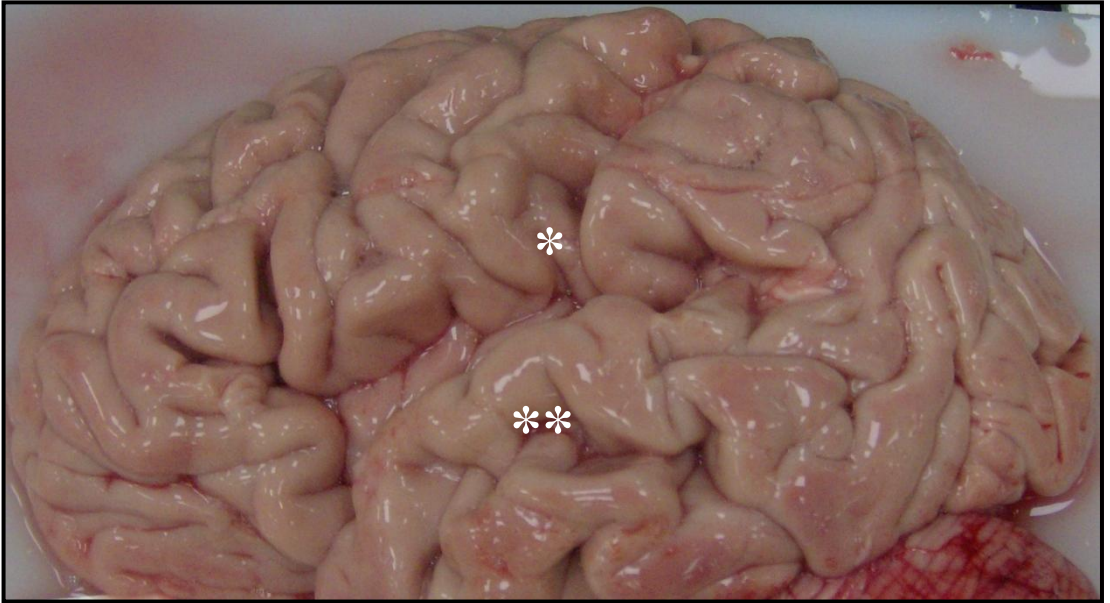
**Resim 4.3.** Sağ hemisferde sulcus centralis\* ve sulcus precentralis'in\*\* alt ucu içinde görülen giral yapılar.



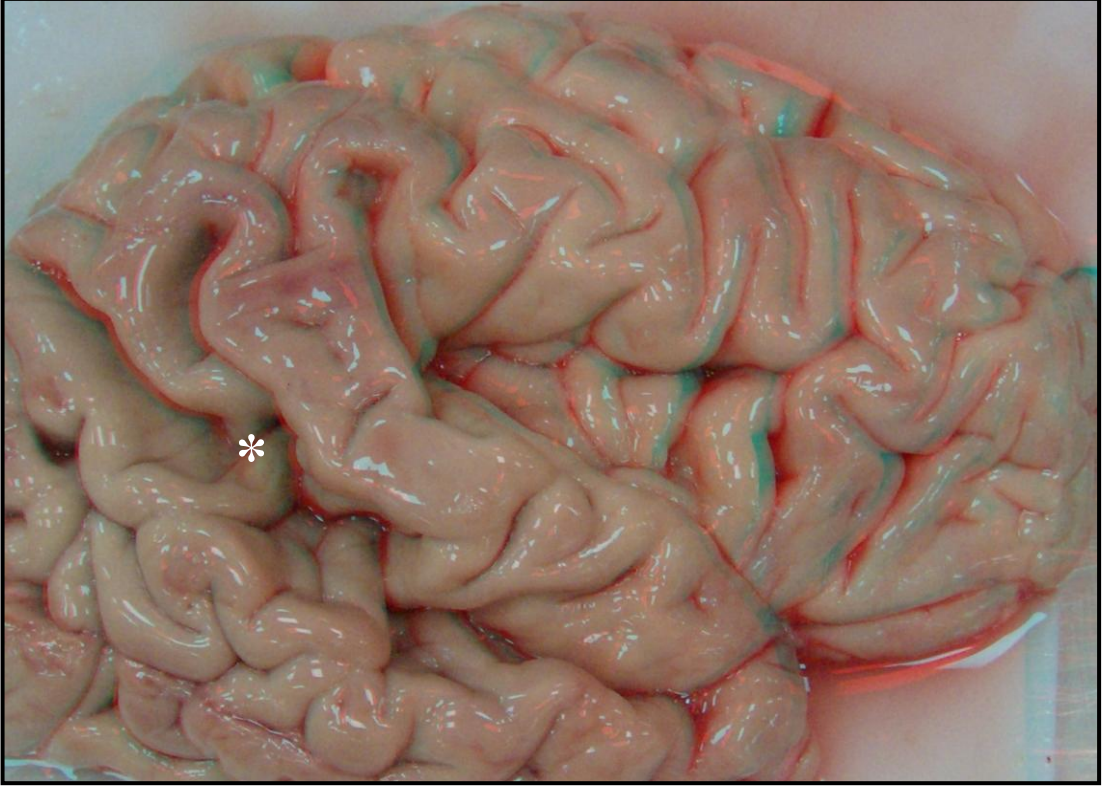
**Resim 4.4.** Sağ hemisferde sulcus centralis alt ucu ile sulcus lateralis arasındaki mesafenin artmış olarak gözlendiğini gösteren\* ve sulcus lateralis'in ramus anterior'u ile ramus ascendens'i arasında "J" şeklinde birleşmeyi gösteren\*\* iki boyutlu (2D) bir resim.



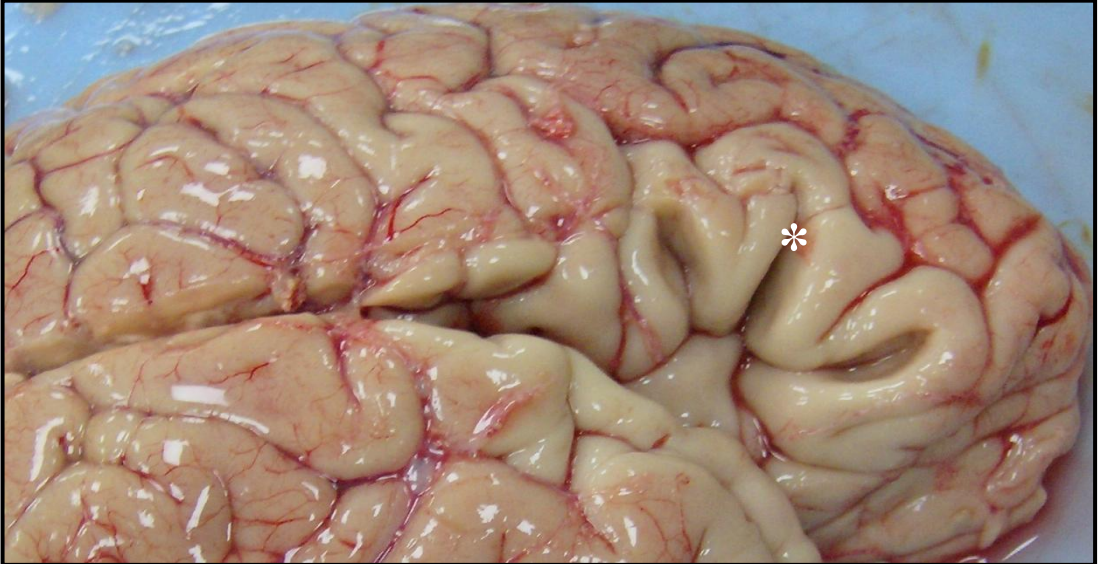
**Resim 4.5.** Sağ hemisferde sulcus centralis içinde giral yapı\* görülen iki boyutlu (2D) bir resim. Ayrıca sulcus postcentralis çift ve birbirine paralel olarak seyretmektedir.\*\*



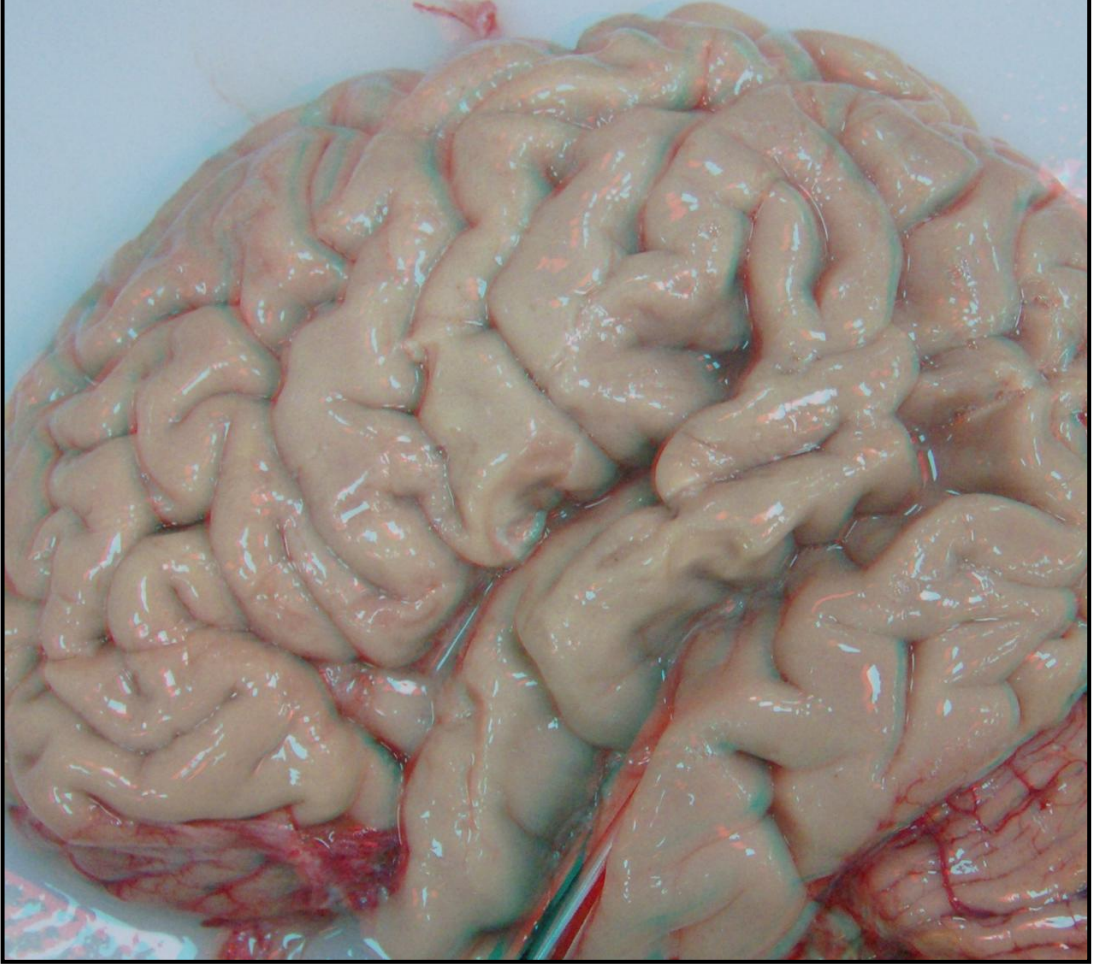
**Resim 4.6.** Sol hemisferde sulcus lateralis'in posterior'da ikiye ayrılması\* ve sulcus temporalis superior'un parçalı ve kesintili\*\* olarak farklı bir seyrini gösteren iki boyutlu (2D) bir resim .



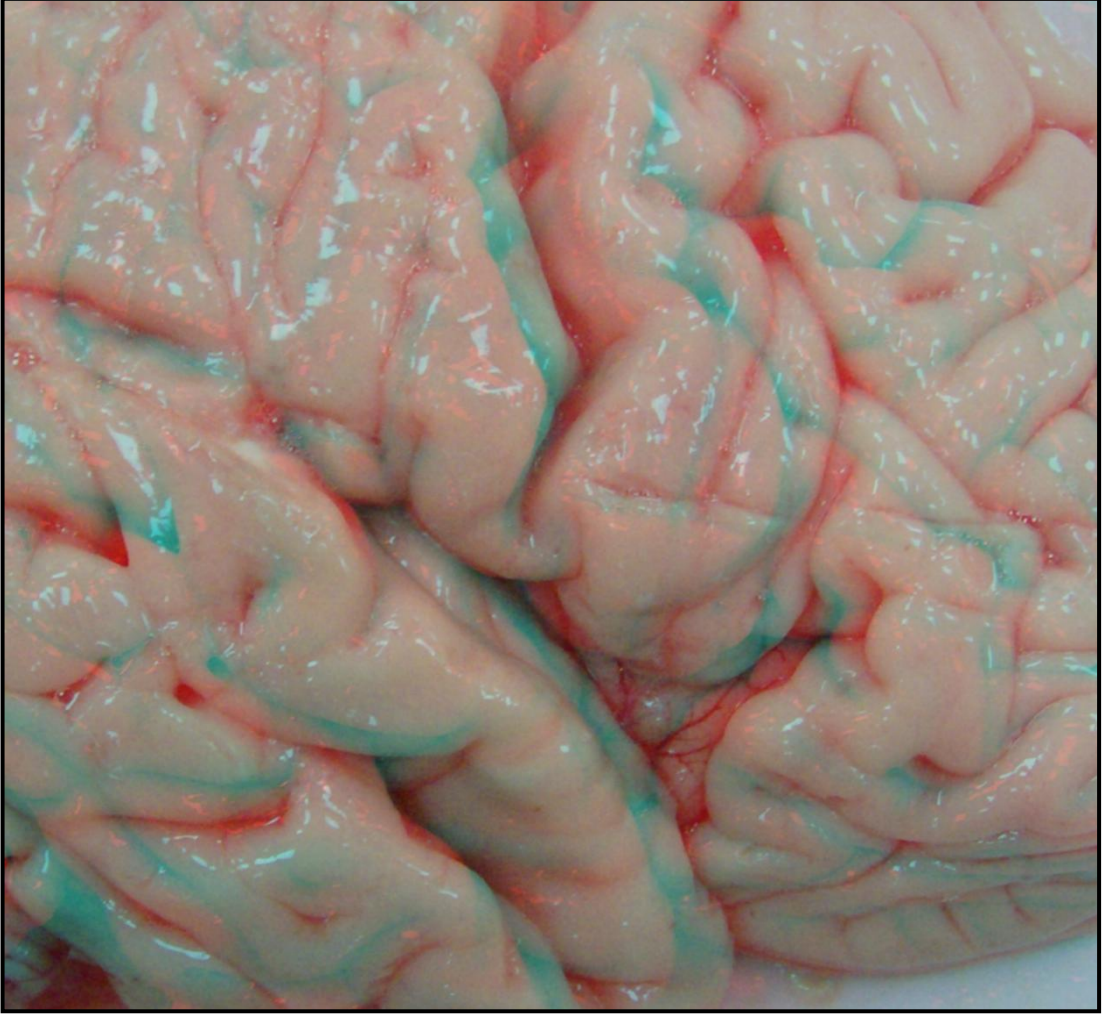**Resim 4.7.** Sağ hemisferde sulcus temporalis superior'un arka tarafında "Y" şeklinde iki terminal dala ayrılmasını gösteren üç boyutlu (3D) bir resim



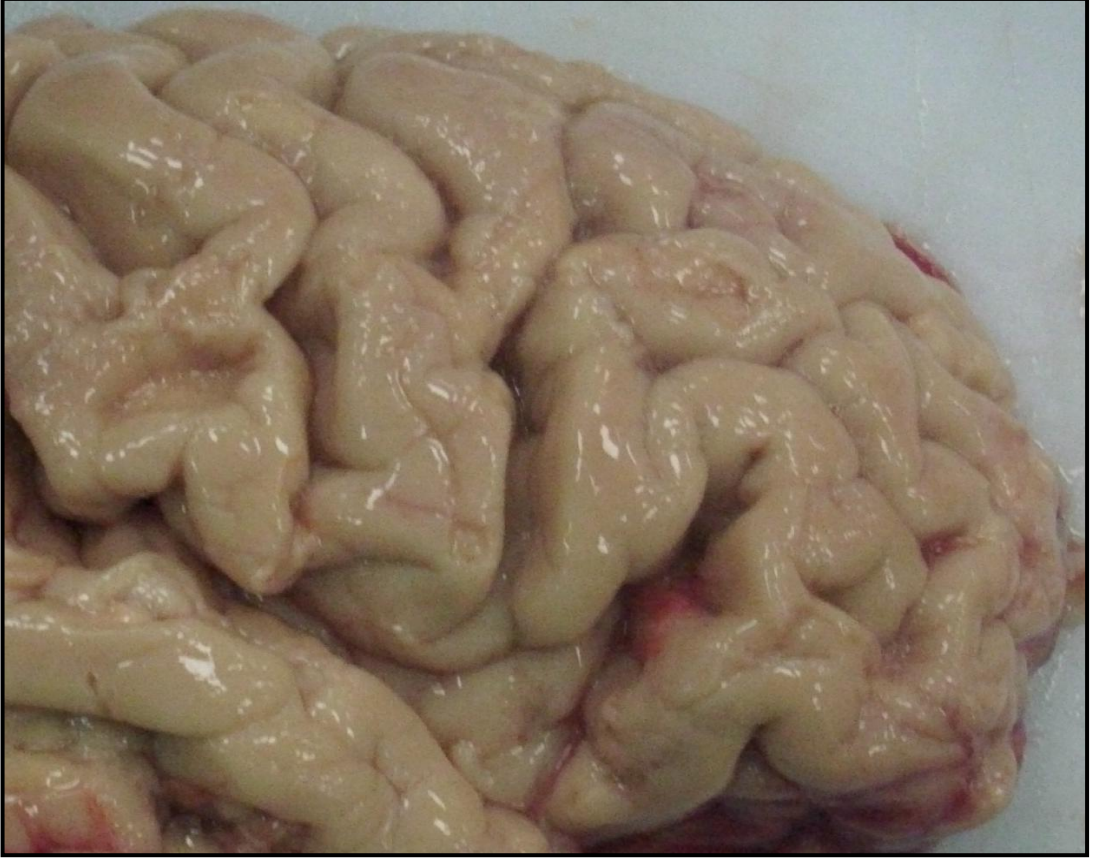**Resim 4.8.** Sağ hemisferde sulcus lateralis'in r. anterior ve r. ascendens dallarının ortasındaki varyatif bir sulkusu gösteren iki boyutlu (2D) bir resim.



**Resim 4.9.** Sol hemisferde sulcus lateralis'in ramus anterior'unun yokluğu ve ramus posterior'unun arka ucu ile sulcus temporalis superior'un arka ucu arası mesafenin azlığını gösteren üç boyutlu (3D) bir resim.



**Resim 4.10.** Sağ hemisferde sulcus lateralis'in ramus anterior'unun yokluğunu gösteren üç boyutlu (3D) bir resim.



**Resim 4.11.** Sađ hemisferde sulcus lateralis'in ramus anterior'unun yokluđunu gsteren iki boyutlu (2D) bir resim.

## 5. TARTIŞMA

Serebral sulkuslar, ilgili girusları sınırlayan ve komşu giruslardan ayırarak tanınmasını sağlayan anatomik yapılardır. Ayrıca, nörocerrahide başlıca mikroanatomik sınır, altında bulunan lezyona veya ventriküllere ulaşmak için kullanılan cerrahi koridorlar ve referans yerleri olarak bilinir (*Ono ve ark., 1990; Yasargil, 1994; Ribas, 2010*). Örneğin; mediyal konveksiyal tümörlere IHF, insular ve hipokampal tümörlere LS, parahipokampal ve paraspleniyal tümörlere ise LS yolu ile ulaşılabilir ve tümörler eksize edilebilir (*Ono ve ark., 1990*).

Nörocerrahide *trans-sulkal yaklaşım*, *trans-giral yaklaşım* ile karşılaştırıldığında, lezyonlara daha yakın olması yanında, peri ve/veya intraventriküler lezyonlara ulaşmada da kolaylık sağlar. Ayrıca serebral korteks, sulkusların derininde ince olduğu için trans-sulkal yaklaşım daha az sayıda nöron ve projeksiyonal lif hasarına neden olur (*Carpenter, 1976; Ribas ve ark., 2006*). Trans-sulkal yaklaşımın avantajları yanında dezavantajları da vardır. Bunlar arasında “U” liflerinin kesilmesi, intrasulkal damarların (*sulkusların genişliği ile orantılı çaplara sahiptirler*) ve kortikal venlerin (*nadiren de olsa sulkusların yüzeyinden geçerler*) cerrahi sırasında zarar görmeleri örnek olarak verilebilir (*Tubbs ve ark., 2000; Ersoy ve ark., 2003; Figueiredo ve ark., 2006; Ribas ve ark., 2006*). Bu zararları en aza indirebilmek için araknoid mater açılarak sulkal açıklıkları görünür hale getirmeli ve yavaş yavaş açılarak damarlar görünür hale getirildikten sonra traksiyon yapılarak serbestleştirilmeli veya koagüle edilmelidir. Bu yönü ile büyük sulkal oluşumlar ve damarların az traksiyon yapılması transsulkal cerrahi açısından kolaylık sağlar (*Ribas ve ark., 2006, Ribas 2010*).

Serebral sulkus ve girusların MRG’de kolaylıkla tanınabilmelerine karşılık, cerrahi operasyonlar sırasında kesin olarak tanınması zordur. Bu zorluğun nedenleri arasında oluşumların anatomik varyasyonlarının yaygın oluşu, küçük bir cerrahi pencereden oluşumlara yaklaşım ve oluşumların üstünün araknoid, BOS ve damarlar ile çevreli olması sayılabilir (*Ribas ve ark., 2006; Ribas 2010*). Anatomik

varyasyonların sıklığına karşılık, ana sulkusların ventriküller ve derin nöral yapılar ile yine de yakın ilişkileri vardır (*Ono ve ark., 1990; Rhoton, 2003; Ribas ve ark., 2006*).

Görüntüleme yöntemlerindeki ilerlemelere rağmen kadavra üzerinde çalışma yapmak önemlidir ve detaylı nöroanatomî bilgisi en iyi olarak kadavra diseksiyonu ile elde edilir (*Tubbs ve ark., 2000; Uz ve ark., 2001; Rhoton, 2002c; Tanrıöver ve ark., 2004; Uğur ve ark., 2005 ve 2006; Üçerler ve Gövsa; 2006; Kendir ve ark., 2008*). Modern microcerrahi yaklaşımlar girus ve sulkuslara oryantasyonun iyi olmasını gerektirir (*Levitt ve ark., 2003; Ochiai ve ark., 2004; Germann ve ark., 2005; Ribas ve ark., 2006; Kendir ve ark., 2008*). Beyin yüzeyi üzerine yapılan Cerrahi anatomik çalışmaların katkısıyla bugün nörocerrahisindeki çeşitli yaklaşımlar kolaylıkla yapılmaktadır (*Rhoton, 2002a; Rhoton, 2002b; Kawashima ve ark., 2003; Martins ve ark., 2003; Reinges ve ark., 2004; Kawashima ve ark., 2006; Kendir ve ark., 2008*).

Beynin temel üç boyutlu yapısı serebral korteksteki girus ve sulkus referans noktaları ile subkortikal ve gri maddenin organizasyonu ile karakterizedir. Makroanatomî bireyler arasında tutarlılık gösterirken mikroanatomik düzeyde korteksin detaylarına inildiğinde hatta ikizler arasında bile farklılıklar vardır (*Thompson ve ark., 1996; Kennedy ve ark., 1998; Thompson ve ark., 2001; Devlin ve Poldrack., 2007*).

Serebral sulkusların varyasyonlarının sık oluşu cerrahi sırasında tanınmasını ve girişimi zorlaştıran faktörlerden biridir. Serebral sulkus ve girusların dağılımında kişiler arasında farklılıklar görüldüğü gibi aynı şahsın sağ ve sol hemisferleri arasında da farklılıklar görülebilir (*Juch ve ark. 2005*). Serebral hemisferlerde asimetric bir yerleşim bulunabilir. Dolayısı ile sulkus ve girusların yapısı ve morfometrisi hemisferler arasında farklılık gösterebilir (*Ribas 2010, Yasargil, 2010*). Hangi yapı için ne kadar bir asimetri olduğu, bu asimetrinin anlamlı olup olmadığı, bölge cerrahisinde önem arz etmektedir. Bireysel farklılık dışında toplum ve ırklara ait farklılıklar da, serebral sulkus cerrahisinde bu yapıların anatomisinin aydınlatılmasının önemini artırmaktadır. Sulkal ve giral noktalar ile varyasyonlarının



bilinmesi, intraoperatif sulkus belirlenmesi ve diseksiyonunda yardımcı olacaktır (*Ebeling ve ark. 1989; Ribas ve ark. 2006*).

Serebral sulkusların morfolojisi hakkında ülkemize ait verilerin az olması, çalışmamızın önemini artırdığı düşüncesindeyiz. Çalışmamızda serebral hemisferin superolateral yüzünde yer alan bazı sulkusların morfolojisi ve morfometrisi yapılmıştır. Bulgularımıza ait parametrelerin fazla oluşu tartışmanın da geniş olmasına neden olmuştur. Bu nedenle tartışmalar bulgular ışığında aşağıda görüldüğü gibi gruplanarak yapılmaya çalışılmıştır.

**a) Sulcus lateralis (LS) ile anterior, asenden ve posterior dallarının kesişim noktası [*Anterior Silviyan (AS) Noktası*]:**

Sulcus lateralis, serebrumun superolateral yüzünün en belirgin yapısıdır ve cisterna lateralis ile birlikte kafatabanı cerrahisinde ana mikronörocerrahi koridoru oluşturur. İntrakraniyal lezyonların büyük bir kısmına bu açıklıktan-koridordan ulaşılabilir. Pterional kraniyotomi ile transsylvian yaklaşım, özellikle anterior bazal ekstrinsik lezyonlar (*anevrizmalar gibi*) ve frontobazal, medial temporal ve insular intrinsik intrakraniyal lezyonlar için kullanışlıdır. LS'de; AS noktasının arkasından insula'nın lateral yüzeyine, ön kısmından cisterna suprasellaris'e, üst kısmından (*r. ascendens*) ise sulcus periinsularis anterior'a (*bu sulkusun izdüşümü gyrus orbitalis posterior'un arkasına denk gelir*) ulaşılabilir. Ancak frontal ve temporal venlerin AS noktasının 10-15 mm önünde yer alması; AS noktasının derininde ise a. cerebri media'nın dallarına ayrılması, bu referans noktasının cerrahi olarak önemini ortaya koyar. Ayrıca AS noktası, anatomik olarak LS'nin ön, arka ve asenden dallarına ayırım noktasıdır ve anatomik olarak da önemli bir referans noktasıdır (*Yasargil, 1994; Yasargil ve ark., 2002; Tirakotai ve ark., 2003; Ribas ve ark., 2005*).

Çalışmamızda AS noktası referans alınarak LS'nin (*r. anterior, ascendens ve posterior*) uzunlukları ölçüldü. AS noktası tüm hemisferlerde değerlendirildi. Bu noktanın LS'nin genişlemiş bir kısmında (*cisterna lateralis*), gyrus frontalis inferior'un pars triangularis'inin altında, pars opercularis'inin ise ön-alt tarafında yer

aldığı görüldü. Ribas ve ark. (2005) 18 kadavra üzerinde yaptıkları çalışmada, AS noktasını tüm örneklerde pars triangularis'in altında, pars opercularis'in ise ön-alt tarafında yer aldığını tespit etmişlerdir. Bu bulgular bizim verilerimiz ile uyumludur.

LS'nin r.anterior ve r.ascendens'i 95 hemisferde değerlendirildi. 12 hemisferde (%12.63) r. anterior'un bulunmadığı görüldü. Bu oran sağ hemisferde %8.42 (8 hemisfer), sol tarafta ise %4.21 (4 hemisfer) idi. R. ascendens yokluğu ise 5 hemisferde (%5.26) görüldü. Bu oran sağ hemisferde %2.10 (2 hemisfer), sol tarafta ise %3.15 (3 hemisfer) idi. Juch ve ark. (2005) LS'nin r. anterior yokluğunu %13 (sağ hemisfer) ve %0 (sol hemisfer) olarak bulmuşlardır. Tomaiulo ve ark. (1999) 104 hemisfer üzerindeki yapmış oldukları araştırmalarında serebral hemisferlerde (2/104) %1.9 oranında r.ascendens'in yokluğunu rapor etmişlerdir. Bu araştırma ile uyumlu olarak Keller ve ark. (2007) 100 hemisfer üzerindeki çalışmalarında %1 oranında anterior r.ascendens ve %2 oranında horizontal r.anterior yokluğunu rapor etmişlerdir. Ono ve ark. (1990) çalışmalarında %16 sol ve %8 sağ hemisferde hiç rami bulunmadığını bu yüzden de 50 hemisfer üzerindeki çalışmalarında horizontal rami yokluğu insidansının attığını bildirmişlerdir. Bu incidans artışının rami anterior'un her zaman beyinin yüzeyine ulaşmamasından kaynaklanabileceğini ve sadece kortikal yüzey analizi yapılırsa bu ayrıntının gözden kaçabileceği vurgulanmıştır (Eberstaller, 1890; Foundas ve ark., 1998). Böylece intrasulkal anatominin navigasyonu sulkal paternlerin güvenilir olarak tanımlanması için kritik öneme sahiptir (Keller ve ark, 2009).

Sulcus lateralis'in r. anterior uzunluğu  $22.98 \pm 7.436$  mm olarak bulundu. Bu mesafeler sağ hemisferde  $23.30 \pm 8.120$  mm, sol hemisferde ise  $22.66 \pm 6.751$  mm idi. R. ascendens uzunluğu  $27.62 \pm 6.244$  mm olarak bulundu. Bu mesafeler sağ hemisferde  $27.64 \pm 5.784$  mm, sol hemisferde ise  $27.60 \pm 6.731$  mm idi. R. posterior uzunluğu ise  $76.75 \pm 10.10$  mm olarak bulundu. Bu mesafeler sağ hemisferde  $76.00 \pm 9.691$  mm, sol hemisferde ise  $77.50 \pm 10.54$  mm idi. Asimetri değerlendirmesi için yapılan sağ ve sol hemisfer karşılaştırmalarında, tüm üç uzunluk ölçümleri için hemisferler arasında istatistiksel olarak anlamlı bir fark bulunamadı.

İskemik lezyonlarda fonksiyonel anatomi çalışmaları (*afazi gibi*) için suprasilviyan sulkusların topografik ve morfometrik analizi önem arzedebilir niteliktedir. Bu nedenle ölçümlerimizin önemli olduğu düşüncesindeyiz.

**b) Sulcus centralis (CS) ve uzantı noktaları:**

CS, duyu ve motor alanları ayırdığı için, hemisferin lateral yüzünün en önemli ve devamlılık gösteren ana sulkuslarından biridir. Çalışmamızda, CS'nin %99 oranında devamlılık gösterdiği gözlemlendi. Juch ve ark. (2005) 23 gönüllü üzerinde yaptıkları MRG çalışmasında CS'nin %100 (*sağ hemisfer*) ve %91 (*sol hemisfer*) oranında devamlılık gösterdiğini izlemişlerdir. Ono ve ark. (1990) CS'nin %92 oranında devamlılık gösterdiğini, %8 oranında ise kesintili veya alt kısmının preCS ile devam ettiğini gözlemlemişlerdir. Retzius ve Eberstaller gibi eski kaynaklarda ise CS'nin yalnız %1 olguda kesintili olarak seyrettiğini bildirmektedir (*Ono ve ark., 1990*). Klasik literatür kaynaklarında ise CS'nin %15-35 oranında preCS veya postCS ile bağlantılı olduğu bildirilmektedir (*Ono ve ark., 1990; Ribas 2010*). Bizim bulgularımız taranan literatür bilgilerinin bir kısmı ile uyumlu, bir kısmı ile de uyumsuz olarak bulunmuştur.

CS'nin üst ucu tüm olgularda IHF'nin içinde olarak gözlemlendi. İki yapının kesişim noktası olan SR noktası dolayısı ile yine tüm hemisferlerde tespit edildi. Juch ve ark. (2005) yaptıkları MRG çalışmasında CS'nin %13 oranında IHF ile birleşmediğini gözlemlemişlerdir. Klasik literatür kaynaklarında ise CS'nin üst ucu tamama yakın veya %88 oranında IHF'nin içinde olarak bahsedilmektedir (*Ono ve ark., 1990*). Retzius CS'yi %64 oranında IHF içinde, %16 oranında IHF ile kesişmiş veya çok az bir mesafe kalmış şekilde, %20 oranında ise IHF ile birleşmemiş olarak gözlemlemiştir (*Ono ve ark., 1990*). Ono ve ark. ise kendi çalışmalarında CS'nin üst ucunun %56/72 (*sağ/sol*) oranında IHF'ye kadar uzandığını bildirmişlerdir (*Ono ve ark., 1990; Choi ve ark. 2007*). Bizim bulgularımız yukarıda belirtilen literatürlerden farklılık göstermektedir.

Çalışmamızda CS alt ucu noktasının %72 oranında LS'nin üstünde, %28 oranında ise LS ile birleşmiş veya içinde olarak bulundu. Ono ve ark. (1990) CS alt ucunun LS ile birleşimini %16/19 (*sağ/sol*) oranında bulmuşlardır. Ribas ve ark. 'da (2006) çalışmalarında CS'nin %17 oranında LS ile birleştiğini bulmuşlardır. Ebeling ve ark. (1989) ise CS-LS birleşimini 40 hemisfer üzerindeki çalışmalarında MRG'de %13; 62 kadavra üzerinde yaptıkları çalışmada ise %15 olarak bulmuşlardır. Başka çalışmalarda da CS-LS birleşim oranı %5-19 arasında saptanmıştır (Ebeling ve ark., 1989). Juch ve ark. (2005) ise MRG çalışmasında CS'nin %13 (*sağ hemisfer*) ve %4 (*sol hemisfer*) oranında LS ile birleştiğini izlemişlerdir. Bu oranlar bizim verilerimizden az olmakla birlikte, bu fark fazla değildir. Yukarıda bahsedilen literatürlerde kullanılan kadavra veya denek sayısının az olması belki bu farkın nedeni olabilir. Sonuç olarak CS ile LS büyük oranda birleşme göstermediği, bu durumda presentral ve postsentral girusları birleştiren bir köprü (*opercule Rolandique*) gözlemlendiği klasik bir bilgi olarak hatırd tutulmalıdır (Juch ve ark. 2005).

Çalışmamızda SR noktası ile IR noktası arası mesafe  $98.23 \pm 7.424$  mm olarak bulundu. Bu mesafe sağ hemisferde  $97.06 \pm 7.511$  mm, sol hemisferde ise  $99.40 \pm 7.293$  mm idi. Sağ ve sol hemisferler arasında istatistiksel bir fark bulunmadı. Ono ve ark. CS'nin uzunluğunu ortalama olarak 105 (*sağ*) ve 94 (*sol*) mm olarak bulmuşlardır (Ono ve ark., 1990). Bu bulgular bizim verilerimizle uyumludur.

CS'nin alt ucu ile LS arası mesafe  $5.170 \pm 3.995$  mm olarak bulundu. Bu mesafe sağ hemisferde  $4.840 \pm 4.258$  mm, sol hemisferde ise  $5.500 \pm 3.726$  mm idi. Sağ ve sol hemisferler arasında istatistiksel bir fark bulunmadı. Ribas ve ark. (2006) çalışmalarında CS alt ucu ile LS arasındaki mesafeyi  $5.4 \pm 6.2$  mm olarak gözlemlemişlerdir. Bu veriler bizim bulgularımız ile uyumludur.

IR noktası, AS noktasının arkasında idi ve iki nokta arası mesafe  $29.59 \pm 5.093$  mm olarak bulundu. Bu mesafe sağ hemisferde  $29.32 \pm 4.846$  mm, sol hemisferde ise  $29.86 \pm 5.364$  mm idi. Sağ ve sol hemisferler arasında istatistiksel bir fark bulunmadı. Ribas ve ark. (2006) IR-AS arası mesafeyi  $23.6 \pm 5.0$  mm olarak bulmuşlardır. Bu veriler bizim ölçümlerimizden yaklaşık 6 mm daha kısa olup değerlerimize yakındır.

**c) Sulcus precentralis (*preCS*):**

Çalışmamızda *preCS*'nin %16 oranında devamlı, %84 oranında ise kesintili olduğu saptandı. Bu oranlar (*D/K*) sağ hemisferde %12/%88, sol hemisferde ise %20/%80 idi. Sağ ve sol hemisferlerde devamlılık karşılaştırıldığında, sol tarafta daha çok görülmesine karşılık, bu fark istatistiksel olarak bir anlamlılık göstermedi. *preCS*'nin sıklıkla *CS*'ye paralel olarak seyreden superior ve inferior (*daha az oranda mediyal*) parçalardan oluştuğu klasik bir bilgidir (*Ebeling ve ark., 1989, Juch ve ark. 2005*). *Ono ve ark.*'da (*1990*) *preCS*'nin genellikle (%48 sağ, %64 sol) superior ve inferior *preCS*'ler olarak iki parçadan meydana geldiğini gözlemlemişler ve bunu embriyolojik olarak *preCS*'nin iki ayrı primordiya'dan gelişmesi ile ilişkilendirmişlerdir. *Juch ve ark. (2005)* MRG çalışmasında *preCS*'nin tüm vakalarda (*23 vaka*) iki veya daha fazla segmentten oluştuğunu bulmuşlardır. *preCS* ile *CS* arasında primer motor korteksin (*Broadmann 4*) yer aldığı *gyrus precentralis* bulunur. Ayrıca dominant hemisferde *preCS*'nin alt ucu ile *LS*'nin ramus anterior ve ascendens'i arasında (*pars triangularis* ve *pars opercularis*) *Broca'nın Motor Konuşma Merkezi (Brodmann 44-45)* yer alır. Bu sulkuslardaki varyasyonlar primer motor korteks ve *Broca Alanı*nda anatomik değişiklikler meydana getirebilir ve cerrahi işlemler sırasında tanınmasında zorluklar oluşabilir (*Berry ve ark., 1995; Ebeling ve ark., 1989; Quiñones-Hinojosa ve ark., 2003; Juch ve ark., 2005*).

**d) Sulcus postcentralis (*postCS*):**

Çalışmamızda *postCS*'nin %30 oranında devamlı, %70 oranında ise kesintili olduğu tespit edildi. Bu oranlar (*D/K*) sağ hemisferde %36/%64, sol hemisferde ise %24/%76 idi. Sağ ve sol hemisferlerde devamlılık karşılaştırıldığında, sağ tarafta daha çok görülmesine karşılık, bu fark istatistiksel olarak bir anlamlılık bulunmadı. *Ono ve ark (1990)* *postCS*'nin %44-48 oranında devamlılık gösterdiği, bunun dışında ise 2-3 parçalı olarak kesintili bulunduğu bildirmişlerdir. Bu veri bizim bulgularımızdan biraz yüksektir.

### e) Sulcus frontalis superior (SFS) ve arka uç noktası:

Çalışmamızda SFS'nin %40 oranında devamlı, %60 oranında ise kesintili seyrettiği gözlemlendi. Bu oranlar (D/K) sağ hemisferde %42/%58, sol hemisferde ise %38/%62 idi. Devamlı veya kesintili seyrediş oranları arasında sağ ve sol hemisferler arasında fark bulunmadı. Ono ve ark. (1990) SFS'nin %40 oranında sağ, %32 oranında ise sol hemisferde devamlılık gösterdiğini, bunun dışında ise 2-4 parçalı olarak kesintili olarak bulunduğunu saptamışlardır. Ribas ve ark. (2006) ise SFS'nin %50 oranında süreklilik gösterdiği gözlemlenmişlerdir. Juch ve ark. (2005) MRG çalışmasında bu oranı %52 (sağ hemisfer) ve %61 (sol hemisfer) olarak bulmuşlardır. Bizim bulgularımız yukarıda verilen diğer bulgular ile kısmen uyumludur.

SFS arka ucunun %80 oranında preCS ile birleştiği veya gyrus precentralis'e doğru uzandığı, %20 oranında ise preCS'nin önünde yer aldığını gözlemlendi. Ono ve ark. (1990) SFS arka ucunun preCS ile %92 (sağ) ve %100 (sol) oranında birleştiğini gözlemlenmişlerdir. Ribas ve ark. (2006) ise SFS'nin %77 oranında PreCS'nin arkasında, %17 oranında birleşmiş (toplamda %94), %6 oranında ise önünde olarak bulmuşlardır (Ribas ve ark., 2006). Juch ve ark. (2005) ise MRG çalışmasında SFS-preCS birleşimini %74 (sağ hemisfer) ve %87 (sol hemisfer) oranında gözlemlenmişlerdir. Bizim bulgularımız Juch ve ark.'nın çalışmalarına yakın, diğer çalışmalardan ise azdır. SFS'nin seyrinin birçok varyasyonlar göstermesi, bizim ölçümlerimizde zorluklar oluşturmuştur. Ayrıca Ribas ve ark.'nın çalışmalarında az sayıda kadavra kullanmaları belki bu farkın sebebi olabilir.

SFS arka ucu ile preCS, CS ve IHF arası mesafeler sırası ile  $2.500 \pm 5.746$ ,  $16.46 \pm 8.812$  ve  $24.44 \pm 5.686$  mm olarak bulundu. Hemisferler arası karşılaştırmada ise yalnızca SFS arka ucu ile IHF arası mesafe ölçümünde (sağ  $26.52 \pm 6.085$ , sol  $22.36 \pm 4.411$  mm) istatistiksel olarak bir farklılık vardı ( $p=0.000$ ). Ribas ve ark. (2006) SFS'nin arka ucunu PreCS'nin  $6.9 \pm 5.6$  mm arkasında, IHF'nin ise  $26.7 \pm 3.7$  mm lateralinde bulmuşlardır. Ono ve ark. (1990) ise SFS arka ucu ve IHF arası mesafeyi

26 (*sağ*) ve 24 (*sol*) mm olarak bulmuşlardır. SFS arka ucu ile IHF arası mesafeler bizim, Ono *ve ark.* ile Ribas *ve ark.*'nin bulgularına yakındır.

#### **f) Sulcus frontalis inferior (IFS) ve arka uç noktası:**

Çalışmamızda IFS'nin %54 oranında devamlı, %46 oranında ise kesintili olarak uzandığı gözlemlendi. Bu oranlar (*D/K*) sağ hemisferde %52/%48, sol hemisferde ise %56/%44 idi. Sağ ve sol hemisferlerde oranlar arasında istatistiksel bir fark bulunmadı. Ono *ve ark.* (1990) IFS'nin %56 (*sağ*) ve 40 (*sol*) oranında devamlılık gösterdiğini bulmuşlardır. Ribas *ve ark.* (2006) ise IFS'yi %33 oranında devamlı-kesintisiz olduğunu gözlemlemişlerdir. Juch *ve ark.* (2005) MRG çalışmasında bu oranı %26 (*sağ hemisfer*) ve %56 (*sol hemisfer*) olarak bulmuşlardır. Bizim IFS'nin devamlı oluşu ile ilgili bulgularımız Juch *ve ark.* Ono *ve ark.*'nin bulgularına yakın, Ribas *ve ark.*'nin verilerinden fazladır.

IFS arka ucunun %56 oranında preCS ile birleştiği veya gyrus precentralis'e doğru uzandığı, %44 oranında ise preCS'nin önünde yer aldığını gözlemledik. IFS-preCS birleşimini Ebeling *ve ark.* (1989) %90 (20 gönüllünün MRG'sinde) ve %76 (62 kadavrada) olarak bulmuşlardır. . Juch *ve ark.* (2005) ise MRG çalışmasında bu oranı %61 (*sağ hemisfer*) ve %78 (*sol hemisfer*) olarak bulmuşlardır. Başka çalışmalarda ise Cunningham bu oranı %67.4, Eberstaller ise %76 olarak bulmuşlardır (Ebeling *ve ark.*, 1989). Ono *ve ark.* (1990) SFS arka ucunun %68 (*sağ*) ve %76 (*sol*) oranında preCS ile birleştiğini, bunun dışında %12 oranında birleşmediği, %20 (*sağ*) ve %12 (*sol*) oranında ise yalancı birleşmeler gösterdiğini (*toplamda %88 birleşme*) belirtmişlerdir. Ribas *ve ark.* (2006) ise IFS arka ucunun %56 oranında preCS ile birleşmiş, %22 oranında arkasında (*toplamda %88 oranında birleşmiş veya gyrus precentralis'e doğru uzanmış*), %22 oranında ise önünde olarak gözlemlemişlerdir (Ribas *ve ark.*, 2006). Bizim bulgularımız Cunningham, Juch *ve ark.* ile Ono *ve ark.*'nin bulgularına kısmen yakın; Ebeling *ve ark.* ile Ribas *ve ark.*'nin bulgularından ise azdır. IFS ve preCS arasında birleşme literatür bilgilerine göre yüksektir.

IFS arka ucu ile preCS, CS, LS ve AS noktası arası mesafeler sırası ile  $3.880 \pm 4.985$ ,  $17.13 \pm 6.405$ ,  $33.35 \pm 5.665$  ve  $39.44 \pm 6.830$  mm olarak bulundu. Sağ ve sol hemisferlerde ölçümler arasında istatistiksel bir fark bulunmadı. Ribas ve ark. (2006) IFS'nin arka ucu ile preCS, LS ve AS arası mesafeleri sırası ile  $0.3 \pm 4.8$  mm önünde,  $28.4 \pm 6.5$  mm üstünde ve  $12.3 \pm 4.8$  mm olarak bulmuştur. Ono ve ark. (1990) ise IFS arka ucu ve LS arası mesafeyi 30 mm olarak bulmuşlardır. Bu ölçüm bizim bulgumuz ile uyumludur. Ribas ve ark.'nın verileri ise bizim bulgularımızdan azdır. Ancak Ribas ve ark. IFS arka ucu ve AS noktası arası mesafeyi başka bir metot (IFS'nin arka ucundan LS'ye indirilen vertikal çizgi kesişimi ile AS noktası arasındaki mesafe ölçülmüş) ile bizim ölçümümüz farklı olduğu için aradaki fark çok görünmektedir.

#### **g) Sulcus intraparietalis (IPS) ve ön uç noktası**

Çalışmamızda IPS'nin %76 oranında IHF'ye paralel, %24 oranında ise dik (*perpendiküler*) olarak uzandığı gözlemlendi. IPS'nin büyük oranda IHF'ye paralel olarak seyretmesi klasik bir bilgidir (Ribas, 2010). Ancak bu oran literatürlerde farklılıklar göstermektedir. Ribas ve ark. (2006) IPS'yi %89 oranında IHF'ye paralel; %11 oranında ise dik olarak uzandığını bulmuşlardır. Bizim bulgularımız Ribas ve ark.'nın verilerinden kısmen farklılık göstermektedir.

IPS'nin ön ucunun %61 oranında postCS ile birleştiği (*veya gyrus postcentralis'e doğru uzandığı*), %39 oranında ise postCS'nin arkasında seyrettiği gözlemlendi. Ono ve ark. (1990) çalışmalarında IPS'nin %64 (*sağ hemisfer*) ve %72 (*sol hemisfer*) oranında postCS ile birleştiğini göstermişlerdir. Ribas ve ark. (2006) bu oranı %83 olarak bulmuşlardır. Ebeling ve Steinmetz (1995) MRG üzerinde yaptığı çalışmada IPS'nin %77 oranında postCS ile birleştiğini bulmuşlardır. IPS - postCS birleşimi ile ilgili olarak, bizim verilerimiz Ono ve ark.'nın bulgularına yakın; diğer iki çalışmadan ise azdır.

IPS ön ucu ile postCS, CS ve IHF arası mesafeler sırası ile  $4.400 \pm 7.339$ ,  $18.78 \pm 8.587$  ve  $32.03 \pm 7.428$  mm olarak bulundu. Sağ ve sol hemisferler arasında



mesafeler açısından istatistiksel bir fark bulunmadı. IPS ön ucu ile IHF arası mesafeyi Ribas *ve ark. (2006)*  $39.6\pm 6.7$  mm, Ono *ve ark. (1990)* ise 40 (*sağ*) ve 41 (*sol*) mm olarak bulmuşlardır. Bizim bulgularımız ile bahsedilen çalışmalar kısmen uyumludur.

#### **h) Sulcus temporalis superior (STS) ve arka uç noktası**

Çalışmamızda STS tüm hemisferlerde değerlendirildi. STS'nin %59 oranında devamlı, %41 oranında ise kesintili olarak seyrettiği gözlemlendi. Bu oranlar (*D/K*) sağ hemisferde %74/%26, sol hemisferde ise %44/%56 idi. STS'nin sağ hemisferde daha çok devamlı, sol hemisferde ise nispeten kesintili olarak seyrettiği gözlemlendi. Sağ ve sol hemisferler arasında görülen bu farklılık istatistiksel olarak ta anlamlı idi ( $p=0.002$ ). Ono *ve ark. (1990)* STS'nin %36 (*sağ*) ve %28 (*sol*) devamlı seyrettiğini; bunun dışında ise 2-4 segment halinde kesintili olarak seyrettiğini gözlemlemişlerdir. Ribas *ve ark. (2006)* ise STS arka segmentini %88 oranda anterior segmenti ile birleşik (*devamlı*), %8 oranında kesintili, %4 oranında ise ayrı bir sulkus olarak bulmuşlardır. Bizim bulgularımız iki çalışmadan da farklılık göstermektedir.

STS arka ucu, LS arka ucunun (*postLS*) arka ve aşağısında idi. STS arka ucu ile *postLS* arası mesafe  $30.89\pm 6.644$  mm olarak bulundu. Bu mesafe sağ hemisferde  $27.50\pm 5.898$  mm; sol hemisferde ise  $34.28\pm 5.562$  mm idi. Hemisferler arası karşılaştırmada istatistiksel olarak bir farklılık vardı ( $p=0.000$ ). Bu mesafenin sol hemisferde daha fazla olması, sol tarafta Brodmann 22 numaralı alanın fazla olduğunun bir göstergesi olabilir. Burası Wernicke alanı ile ilişkili olup dominant hemisferde yer alır (*Taner, 2004*).

**ı) Fissura occipitalis externa (EOF) ve medial uç noktası**

Sulcus parietooccipitalis'in bir uzantısı olarak gözlenen EOF'nin uzunluğu  $30.97 \pm 5.323$  mm olarak bulundu. Bu uzunluk sağ hemisferde  $27.94 \pm 4.206$  mm; sol hemisferde ise  $34.00 \pm 4.562$  mm idi. Hemisferler arası karşılaştırmada istatistiksel olarak bir farklılık vardı ( $p=0.000$ ). Ribas ve ark. (2006) EOF uzunluğunu  $22.3 \pm 6.2$  mm olarak bulmuşlardır. Bizim EOF uzunluk bulgumuz Ribas ve ark. verilerinden 8.6 mm kadar daha uzun bulunmuştur.

### **Çalışmamızın Sınırlamaları**

1- Ölçüm yapılan kadavra sayının (50 kadavra, 100 hemisfer) nispeten az oluşu, çalışmamız için sınırlayıcı bir faktör olmuş olabilir. Belki kadavra sayısı daha fazla olsa idi, bulgularımıza ait *standart sapmalar* daha da düşecek ve karşılaştırmalarda daha çok anlamlı farklar ortaya çıkabilecekti. Yinede otopsi çalışmalarındaki zorluklardan dolayı, biz bu sayının yeterli olabileceğini düşünüyoruz.

2- Çalışmamız fresh kadvralar üzerinde yapıldı. Hemisferler medial yüzü üzerine yatırılarak önce araknoid zar sağlam iken; sonra çıkarılarak ölçümler yapıldı. Bu sırada beynin yumuşak özelliğinden dolayı gevşeme ve açılma olmuş olabilir. Bu da ölçümlerimizi değiştirmiş olabilir. Ancak biz ölçümleri hızlı bir şekilde yapmaya çalışarak bu hatayı en az seviyeye indirdiğimizi düşünüyoruz.

3- Serebral sulkusların sadece superolateral yüzünde ve bazı sulkuslar çalışıldı. Tüm sulkusların çalışılması fresh kadvrada zor olacağı ve tartışmayı uzatacağı için biz bu ölçümlerin yeterli olacağı düşüncesindeyiz. Ayrıca, ileriye yönelik daha detaylı bir çalışma planı yapılmıştır.

4- Kadvraların sağlak veya solak olup olmadıkları hakkında bilgi olmayışımız bulunan asimetrisi yorumlama da zorluklar oluşturmuştur.

5- Kadvraların özgeçmişinde gross beyin anomalisi ve zihinsel hastalığı olmadığını saptayabildik. Ancak minor zihinsel problemler, minor davranış bozuklukları veya kekemelik vb. gibi rahatsızlıklar hakkında bilgi alamadık. Bu nedenle ölçümleri tamamen sağlıklı bireylere projekte etmek çok ta doğru olmayabilir.

## 6. SONUÇ ve ÖNERİLER

Nörocerrahi işlemler açısından serebral subaraknoidal sistemlerin (*serebral sulkuslar gibi*) tam ve detaylı olarak bilinmesi bu bölgelerin mikrocerrahi girişimleri açısından önemlidir. Subaraknoidal yapılardan biri olan, serebral sulkal referans noktaları (*giral yapılar ile birlikte*) serebral oluşumların 3D anatomisinin anlaşılmasında, intraoperatif sulkusların tanınmasında, operasyonun transulkal veya transgiral yaklaşımlı planlanmasında temeli teşkil ederler. Komplike olan serebral mikronörocerrahi işlemlerde, serebral giruslar gibi sulkusların da anatomik olarak iyi bilinmesi ve cerrahi sırasında tam olarak tanımlanması zorunludur. Nöroşirurjistler sadece teknolojik aletlere güvenmemeli, serebral sulkusların varyasyonları ile birlikte interhemisferik asimetrisinin olabileceğini düşünmeli ve bu şekilde operasyonlarını planlamalıdır.

**Serebral asimetri:** Çalışmamıza ait yapılan ölçümlerde *SFS arka ucu - IHF arası mesafe*, *STS arka ucu - LS arası mesafe*, *EOF uzunluğu* ve *STS'nin devamlı/kesintili olması* dışında sağ ve sol hemisferler arasında istatistiksel bir fark bulunmadı. Bu da serebral asimetrisinin istatistiksel olarak anlamlılık taşımadığını düşündürmektedir. Ancak biz birçok ölçümde sağ ve sol hemisfere ait değerlerin farklı olduğunu görmemize karşılık istatistiksel olarak anlamlı değillerdi. Ölçümlerde bulunan standart sapmaların yüksek oluşu, dolayısı ile bireyler arası ölçümlerde çok değişik farklı değerlerin olması anlamlı farkın az olmasında etken olabilir. Yinede, Ebeling ve ark. (1989) da yaptıkları çalışmada (20 MRG ve 31 kadavra) sağ ve sol hemisferlerde sulkal yapılar arasında anlamlı bir farkın olmadığını göstermişlerdir. Serebral asimetrisini düşünülmesi klinik açıdan önemli olabilir. Örneğin; tümoral lezyonlar genellikle ilgili hemisferde kortikal sınırlarda değişikliklere neden olabilir. Bu durumda serebral asimetri olmadığı düşünülerek, cerrahi işlem öncesinde olguların MRG'lerinde etkilenmemiş hemisfer değerlendirilerek ve karşılaştırılarak preoperatif bilgi elde edilebilir ve bu şekilde cerrahi işlem planlanabilir.

**Bireysel ve ırksal farklılık:** Bizim bulgularımızın büyük bir kısmı klasik literatür bilgisi ve diğer arařtırıcıların bulgularından farklı olarak bulunmuřtur. Burada akla gelen ırksal farklılıđın serebral morfometride farklılıklar oluřturabileceđidir. Çünkü arařtırılan kaynaklarda, literatürler arasında da farklılıkların bulunduđu görüldü. Serebral sulkuslar, girusları sınırlayan yapılardır ve giruslara ait fonksiyonlar ile de ilgilidir. Bununla birlikte, fonksiyonel alanların (*örneğin motor veya duyuşal konuřma merkezinin*) her zaman anatomik sınırlar ile uyuřması gerekmez. Cerrahlar bireysel ve ırksal farklılıkları göz önünde tutup, “*elektriksel kortikal stimülasyon*” gibi ek işlemler yaparak cerrahi işlemleri yönetmeleri gerekir.

Ülkemizde ortalama erişkin boyu erkekler için 175 cm (*alt sınır 162 cm*), kadınlar için ise 160 santimetre (*alt sınır 148 cm*) olarak kabul edilmektedir. Çalışmamızda ise kadavraların boy ortalaması erkeklerde  $171.5 \pm 7.203$  cm, kadınlarda  $160.8 \pm 6.765$  cm olarak bulunmuřtur. Bu nedenle bulgularımızın normal popülasyona ait veriler olduđu ve ülkemiz demografisini yansıtılabileceđini düşünmekteyiz.

Biz çalışmamızda sadece bazı serebral sulkusların morfolojik ve morfometrik incelemesini yaptık. Bu çalışmanın eksik bir yönü olabilir. Ancak serebral sulkusların hepsinin ölçümü bir kitap uzunluğunda bulgular ortaya çıkaracak ve dolayısı ile tartışmayı uzatacak bir faktör olduđu için biz sadece superolateral yüzde bulunan bazı oluřumları deđerlendirdik. Bu çalışmada gösterilen bazı topografik noktaların altında yer alan oluřumlar ile yakın ilişkisi vardır. Ancak bu çalışmanın kraniyal (*kemiksel oluřum*) parçası da unutulmamalı ve nörokraniumda yer alan topografik noktaların altında yer alan serebral oluřumlar ile ilişkisi beyin cerrahları tarafından dikkate alınmalıdır.

## ÖZET

### Otopsi Olgularında Serebral Sulkusların Morfometri ve Varyasyonları

**Amaç:** Serebral sulkuslar, girusları sınırlayan ve onları diğer giruslardan ayırarak tanınmasını sağlayan anatomik yapılardır. Ayrıca nörocerrahide başlıca mikroanatomik sınırlar ve altında bulunan lezyona ulaşmak için kullanılan cerrahi koridorlar olarak bilinir. Serebral oluşumlarda fonksiyonel asimetri (*dominantlık*) bilinen bir özellik olup, postnatal gelişimde ortaya çıkar. Bu özelliğin morfolojik olarak bulunup bulunmayacağı, bunun cerrahide önemli olup olmayacağı ise merak konusudur. Çalışmamızda; serebrumun lateral yüzünde bulunan bazı sulkusların, ana sulkuslar ve ilgili bazı referans noktaları ile ilişkili olarak morfometrik ölçümlerinin yapılması, olası varyasyonlarının incelenmesi ve hemisferlerin morfometrik ölçümlerinin karşılaştırılması (*asimetrisi*) amaçlanmıştır.

**Gereç ve Yöntem:** Çalışmamız adli otopsi yapılan ve serebral hasara sahip olmayan kadavralar üzerinde gerçekleştirildi. 50 kadavra ait 100 serebral hemisfer incelendi. Serebral hemisferlerin superolateral yüzünde görülen bazı sulkusların uzunlukları ile sulkusların yakın sulkuslar ve ilgili referans noktaları arasındaki mesafelerin ölçümleri yapıldı. Ölçümlerde dijital kumpas ve katlanabilir plastik cetveller kullanıldı. Bulunan varyasyonlar incelendi ve fotoğraflandı.

**Bulgular: Morfometrik ölçümler:** Sulcus lateralis'in (*LS*) anterior, ascendens ve posterior dallarının uzunlukları  $22.98 \pm 7.436$ ,  $27.62 \pm 6.244$  ve  $76.75 \pm 10.10$  mm; fissura occipitalis externa uzunluğu ise  $30.97 \pm 5.323$  mm olarak gözlemlendi. Sulcus centralis'in (*CS*) superior - inferior Rolandik (*IR*) noktaları, CS - LS ile IR-Anterior Silviyan (*AS*) noktaları arası mesafeler sırası ile  $94.51 \pm 7.424$ ,  $5.170 \pm 3.995$  ve  $29.59 \pm 5.093$  mm olarak bulundu. Sulcus frontalis superior'un (*SFS*) arka ucu ile sulcus precentralis (*preCS*), CS ve interhemisferik fissür (*IHF*) arası mesafeler  $2.500 \pm 5.746$ ,  $16.46 \pm 8.812$  ve  $24.44 \pm 5.686$  mm; sulcus frontalis inferior (*IFS*) arka ucu ile preCS, CS, LS ve AS noktası arası mesafeler  $3.880 \pm 4.985$ ,  $17.13 \pm 6.405$ ,  $33.35 \pm 5.665$  ve  $39.44 \pm 6.830$  mm olarak ölçüldü. Ayrıca, sulcus intraparietalis ön

ucu ile sulcus postcentralis (*postCS*), CS ve IHF arası mesafeler  $4.400\pm 7.339$ ,  $18.78\pm 8.587$  ve  $32.03\pm 7.428$  mm; sulcus temporalis superior (*STS*) arka ucu - LS arası mesafe ise  $30.89\pm 6.644$  mm olarak bulundu. **Varyasyonların değerlendirilmesi:** SFS, IFS, STS, preCS ve postCS'nin sırası ile %60, %46, %41, %84 ve %70 oranında kesintili olarak seyrettiği görüldü. **Asimetri değerlendirilmesi:** Morfometrik ölçümlerde sağ ve sol hemisferlerin karşılaştırılmasında birçok fark görüldü. Ancak SFS arka ucu ile IHF arası mesafeler (*sağda*  $26.52\pm 6.085$  mm, *solda*  $22.36\pm 4.411$  mm,  $p=0.000$ ), STS arka ucu ile LS arka ucu arası mesafeler (*sağda*  $27.50\pm 5.898$ mm, *solda*  $34.28\pm 5.562$ mm,  $p=0.000$ ), fissura occipitalis externa uzunlukları (*sağda*  $27.94\pm 4.206$  mm, *solda*  $34.00\pm 4.562$  mm,  $p=0.000$ ) ile STS'nin kesintili seyretmesi (*sağda* %26, *solda* ise %56) parametrelerinde hemisferler arasında istatistiksel olarak anlamlı farklar bulundu.

**Sonuç:** Serebral sulkusların, cerrahi sırasında tanınması zordur ve büyük oranda varyasyonlara rastlanabilir. Bireylerin sağ ve sol hemisferi arasında da morfolojik olarak kısmi asimetri mevcuttur. Ayrıca ölçümlerimizin bir kısmı literatür bilgisi ile uyumlu, bir kısmı ise uyumsuz olarak gözlemlendi. Bu nedenle anatomi eğitimi ve nörocerrahi işlemlerinde varyasyon ve asimetri gibi irksal ve ülkesel değişikliklerin de göz önünde bulundurulmasının önemli olacağı düşüncesindeyiz.

**Anahtar Kelimeler:** serebral hemisfer, sulkus, morfometrik ölçümler, varyasyon, asimetri.

## SUMMARY

### **Morphometric Measurements and Variations of Cerebral Sulci in Autopsy Cases**

**Objective:** Cerebral sulci are anatomical structures that limit the gyri and separate them from other gyri making them more apparent. Also, they are known as the main microanatomic delimiting landmarks and surgical corridors in neurosurgery. Functional asymmetry (*dominancy*) in cerebral structures which emerges during postnatal development is a known feature. It is a matter of curiosity that whether there is a convergence between the morphological asymmetry and the functional asymmetry, and also its significance in surgery. In our study, it was aimed to make morphometric measurements of several sulci on the lateral aspects of the cerebrum in regard to main sulci and related reference key points, to investigate the possible variations and to compare morphometric measurements of the hemispheres.

**Materials and Methods:** Our study was carried out on forensic autopsy cadavers having no cerebral damage. A total of 100 cerebral hemispheres from 50 cadavers were examined. The lengths of several sulci on the superolateral aspect of the hemispheres and the distances between the sulci and nearby sulci and reference key points were measured. Digital compass and folding plastic ruler were used for measurements. Encountered variations were examined and photographed.

**Results: Morphometric measurements:** It was observed that the lengths of the anterior, ascending and posterior branches of lateral sulcus (*LS*) were  $22.98 \pm 7.436$ ,  $27.62 \pm 6.244$ , and  $76.75 \pm 10.10$  mm, respectively; whereas the length of external occipital fissure was  $30.97 \pm 5.323$  mm. The distances between superior and inferior Rolandic (*IR*) points of central sulcus (*CS*), *CS* and *LS*, and *IR* and anterior Sylvian (*AS*) points were found as  $94.51 \pm 7.424$ ,  $5.170 \pm 3.995$  and  $29.59 \pm 5.093$  mm, respectively. The distances between the posterior extremity of the superior frontal sulcus and precentral sulcus (*preCS*), *CS* and interhemispheric fissure (*IHF*) were  $2.500 \pm 5.746$ ,  $16.46 \pm 8.812$ , and  $24.44 \pm 5.686$  mm, respectively. In addition, the



distances between the posterior extremity of the inferior frontal sulcus and preCS, CS, LS and AS point were measured as  $3.880\pm 4.985$ ,  $17.13\pm 6.405$ ,  $33.35\pm 5.665$  and  $39.44\pm 6.830$  mm, respectively. While the measurements of the distances between the anterior extremity of intraparietal sulcus and postcentral sulcus, CS, and IHF were  $4.400\pm 7.339$ ,  $18.78\pm 8.587$  and  $32.03\pm 7.428$  mm; the distance between posterior extremity of superior temporal sulcus and LS was observed  $30.89\pm 6.644$  mm, as well. **Evaluation of the variations:** Superior frontal sulcus (*SFS*), inferior frontal sulcus (*IFS*), superior temporal sulcus (*STS*), precentral sulcus (*preCS*) and postcentral sulcus (*postCS*) were found to be discontinuous in 60%, 46%, 41%, 84% and 70% of the hemispheres, respectively. **Evaluation of the asymmetry:** Many differences in morphometric measurements were seen between left and right hemispheres. However, only four of them showed statistically significant results as follows: The distances between SFS posterior end and longitudinal fissure (*right*  $26.52\pm 6.085$  mm, *left*  $22.36\pm 4.411$  mm,  $p=0.000$ ), STS posterior end and lateral sulcus posterior end (*right*  $27.50\pm 5.898$ mm, *left*  $34.28\pm 5.562$ mm,  $p=0.000$ ), as well as lengths of external occipital fissure (*right*  $27.94\pm 4.206$  mm, *left*  $34.00\pm 4.562$  mm,  $p=0.000$ ), and discontinuous course of STS (*right* 26%, *left* 56%).

**Conclusion:** It is difficult to recognize cerebral sulci during surgery and variations are frequently encountered. Furthermore, there is usually a morphological partial asymmetry between the right and left hemispheres for any individual. Also, some of our measurements were found to be compatible with the ones in the literature, while others were incompatible. Therefore, we think that it may be important to consider variations and asymmetry as well as racial and country-specific variations in both neurosurgery and anatomy education.

**Keywords:** cerebral hemisphere, sulcus, morphometric measurements, variation, asymmetry.

## KAYNAKLAR

- AMUNTS, K. (2010). Structural Indices of Asymmetry. In: *The two halves of the brain: information processing in the cerebral hemispheres*. Eds: Hugdahl, K., Westerhausen, R., Cambridge, MA: The Mit Press, sy. 147-165.
- AMUNTS, K., JANCKE, L., MOHLBERG, I.I., STEINMETZ, I.I., ZILLES, K. (2000a). Interhemispheric asymmetry of the human motor cortex related to handedness and gender. *Neuropsychologia*, **38**: 304-312.
- AMUNTS, K., MALIKOVIC, A., MOHLBERG, H., SCHORMANN, T., ZILLES, K. (2000b) Brodmann's areas 17 and 18 brought into stereotaxic space-where and how variable? *Neuroimage*. **11**: 66-84.
- AMUNTS, K., SCHLAUG, G., SCHLEICHER, A., STEINMETZ, H., DABRINGHAUS, A., ROLAND, P.E., ZILLES, K. (1996). Asymmetry in the human motorcortex and handedness. *NeuroImage*, **4**: 216-222(7).
- AMUNTS, K., SCHLEICHER, A., BÜRCEL, U., MOHLBERG, H., UYLINGS, H.B., ZILLES, K. (1999). Broca's region revisited: cytoarchitecture and intersubject variability. *J Comp Neurol*. **412**: 319-341.
- ARINCI, K., (Çev.Ed). (1994). *Sobotta, İnsan Anatomisi Atlası*. Beta Basımevi; İstanbul
- ARINCI, K., ELHAN, A. (2006). *Anatomi*. 2. Cilt. "4. Baskı" Güneş Kitapevi, Ankara.
- BAHAR, S., AKTİN, E. (2004). *Sinir Sistemi Semiyolojisi, İstanbul Tıp Fakültesi Nöroloji*. ÖGE, A.E., BAYKA, B. Nobel Tıp Kitabevi, İstanbul.
- BARRY, M., BANNISTER, L.H., STANDRING, S.M. (2005). *Nervous System*, In: *Gray's Anatomy*. "39<sup>rd</sup> Ed." PL Willams. Churchill Livingstone, London.
- BAŞAKLAR, C. (1996). *Langman's Medikal Embriyoloji '7.Baskı'* Özkan Matbaacılık, Ankara.
- CARPENTER, M.B. (1976). *Human Neuroanatomy*. "7<sup>rd</sup> Ed." Williams & Wilkins, Baltimore. sy. 547.
- CHOI, J., BAE, H., SIM, J., PARK, H., SIM, K., CHOI, S. (2007). The Morphometric Study for the Rolandic Fissure. *J Korean Neurosurg*, **41**: 171-176.
- CROSSMANN, R.A. (2005). *Neuroanatomy*. In: *Gray's Anatomy*. Ed.: Standring, S. "39<sup>rd</sup> Ed." PL Willams. Churchill Livingstone, sy. 387-419

- CSERNANSKY, J.G., GILLESPIE, S.K., DIERKER, D.L., ANTICEVIC, A., WANG, L., BARCH, D.M., VAN ESSEN, D.C. (2008). Symmetric abnormalities in sulcal patterning in schizophrenia. *Neuroimage*, **43**: 440-6.
- CUNNINGHAM, D. (1892). Contribution to the surface anatomy of the cerebral hemispheres. Royal Irish Academy, Dublin.
- DAVATZIKOS, C., BRYAN, R.N. (2002). Morphometric analysis of cortical sulci using parametric ribbons: a study of the central sulcus. *J Comput Assist Tomogr*, **26(2)**: 298-307.
- DERE, F. (2000). Nöroanatomî; Fonksiyonel Nöroloji. Nobel Tıp Kitabevi, Adana.
- DERRFUSS, J., BRASS, M., VON CRAMON, D.Y., LOHMANN, G., AMUNTS, K. (2009). Neural activations at the junction of the inferior frontal sulcus and the inferior precentral sulcus: interindividual variability, reliability, and association with sulcal morphology. *Hum Brain Mapp*, **30(1)**: 299-311.
- DEVLIN, J.T., POLDRACK, R.A. (2007). In praise of tedious anatomy. *NeuroImage*, **37**: 1033–1041.
- DUUS, P. (2001). Nöroloji. “3. Baskı” Çev. Ed. OĞUZ, Y. Palme Yayıncılık, Ankara.
- EBELING, U., STEINMETZ, H. (1995). Anatomy of the parietal lobe: Mapping the individual pattern. *Acta Neurochir (Wien)* **136**: 8–11.
- EBELING, U., STEINMETZ, H., HUANG, Y., KAHN, T. (1989). Topography and identification of the inferior precentral sulcus in MR imaging. *Am J Neuroradiol*, **10**: 101–107.
- EBERSTALLER, O., DAS, STIMHIM. (1890). Em Beitrag zur Anatomie der Oberfiache des Gehirns. Wien-Leipzig: Urban & Schwarzenberg.
- ERSOY, M., EVLIYA OGLU, C., BOZKURT, M.C., KONUSKAN, B., TEKDEMİR, I., KESKİL, İ.S.(2003). Epipteric bones in the pterion may be a surgical pitfall. Minim Invasive. *Neurosurg.*, **46**: 363–365.
- FIGUEIREDO, E.G., DESHMUKH, V., NAKAJI, P., DESHMUKH, P., CRUSIUS, M.U., CRAWFORD, N., SPETZLER, R.F., PREUL, M.C. (2006). An anatomical evaluation of the minisupraorbital approach and comparison with standard craniotomies. *Neurosurgery*, **59**: 212–220.
- FIX, J.D. (2008). Atlas of the Human Brain and Spinal Cord. “2<sup>rd</sup> Ed.” Jones and Bartlett Publishers, Canada.

- FOUNDAS, A. L., EURE, K. F., LUEVANO, L. F., & WEINBERGER, D. R. (1998). MRI asymmetries of Broca's area: The pars triangularis and pars opercularis. *Brain and Language*, **64**: 282–296.
- GANSLANDT, O., FAHLBUSCH, R., NIMSKY, C., KOBER, H., MOLLER, M., STEINMEIER, R., ROMSTOCK, J., VIETH, J. (1999). Functional neuronavigation with magnetoencephalography: outcome in 50 patients with lesions around the motor cortex. *J Neurosurg*, **91**: 73-9.
- GERMANN, J., ROBBINS, S., HALSBAND, U., PETRIDES, M. (2005). Precentral sulcal complex of the human brain; morphology and statistical probability maps. *J Comp Neurol*, **493(3)**: 334-56.
- GOOD, C.D., JOHNSRUDE, I., ASHBURNER, J., HENSON, R.N., FRISTON, K.J., FRACKOWIAK, R.S. (2001). Cerebral asymmetry and the effects of sex and handedness on brain structure: a voxel-based morphometric analysis of 465 normal adult human brains. *Neuroimage*, **14**: 685-700.
- HELLIGE, J.B., TAYLOR, K.B., LESMES, L., PETERSON, S. (1998). Relationship between brain morphology and behavioural measures of hemispheric asymmetry and interhemispheric interaction. *Brain and Cognition*, **36**: 158-192 .
- IACOBONI, M., WOODS, R.P., LENZI, G.L., MAZZIOTTA, J.C. (1997) Merging of oculomotor and somatomotor space coding in the human right precentral gyrus. *Brain*. **120**: 1635-45.
- IDE, A., RODRIGUEZ, E., ZAIDE, E., ABOITIZ, F. (1996). Bifurcation patterns in the human sylvian fissure: Hemispheric and sex differences. *Cerebral Cortex (New York, N.Y.)*, **6**: 717-725 .
- JANNIN, P., FLEIG, O.J., SEIGNEURET, E., GROVA, C., MORANDI, X., SCARABIN, J. M. (2000). A data fusion environment for multi-modal and multi-informational neuronavigation. *Comput Aided Surg*, **5**: 1-10
- JUCH, H., ZIMINE, I., SEGHER, M.L., LAZEYRAS, F., FASEL, H.D. (2005). Anatomical variability of the lateral frontal lobe surface: implication for intersubject variability in language neuroimaging. *NeuroImage*, **24**: 504-514.
- KAWASHIMA, M., LI, X., RHOTON, A.L., ULM, A.J., OKA, H., FUJII, K. (2006). Surgical approaches to the atrium of the lateral ventricle: microsurgical anatomy. *Surg Neurol.*, **65**: 436–445.
- KAWASHIMA, M., MATSUSHIMA, T., SASAKI, T. (2003). Surgical strategy for distal anterior cerebral artery aneurysm: microsurgical anatomy. *J Neurosurg.*, **99**: 517-525.

- KELLER, S.S., CROW, T., FOUNDAS, A., AMUNTS, K., ROBERTS, N. (2009). Broca's area: Nomenclature, anatomy, typology and asymmetry. *Brain & Language*. **109**: 29-48
- KELLER, S.S., HIGHLEY, J.R., GARCIA-FINANA, M., SLUMING, V., REZAIË, R., ROBERTS, N. (2007). Sulcal variability, stereological measurement and asymmetry of Broca's area on MR images. *J Anat.*, **211(4)**: 534-55.
- KENDİR, S. (2007). Parietal penceredeki Sulkal ve Gyral yapıların Kraniumdaki Topografik noktalara göre konumu. Uzmanlık tezi, Ankara Üniv. Sağlık Bilimleri Enstitüsü.
- KENDİR, S., ACAR, H.I., CÖMERT, A., ÖZDEMİR, M., KAHILOĞULLARI, G., ELHAN, A., UĞUR, H.C. (2008). Window anatomy for neurosurgical approaches. *J Neurosurg.*, **111(2)**: 365-70.
- KENNEDY, D.N., LANGE, N., MAKRİS, N., BATES, J., MEYER, J., Jr CAVİNESS, V.S. (1998). Gyri of the human neocortex: an MRI-based analysis of volume and variance. *Cereb. Cortex.*, **8**: 372-384.
- KIM, S-G., ASHE, J., HENDRICH, K., ELLERMANN, J.M., MERKLE, H., UGURBILEK, et al. (1993). Functional magnetic resonance imaging of motor cortex: hemispheric asymmetry and handedness. *Science*. **261**: 615-617.
- KURT, M.A. (2003). Telencephalon, *Sistematik Anatomi (1. Baskı)*. Ed. GÖKMEN, F.G. Güven Kitabevi, İzmir.
- LE GOUALHER, G., PROCYK, E., COLLINS, D.L., VENUGOPAL, R., BARILLOT, C., EVANS, A.C. (1999). Automated extraction and variability analysis of sulcal neuroanatomy. *IEEE Trans Med Imaging*, **18**: 206-217.
- LEMAY, M., CULEBRAS, A. (1972). A human brain: Morphological differences in the hemispheres demonstrable by carotid angiography. *New England Journal of Medicine*, **287**: 168-170 .
- LEOCANI, L., COHEN, L.G., WASSERMANN, E.M., IKOMA, K., HALLETT, M. (2000). Human corticospinal excitability evaluated with transcranial magnetic stimulation during different reaction time paradigms. *Brain*, **123**: 1161-73.
- LEVITT, J.G., BLANTON, R.E., SMALLEY, S., THOMPSON, P.M., GUTHRIE, D., MCCRACKEN, J.T., SADOUN, T., HEINICHEN, L., TOGA, A.W. (2003). Cortical sulcal maps in autism. *Cereb Cortex*, **13**: 728-735.
- LINDSAY, K.W., BONE, I. (2008). Resimlendirilmiş Şekliyle Nöroloji ve Nöroşirurji. "4. Baskı" Çev.Ed. Topaktaş S., Güneş Kitabevi, Ankara.
- LOHMANN, G., KRUGGEL, F., VON CRAMON, D.Y. (1997). Automatic detection of sulcal bottom lines in MR images of the human brain. *Inf Proc Med Imag.*, **1230**: 369-74

- LOHMANN, G., VON CRAMON, D.Y., COLCHESTER, C.F. (2008). Deep sulcal landmarks provide an organizing framework for human cortical folding. *Cerebral Cortex*, **18**: 1415-1420.
- LOHMANN, G., VON CRAMON, D.Y., STEINMETZ, H. (1999). Sulcal variability of twins. *Cereb Cortex*. **9**: 754-63.
- MANGIN, J.F., FROUIN, V., BLOCH, I., REGIS, J., LOPEZ-KRAHE, J. (1995). From 3D magnetic resonance images to structural representations of the cortex topography using topology preserving deformations. *J Math Imag Vis.*, **5**: 297-318.
- MARTINS, C., LI, X., RHOTON, A.L. (2003). Role of the zygomaticofacial foramen in the orbitozygomatic craniotomy: anatomic report. *Neurosurgery*, **53**: 268-173.
- McDONALD, J.D., CHONG, B.W., LEWINE, J.D., JONES, G., BURR, R.B., Mc DONALD P.R. KOEHLER, S.B., TSURUDA, J., ORRISON W.W., HEILBRUN, M.P. (1999). Integration of preoperative and intraoperative functional brain mapping in a frameless stereotactic environment for lesions near eloquent cortex, Technical note. *J Neurosurg.*, **90**: 591-598.
- MENGU, A., TUCER, B., KURTSOY, A. (2004). The contribution of intraoperative integration of ultrasonography into neuronavigation to the surgical treatment of sensorimotor cortex lesions. *Turkish Neurosurgery*, **14**: 6-14.
- MOORE, K.L., AGUR, A.M.R. (2006). Temel Klinik Anatomi. Çev. Ed. Elhan, A. Güneş Kitabevi, Ankara.
- MOORE, K.L., PERSAUD, T.V.N. (2008). The developing human; clinically oriented embryology “7<sup>rd</sup> Ed.” Saunders elsevier.
- MOORE, K.L., PERSAUD, T.V.N. (2009). Biz Doğmadan Önce Embriyoloji ve Doğum Defektlerinin Temelleri. “7. Baskı” Çev. Ed. Müftüoğlu, S. Güneş Kitabevi, Ankara.
- NETZ, J., ZIEMANN, U., HOMBERG, V. (1995). Hemispheric asymmetry of transcallosal inhibition in man. *Exp Brain Res*. **104**: 527–33.
- NIMSKY, C., GANSLANDT, O., KOBER, H., MOLLER, M., ULMER, S., TOMANDL, B., FAHLBUSCH, R. (1999). Integration of functional magnetic resonance imaging supported by magnetoencephalography in functional neuronavigation. *Neurosurgery*, **44**: 1249-56.
- OCHIAI, T., GRIMAULT, S., SCAVARDA, D., ROCH, G., HORI, T., RIVIÈRE, D., MANGIN, J.F., RÉGIS, J. (2004). Sulcal pattern and morphology of the superior temporal sulcus. *Neuroimage*, **22(2)**: 706-19.
- OĞUL, E. (1996). Temel ve Klinik Nöroloji. Uludağ Üniversitesi Basımevi, Bursa.

- ONO, M., KUBIK, S., ABERNATHEY, C. (1990). Atlas of Cerebral Sulci. Thieme Medical Publisher, Stuttgart.
- PANDYA, D.N., YETERIAN, E.H. (1985). Architecture and Connections of Cortical Association Areas, In: *Cerebral Cortex*. Eds: A. Peters and E.G. Jones, Plenum Press, New York. Sy. 3-61.
- PIAO, X., HILL, R.S., BODELL, A., CHANG, B.S., BASEL-VANAGAITE, L., STRAUSSBERG, R., DOBYNS, W.B., QASRA, W.I. B., WINTER, R.M., INNES, A.M., VOIT, T., ROSS, ME., MICHAUD, J.L., DÉSCARIE, J.C., BARKOVICH, A.J., WALSH, C.A. (2004). G protein-coupled receptor-dependent development of human frontal cortex. *Science*. **303**: 2033-2036.
- QUIÑONES-HINOJOSA, A., OJEMANN, S.G., SANAI, N., DILLON, W.P., BERGER, M.S. (2003). Preoperative correlation of intraoperative cortical mapping with magnetic resonance imaging landmarks to predict localization of the Broca area. *J Neurosurg.*, **99**: 311-8.
- RADEMACHER, J., BÜRCEL, U., GEYER, S., SCHORMANN, T., SCHLEICHER, A., FREUND, H.J., ZILLES, K. (2001) Variability and asymmetry in the human precentral motor system. Cytoarchitectonic and myeloarchitectonic brain mapping study. *Brain*. **124**: 2232-2258.
- RADEMACHER, J., CAVINESS, V.S. J.R., STEINMETZ, H., GALABURDA A.M. (1993). Topographical variation of the human primary cortices: implications for neuroimaging, brain mapping, and neurobiology. *Cereb Cortex*. **3**: 313-329.
- RAKIC, P. (1988). Specification of cerebral cortical areas. *Science*. **241**: 170-176.
- RAKIC, P. (2004). Genetic control of cortical convolutions. *Science*. **303**: 1983-1984.
- RÉGIS, J., MANGIN, J.F., OCHIAI, T., FROUIN, V., RIVIÉRE, D., CACHIA, A., TAMURA, M., SAMSON, Y. (2004). "Sulcal root" generic model: a hypothesis to overcome the variability of the human cortex folding patterns. *Neurol Med Chir*, **45(1)**: 1-17.
- REINGES, M.H., NGUYEN, H.H., KRINGS, T., HÜTTER, B.O., ROHDE, V., GILSBACH, J.M. (2004). Course of brain shift during microsurgical resection of supratentorial cerebral lesions: limits of conventional neuronavigation. *Acta Neurochir (Wien)* **146**: 369–377.
- REZAI, A.R., HUND, M., KRONBERG, E., ZONENSHAYN, M., CAPPELL, J., RIBARY, U., KALL, B., LLINÁS, R., KELLY, P.J. (1996). The interactive use of magnetoencephalography in stereotactic image-guided neurosurgery. *Neurosurgery*. **39(1)**: 92-102.
- RHOTON, A.L. (2002a). The Supratentorial Cranial Space: Microsurgical Anatomy and Surgical Approaches. Chapter 1: The Cerebrum. *Neurosurgery*, **51**:1-51

- RHOTON, A.L. (2003). Cranial anatomy and surgical approaches. *Neurosurgery*, **53**: 1–746.
- RHOTON, A.L. Jr. (2002b). Aneurysms. *Neurosurgery* . **51**: 21–58.
- RHOTON, A.L. Jr. (2002c). The lateral and third ventricles. *Neurosurgery*, **51**: 207–271.
- RIBAS, G.C. (2010). The cerebral sulci and gyri. *Neurosurg Focus*, **28(2)**: E2.
- RIBAS, G.C., RIBAS, E.C., RODRIGUES, C.J. (2005). The anterior sylvian point and the suprasylvian operculum. *Neurosurg Focus*, **18(6B)**: E2.
- RIBAS, G.C., YASUDA, A., RIBAS, E.C., NISHIKUNI, K., RODRIGUES, A.J. Jr. (2006). Surgical anatomy of microneurosurgical sulcal key points. *Neurosurgery*, **59**: 177-211.
- SADLER, T.W. (1996). Langman’s Medikal Embriyoloji. “7. Baskı” Çev. Ed. BAŞAKLAR, C.A. Palme Yayıncılık, Ankara.
- SARSILMAZ, M. (2009). Anatomi. Nobel Tıp Kitabevi, Ankara.
- SCHULDER, M., MALDJIAN, J.A., LIU, W.C., HOLODNY, A.I., KALNIN, A.T., MUN I.K., CARMEL, P.W. (1998). Funtional image-guided surgery of intracranial tumors located in or near the sensorimotor cortex. *J Neurosurg.*, **89**: 412-8.
- ŞEFTALİOĞLU A. (1998). Genel ve Özel İnsan Embriyolojisi (3.baskı). Tıp & Teknik Yayıncılık, Ankara.
- ŞENAN S. (2005). Insula Anatomisinin morfometrik olarak ve Manyetik Rezonans görüntüleme yöntemi ile incelenmesi. Doktora tezi, Hacettepe Üniv. Sağlık Bilimleri Enstitüsü.
- SMART, I.H.M., MC SHERRY, G.M. (1986). Gyrus formation in the cerebral cortex in the ferret. I. Description of the external changes. *J Anat.* **146**: 141-152.
- SNELL, R.S. (2004). Klinik Anatomi. “6. Baskı” Çev. Ed. Yıldırım, M. Nobel Tıp Kitabevi, İstanbul.
- STEDING, G. (2008). The Anatomy of the Human Embryo: A Scanning Electron-Microscopic Atlas. Karger, Basel.
- STEINMETZ, H., FÜRST, G., FREUND, H.J. (1989). Cerebral cortical localization: application and validation of the proportional grid system in MR imaging. *J Comput Assist Tomogr.* **13**: 10-19.



- STEINMETZ, H., FURST, G., FREUND, H.J. (1990a). Variation of perisylvian and calcarine anatomic landmarks within stereotaxic proportional coordinates. *Ajnr Am J Neuroradiol*, **1**: 1123-1130.
- STEINMETZ, H., RADEMACHER, J., JÄNCKE, L., HUAN, Y., THRON, A., ZILLES, K. (1990b). Total of temporoparietal intrasylvian cortex: Diverging left – right asymmetries. *Brain and Language*, **39**: 357-372.
- TAMRAZ, J.C., COMAIR, Y.G. (2006). Atlas of Regional Anatomy of the Brain Using MRI. “Softcover Ed.” Springer-Verlag Berlin Heidelberg, New York.
- TANER, D. (2002). Fonksiyonel Nöroanatomi. “4. Baskı” Odtü Yayıncılık, Ankara.
- TANRIÖVER, N., RHOTON A.L., KAWASHİMA, M., ULM, A.J., YASUDA, A. (2004). Microsurgical anatomy of the insula and the Sylvian fissure. *J Neurosurg.*, **100**: 891-922.
- THOMPSON, P.M., CANNON, T.D., NARR, K.L., van ERP, T., POUTANEN, V.P., HUTTUNEN, M., LÖNNQVİST, J., STANDERTSKJÖLD-NORDENSTAM, C.G., KAPRIO, J., KHALEDY, M., DAIL, RAJNEESH., ZOUMALAN, C.I., TOGA, A.W. (2001). Genetic influences on brain sturcture. *Nat. Neurosci*, **4**: 1253-1258.
- THOMPSON, P.M., SCHWARTZ, C., LIN, R.T., KHAN, A.A., TOGA, A.W. (1996). Three-dimensional statistical analysis of sulcal variability in the human brain. *J Neurosci*. **16**: 4261-74.
- TIRAKOTAI, W., SURE, U., BENES, L., KRISCHEK, B., BIEN, S., BERTALANFFY, H. (2003). Image-guided transsylvian, transinsular approach for insular cavernous angiomas. *Neurosurgery*, **53**: 1299–1305.
- TOMAIUOLO, F., MACDONALD, J. D., CARAMANOS, Z., POSNER, G., CHIAVARAS, M., EVANS, A. C., ET AL. (1999). Morphology, morphometry and probability mapping of the pars opercularis of the inferior frontal gyrus: An in vivo MRI analysis. *European Journal of Neuroscience*, **11**: 3033–3046.
- TRIGGS, W.J., CALVANIO, R., LEVINE, M. (1997). Transcranial magnetic stimulation reveals a hemispheric asymmetry correlate of intermanual differences in motor performance. *Neuropsychologia*. **35**: 1355-63.
- TUBBS, R.S., SALTER, G., OAKES, W.J. (2000). Superficial surgical landmarka fort he transverse sinus and torcular herophili. *J Neurosurg.*, **93**: 279-281.
- TÜRE, U., DIANNE, C.H., YAŞARGİL, R.N., AL-MEFTY, O., YAŞARGİL, M.G. (1999). Topographic anatomy of the insular region. *J Neurosurg.*, **90**: 720-733.
- ÜÇERLER, H., GÖVSA, F. (2006). Asterion as asurgical surgical landmark for lateral cranial base approaches. *J Craniomaxillofac Surg.*, **34**: 415-420.

- UĞUR, H.C., KAHİLOĞULLARI, G., COSCARELLA, E., ÜNLÜ, A., TEKDEMİR, I., MORCOS, J.J., ELHAN, A., BASKAYA, M.K. (2005). Arterial vascularization of primary motor cortex (precentral gyrus). *Surg Neurol.*, **64**: 48-52.
- UĞUR, H.C., KAHİLOĞULLARI, G., ESMER, A.F., CÖMERT, A., ODABAŞI, A.B., TEKDEMİR, I., ELHAN, A., KANPOLAT, Y. (2006). A neurosurgical view of anatomical variations of the distal anterior cerebral artery: an anatomical study. *J Neurosurg.*, **104**: 278-284.
- UZ, A., UĞUR, H.C., TEKDEMİR, İ. (2001). Is the asterion a reliable landmark the lateral approach to posteriorfossa. *J Clin Neurosci.*, **8**: 146-147.
- WAXMAN, S.G. (2002). Korrelatif Nöroanatomî. Çev. Ed. YILDIRIM, M. Nobel Tıp Kitabevi, İstanbul.
- WELKER W. (1990). Why does cerebral cortex fissure and fold? A review of determinants of gyri and sulci. In: *Cerebral cortex: comparative structure and evolution of cerebral cortex*. Part II. Vol. 8B. Ed: Jones, E.G., Peters, A., Plenum Press. p. 3-136.
- WITELSON, S.F., KIGAR, D.L. (1992). Sylvian fissure morphology and asymmetry in men and women: bilateral differences in relation to handedness in men. *J Comp Neurol.* **15**: 326-40.
- YALTKAYA, K., BALKAN, S., OĞUZ, Y. (2000). Nöroloji Ders Kitabı. "4. Baskı" Palme Yayıncılık, Ankara.
- YAŞARGİL, M.G. (1994). Microneurosurgery, Vol IV. Georg Thieme, Stuttgart.
- YAŞARGİL, M.G. (1999). A legacy of microneurosurgery: memoirs, lessons, and axioms. *Neurosurgery*, **45**: 1025-1092.
- YAŞARGİL, M.G., CRAVENS, G.F., ROTH, P. (1988). Surgical approaches to "in-accessible" brain tumors. *Clin Neurosurg.*, **34**: 42-110.
- YAŞARGİL, M.G., KASDAGLIS, K., JAIN K.K., WEBER, H.P. (1976). Anatomical observations of the subarachnoid cisterns of the brain during surgery. *J Neurosurg*, **44**: 298-302.
- YILDIRIM, M. (2000). Temel Nöroanatomî. Nobel Tıp Kitabevleri, İstanbul. Sy. 11-24, 53-152.
- ZARARSIZ, İ., SARSILMAZ, M. (2005). Prefrontal Korteks: Derleme. *Türkiye Klinikleri J Med Sci*, **25**:232-237.
- ZILLES K., (1990). Cortex. In: *The Human Nervous System*. Ed: Paxinos, G., Academic Press, San Diego, pp. 757-802.

ZILLES, K., DABRINGHAUS, A., GEYER, S., AMUNTS, K., QÜ, M., SCHLEICHER, A., GILISSEN, E., SCHLAUG, G., STEINMETZ, (1996). H. Structural asymmetries in the human forebrain and the forebrain of non-human primates and rats. *Neurosci Biobehav Rev.*, **20**: 593-605.