

Aus der Klinik und Poliklinik für Dermatologie und Allergologie
Klinik der Ludwig-Maximilians-Universität München

Direktor: Prof. Dr. med. Lars E. French

Anwendungsmöglichkeiten der ex-vivo konfokalen Laserscanmikroskopie in der Dermatologie bei verschiedenen Tumorentitäten

Dissertation
zum Erwerb des Doktorgrades der Medizin
an der Medizinischen Fakultät der
Ludwig-Maximilians-Universität zu München

vorgelegt von

Sebastian Krammer

aus

Schrobenhausen

2019

Mit Genehmigung der Medizinischen Fakultät
der Universität München

Berichterstatter: Prof. Dr. med. T. von Braunmühl

Mitberichterstatter: Prof. Dr. med. Christian Kunte

Mitberichterstatter: Prof. Dr. Karl-Hans Englmeier

Mitbetreuung durch die
habilitierte Mitarbeiterin: PD MUDr. D. Hartmann, Ph.D.

Dekan: Prof. Dr. med. dent. Reinhard HICKEL

Tag der mündlichen Prüfung: 11.04.2019

Eidesstattliche Versicherung

Ich, Sebastian Krammer,
erkläre hiermit an Eides statt,
dass ich die vorliegende Dissertation mit dem Thema

Anwendungsmöglichkeiten der ex-vivo konfokalen Laserscanmikroskopie in der Dermatologie bei verschiedenen Tumorentitäten

selbständig verfasst, mich außer der angegebenen
keiner weiteren Hilfsmittel bedient und alle Erkenntnisse, die aus dem Schrifttum
ganz oder annähernd übernommen sind, als solche kenntlich gemacht und nach
ihrer Herkunft unter Bezeichnung der Fundstelle einzeln nachgewiesen habe.

Ich erkläre des Weiteren, dass die hier vorgelegte Dissertation nicht in gleicher oder
in ähnlicher Form bei einer anderen Stelle zur Erlangung eines akademischen
Grades eingereicht wurde.

München, 27.10.2018

Sebastian Krammer

Inhalt

I. Abkürzungsverzeichnis	5
II. Publikationsliste	6
Übersicht bereits veröffentlichter Publikationen.....	6
Publikationen zur kumulativen Dissertation	6
III. Einleitung	7
Konfokale Laserscanmikroskopie	7
Das konfokale Prinzip	7
Der Scanprozess	8
Optische Schnitte	8
Reflexions- und Fluoreszenzmodus.....	8
In-vivo und ex-vivo konfokale Laserscanmikroskopie	9
Tumordicke beim malignen Melanom	9
Immunfluoreszenz in der ex-vivo KLM	10
Zielsetzung	10
Stand der Forschung	10
Studiendesign.....	11
Zusammenfassung der Ergebnisse	12
IV. Zusammenfassung	14
V. Summary	16
VI. Veröffentlichung 1	18
VII. Veröffentlichung 2	19
VIII. Literaturverzeichnis	20
IX. Danksagung	24

I. Abkürzungsverzeichnis

µm	Mikrometer
CTT	konfokale Tumordicke
ex-vivo CLSM	ex-vivo konfokale Laserscanmikroskopie
ex-vivo KLM	ex-vivo konfokale Laserscanmikroskopie
FITC	Fluoresceinisothiocyanat
FM	Fluoreszenzmodus
FM-CTT	konfokale Tumordicke im Fluoreszenzmodus
HTT	histologische Tumordicke
in-vivo KLM	in-vivo konfokale Laserscanmikroskopie
mm	Millimeter
nm	Nanometer
PBS	Phosphat-gepufferte Salzlösung
RI	Brechungsindex
RM	Reflexionsmodus
RM-CTT	konfokale Tumordicke im Reflexionsmodus

II. Publikationsliste

Übersicht bereits veröffentlichter Publikationen

Hartmann D, Krammer S, Bachmann MR, Mathemeier L, Ruzicka T, Bagci IS et al. Ex vivo confocal microscopy features of cutaneous squamous cell carcinoma. *Journal of biophotonics* 2018; 11(4):e201700318.

Hartmann D, Krammer S, Bachmann MR, Mathemeier L, Ruzicka T, Braunmühl T von. Simple 3-criteria-based ex vivo confocal diagnosis of basal cell carcinoma. *Journal of biophotonics* 2018; 11(7):e201800062.

Hartmann D §, Krammer S §, Ruini C, Ruzicka T, Braunmühl T von. Correlation of histological and ex-vivo confocal tumor thickness in malignant melanoma. *Lasers in medical science* 2016; 31(5):921–7.

Hartmann D, Krammer S, Vural S, Bachmann MR, Ruini C, Sárdy M et al. Immunofluorescence and confocal microscopy for ex-vivo diagnosis of melanocytic and non-melanocytic skin tumors: A pilot study. *Journal of biophotonics* 2018; 11(3).

Ruini C, Hartmann D, Saral S, Krammer S, Ruzicka T, Braunmühl T von. The invisible basal cell carcinoma: How reflectance confocal microscopy improves the diagnostic accuracy of clinically unclear facial macules and papules. *Lasers in medical science* 2016; 31(8):1727–32.

Publikationen zur kumulativen Dissertation

Hartmann D §, Krammer S §, Ruini C, Ruzicka T, Braunmühl T von. Correlation of histological and ex-vivo confocal tumor thickness in malignant melanoma. *Lasers in medical science* 2016; 31(5):921–7.

Hartmann D, Krammer S, Vural S, Bachmann MR, Ruini C, Sárdy M et al. Immunofluorescence and confocal microscopy for ex-vivo diagnosis of melanocytic and non-melanocytic skin tumors: A pilot study. *Journal of biophotonics* 2018; 11(3).

§ = geteilte Erstautorenschaft

III. Einleitung

Konfokale Laserscanmikroskopie

Die konfokale Laserscanmikroskopie (KLM) ist eine Untersuchungsmethode, mit welcher Horizontalschnitte der Haut angefertigt werden und eine Begutachtung bis auf Zellebene möglich ist (41). Dieses Prinzip wurde von Marvin Minsky im Jahre 1955 entwickelt und 1957 zum Patent angemeldet (32).

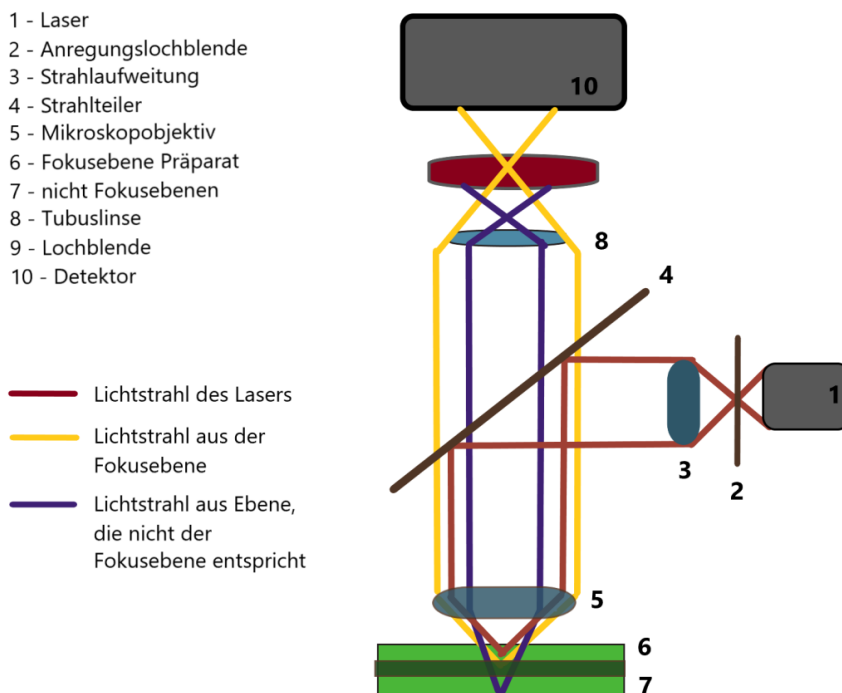
Aufgrund der damals unter anderem technisch nicht ausgereiften digitalen Bildverarbeitung und -speicherung dauerte es bis in die 1990er Jahre, um dieses bildgebende Verfahren zu etablieren (31).

Das konfokale Prinzip

In einem konfokalen Mikroskop wird eine Punktlichtquelle auf die zu untersuchende Probe projiziert. Für die konfokale Bildgebung wird dann das Licht von dieser Stelle mittels Objektivlinse auf eine Lochblende fokussiert, bevor das Signal beim Detektor ankommt. Durch diese Lochblende werden Informationen außerhalb der Fokusebene ausgeblendet. Nur das Licht, das im Fokus ist, wird zu der kleinen Öffnung der Lochblende geleitet und kann vollkommen vom Detektor erfasst werden. Licht, das auf eine außerhalb des Fokus liegende Ebene trifft, wird an einen Punkt vor oder hinter der Ebene der Lochblende projiziert und kann somit nicht vom Detektor erfasst werden. Der Punkt in der Mitte der Lochblende und der Beleuchtungspunkt im Präparat sind dabei konfokal zueinander. Das bedeutet, sie sind gleichzeitig im Fokus (12).

Abbildung 1:

Funktionsprinzip des konfokalen Laserscanmikroskops [eigene Darstellung]



Der Scanprozess

Im konventionellen Lichtmikroskop erfolgt die Transformation vom Objekt zum Bild für alle Objektpunkte gleichzeitig, also parallel. Dagegen wird in einem konfokalen Laserscanmikroskop die Probe punktweise, d. h. seriell bestrahlt, und die physikalische Wechselwirkung, die das Laserlicht in der soeben bestrahlten Objektstelle hervorruft wird entsprechend punktweise gemessen. Informationen über die gesamte Probe erhält man nur, wenn der Laserstrahl über die Probe oder die Probe relativ zum feststehenden Laserstrahl bewegt wird. Man bezeichnet konfokale Systeme aufgrund dieser Zusammenhänge auch als Punktscanner (42).

Optische Schnitte

Bei der Verwendung eines klassischen Lichtmikroskops sind wir auf eine Ebene beschränkt, nämlich die Ebene des besten Fokus. Aber diese Beschränkung gilt nicht für ein konfokales Mikroskop. Mit einem konfokalen Mikroskop können optische Schnitte durchgeführt werden, wodurch die Abbildung gesamter einzelner Ebenen eines dicken Präparats möglich wird. Dabei kann der optische Schnitt bei entsprechenden Aufnahmebedingungen eine Schnittdicke von weniger als 5 μm aufweisen (12, 28, 42).

Desweiteren ist es möglich, über eine kontrollierte Bewegung des Präparates in Richtung der optischen Achse (z) eine Vielzahl optischer Schnitte aus verschiedenen Präparatebenen aufzunehmen und somit eine dreidimensionale Abbildung zu erzeugen (42).

Reflexions- und Fluoreszenzmodus

Sowohl bei der Veröffentlichung „Correlation of histological and ex-vivo confocal tumor thickness in malignant melanoma“ als auch bei der Veröffentlichung „Immunofluorescence and confocal microscopy for ex-vivo diagnosis of melanocytic and non-melanocytic skin tumors: A pilot study“ wurde das VivaScope® 2500 Multilaser (MAVIG GmbH, München, Deutschland) verwendet, welches sowohl Bildaufnahmen im Reflexions- (RM) als auch im Fluoreszenzmodus (FM) ermöglicht.

Beim RM macht man sich die unterschiedlichen natürlichen Brechungsindizes (RI) von Keratin (1,51 RI), Melanin (1,72 RI), Kollagen (1,43 RI) und Wasser (1,33 RI) zunutze. Je höher der Brechungsindex, desto heller erscheint bei der Untersuchung mittels ex-vivo KLM die jeweilige Struktur (17, 28).

Aus diesem Grund ist die konfokale Methode gut geeignet für die Diagnostik von melanozytären und epithelialen Hauttumoren, weil diese durch vermehrte Einlagerung von z. B. Melanin einen erhöhten Brechungsindex aufweisen und somit ideal dargestellt werden können (38).

Der Fluoreszenzmodus beruht darauf, dass einige Farbstoffmoleküle durch die Absorption von Lichtenergie zu einem höheren Energiezustand angeregt werden. Der angeregte Zustand kann jedoch nicht lange aufrechterhalten werden und die angeregten Moleküle kehren in ihren ursprünglichen Zustand zurück. Dabei emittiert das angeregte Molekül Fluoreszenzlicht und Wärme. Das Fluoreszenzlicht hat dabei eine höhere Wellenlänge als das absorbierte Licht und wird mithilfe eines Emissionsfilters in der gewünschten Wellenlänge selektiv zum Detektor geleitet (28).

In-vivo und ex-vivo konfokale Laserscanmikroskopie

Die konfokale Laserscanmikroskopie (KLM) bietet zwei unterschiedliche Anwendungsmöglichkeiten: die in-vivo konfokale Laserscanmikroskopie (in-vivo KLM) und die ex-vivo konfokale Laserscanmikroskopie (ex-vivo KLM). In der Dermatologie sowie in anderen medizinischen Fächern werden beide Systeme für klinische und wissenschaftliche Zwecke eingesetzt.

Bei der in-vivo KLM können direkt am Patienten nicht-invasive oberflächliche horizontale Gewebeuntersuchungen durchgeführt werden. Limitiert ist dieses Verfahren jedoch aufgrund seiner Eindringtiefe von max. 200 µm (30). Weil es sich bei der in-vivo KLM um Echtzeit-Aufnahmen handelt, kann sogar die Fließbewegung der Blutzellen in den Blutgefäßen dargestellt werden (41). Bei dynamischen Prozessen der Haut ist ebenso eine Verlaufsbeobachtung möglich (41). Des Weiteren kommt es bei dieser Anwendung zu keiner Zeitverzögerung zwischen Probeentnahme und Probeuntersuchung (37). Bei der in-vivo KLM gibt es im Vergleich zur klassischen Histologie sowie zur ex-vivo KLM keine Limitierung auf den Bereich, aus dem die Gewebeprobe entnommen wurde (29). Die in-vivo KLM wird bereits im klinischen Alltag in der Dermatologie verwendet und eignet sich hierbei insbesondere zur Beurteilung von malignen und benignen Hauttumoren sowie zur Erfolgs- und Verlaufskontrolle dieser während oder nach der Therapie (21). In der aktuellen S3-Leitlinie zur Diagnostik, Therapie und Nachsorge des Melanoms wird für dieses Verfahren auch eine evidenzbasierte Empfehlung ausgesprochen (13).

Die vorliegende Arbeit beschäftigt sich ausschließlich mit der ex-vivo KLM. Diese ist im Gegensatz zur in-vivo Untersuchung nicht zur Tiefe hin limitiert, da das Gewebe auf der Schnittfläche platziert wird, so dass auch dermale und subkutane Strukturen mit der gewohnt hohen Auflösung dargestellt werden können (41). Aus diesem Grund findet die ex-vivo KLM in der Schnellschnittdiagnostik sowie bei der mikroskopischen Schnittrandkontrolle Anwendung (41). Da bei der ex-vivo KLM die Gewebetoxizität und das Risiko der permanenten Tätowierung durch die Fluorophore außer Acht gelassen werden können, stehen zusätzliche Farbstoffe im Vergleich zur in-vivo KLM zur Verfügung und erleichtern dadurch die Diagnostik (41).

Tumordicke beim malignen Melanom

Für die leitliniengerechte Therapie beim malignen Melanom ist die Ermittlung der Tumordicke essentiell. Für diese gibt es zwei verschiedene Einteilungen. Die vertikale Tumordicke nach Breslow wird vom Stratum granulosum der Epidermis bis zum tiefsten noch nachweisbaren Tumorgewebe gemessen. Daneben wird noch die Tumordicke nach Clark bestimmt, welche die anatomische Eindringtiefe der Tumorzellen beschreibt (7, 11). Aufgrund der größeren prognostischen Relevanz der Tumordicke nach Breslow wird hauptsächlich diese im klinischen Alltag verwendet (6, 8).

Immunfluoreszenz in der ex-vivo KLM

Die Immunfluoreszenz in der ex-vivo KLM ist eine Technik, bei der spezifische Antikörper mit einem fluoreszierenden Farbstoff (Fluorchrom) markiert sind. Diese markierten Antikörper binden anschließend selektiv an ihr entsprechendes Antigen (39) und ermöglichen eine spezifische Darstellung im FM der ex-vivo KLM von ausgesuchten Strukturen und Zellen von Interesse. Dadurch wird eine sichere Diagnosestellung sowie eine genauere Klassifizierung bei Hauttumoren ermöglicht (22). So können mithilfe der Markierung durch anti-Ber-EP4 zuverlässig Basalzellkarzinome von Plattenepithelkarzinomen der Haut unterschieden werden (20). Daneben haben S-100 und Melan-A Antikörper eine hohe Sensitivität bei der Diagnostik des malignen Melanoms sowie melanozytärer Nävi (14,18).

Zielsetzung

Die vorliegende kumulative Dissertation befasst sich mit der prinzipiellen Anwendbarkeit der ex-vivo konfokalen Laserscanmikroskopie in der Dermatologie bei diversen Tumorentitäten.

Hierbei wurden für die Arbeit „Correlation of histological and ex-vivo confocal tumor thickness in malignant melanoma“ insgesamt zehn maligne Melanome im Zeitraum von August bis Oktober 2015 in der Klinik und Poliklinik für Dermatologie und Allergologie der Ludwig-Maximilians-Universität München untersucht. Verglichen wurden hierbei die Ergebnisse der Tumordickenmessung mittels ex-vivo KLM und konventioneller Histopathologie. Ziel war es zu zeigen, dass mittels ex-vivo KLM ebenfalls eine exakte Messung der Tumordicke beim malignen Melanom möglich ist und somit eine schnellere und kostengünstigere Methode für eine bereits intraoperative Tumordickenmessung zur Verfügung stehen könnte.

In der Publikation „Immunofluorescence and confocal microscopy for ex-vivo diagnosis of melanocytic and non-melanocytic skin tumors: A pilot study“ wurden in der Klinik und Poliklinik für Dermatologie und Allergologie der Ludwig-Maximilians-Universität München 50 Hauttumorproben von November 2015 bis Januar 2016 mittels spezifischer Immunfärbung präpariert und anschließend mittels ex-vivo KLM untersucht. Die Ergebnisse dieser Untersuchung wurden statistisch ausgewertet. Ziel war es dabei die Anwendbarkeit von fluoreszenzmarkierten Antikörpern in der ex-vivo KLM zu untersuchen.

Stand der Forschung

Mithilfe der in-vivo KLM wurden in den letzten Jahren zahlreiche Untersuchungen sowohl zu benignen und malignen Hauttumoren als auch zu inflammatorischen und infektiösen Hauterkrankungen durchgeführt (1–4, 9, 10, 16, 23, 24, 34, 36, 35). Ein großer Nachteil der in-vivo KLM ist die Limitierung der Eindringtiefe (17). Diese Limitierung kann bei der ex-vivo konfokalen Laserscanmikroskopie umgangen werden, weswegen bereits zahlreiche Studien zur perioperativen Detektion von Basalzellkarzinomen und Plattenepithelkarzinomen in der mikroskopisch kontrollierten Chirurgie durchgeführt wurden (5, 15, 19, 27, 25, 26).

Zum Zeitpunkt der ersten Studie war bisher nicht bekannt, ob die Tumordicke mithilfe der ex-vivo konfokalen Laserscanmikroskopie gemessen werden kann und ob diese mit der konventionellen histopathologischen Tumordicke direkt übereinstimmt.

Die klassische Immunhistochemie wird seit den 1980er-Jahren dazu verwendet, um z.B. gering differenzierte maligne Tumore und Lymphome besser zu klassifizieren und diagnostizieren (33). Eine zuverlässige Anwendung von fluoreszenzmarkierten Antikörpern für unterschiedliche Hauttumore in der ex-vivo KLM wurde bisher nicht gezeigt.

Studiendesign

Bei beiden Studien handelt es sich um Pilotstudien. Darunter wird eine Studie bezeichnet, die vor einer umfassenden Erhebung durchgeführt wird, um die Effektivität der Forschungsmethode zu testen (40).

Bei der Studie „Correlation of histological and ex-vivo confocal tumor thickness in malignant melanoma“ wurde bei zehn Gewebeprobe von malignen Melanomen die Tumordicke mittels ex-vivo KLM Vivascope® 2500 Multilaser in Reflexions- und Fluoreszenzmodus gemessen und mit der ermittelten Tumordicke in der klassischen Histopathologie verglichen.

Die Untersucher wurden bei der Studie verblindet, um eine Verfälschung der Ergebnisse zu verhindern. Hierzu wurde sowohl die konfokale als auch die histopathologische Tumordicke von unterschiedlichen Spezialisten gemessen, die keine Kenntnis über die Ergebnisse der jeweils anderen Messmethode hatten.

Mit den Ergebnissen der gemessenen Tumordicke in beiden Messmethoden (HTT (histologische Tumordicke) und CTT (konfokale Tumordicke) wurde anschließend eine graphische Korrelationskurve erstellt sowie der Spearman Rangkorrelationskoeffizient berechnet. Zusätzlich wurde ein Bland-Altman-Diagramm erstellt, um weitere Vergleiche zwischen der HTT und CTT zu ermöglichen.

Am Ende wurde zusätzlich überprüft, ob jeweils die gleiche Handlungsempfehlung bezüglich der leitliniengerechten Resektion von Sicherheitsabständen sowie Sentinel-Lymphknoten-Exstirpation bei beiden Messmethoden übereinstimmt.

Für die Studie „Immunofluorescence and confocal microscopy for ex-vivo diagnosis of melanocytic and non-melanocytic skin tumors: A pilot study“ wurden 50 Hauttumorproben von unterschiedlicher Lokalisation ebenfalls mit dem ex-vivo KLM Vivascope® 2500 Multilaser untersucht. Die Proben der unterschiedlichen Hauttumorarten wurden zuvor mit verschiedenen FITC (Fluoresceinisothiocyanat) markierten Antikörpern (S-100, Melan A und anti-Ber-EP4) nach bestimmten Färbeprotokollen und Verdünnungen präpariert und anschließend in Reflexions- und Fluoreszenzmodus untersucht. Die Färbeprotokolle und Verdünnungen wurden anschließend anhand eines Punktevergabesystems bewertet. Dieses orientierte sich bei der Untersuchung mittels ex-vivo KLM an der Signalintensität der jeweiligen Strukturen. Die untersuchten Proben wurden zusätzlich mit einer Negativkontrolle und mit der konventionellen histopathologischen Untersuchung verglichen.

Tabelle 1:

Protokolle der Immunfluoreszenzfärbungen der mittels ex-vivo KLM untersuchten Gewebeproben

Antikörper	Protokoll	Färbeprozedur
S-100	A	PBS, mit Blockierungsagens
	B	PBS, ohne Blockierungsagens
	C	Aceton + PBS, mit Blockierungsagens
	D	Aceton + PBS, ohne Blockierungsagens
Melan A	A	PBS, mit Blockierungsagens
	B	PBS, ohne Blockierungsagens
	C	Aceton + PBS, mit Blockierungsagens
	D	Aceton + PBS, ohne Blockierungsagens
Ber-EP4	A	PBS, mit Blockierungsagens
	B	PBS, ohne Blockierungsagens

Abkürzungen: KLM - konfokale Laserscanmikroskopie; PBS - Phosphatgepufferte Salzlösung

Zusammenfassung der Ergebnisse

Bei der Studie „Correlation of histological and ex-vivo confocal tumor thickness in malignant melanoma“ wurden insgesamt zehn Gewebeproben mittels ex-vivo KLM und konventioneller Histopathologie untersucht, wobei eine Probe aufgrund technischer Gründe bei der ex-vivo KLM ausgeschlossen werden musste.

Sowohl in der graphischen Korrelationskurve als auch bei der Berechnung des Spearman Rangkorrelationskoeffizienten von 1.00 (sowohl für Reflexions- als auch für Fluoreszenzmodus) konnte eine hohe Übereinstimmung der beiden Messmethoden nachgewiesen werden.

Im Bland-Altman-Diagramm wurden nur geringe Abweichungen sowohl für die RM-CTT (konfokale Tumordicke im Reflexionsmodus) als auch für die FM-CTT (konfokale Tumordicke im Fluoreszenzmodus) im Vergleich zur HTT (histologische Tumordicke) nachgewiesen. Dabei war die mittlere Differenz $0,09 \pm 0,30$ mm für RM-CTT und HTT, und $0,19 \pm 0,35$ mm für FM-CTT und HTT. Diese Ergebnisse zeigen ebenfalls die große Übereinstimmung der beiden Methoden.

Alle mittels ex-vivo KLM untersuchten Gewebeproben wurden richtig der jeweils empfohlenen Größe des Sicherheitsabstands entsprechend der Leitlinie zugeordnet.

In der Studie „Immunofluorescence and confocal microscopy for ex-vivo diagnosis of melanocytic and non-melanocytic skin tumors: A pilot study“ wurden insgesamt 50 Hauttumorproben mittels FITC-markierten Antikörpern nach verschiedenen Färbeprotokollen und Verdünnungen präpariert und anschließend mittels ex-vivo KLM untersucht.

Hierbei zeigte sich, dass Metastasen beim malignen Melanom in 55,6% erfolgreich mit der S100 Immunfärbung markiert werden konnten. Die besten Ergebnisse wurden mittels Protokoll B (PBS, ohne Blockierungsagens) bei einer Verdünnung des Antikörpers von 1:200 erzielt.

Mithilfe der Melan A Immunfärbung konnte bei Metastasen des malignen Melanoms in 66,7% ein positives Signal ermittelt werden. Das Protokoll B (PBS, ohne Blockierungsagens) mit einer Verdünnung von 1:500 eignete sich hier am besten.

Für Basalzellkarzinome wurde die Ber-EP4 Immunfärbung verwendet und zeigte für Protokoll A (PBS, mit Blockierungsagens) in einer Verdünnung des fluoreszenzmarkierten Antikörpers von 1:200 und 1:500 die besten Ergebnisse. Insgesamt wurde in 85,7 % ein positives Signal im Fluoreszenzmodus detektiert. Somit konnte in dieser Studie die Durchführbarkeit der immunhistochemischen Färbung in der ex-vivo KLM gezeigt werden.

IV. Zusammenfassung

Die ex-vivo konfokale Laserscanmikroskopie ist eine neuartige Methode, um frische Gewebeproben der Haut innerhalb kürzester Zeit auf Zellebene zu untersuchen. Sie kann somit als ergänzende bzw. alternative Methode zur konventionellen histopathologischen Untersuchung angesehen werden. Es wurden bereits zahlreiche Studien zur perioperativen Detektion von Basalzellkarzinomen und Plattenepithelkarzinomen in der mikroskopisch kontrollierten Chirurgie („Mohs Surgery“) mittels ex-vivo KLM durchgeführt.

Die vorliegende Dissertation befasst sich mit der Untersuchung von Anwendungsmöglichkeiten der ex-vivo KLM bei verschiedenen Tumorentitäten und vergleicht die Methode mit der konventionellen histopathologischen Untersuchung, dem aktuellen Goldstandard.

Ziel der gesamten Forschungsarbeiten war es, die Tumordickenmessung mittels ex-vivo KLM mit der histopathologischen Messung zu vergleichen sowie die Möglichkeit der spezifischen Detektion der Tumorzellen in immunhistochemisch gefärbten Präparaten von Hauttumoren mittels ex-vivo KLM zu beweisen.

Für die Studie „Correlation of histological and ex-vivo confocal tumor thickness in malignant melanoma“ wurden insgesamt zehn Hauttumorproben untersucht. Es zeigte sich sowohl in der graphischen Korrelationskurve als auch bei der Berechnung des Spearman Korrelationskoeffizienten mit dem Ergebnis 1,00 eine hohe Übereinstimmung der beiden Testmethoden. Des Weiteren konnten in einem Bland-Altman-Diagramm die Differenzen der beiden Messmethoden gegen den Mittelwert der beiden Methoden aufgetragen werden und zeigten auch hier nur geringe Unterschiede der mittleren Differenz von $0,09 \pm 0,30$ mm beim Vergleich von RM-CTT und HTT sowie von $0,19 \pm 0,35$ mm beim Vergleich von FM-CTT und HTT.

Die Entscheidung über die Resektionsgröße der Sicherheitsabstände und Sentinel-Lymphknoten-Exstirpation stimmte bei der ex-vivo KLM in allen Fällen mit der konventionellen Histopathologie überein.

Die ermittelten Ergebnisse dieser Studie weisen darauf hin, dass die ex-vivo KLM eine Option für die intra-/perioperative Tumordickenmessung beim malignen Melanom sein könnte. Die Tumordicke nach Breslow entscheidet maßgeblich darüber, in welchem Umfang Sicherheitsabstände bei Resektion eingehalten und Sentinel-Lymphknoten-Exstirpationen durchgeführt werden müssen. Eine bereits intraoperative Tumordickenmessung mittels ex-vivo KLM könnte folglich dem Patienten eine erneute Operation mit allen Unannehmlichkeiten ersparen.

Für die Studie „Immunofluorescence and confocal microscopy for ex-vivo diagnosis of melanocytic and non-melanocytic skin tumors: A pilot study“ wurden insgesamt 50 Tumorgewebeproben nach unterschiedlichen immunhistochemischen Färbeprotokollen und Verdünnungen präpariert und anschließend die Signalstärke mittels ex-vivo KLM nach einem Punktevergabesystem bewertet.

Die Immunfärbung mit S100 bei Metastasen des malignen Melanoms war in 55,6 % der Fälle positiv und am besten mittels Färbeprotokoll B (PBS, ohne Blockierungssagens) in einer Verdünnung des Antikörpers von 1:200 darstellbar.

In 66,7 % und ebenfalls nach Protokoll B (PBS, ohne Blockierungsagens) mit einer idealen Verdünnung von 1:500 war die Färbung mit dem fluoreszenzmarkierten Melan A Antikörper bei Metastasen des malignen Melanoms positiv.

Die Ber-EP4 Immunfärbung konnte beim Basalzellkarzinom die höchsten Ergebnisse mit einer Nachweisrate von 85,7 % aufweisen. Hierbei war das Färbeprotokoll A (PBS, mit Blockierungsagens) mit einer Verdünnung des Antikörpers von 1:200 und 1:500 am besten geeignet.

Folglich konnte gezeigt werden, dass fluoreszenzmarkierte Antikörper auch in der ex-vivo KLM angewendet werden können und somit möglicherweise eine zukünftige Verbesserung der bereits intraoperativen Hauttumordiagnostik möglich ist. Durch die Bindung der Antikörper an spezifische Zellen können Hauttumore mit einer höheren Sicherheit diagnostiziert und differenziert werden.

Zusammenfassend lässt sich sagen, dass die ex-vivo KLM eine vielversprechende Methode darstellt, um unter anderem bereits intraoperativ Hauttumore schneller zu evaluieren und dadurch die leitliniengerechte Therapie frühzeitiger anzuwenden. Eine Ausweitung der Studiengröße sowie die Untersuchung weiterer dermatologischer Erkrankungen ist das Ziel für die Zukunft, denn die ex-vivo KLM könnte zahlreiche medizinische, finanzielle und soziale Vorteile mit sich bringen.

V. Summary

The ex-vivo confocal laser scanning (CLSM) microscopy is a novel method to examine fresh tissue samples of the skin on a cellular level within a very short time. It can thus be regarded as a supplementary or alternative method of conventional histopathological examination. Numerous studies on perioperative detection of basal cell carcinoma and squamous cell carcinoma in microscopic controlled surgery (Mohs Surgery) have been performed by ex-vivo CLSM.

This dissertation deals with the investigation of various applications of ex-vivo CLSM in various tumor entities and compares the method with conventional histopathological examination, the current gold standard.

The aim of the research work was to compare the tumor thickness measurement by ex-vivo CLSM with the histopathological measurement and to prove the possibility of detecting immunohistochemically stained preparations of skin tumors using ex-vivo CLSM.

For the study "Correlation of histological and ex-vivo confocal tumor thickness in malignant melanoma" a total of ten skin tumor samples were examined, showing a high correlation between the two different measurement methods both in the graph correlation curve and the calculation of the Spearman correlation coefficient with the result 1.00. Furthermore, in a Bland-Altman diagram, the differences between the two methods were plotted against the mean of the two methods and again showed only slight differences in the mean difference of 0.09 ± 0.30 mm when comparing RM-CTT and HTT and 0.19 ± 0.35 mm comparing FM-CTT and HTT. The decision on the resection size of the safety margins and sentinel lymph node extirpation was in all cases of ex-vivo CLSM consistent with conventional histopathology.

The results of this study indicated that the measurement of the tumor thickness with ex-vivo CLSM may be a potential alternative to the conventional histopathological tumor thickness measurement in malignant melanoma. The tumor thickness according to Breslow decisively determines the extent of consecutive safety margins and indication for sentinel lymph node biopsy. An intraoperative tumor thickness measurement using ex-vivo CLSM could thus spare the patient a reoperation with all associated inconveniences.

For the study "Immunofluorescence and confocal microscopy for ex-vivo diagnosis of melanocytic and non-melanocytic skin tumors: A pilot study" a total of 50 tumor tissue samples were prepared according to different immunohistochemical staining protocols and dilutions, and then the signal strengths were evaluated by ex-vivo CLSM according to a scoring system.

The immunostaining with S100 in metastases of the melanoma was positive in 55.6% of cases and best represented by staining protocol B (PBS, without blocking agent) in a dilution of the antibody of 1: 200. In 66.7% and also according to protocol B (PBS, without blocking agent) with an ideal dilution of 1: 500, staining with the fluorescence-labeled Melan A antibody was positive in metastases of the melanoma.

The Ber-EP4 immunostaining showed the highest results in basal cell carcinoma with a detection rate of 85.7%. Here, the staining protocol A (PBS, with blocking agent) with a dilution of the antibody of 1: 200 and 1: 500 was most suitable.

Consequently, it could be shown that fluorescence-labeled antibodies can also be used in the ex-vivo CLSM. This may lead to a future improvement of intraoperative skin tumor diagnostics. By binding the antibodies to specific cells, skin tumors can be diagnosed and differentiated with a higher accuracy.

In summary, the ex-vivo CLSM represents a promising method for faster intraoperative evaluation of skin tumors and thus immediate application of a guideline-based therapy. An expansion of the studies as well as investigation of further dermatological diseases are the goals for the future, since ex-vivo CLSM may bring numerous medical, financial and social benefits.

VI. Veröffentlichung 1

Correlation of histological and ex-vivo confocal tumor thickness in malignant melanoma

Veröffentlicht in:

Hartmann D §, Krammer S §, Ruini C, Ruzicka T, Braunmühl T von. Correlation of histological and ex-vivo confocal tumor thickness in malignant melanoma. Lasers in medical science 2016; 31(5):921–7.

doi: 10.1007/s10103-016-1936-5

Impact Factor of Lasers in Medical Science (2016): 2.299

VII. Veröffentlichung 2

Immunofluorescence and confocal microscopy for ex-vivo diagnosis of melanocytic and non-melanocytic skin tumors: a pilot study

Veröffentlicht in:

Hartmann D, Krammer S, Vural S, Bachmann MR, Ruini C, Sárdy M et al. Immunofluorescence and confocal microscopy for ex-vivo diagnosis of melanocytic and non-melanocytic skin tumors: A pilot study. Journal of biophotonics 2018; 11(3).

doi: 10.1002/jbio.201700211

Impact Factor of Journal of Biophotonics (2017): 3.768

VIII. Literaturverzeichnis

1. Agero ALC, Busam KJ, Benvenuto-Andrade C, Scope A, Gill M, Marghoob AA et al. Reflectance confocal microscopy of pigmented basal cell carcinoma. *Journal of the American Academy of Dermatology* 2006; 54(4):638–43.
2. Ahlgrimm-Siess V, Massone C, Scope A, Fink-Puches R, Richtig E, Wolf IH et al. Reflectance confocal microscopy of facial lentigo maligna and lentigo maligna melanoma: A preliminary study. *The British Journal of Dermatology* 2009; 161(6):1307–16.
3. Ardigò M, Maliszewski I, Cota C, Scope A, Sacerdoti G, Gonzalez S et al. Preliminary evaluation of in vivo reflectance confocal microscopy features of discoid lupus erythematosus. *The British Journal of Dermatology* 2007; 156(6):1196–203.
4. Astner S, González S, Gonzalez E. Noninvasive evaluation of allergic and irritant contact dermatitis by in vivo reflectance confocal microscopy. *Dermatitis: Contact, Atopic, Occupational, Drug* 2006; 17(4):182–91.
5. Bennàssar A, Carrera C, Puig S, Vilalta A, Malvehy J. Fast evaluation of 69 basal cell carcinomas with ex vivo fluorescence confocal microscopy: Criteria description, histopathological correlation, and interobserver agreement. *JAMA Dermatology* 2013; 149(7):839–47.
6. Berking C. Maligne Melanome: Empfehlungen zur Diagnostik, Therapie und Nachsorge. 6. Aufl. München: Zuckschwerdt; 2011.
7. Breslow A. Thickness, cross-sectional areas and depth of invasion in the prognosis of cutaneous melanoma. *Annals of Surgery* 1970; 172(5):902–8.
8. Büttner P, Garbe C, Bertz J, Burg G, D'Hoedt B, Drepper H et al. Primary cutaneous melanoma. Optimized cutoff points of tumor thickness and importance of Clark's level for prognostic classification. *Cancer* 1995; 75(10):2499–506.
9. Carvalho N de, Farnetani F, Ciardo S, Ruini C, Witkowski AM, Longo C et al. Reflectance confocal microscopy correlates of dermoscopic patterns of facial lesions help to discriminate lentigo maligna from pigmented nonmelanocytic macules. *The British Journal of Dermatology* 2015; 173(1):128–33.
10. Cinotti E, Perrot JL, Labeille B, Cambazard F, Rubegni P. Ex vivo confocal microscopy: An emerging technique in dermatology. *Dermatology Practical & Conceptual* 2018; 8(2):109–19.
11. Clark WH, From L, Bernardino EA, Mihm MC. The histogenesis and biologic behavior of primary human malignant melanomas of the skin. *Cancer Research* 1969; 29(3):705–27.
12. Cox GC. Optical imaging techniques in cell biology. 2. ed. Boca Raton, Fla.: CRC Press; 2012. Abrufbar unter der URL:<http://site.ebrary.com/lib/alltitles/docDetail.action?docID=10562537>.

13. Deutsche Krebsgesellschaft, Deutsche Krebshilfe, AWMF. Leitlinienprogramm Onkologie: Diagnostik, Therapie und Nachsorge des Melanoms, Langversion 3.1 2018 [zuletzt geprüft am 15.08.2018]. Abrufbar unter der URL:<https://www.leitlinienprogramm-onkologie.de/leitlinien/melanom/>.
14. Elder DE. Lever's Histopathology of the Skin. Philadelphia: Wolters Kluwer; 2015. Abrufbar unter der URL:<http://gbv.ebib.com/patron/FullRecord.aspx?p=3418580>.
15. Espinasse M, Cinotti E, Grivet D, Labeille B, Prade V, Douchet C et al. 'En face' ex vivo reflectance confocal microscopy to help the surgery of basal cell carcinoma of the eyelid. *Clinical & Experimental Ophthalmology* 2017; 45(5):442–7.
16. Ferrari B, Pupelli G, Farnetani F, Carvalho NT de, Longo C, Reggiani C et al. Dermoscopic difficult lesions: An objective evaluation of reflectance confocal microscopy impact for accurate diagnosis. *Journal of the European Academy of Dermatology and Venereology: JEADV* 2015; 29(6):1135–40.
17. Hartmann D, Ruini C, Mathemeier L, Dietrich A, Ruzicka T, Braunmühl T von. Identification of ex-vivo confocal scanning microscopic features and their histological correlates in human skin. *Journal of Biophotonics* 2016; 9(4):376–87.
18. Hein R, Bosserhoff A, Ring J. Tumormarker beim malignen Melanom. *Deutsches Ärzteblatt International* 2006; 103(14):A-943.
19. Karen JK, Gareau DS, Dusza SW, Tudisco M, Rajadhyaksha M, Nehal KS. Detection of basal cell carcinomas in Mohs excisions with fluorescence confocal mosaicing microscopy. *The British Journal of Dermatology* 2009; 160(6):1242–50.
20. Kist D, Perkins W, Christ S, Zachary CB. Anti-human epithelial antigen (Ber-EP4) helps define basal cell carcinoma masked by inflammation. *Dermatologic Surgery: official publication for American Society for Dermatologic Surgery [et al.]* 1997; 23(11):1067–70.
21. Laserscanmikroskopie; 2018 [zuletzt geprüft am 15.08.2018]. Abrufbar unter der URL:<http://www.klinikum.uni-muenchen.de/Klinik-und-Poliklinik-fuer-Dermatologie-und-Allergologie/de/AbteilungenSprechstunden/Laserscanmikroskopie/index.html>.
22. LeBoit PE, Herausgeber. Pathology and genetics of skin tumours. Reprinted. Lyon: IARC Press; 2007. (World Health Organization Classification of tumours; Bd. 10).
23. Leclercq A, Cinotti E, Labeille B, Perrot JL, Cambazard F. Ex vivo confocal microscopy: A new diagnostic technique for mucormycosis. *Skin Research and Technology* 2016; 22(2):203–7.
24. Longo C, Moscarella E, Pepe P, Cesinaro AM, Casari A, Manfredini M et al. Confocal microscopy of recurrent naevi and recurrent melanomas: A retrospective morphological study. *The British Journal of Dermatology* 2011; 165(1):61–8.
25. Longo C, Ragazzi M, Gardini S, Piana S, Moscarella E, Lallas A et al. Ex vivo fluorescence confocal microscopy in conjunction with Mohs micrographic surgery for

cutaneous squamous cell carcinoma. *Journal of the American Academy of Dermatology* 2015; 73(2):321–2.

26. Longo C, Ragazzi M, Rajadhyaksha M, Nehal K, Bennassar A, Pellacani G et al. In Vivo and Ex Vivo Confocal Microscopy for Dermatologic and Mohs Surgeons. *Dermatologic Clinics* 2016; 34(4):497–504.

27. Longo C, Rajadhyaksha M, Ragazzi M, Nehal K, Gardini S, Moscarella E et al. Evaluating ex vivo fluorescence confocal microscopy images of basal cell carcinomas in Mohs excised tissue. *The British Journal of Dermatology* 2014; 171(3):561–70.

28. MAVIG GmbH. Vivascope® Multilaser: Introduction: Vivascope® 2500 ex vivo [Unveröffentlichtes Manuskript]; 2014.

29. MAVIG GmbH. MAVIG VivaScope - In vivo-Geräte [zuletzt geprüft am 15.08.2018]. Abrufbar unter der URL:<http://www.vivascope.de/produkte/geraete/in-vivo-geraete.html>.

30. MAVIG GmbH. Technische Daten VivaScope® 3000 [zuletzt geprüft am 14.06.2018]. Abrufbar unter der URL:<http://www.vivascope.de/produkte/geraete/in-vivo-geraete/vivascopers-3000/technische-daten.html>.

31. Minsky M. Memoir on inventing the confocal scanning microscope. *Scanning* 2011; 10(4):128–38.

32. Minsky M. Microscopy Apparatus: Number US3013467 A 1957 [zuletzt geprüft am 14.06.2018]. Abrufbar unter der URL:<https://patentimages.storage.googleapis.com/ac/06/dc/56fc97da7466c2/US3013467.pdf>.

33. Noll S, Schaub-Kuhnen S, Höfler H, Herausgeber. *Praxis der Immunhistochemie*. 1. Aufl. München: Urban & Fischer; 2000.

34. Nori S, Rius-Díaz F, Cuevas J, Goldgeier M, Jaen P, Torres A et al. Sensitivity and specificity of reflectance-mode confocal microscopy for in vivo diagnosis of basal cell carcinoma: A multicenter study. *Journal of the American Academy of Dermatology* 2004; 51(6):923–30.

35. Pellacani G, Longo C, Malveyh J, Puig S, Carrera C, Segura S et al. In vivo confocal microscopic and histopathologic correlations of dermoscopic features in 202 melanocytic lesions. *Archives of Dermatology* 2008; 144(12):1597–608.

36. Pellacani G, Pepe P, Casari A, Longo C. Reflectance confocal microscopy as a second-level examination in skin oncology improves diagnostic accuracy and saves unnecessary excisions: A longitudinal prospective study. *The British Journal of Dermatology* 2014; 171(5):1044–51.

37. Portal Konfokale Laserscanmikroskopie zum Erkennen von Hautkrebs. Übersicht Konfokale Laserscanmikroskopie; 2018 [zuletzt geprüft am 15.08.2018]. Abrufbar unter der URL:<https://www.erkennen-von-hautkrebs.de/wissenschaft/uebersicht-konfokale-laserscanmikroskopie>.

38. Rajadhyaksha M, Grossman M, Esterowitz D, Webb RH, Anderson RR. In vivo confocal scanning laser microscopy of human skin: Melanin provides strong contrast. *The Journal of Investigative Dermatology* 1995; 104(6):946–52.
39. Renz H. *Praktische Labordiagnostik: Lehrbuch zur Laboratoriumsmedizin, klinischen Chemie und Hämatologie*. Berlin: de Gruyter; 2009.
40. Roche Lexikon Medizin Sonderausgabe. 5. Aufl.: Urban Fischer Verlag - Nachschlagewerke; 2013. Abruflbar unter der URL:<http://search.ebscohost.com/login.aspx?direct=true&scope=site&db=nlebk&db=nlabk&AN=807953>.
41. Welzel J, Ulrich M, Lange-Asschenfeldt S, Stolz W, Sattler E. S1 Leitlinie: Konfokale Lasermikroskopie in der Dermatologie Juli 2017 [zuletzt geprüft am 14.06.2018]. Abruflbar unter der URL:https://www.awmf.org/uploads/tx_szleitlinien/013-076l_S1_Konfokale_Lasermikroskopie_der_Haut_2017-08.pdf.
42. Wilhelm S, Gröbler B, Gluch M, Heinz H. *Mikroskopie von Carl Zeiss Grundlagen: Die konfokale Laser Scanning Mikroskopie* [zuletzt geprüft am 14.06.2018]. Abruflbar unter der URL:http://www.cai.hhu.de/fileadmin/redaktion/Fakultaeten/Mathematisch-Naturwissenschaftliche_Fakultaet/CAI/Literatur/Die_konfokale_Laser_Scanning_Mikroskopie.pdf.

IX. Danksagung

An erster Stelle gilt mein Dank meinen beiden Betreuerinnen Frau Prof. Dr. med. Tanja von Braunmühl und Frau PD. MUDr. Daniela Hartmann, sowohl für ihre wissenschaftliche und methodische Unterstützung als auch für die vielen nicht-wissenschaftlichen und motivierenden Gesprächen während der gesamten Bearbeitungsphase meiner Dissertation.

Ebenso möchte ich mich recht herzlich bei Herrn Professor Dr. med. Dr. h. c. mult. Thomas Ruzicka für die Betreuung und Unterstützung während der Dissertationsarbeit bedanken.

Besonders möchte ich an dieser Stelle auch meinen Eltern und meinem Bruder Christian für die unermüdliche Stärkung und Motivierung danken, sowie für das stets offene Ohr für meine Gedanken.