

**Aus der Klinik und Poliklinik für Frauenheilkunde und Geburtshilfe
der Ludwigs- Maximilian Universität München**

Campus Großhadern

Direktor: Prof. Dr. Klaus Friese

**Neue Erkenntnisse auf dem Gebiet der
Optischen Kohärenztomographie
bei der Beurteilung dysplastischer Veränderungen
der Cervix Uteri**

Dissertation

zum Erwerb des Doktorgrades der Medizin
an der Medizinischen Fakultät der
Ludwig–Maximilians-Universität München

vorgelegt von:

Rebecca Mirjam Gaschler

Aus Immenstadt im Allgäu

2014

Mit Genehmigung der Medizinischen Fakultät der Universität München

Berichterstatter: Herr PD Dr. med. Christian Dannecker

Mitberichterstatter: Priv. Doz. Dr. med. Marcus Treitl
Priv. Doz. Dr. med. Rainer Wiedemann
Prof. Dr. med. Stephan Thureau

Mitbetreuung durch den promovierten
Mitarbeiter: Frau PD Dr. med. Julia Gallwas

Dekan: Prof. Dr. med. Dr. h.c. M. Reiser, FACR, FRCR

Tag der mündlichen Prüfung: 30. Januar 2014

„Wir dürfen nicht denen glauben, die heute mit philosophischer Miene und überlegenem Tone den Kulturuntergang prophezeien und sich in dem Ignorabimus gefallen. Für uns gibt es kein Ignorabimus, und meiner Meinung nach auch für die Naturwissenschaft überhaupt nicht. Statt des törichten Ignorabimus heiße im

Gegenteil unsere Losung:

Wir müssen wissen — wir werden wissen!“

(David Hilbert, deutscher Mathematiker 1862- 1943)

Diese Arbeit widme ich
meinen Eltern, Dr. Gabriela Gaschler und Dr. Rudolf Gaschler
und meinen drei Brüdern, Tobias, Raphael und Leander.

Inhaltsverzeichnis

1. Einleitung	7
1.1 Zervikale intraepitheliale Neoplasie - eine präkanzeröse Veränderung der Zervix	7
1.1.1 Stadien und Eigenschaften bis hin zum Karzinom	7
1.1.2 Epidemiologische Daten zur Inzidenz, Prävalenz und Mortalität	11
1.1.3 Pathogenese und Risikofaktoren	13
1.2 Optische Kohärenztomographie	18
1.2.1 Technische Methode	18
1.2.2 Anwendungsbereiche und klinische Erfolge.....	21
1.2.3 Derzeitiger Entwicklungsstand der OCT in der Gynäkologie.....	23
1.2.4 Vergleich mit bereits etablierten Screeningverfahren.....	27
2. Fragestellung und Zielsetzung.....	30
3. Material und Methoden.....	33
3.1 Patientenkollektiv.....	33
3.2 Studiendurchführung	34
3.2.1 Materialgewinnung und Studienaufbau.....	34
3.2.2 Zusatzuntersuchung mittels des Vivosight OCT Scanners.....	37
3.2.3 Auswertung und Beurteilung der OCT Bilder und der Histologie.....	38
3.2.4 Erstellen der Helligkeitsprofile für die spätere statistische Auswertung	43
3.3 Technische Daten zum Niris Imaging System, Modell Typ 1300 der Firma Imalux	46
3.4 Technische Daten zum Vivosight OCT Scanner der Firma Michelson Diagnostics	47
3.5 Statistische Methoden	50
3.5.1 Kontingenztabelle	50
3.5.2 Korrespondenzanalyse.....	52

3.5.3 Diskriminanzanalyse.....	55
3.5.4 Mittlere Kurvenverläufe, sog. Musterprofile und deren Standardabweichungen.....	57
3.5.5 Test der Gleichheit von mittleren Profilen und korrespondierenden Standardabweichungen.....	59
3.6 Auflistung der verwendeten Computer Programme	60
4. Ergebnisse	61
4.1 Deskriptive Daten	61
4.2 Untersuchungen mit dem Vivosight Multibeam OCT Scanner.....	64
4.2.1 Vergleich mit den Aufnahmen des Niris Imaging Systems in 2D.....	64
4.2.2 Darstellung von dreidimensionalen OCT Datenblöcken	67
4.2.3 Aufsicht auf die Basalmembran und auf die Säulen mittels des Volume Viewers.....	69
4.2.4 Technische Probleme des Vivosight OCT Scanners.....	72
4.3 Qualitätsbeurteilung der OCT Diagnostik.....	76
4.3.1 Ergebnisse der Analyse der Kontingenztabelle.....	76
4.3.2 Ergebnisse der Korrespondenzanalyse	81
4.4 Analyse der Helligkeitsprofile unterschiedlicher CIN Stadien	83
4.4.1 Mittlere Profile aller Krankheitskategorien.....	83
4.4.2 Graphische Darstellung der Standardabweichung aller Krankheitskategorien	87
4.5 Postoperatives Verhalten des Gewebes im OCT	90
4.5.1 Gewebeuntersuchungen im vierstündigen Verlauf ex- vivo.....	90
4.5.2 Vergleich präoperativer und postoperativer OCT Bilder	94
4.6 Automatische Klassifizierung von Profilen mithilfe der Diskriminanzanalyse.....	96
4.7 Mixture Discriminant Analysis zur kritischen Bewertung der Ergebnisse der LDA.....	102
5. Diskussion.....	105
5.1 Diskussion von Material und Methoden	105

5.1.1 Kritische Betrachtung des Patientenkollektivs und Datenmaterials	105
5.1.2 Diskussion der technischen Aspekte und Methodik	106
5.2 Diskussion der Ergebnisse	110
5.2.1 Diskussion der VOS Daten und Vergleich mit anderen Studien zu 3D OCT Tomogrammen.....	110
5.2.2 Bedeutung der Ergebnisse der Kontingenztabelle und Korrespondenzanalyse	112
5.2.3 Diskussion der Analyse zur mittleren Profilen und deren Standardabweichung	116
5.2.4 Diskussion der Untersuchungen an ex vivo erhobenen OCT Bildern	118
5.2.5 Diskussion der Ergebnisse der linearen Diskriminanzanalyse	119
5.2.6 Diskussion der Ergebnisse der Mixture Discriminant Analysis (MDA)	122
6. Zusammenfassung und Ausblick.....	124
7. Literaturverzeichnis	130
8. Abbildungsverzeichnis.....	139
9. Tabellenverzeichnis.....	142
10. Abkürzungsverzeichnis.....	143
11. Danksagung	146

1. Einleitung

1.1 Zervikale intraepitheliale Neoplasie - eine präkanzeröse

Veränderung der Zervix

1.1.1 Stadien und Eigenschaften bis hin zum Karzinom

Das invasive Zervixkarzinom ist die zweithäufigste Krebsart bei Frauen weltweit. Jährlich erkranken ca. 493.000 Frauen, wovon 273.000 daran versterben.⁷ Trotz enormer Fortschritte in den vergangenen Jahrzehnten durch Screening Programme, Früherkennungsmaßnahmen und in der Therapie starben dennoch allein in Deutschland im Jahr 2008 1596 Patientinnen an einem Zervixkarzinom.⁸

Die Zervix weist zwei unterschiedliche Arten von Epithelien auf und wird in zwei Strukturen unterteilt: Den Zervikalkanal, die sog. Endozervix, die mit einschichtigem, schleimbildendem Zylinderepithel ausgekleidet ist und die Ektozervix, auch Portio Vaginalis genannt. Sie stellt den kaudalen Abschluss der Zervix und gleichzeitig den Übergang in die Vagina dar. Hier befindet sich die Grenze zwischen dem Zylinderepithel der Endozervix und dem mehrschichtigen, unverhornten Plattenepithel der Vagina. Das auf der Portio sichtbare Zylinderepithel imponiert hellrot und wird auch Ektopie genannt. Die Ektopie ist ein physiologisches Erscheinungsbild. Die Grenzzone zwischen dem ektopischen Zylinderepithel und dem Plattenepithel unterliegt ständigen Umbauvorgängen und wird daher als Transformationszone bezeichnet. Die Lage der Transformationszone ist variabel und verändert sich im Laufe des Lebens unter dem Einfluss der weiblichen Sexualhormone. Bei geschlechtsreifen Frauen liegt die Transformationszone eher ektozervikal auf der Portiooberfläche und verlagert sich nach der Menopause in den Zervikalkanal zurück.^{9;10}

Im Bereich der Transformationszone kommt es physiologischerweise zur Metaplasie, dies bedeutet die Umwandlung des Zylinderepithels in geschichtetes, unverhorntes Plattenepithel. Diese Umbauvorgänge scheinen das Epithel besonders anfällig für die Infektion mit Humanen Papilloma Viren (HPV) und für die damit verbundenen präkanzerösen Veränderungen zu machen.¹¹ Auch fördern chronische Reizungen, wie Entzündungen oder Mikrotraumata die Reparatur- und Umbauvorgänge in der Transformationszone.⁹

Die präkanzerösen Vorstufen des Zervixkarzinoms werden Zervikale Intraepitheliale Neoplasie (CIN) genannt und in 3 kontinuierlich ineinander übergehende Stufen unterteilt. Diese können bis hin zum Karzinom voranschreiten. Dabei spricht man von leichter, mittlerer und schwerer Dysplasie, oder auch CIN 1 bis 3.¹² Die Dysplasie ist eine Reifungs- und Differenzierungsstörung und kann sowohl beim Plattenepithel, als auch beim Zylinderepithel vorkommen. Zellatypien sind wichtige Kriterien für die Diagnose der CIN. Sie müssen in allen Zellschichten des Epithels auffindbar sein und können im zytologischen Abstrich in den abgeschilferten, oberflächlichen Epithelzellen nachgewiesen werden.¹³

Zu den typischen Veränderungen einer CIN gehören:

- **Pleomorphie** = unterschiedliche Zellkernformen und Größen
- **Hyperchromasie** = verstärkte Anfärbbarkeit der Zellkerne aufgrund des erhöhten Chromatin- Gehalts
- **hohe Mitoserate, mit atypischen Mitosefiguren.** Dabei sind die Mitosefiguren nicht nur, wie im gesunden Gewebe, auf die Basal- und Parabasalzellschicht konzentriert, sondern in allen Ebenen des Epithels vertreten.
- **Aneuploidie** = numerische Chromosomenaberrationen als Zeichen der genomischen Instabilität von HPV infizierten Zellen
- **Koilozytose** = perinukleäre Aufhellung und Zellkernvergrößerung, als pathognomonisches Zeichen einer HPV Infektion
- **Bi- und Mega- nukleare Zellkerne**
- **Rückgang von Glykogen produzierenden Epithelzellen.** Dieses Phänomen lässt sich mit der Schiller- Jodprobe nachweisen. Hierbei wird die Portio mit Lugol- (Jod-) Lösung versehen. An gesunden, Glykogen- haltigen Epithelstellen kommt es zu einer braunen Farbreaktion zwischen Jodid und Glykogen. Auf diese Weise lassen sich die pathologischen, sog. Jod- negativen und damit Glykogen- armen Epithelareale genauer differenzieren.¹⁰
- **Akanthose** = Verdickung des Epithels, besonders in den glykogenarmen Bereichen
- **Parakeratose** = Differenzierungsstörung des Plattenepithels, bei der die Zellkerne bis in die oberflächlichsten Schichten bestehen bleiben
- **Hyperkeratose** = verstärkte Verhornung der oberflächlichen Zellen, was sich sehr eindrücklich bei der kolposkopischen Untersuchung zeigen lässt.
- **Verschiebung der Zellkern/Zellplasma Relation** zugunsten des Kerns
- **Zunehmende Reifungs- Schichtungs- und Differenzierungsstörungen** ^{9;10;14-16}

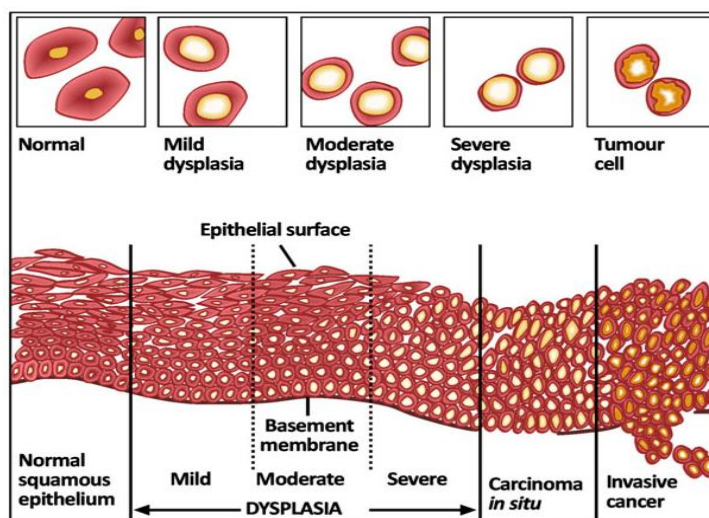


Abb. 1: Modell über die Entwicklung der CIN. Quelle: ²

Der Unterschied zwischen den einzelnen CIN Stufen besteht weniger in der Art und Weise der Zellkernatypien, als in ihrer unterschiedlich starken Ausprägung. So treten die Atypien bei niedrigmalignen CIN Stufen weniger zahlreich auf und befinden sich eher basal im Epithel. Mit zunehmender Dysplasie nimmt der Anteil des normal differenzierten und ausgereiften Epithels ab. Bei einer CIN 1 beschränkt sich die Dysplasie auf das unterste Drittel des Epithels, bei einer CIN 2 nimmt es bereits 2/3 der Epitheldicke ein und bei einer CIN 3 lässt sich die Dysplasie entlang der gesamten Epitheldicke nachweisen.¹⁷

Zur Veranschaulichung der Entwicklung einer CIN dient das Modell in Abb. 1. Hier im Anschluss folgen histologische Schnittbilder, die überwiegend vom Patientenkollektiv dieser Studie gewonnen wurden (Tabelle 1).

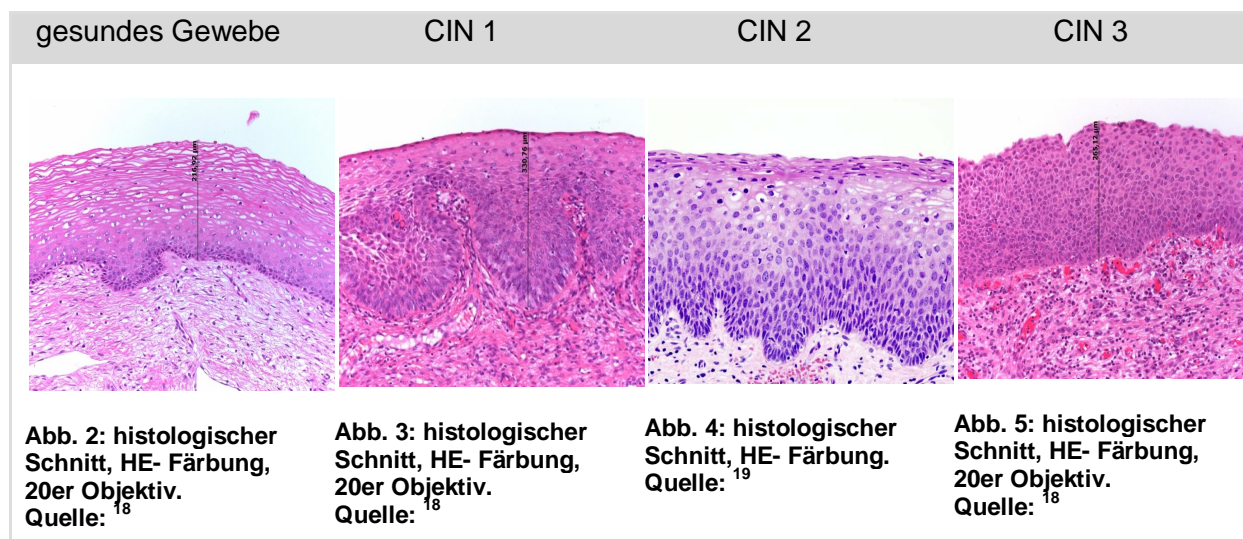


Tabelle 1: Zusammenstellung histologischer Schnittbilder der verschiedenen CIN Stufen (s. Abb. 2 – 5)

Aufgrund der sich ändernden Lage der Transformationszone im Laufe des Lebens liegen auch häufig die präkanzerösen Läsionen altersspezifisch und hormonabhängig an unterschiedlichen Positionen. Bei geschlechtsreifen Frauen findet man derartige Veränderungen eher auf der Portiooberfläche ektozervikal, wohingegen sich die vulnerable Transformationszone bei postmenopausalen Frauen nach endozervikal zurück verlagert. Dadurch können die Läsionen leichter übersehen werden.¹¹

Es existieren zwei Haupttypen des Zervixkarzinoms: das Plattenepithelkarzinom und das Adenokarzinom, welches vom endozervikalen Drüsengewebe ausgeht.²⁰ Das Adenokarzinom macht insgesamt ca. 15 % aus, das Plattenepithelkarzinom ca. 81% und ca. 3% der Fälle stellen sonstige Karzinome dar.²¹ Diese sind beispielsweise seltene Misch- und Subtypen, z.B. das adenosquamöse Karzinom, Adenoid- zystische Läsionen und Karzinoide. Für die beiden Haupttypen existieren Unterkategorien. So wird das Plattenepithelkarzinom weiter gegliedert in: verhornend, nicht verhornend, verrukös oder papillomatös. Wohingegen beim Adenokarzinom zwischen muzinös, endometrioid, klarzellig, serös- papillär und mesonephroid unterschieden wird.²¹

Je stärker die Dysplasie ausfällt, also je höher die CIN Stufe ist, desto höher ist auch das Risiko der Weiterentwicklung zum Karzinom. Allerdings können auch höhergradige Läsionen von selbst remittieren.¹⁷ In Tabelle 2 sind Prozentwerte der Wahrscheinlichkeiten von Progression, Regression und Persistenz der Dysplasien, bezogen auf den jeweiligen Schweregrad aufgeführt.

	Regression	Persistenz	Progression zu CIN 3	Progression zum Karzinom
CIN 1	60%	30%	10%	1%
CIN 2	40%	40%	20%	10%
CIN 3	33%	40%	–	12%

Tabelle 2: Prozentwerte zur Regression, Persistenz und Progression der verschiedenen Dysplasiestadien. Quelle:¹³

1.1.2 Epidemiologische Daten zur Inzidenz, Prävalenz und Mortalität

Seit den 1980er Jahren sinkt die Sterberate des Zervixkarzinoms kontinuierlich, was hauptsächlich der Einführung des gesetzlichen Krebsfrüherkennungsprogramms 1971 zu verdanken ist (Abb. 7). Zwischen 1980 und 2004 sank die altersstandardisierte Inzidenzrate um ca. 40 % und die absolute Zahl der Neuerkrankungen um 35 %.²² Dennoch erkrankten in Deutschland im Jahr 2006 laut der neuesten Krebsregisterstatistik des Robert- Koch Institutes 5470 Patientinnen. Die Anzahl der Todesfälle aufgrund eines Zervixkarzinoms lag 2006 in Deutschland noch immer bei 1492 Fällen.⁸ Auch hat sich die relative 5- Jahres-Überlebensrate für das invasive Zervixkarzinom seit 1980 kaum verbessert und liegt nach wie vor bei nur 61%.⁸ Allerdings gilt zu erwähnen, dass aufgrund des Krebsfrüherkennungsprogrammes pathologische Befunde der Zervix häufiger in noch präkanzerösen Stadien diagnostiziert werden und daher ein Voranschreiten bis zum invasiven Karzinom oftmals verhindert werden kann. Anhand der genannten Zahlen lässt sich leicht erkennen, dass zwar gute Erfolge gegen das Zervixkarzinom erzielt worden sind, aber dennoch die Anstrengungen für eine bessere und lückenfreiere Krebsfrüherkennung und eine erfolgreichere Behandlung konsequent weiter verfolgt werden müssen. Dies gilt besonders im Hinblick auf die höhere Inzidenzrate und die eingeschränkte Versorgung in wirtschaftlich schlechter gestellten Ländern.²³ In Deutschland konnte das Zervixkarzinom auf Stelle 8 in der Rangfolge der Inzidenzen zurückgedrängt werden. Platz 1 belegt der Brustkrebs, gefolgt von Darmkrebs, Leukämien und Lymphomen, Uterusmalignomen, Magenkarzinomen, Bronchialkarzinomen und dem Ovarialkarzinom.²¹ Laut dem Bericht der WHO aus 2010 stellt das Zervixkarzinom weltweit altersstandardisiert die zweithäufigste Krebsart der Frau dar. 86% der Zervixkarzinome treten hierbei in den sich entwickelnden Ländern der Welt auf.²⁴ Gerade in den Entwicklungsländern ist häufig eine adäquate medizinische Versorgung nicht gegeben und ein flächendeckendes Screening Programm liegt noch in weiter Ferne.²⁵

Abb. 6 zeigt die altersstandardisierte Inzidenzrate des Zervixkarzinoms pro 100.000 Frauen pro Jahr in verschiedenen Regionen der Erde. Dabei fällt deutlich die führende Position der Entwicklungsländer auf. Bereits 2004 diskutierte das ACOG (American College of Obstetricians and Gynecologists) über die Möglichkeit von effektiven Krebsfrüherkennungsprogrammen in strukturschwächeren Ländern. Dabei standen besonders Möglichkeiten einer einfachen, kosteneffektiven Diagnostik, die nur eines einzigen Arbeitsprozesses bedarf, im Vordergrund.²³

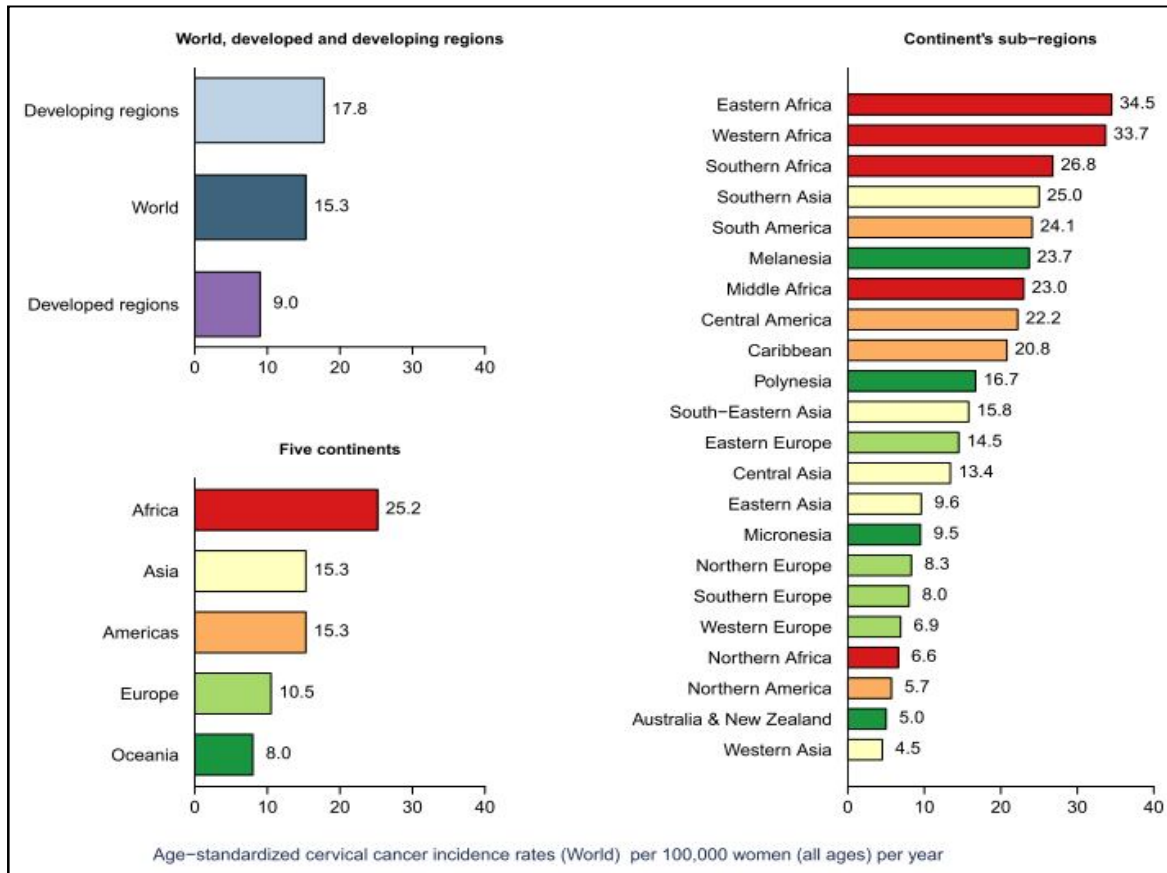


Abb. 6: Vergleich der altersstandardisierten Inzidenzrate des Zervixkarzinoms pro 100.000 Frauen pro Jahr in verschiedenen Regionen der Erde.²⁴

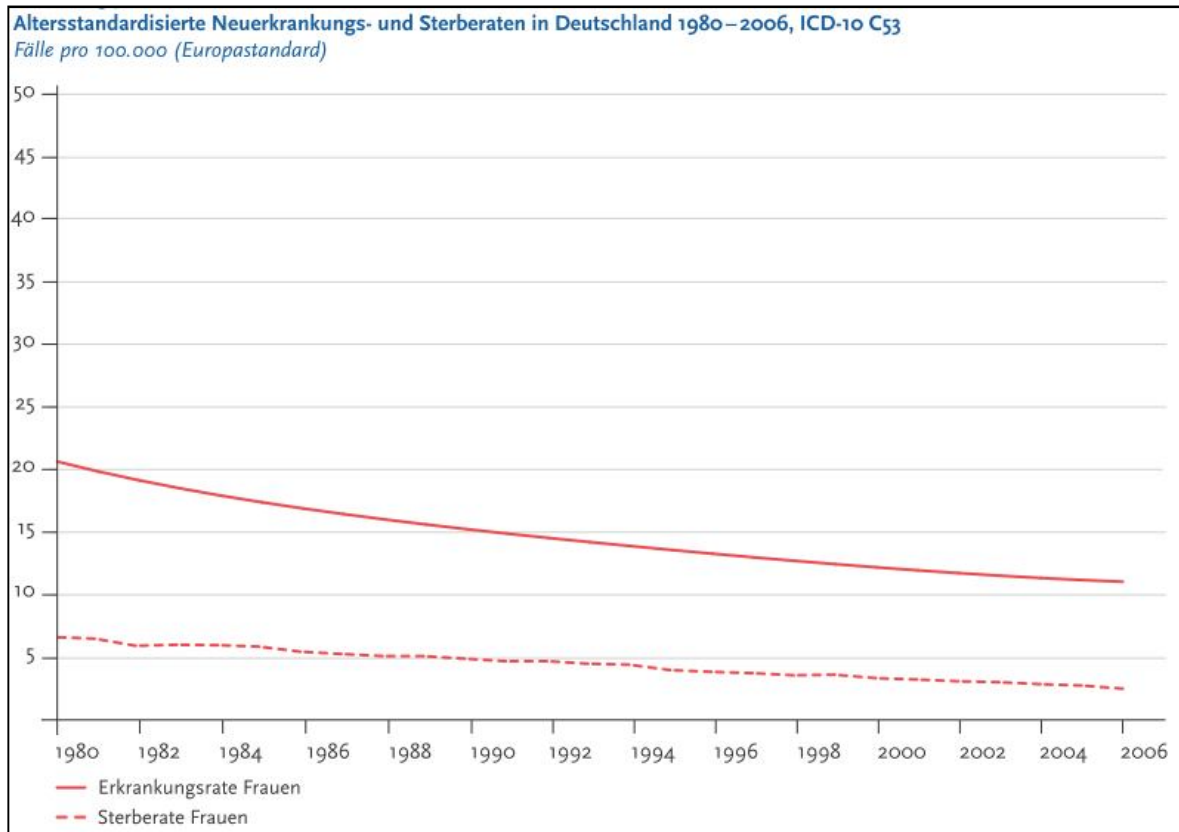


Abb. 7: Altersstandardisierte Neuerkrankungs- und Sterberaten in Deutschland 1980- 2006. Quelle: ⁸

1.1.3 Pathogenese und Risikofaktoren

Die Infektion mit einem HPV Virus ist die grundlegende Voraussetzung für die Entstehung des Zervixkarzinoms, dies gilt sowohl für die Entstehung des Adenokarzinoms, als auch des Plattenepithelkarzinoms.²⁰

Dies wurde nicht zuletzt anhand der weltweit geführten Studie der Studiengruppe IBSCC (International biological study on cervical cancer) bestätigt. Hierbei wurden mehr als 1000 Proben von Patientinnen mit gesicherter Diagnose eines invasiven Zervixkarzinoms in über 22 Ländern untersucht. In 99,7% der Fälle ließ sich HPV- DNA nachweisen und bekräftigte damit die These, dass die Infektion mit HPV der kausale Trigger für die Entstehung eines Zervixkarzinoms darstellt.²⁶⁻²⁸

Die HPV Subtypen lassen sich in zwei verschiedene Risikogruppen einteilen, die Hochrisiko Typen und den Niedrigrisiko Typen. Zu den sog. „high- risk types“ gehören vor allem die Typen 16 und 18, welche für 70% alle Zervixkarzinome weltweit verantwortlich gemacht

hingewiesen. In der zweiten Gruppe werden virale Kofaktoren, wie die unterschiedliche Ausprägung der viralen Infektion genannt. Hierbei scheinen besonders die Viruslast, die Infektion mit spezifischen Subtypen, die Mischinfektion mit verschiedenen HPV Subtypen und die Virulenz Einfluss zu nehmen. Zur dritten Gruppe der Einflussfaktoren gehören patientenspezifische Eigenschaften wie der persönliche Hormonstatus, genetische Faktoren und die individuell unterschiedliche Immunantwort.²⁶ Diese Faktoren scheinen die Persistenz der viralen Infektion und die Progression zervikaler Läsionen zu beeinflussen.³¹ Die Abb. 8 stellt graphisch das Zusammenspiel der verschiedenen Einflussfaktoren dar. Das exakte Ausmaß des Einflusses auf die HPV Infektion und deren weitere Entwicklung und die Interaktionsweise der Risiko- und Einflussfaktoren untereinander sind noch nicht ausreichend geklärt.²⁰

Es gibt über 100 verschiedene Typen von HPV Viren, wovon ca. 40 den genitalen Bereich befallen. Besonders sind die Basalzellen des geschichteten Plattenepithels und der metaplastische Übergangsbereich zwischen Platten- und Zylinderepithel betroffen.²⁰ Wenn infektiöse Viruspartikel die Basalzellen des Epithels erreichen, binden sie sich an deren Oberfläche und penetrieren diese im Anschluss.²⁶ Der Lebenszyklus des Virus adaptiert sich an den Differenzierungsgrad der Wirtszellen in unterschiedlichen Zellschichtlagen.²⁰ In der Anfangsphase der Infektion benutzen die HPV Viren die Wirtszelle um ihr Genom replizieren zu lassen, wobei die Basalzelle nicht beschädigt wird und sich auch selbst weiter teilen kann.²⁶ Dies geschieht sogar im übersteigerten Maße, denn normalerweise teilen sich die Basalzellen nur in der untersten Schicht des Epithels horizontal entlang der Basalmembran. Wird die Basalzelle nun in die oberen Zellschichten empor geschoben, verliert sie physiologischerweise ihre Fähigkeit sich zu teilen und beginnt mit ihrer Ausdifferenzierung, man spricht dann von Parabasalzellen. Bei HPV infizierten Basalzellen findet sich nicht nur eine horizontale Expansion entlang der Basalmembran, sondern auch eine vertikale Zellvermehrung und damit eine verbreiterte Schicht von teilungsfähigen Basalzellen.^{26;31} Die Viren vermehren sich intrazellulär während der Differenzierung der Wirtszelle und deren Wanderung Richtung Oberfläche. In den tieferen Zellschichten ist die Virus- Replikationsrate noch relativ gering, erst in der obersten Schicht, dem reifen Plattenepithel erreicht sie ihr Maximum. Dort werden dann auch die fertigen Virus Partikel zusammengebaut und über die Abschilferung der Plattenepithelzellen freigesetzt. Die HPV Viren wirken dabei nicht zelllytisch.⁶

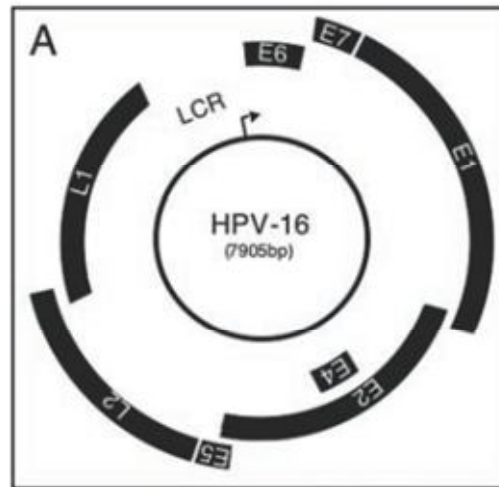


Abb. 9: Modell des HPV Genoms. Quelle: ⁶

Wie in Abb. 9 zu sehen ist, besteht das Genom der HPV Viren aus einem zirkulären DNA Ring. Darauf befindet sich die Information für zwei Strukturproteine, die für die Virushülle benötigt werden, die sog. „capsid genes L1 und L2“. Daneben finden sich die sog. „early protein genes E1- E7“, das sind verschiedene Regulationsproteine, die die Replikation der Virus DNA und den Zusammenbau der Virus Partikel steuern. Zuletzt weist der Virus DNA Ring eine Regulationssequenz für die Genexpression auf, die sog. „long control region (LCR)“.⁶

Die durch HPV Viren getriggerte Karzinogenese ist ein sehr umfangreiches und komplexes Geschehen. Daher soll an dieser Stelle nur auf die bedeutendsten Mechanismen eingegangen werden.

Die beiden Regulationsproteine E6 und E7 spielen eine wesentliche Rolle bei der Karzinogenese.³¹ Sie interagieren mit bedeutenden Zellzyklus- Kontrollproteinen der Wirtszelle. Besonders bekannt sind dabei die Tumor- Suppressorproteine pRB (das Retinoblastoma Protein) und P53. In den meisten menschlichen soliden Tumorarten sind genau diese Signal- Transduktionswege der Tumor- Suppressorproteine pRB und p53 gestört.⁶ Folgen sind Kontrollverlust während des Zellzyklus, Anhäufung von Onkogenen, erhöhte Wirtszelllebensdauer, Immortalisation und Veränderung der Zelldifferenzierung. Auch hierbei sei darauf hingewiesen, dass es sich um ein multifaktorielles Geschehen handelt und neben den prominenten Faktoren wie den alterierten pRB und p53 Tumorsuppressorgenen andere onkogene Stimuli benötigt werden.³²

Ein weiterer folgenschwerer Schritt in der Karzinogenese ist die Integration der HPV DNA in die Wirtschromosomen. Dies geschieht häufig an bereits labileren Regionen der menschlichen DNA.⁶ Zusammen mit der Überexpression der E6 und E7 Virusproteine

resultiert daraus eine genomische Instabilität der Wirts- DNA, die damit anfälliger für chromosomale Alterationen wird. Daraus können klonale Expansion und Malignität resultieren.²⁰

Solange die HPV DNA noch nicht in die Wirts DNA integriert ist spricht man von einer produktiven, akuten HPV Infektion. Hierbei befinden sich die zirkulären Virus DNA Stränge in freier Form im Zellkern, sog. Episome. Die Episome werden dennoch gemeinsam mit der Wirts- DNA repliziert und es entstehen neue Viruspartikel, sog. Virionen. Aufgrund der neu produzierten Virionen, welche an der Oberfläche gemeinsam mit abgeschilferten Epithelzellen freigesetzt werden, ist diese Phase sehr infektiös. Dieses Stadium der Infektion ist typisch für leichte Dysplasien, also CIN 1 und kommt hauptsächlich bei den „low- risk“ HPV Subtypen 6 und 11 vor. „High risk“ HPV Subtypen haben die Eigenschaft, sich in die Wirts DNA zu integrieren, was wie oben beschrieben, zu unkontrollierter Proliferation und klonaler Zellvermehrung führt. Nach der Integration der HPV DNA in die Wirts- DNA spricht man von einer proliferativen Infektion, welche bei höhergradigen Dysplasien, CIN 2 und 3, auftritt.^{12;13;16}

Aufgrund der Tatsache, dass die Infektion mit HPV Viren in zwei Phasen abläuft, zuerst die produktive, akute Phase mit dem Haupteffekt der Virusvermehrung und anschließend die proliferative Phase, mit der Integration der Virus DNA und der klonalen Expansion der Epithelzellen, wird in der Literatur häufig vorgeschlagen sich allgemein auf eine zweistufige Klassifikation zu einigen. Im amerikanischen Raum wird bereits nur noch zwischen niedriggradige Läsionen und höhergradigen Läsionen unterschieden.¹² Dies findet Ausdruck in der 1988 eingeführten Bethesda Klassifikation.³³ In der anschließenden Tabelle 3 sind die in unserer Studie verwendete 3-stufige WHO Klassifikation, die histologische Einteilung nach dem Pap- Schema (s. auch Tabelle 5) und das amerikanische 2-stufige Bethesda- Schema gegenübergestellt.

	WHO-Nomenklatur	II. Münchner Schema (Zytologie)	Bethesda-System (Zytologie/Histologie)
CIN I	Leichte Dysplasie	Gruppe IIID	Low-grade SIL
CIN II	Mittelschwere Dysplasie	Gruppe IIID	High-grade SIL
CIN III	Schwere Dysplasie	Gruppe IVa	High-grade SIL

Tabelle 3: Gegenüberstellung verschiedener Klassifikationssysteme zervikaler Dysplasien. Quelle: ^{3;8;34}, (SIL = squamöse intraepitheliale Läsion)

Wie die Integration genau abläuft, warum es zur Überexpression der Virus Proteine E6 und E7 kommt und was genau mit der in das menschliche Genom integrierten Virus DNA passiert wird noch nicht in allen Details verstanden. Obwohl viele neue Erkenntnisse zur HPV getriggerten Karzinogenese des Zervixkarzinoms gewonnen wurden, bleibt ungeklärt in welchem Maße die Kofaktoren eine Rolle spielen. Ungefähr 3 - 30% der HPV positiven Patientinnen bleiben dennoch asymptomatisch und entwickeln keine Dysplasie.¹¹ Auch bleibt offen warum manche Infektionen zu zytologischen Veränderungen führen und zunehmend voranschreiten, andere jedoch von selbst in Regression gehen. Fast 90% aller HPV Infektionen heilen von selbst und nur ein sehr geringer Anteil der HPV Infektionen schreitet bis zum Karzinom voran.^{11;20}

1.2 Optische Kohärenztomographie

1.2.1 Technische Methode

Mithilfe der Optischen Kohärenztomographie (OCT) lassen sich auf nicht invasive Art und in Echtzeit Gewebsschnittbilder bis zu einer Tiefe von 2 mm erstellen, die aufgrund ihrer hervorragenden Auflösung als virtuelle, pseudo- histologische Biopsien angesehen werden können.²³ Das technische Prinzip ähnelt dem B- Mode (brightness modulation) in der Sonographie, wo ebenso die Intensität der reflektierten Signale in Helligkeiten bzw. Grauwerte umgesetzt wird. Allerdings wird bei der OCT anstelle von Schallwellen niedrigkohärentes, infrarotes Licht reflektiert.³⁵ Im Vergleich zum Ultraschall besitzt die OCT eine wesentlich bessere Auflösung von wenigen μm ³⁶, allerdings ist die Eindringtiefe in das Gewebe auf ca. 1- 3 mm limitiert.³⁷ Trotz der geringen Eindringtiefe stellt die OCT eine konkurrenzfähige und sehr vielversprechende neue Technik dar, denn ihre Auflösung übertrifft nicht nur die der Sonographie, sondern auch die anderer bildgebender Verfahren, wie z.B. die der Computertomographie oder Magnetresonanz Tomographie um ein 10 bis 100- faches.³⁸ Die OCT liefert Informationen über die Mikrostruktur und Morphologie von optisch streuenden Gewebsoberflächen, wie z.B. der Retina, der Haut, den Schleimhäuten des Gastrointestinaltraktes, der Zervix und sogar von sich entwickelnden Embryonen, wie es sonst nur mit der mikroskopischen Aufarbeitung einer Gewebsbiopsie möglich wäre. Damit hat die OCT das Potential als nicht invasive Zusatzdiagnostik einen großen Stellenwert zu erlangen.³⁹

Bei der OCT handelt es sich um eine optische Entfernungsmessung von reflektierenden Gewebestrukturen über die Interferenz von niedrig- kohärenten Lichtstrahlen. Aufgrund der

sehr hohen Geschwindigkeit des Lichtes kann die Entfernung eines reflektierenden Gewebes nicht direkt elektronisch gemessen werden. Man denke an die Methode der Sonographie, bei der nach dem „time- of flight“- Prinzip anhand der Laufzeit der reflektierten Schallwelle, bei bekannter Geschwindigkeit, auf die Distanz geschlossen wird.³⁵ Bei der OCT wird stattdessen mittels eines Michelson- Interferometers ein Interferenzmuster aus zwei sich überlagernden Lichtstrahlen erzeugt.³⁸

Das Schema in Abb. 10 stellt dar, wie ein Lichtstrahl ausgehend von einer niedrigkohärenten Lichtquelle durch einen Strahlenteiler in zwei Strahlen aufgeteilt wird. Bei der Lichtquelle handelt es sich in der Regel um eine Superlumineszenzdiode, die infrarotes Licht, meist mit einer zentralen Wellenlänge von 1300nm, generiert.³⁹

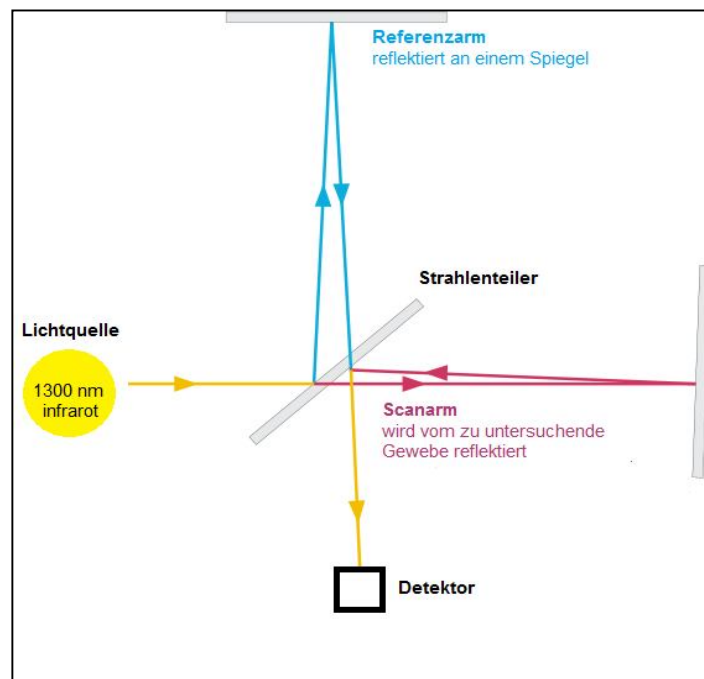


Abb. 10: Prinzip des Michelson Interferometers.
Quelle, frei nach:

<http://upload.wikimedia.org/wikipedia/commons/3/32/Michelson-Morley.svg?uselang=de>

Der eine Strahl gilt als Referenzarm mit bekannter Weglänge. Dieser trifft auf einen Spiegel, wird reflektiert und zum Detektor rückgeleitet. Der Strahlengang des Scanarms trifft auf das zu untersuchende Gewebe, wird daran reflektiert und ebenfalls zum Detektor rückgeleitet, wo er mit der Reflektion des Referenzarms korreliert wird.³⁸ Ein stabiles Interferenzmuster entsteht nur bei fester Phasenbeziehung der sich überlagernden Lichtstrahlen, wobei deren Wegunterschied nicht größer sein darf als die Kohärenzlänge der Lichtquelle.³⁵

Bei der sog. Time- Domain OCT (TD- OCT) wird der Referenzarm mechanisch vor und zurück bewegt und dadurch die reflektierten Lichtstrahlen des Referenz- und des Scanarmes so korreliert, dass der Detektor stets ein stabiles Interferenzmuster aufnehmen kann. Es ergibt sich ein Tiefenprofil oder auch A- Scan genannt.⁴⁰ Leider erschwert die Mechanik des beweglichen Referenzarmes eine schnelle Bilderhebung. Anfangs lag die Aufnahmedauer bei 10- 60 Sekunden, wobei Bewegungsartefakte nicht zu vermeiden und in vivo Aufnahmen nur sehr schwer zu erstellen waren.³⁹ Das in dieser Studie verwendete OCT Gerät (Niris Imaging System, Modell Typ 1300 der Firma Imalux) verfügt, trotz der Time- Domain OCT Technik über eine relativ schnelle Bildaufnahmezeit von 1,5 s pro Bild bei einer Scanweite von 200 Pixeln.⁴¹ Dies stellt bereits einen erheblichen technischen Fortschritt dar, dennoch kann die Scandauer nicht mit der von Swept- Source OCT Geräten konkurrieren, sog. „Ultrahigh- Speed OCT“. Diese Methode wird im Anschluss noch etwas genauer vorgestellt.

Die TD- OCT misst anhand der Interferenzmuster die zeitliche Verzögerung des reflektierten Lichtstrahls im Vergleich zum Referenzarm und kann somit auf die Tiefe der reflektierenden Gewebestrukturen schließen. Die niedrig kohärente Interferometrie kann kleinste zeitliche Verzögerungen im Femtosekunden Bereich detektieren, was einer räumlichen Auflösung im Mikrometerbereich entspricht.³⁸ Gemessen wird nur entlang einer optischen Achse, die senkrecht zur Gewebeoberfläche steht. Zum Erstellen von zweidimensionalen Schnittbildern muss der Lichtstrahl des Scanarms entlang der Gewebeoberfläche lateral verschoben werden. Die vielen einzelnen parallelen Datensätze, sog. A- Scans oder Tiefenprofile, werden dann zu einem Schnittbildtomogramm, einem B- Scan verrechnet.^{42;43} Während der interferometrischen Entfernungsmessung kann gleichzeitig die Intensität des eintreffenden Lichtsignals gemessen und als Grauwert oder Farbwert im Tomogramm wiedergegeben werden.³⁸

Die neuere Methode, die Fourier- Domain oder Frequency- Domain OCT (FD- OCT) ermöglicht eine 100- fach kürzere Aufnahmedauer und damit die Möglichkeit der großflächigen in vivo Anwendung in Echtzeit.³⁶ Darüber hinaus ist die Aufnahme- Sensitivität deutlich gesteigert im Vergleich zur TD- OCT.⁴⁴ Bei der FD- OCT dienen die Frequenzen des reflektierten Lichtspektrums, welche von einem Spektrometer detektiert werden, als Messvariable zur interferometrischen Entfernungsmessung. Dabei wird anhand einer Fourier Transformation vom gemessenen Frequenzspektrum auf die Gewebetiefe geschlossen.⁴² Man benötigt für dieses Verfahren keinen mechanisch beweglichen Referenzspiegel, was die Aufnahmezeit deutlich beschleunigt.^{45;46}

Damit erlaubt die FD- OCT Technik eine Vielzahl klinischer Anwendungen z.B. die großflächige Untersuchung der Haut, der Schleimhaut, der Retina und der Gefäße in

Echtzeit und nicht invasiv. Besonders geeignet ist die OCT Diagnostik an Stellen, die für die gewöhnliche Biopsie schwer zugänglich sind, oder zu gefährlich wären für eine invasive Diagnostik, wie beispielsweise die Gefäßwände der Koronararterien. Außerdem wäre die FD- OCT als Lokalisationsdiagnostik beim Entnehmen von Biopsien einsetzbar, um dadurch die Anzahl falsch negativer Proben zu verringern.⁴⁷

Im Hinblick auf die dreidimensionalen OCT Aufnahmen unserer Studie, mittels des Vivosight Multibeam OCT Scanners (s. 4.2.2 Darstellung von dreidimensionalen OCT Datenblöcken) soll an dieser Stelle eine weitere OCT Methode knapp erläutert werden.

Die Swept Source OCT (SS- OCT) gehört, wie auch die FD- OCT zu den Frequenz-kodierten Systemen, sog. Spectral- Domain OCT (SD- OCT). Hierbei dient das Frequenzspektrum als Messvariable für die interferometrischen Entfernungsmessung der reflektierenden Gewebepunkte. Allerdings wird dabei anstelle eines Spektrometers als Detektor eine in der Wellenlänge schnell scanbare Lichtquelle - ein schmalbandiger Laser – verwendet.⁴⁶ Um trotz der geringen Bandbreite der Lichtquelle eine hohe Tiefenauflösung zu erhalten, wird die Wellenlänge des Lasers innerhalb einer bestimmten Bandbreite, ähnlich der der Breitband- Lichtquelle, schnell variiert.⁴⁸ Die Aufnahmegeschwindigkeit hängt davon ab, wie schnell die Wellenlängen des Lasers verändert werden können. Hierbei werden derzeit Scangeschwindigkeiten von mehreren 100 kHz je A-Scan erreicht, was eine sehr schnelle Bildaufnahmedauer bedeutet und somit die Möglichkeit der „Ultrahigh- Speed Optical Coherence Tomography“ bietet. Dadurch lassen sich dreidimensionale OCT Datenblöcke in gut vertretbarer Aufnahmezeit erheben.^{35;36} Sowohl mit der FD- OCT, als auch mit der SS- OCT wird eine deutlich schnellere Aufnahmezeit erreicht. Das Signal-Rausch- Verhältnis ist bei beiden Systemen ähnlich.³⁵ Außerdem sind beide Systeme deutlich sensitiver als die herkömmliche TD- OCT Methode, was eine bessere Signalgewinnung auch in tieferen Geweberegionen möglich macht.^{46;48}

1.2.2 Anwendungsbereiche und klinische Erfolge

Seit Ihrer Beschreibung im Jahre 1991 durch J. Fujimoto am *Massachusetts Institute of Technology* (MIT) hat die OCT eine beeindruckende Entwicklung durchgemacht und ist in manchen medizinischen Fachbereichen, wie z.B. der Ophthalmologie, bereits fest im klinischen Alltag etabliert. Auch in anderen medizinischen Bereichen, vor allem in der Kardiologie, der Dermatologie, der Gastroenterologie, in der Hals- Nasen- Ohren Heilkunde und in der Urologie, erfreut sich die OCT hohem wissenschaftlichem Interesse, allerdings mangelt es in diesen Sparten noch an der klinischen Umsetzung und an groß angelegten, fundierten klinischen Studien.⁴⁹ Dennoch spricht die Anzahl der Veröffentlichungen in

anderen Fachbereichen als der Ophthalmologie und die Anzahl an Patenten rund um Innovationen auf dem Gebiet der OCT für das stetig wachsende Interesse ⁴⁹. Auf dem 200 Millionen \$ schweren Markt rund um die OCT Diagnostik konkurrieren momentan 17 verschiedene Hersteller mit einem jährlichen Wachstum von 34%.⁴³

1980 wurde erstmalig die Interferometrie von der Arbeitsgruppe von A. F. Fercher für Längenmessungen des menschlichen Auges verwendet. 1990 präsentierte ebenso A. F. Fercher die erste 2- dimensionale, interferometrische Aufnahme des menschlichen Augenhintergrundes.⁴³ 1991 wurde, wie oben bereits erwähnt, die eigentliche OCT Methode entwickelt und von der Arbeitsgruppe von J. Fujimoto in Boston ex vivo an Präparaten der menschlichen Retina und der Koronararterien getestet.⁴³ 1997 folgte auch die erste endoskopische Anwendung der OCT mittels neu entworfener, endoskopisch einsetzbarer OCT- Sonden.⁴²

2003 gelang der Schritt von der TD- OCT zur FD- OCT und stellte einen Quantensprung in der Entwicklung der OCT dar. Wie schon erwähnt ermöglicht die FD- OCT nicht nur eine schnelle Echtzeit- Diagnostik großflächiger Gewebeareale, wie sie z.B. für das Retina-Mapping benötigt wird, sondern auch die Rekonstruktion drei- dimensionaler OCT Tomogramme von höchster Auflösung im Mikrometerbereich.^{36;42} Auch für die Anwendung der OCT in der Kardiologie stellte die Umstellung von TD- OCT auf FD- OCT einen bedeutenden Schritt dar. OCT Tomogramme der Gefäßwände sind aufgrund der Dichte und Lichtundurchlässigkeit des Blutes schwer in vivo zu erheben. Das Blut muss für kurze Momente durch eine transparente, lichtdurchlässige Flüssigkeit ersetzt werden, welche in das Gefäß injiziert wird. Dank der sehr schnellen Aufnahmegeschwindigkeit von ca. 100 Bildern pro Sekunde lassen sich mit der neuen FD- OCT Technik die Gefäßwände ganzer Koronararterien in Ihrem Verlauf darstellen. Auf diese Weise können arteriosklerotische Plaques lokalisiert und auf ihre Vulnerabilität, sprich auf die Gefahr der Ruptur untersucht werden. Auch für die zielgenaue Platzierung von Stents oder die Ballondilatation bei Stenosen kann die intravasale OCT in Zukunft sehr hilfreich sein.^{42;50}

Besondere klinische Relevanz besitzt die OCT in der Ophthalmologie. Die Mikrostruktur der Retina, mit ihrem mehrschichtigen Aufbau aus Nervenzellen, Pigmentschicht, Ganglionzellschicht und vielen anderen Strukturen wird hochauflösend dargestellt und kann wertvolle Hinweise in der Diagnostik der Retinopathien liefern.⁵¹ Auch wurden durch die OCT wichtige Erkenntnisse bezüglich des Pathomechanismus der Makuladegeneration und der Glaskörperadhäsion mit Netzhautablösung gewonnen. Das Retinamapping und die Makuladickenmessung gehören in spezialisierten Zentren bereits zum klinischen Alltag.⁵⁰

Auch in der Dermatologie wird der klinische Einsatz der OCT, besonders im Hinblick auf die Bestimmung der Tumorgrenzen von malignen Melanomen, Basalzellkarzinomen und aktinischen Keratosen, untersucht.⁵²

Für den Einsatz in der Gastroenterologie wurden spezielle endoskopische OCT Sonden entwickelt. Damit lassen sich die typischen Schichtungen der gastrointestinalen Schleimhaut, prä-maligne Metaplasien, wie z.B. der Barrett- Ösophagus oder auch maligne Entartungen darstellen.⁵³ Darüber hinaus stellte die OCT in 100% der untersuchten Fälle die villöse Atrophie der Dünndarmzotten, wie sie beispielsweise bei einer Zöliakie auftreten kann, korrekt dar. Ebenso scheint die OCT relativ sicher entzündliche Veränderungen der Colonwand zu detektieren und könnte somit in die Diagnostik der chronisch entzündlichen Darmerkrankungen, wie dem Morbus Crohn oder der Colitis Ulcerosa einbezogen werden.³⁷ Zuletzt gilt noch zu erwähnen, dass spezielle OCT Sonden entwickelt wurden, die den Einsatz während einer ERCP (endoskopische retrograde Cholangiopankreatikographie) ermöglichen. Damit lassen sich neben der Papilla Vateri, auch der Ductus Pancreaticus und die Gallenwege auf mögliche Pathologien wie entzündlichen Veränderungen, Choledocholithiasis oder prä-maligne und maligne Veränderungen untersuchen.^{37;54}

Außerdem wird die OCT Technik auf dem Gebiet der Urologie in der Diagnostik maligner Veränderungen der Blase, der Harnröhre und der Prostata erforscht. So konnte die urologische Studie des Laserforschungslabors der LMU München zeigen, dass sich mithilfe der OCT maligne Läsionen des Urothels mit einer Sensitivität von 100% diagnostizieren und darstellen lassen. Auch die Eindringtiefe bzw. eine Invasion maligner Veränderungen über die Lamina Propria hinaus wurde in 100% der Fälle korrekt erkannt.⁵⁵

Neben den hier vorgestellten klinischen Forschungsfeldern und Anwendungen der OCT gibt es noch viele weitere medizinische Bereiche in denen die OCT gewinnbringend eingesetzt werden könnte. Dieses Kapitel dient lediglich dazu einen Überblick zu gewähren. Die zahlreichen anderen Beispiele würden an dieser Stelle zu weit führen. Dennoch sei hiermit auf weiterführende Literatur, welche die klinische Anwendung der OCT in vielen weiteren Fachbereichen beleuchtet, verwiesen.^{43;50;51;56-59}

1.2.3 Derzeitiger Entwicklungsstand der OCT in der Gynäkologie

Bereits 1997 veröffentlichten Sergeev et. al. erstmalig endoskopisch und in vivo gewonnene OCT Bilder verschiedener Gewebeareale unter anderem der Cervix Uteri. Schon früh wurde das hohe Potential der OCT in der Diagnostik von präkanzerösen und malignen Veränderungen erkannt. So ließen sich bereits in den ersten Bildern die Schichtungen des

Zervixepithels, die Basalmembran und die Lamina Propria voneinander unterscheiden. Außerdem wurden die Tiefen der einzelnen Schichten und die Größenausmaße von Blutgefäßen und Drüsen bestimmt und mit Messungen aus der Histologie verglichen. Die Werte korrespondierten, was bedeutete, dass die OCT tatsächlich die Grenzen einzelner Epithelschichten exakt darstellen konnte. Auch wurden in dieser Studie erstmalig die Helligkeits- und Reflektionsunterschiede zwischen gesundem Gewebe und einer CIN 3 und die Zerstörung der Basalmembran anhand eines klinischen Falles genauer dargestellt. Ebenso gelang es Sergeev et. al. morphologische Unterschiede des Endometriums zu verschiedenen Zyklusphasen mittels OCT darzustellen und Myome von Polypen zu differenzieren.⁶⁰ 2004 testeten Escobar et. al. den Nutzen der OCT Technik für den klinischen Einsatz und entwickelten dabei Diagnosekriterien für die Auswertung von OCT Bildern⁶¹. Diese Kriterien sind die Grundlage der in dieser Arbeit vorgestellten Studie. Sie werden gemeinsam mit dem genauen Urteilsprocedere im Material und Methoden Teil erläutert (3.2.3 Auswertung und Beurteilung der OCT Bilder und der Histologie). Die Studie von Escobar et. al. war eine der ersten klinischen Studien, die sich mit der Übereinstimmung von OCT Diagnostik und Histologie beschäftigte. Anhand von 50 Probandinnen wurde sowohl gesundes, als auch dysplastisch verändertes Zervix Gewebe mittels OCT untersucht und anschließend mit der Histologie verglichen. Ein großer Erfolg war die Tatsache, dass das gesunde Gewebe in 100% der Fälle anhand der OCT korrekt diagnostiziert wurde. Im Zuge dieser Studie wurde auch damit begonnen die Vulva mittels OCT zu untersuchen. Es gelang die eindrücklichen morphologischen Unterschiede zwischen dem mehrschichtig verhornenden Epithel der gesunden Vulva und dem eines Morbus Paget darzustellen.⁶¹ In der Folgestudie von Escobar et. al 2006 wurden Sensitivität und Spezifität der OCT Diagnostik genauer untersucht, um sowohl die diagnostischen Fähigkeiten der OCT allein, als auch in Kombination mit bewährten Methoden wie der Kolposkopie, der Biopsie und der visuellen Beurteilung zu erfassen.⁶² Die alleinige visuelle Beurteilung der Zervix, ohne OCT oder Kolposkopie erzielte in der Studie eine Sensitivität von 76% und eine Spezifität von 34%. Wurde die OCT Diagnostik als zusätzliches diagnostisches Kriterium hinzugezogen so stieg die Spezifität auf fast das Doppelte. Escobar et. al. schlossen daraus, dass die OCT Diagnostik besonders in wirtschaftlich schlechter gestellten Regionen von Nutzen sein kann. Besonders dort wäre ein einfaches, kostengünstiges Screening, ohne aufwendigen Biopsien und der damit verbundenen histologischen Auswertung von großem Nutzen.^{23;62}

Auch wurde früh damit begonnen die OCT Bilder nicht nur rein visuell auszuwerten, sondern auch Computer- Algorithmen zu entwickeln, um die Befunde quantitativ und damit objektiver bewerten zu können. Zuluaga et. al. zeigten 2005, dass sich OCT Bilder von gesundem und

dysplastisch verändertem Zervix- Gewebe anhand der durchschnittlichen Intensität des reflektierten Lichtes signifikant quantitativ unterscheiden. Auch wurde untersucht ob der Abfall der Signalintensität in tieferen Gewebsebenen zur Differenzierung eingesetzt werden kann. Ebenso war die durchschnittliche Helligkeitsintensität in Proben von prämenopausalen Patientinnen signifikant höher als bei postmenopausalen Probandinnen.⁶³

Die Vorgängerstudien dieser Arbeit von Gallwas et. al. sind als Weiterführung der Erkenntnisse von Escobar zu verstehen. So wurden in einer ersten unizentrischen prospektiven Studie 30 Frauen mittels OCT untersucht und an insgesamt 53 Proben die OCT Urteile mit der Histologie verglichen. Dabei ergaben sich eine Sensitivität von 93 % und eine Spezifität von 38 %. Ebenso wurden anhand dieser Studie die Beurteilungskriterien von Escobar et. al. auf ihre Anwendung und Effizienz geprüft und erweitert. Eine sichere Differenzierung zwischen den verschiedenen Graden einer CIN war anhand dieser Ergebnisse noch nicht möglich.⁶⁴

In der anschließenden Arbeit von Gallwas et. al. wurden nach demselben Prinzip OCT Befund und Histologie miteinander verglichen, allerdings an einem größeren Patientenkollektiv von 60 Frauen mit insgesamt 97 Untersuchungsstellen. Sensitivität und Spezifität fielen deutlich besser aus und lagen bei 95% und 46 %. Zusätzlich wurden bei einem Cutoff auf Stufe der CIN 1 die Anzahlen der richtig- positiven Befunden (69/70), der falsch- positiven Befunde (13/17), der richtig- negativen (11/7) und der falsch- negativen (4/3) für jeweils beide Beurteiler erhoben. Anschließend wurde die Übereinstimmung der beiden unabhängigen OCT- Beurteiler mit dem Cohens Kappa Test überprüft. Hierbei ergab sich ein Kappa Wert von $\kappa = 0,68$, was nach den Malpica- Kriterien eine „erhebliche Übereinstimmung“ bedeutet. Darüber hinaus wurden in der Studie von Gallwas et. al. die beiden Hauptschwierigkeiten in der Diagnostik der OCT herausgefiltert. So ist entzündlich verändertes Gewebe nur sehr schwer von einer niedriggradigen Dysplasie zu unterscheiden, was in 13/17 Fällen zu falschen Urteilen führte und damit die Spezifität senkte. Ebenso kam es bei der CIN 2, welche ja per Definitionem eine Übergangs- oder Zwischenstufe darstellt zu Fehlurteilen.⁶⁵

In einer neuen Veröffentlichung von Gallwas et. al. wurde das Patientenkollektiv auf 120 Patientinnen mit insgesamt 210 histologischen Untersuchungsstellen erweitert. Auch hier zeigte sich für beide unabhängigen Beurteiler eine Sensitivität von 98% bzw. 96%, wenn man den Cut-off bei CIN 1+ zieht und 86% bzw. 84% bei einem Cut-off bei CIN 2. Die Spezifität liegt beim Cut-off bei CIN 1 bei 39% bzw. 41% und bei einem Cut-off bei CIN 2 bei 64% bzw. 60%. Die beachtliche Übereinstimmung beider Beurteiler konnte damit auch an einer noch größeren Fallzahl erneut belegt werden. 116 der 210 Proben entsprachen exakt

der histologischen Diagnose. Fasst man CIN 2 und CIN 3 zusammen, was aus klinischer Sicht durchaus Sinn macht, so ergibt sich sogar ein Wert von 80% für die Übereinstimmung zwischen OCT und Histologie.⁶⁶

Die Studie von Z. Liu et. al. ist eine weitere sehr groß angelegte Studie, welche mittels Sensitivität und Spezifität die allgemeine Qualität der OCT Diagnostik bewertet und den Zugewinn an diagnostischer Richtigkeit der Kolposkopie durch den zusätzlichen Einsatz der OCT erfasst. Somit konnte die Spezifität der Kolposkopie durch das Hinzuziehen der OCT bei einem Cut-off bei CIN 2 um 10% gesteigert werden. Allerdings verschlechterte sich die Sensitivität.⁶⁷

Neue Studien beschäftigen sich mit dem Einsatz der OCT nicht nur bei der Untersuchung des Zervixepithels, sondern auch in der Mammakarzinom Diagnostik. Es werden neue Techniken wie die spektroskopische OCT unter Verwendung neuartiger Gold-Nanopartikel als Kontrastmittel erforscht. Die Idee dabei ist, die Gold- Partikel mit Antikörpern zu verknüpfen, um tumorspezifische Her2/neu- Rezeptoren der Brust darzustellen.^{40;68;69}

Auch in anderen Arbeiten wurde festgestellt, dass die OCT gewinnbringend für die Gynäkologie in Bezug auf die Brustkrebs- Diagnostik und die intraoperative Untersuchung von Tumorrändern und Sentinel- Lymphknoten sein kann. In einem Tiermodell wurde mittels OCT die unterschiedliche Morphologie von gesundem Brustgewebe mit hohem Fettanteil und dem dichten, stark lichtreflektierenden Tumorgewebe dargestellt und deren Ränder bestimmt.⁷⁰ In einer Studie von Nguyen et. al. wurde die OCT zur Untersuchung von Sentinel- Lymphknoten getestet. Dabei wurde festgestellt, dass sich, von Metastasen befallene Lymphknoten hinsichtlich der Lichtreflektion von gesunden Lymphknoten unterscheiden, was auf die Immunreaktion im Lymphknoten durch dessen Tumorbefall zurückzuführen sei.⁷¹

Die neueste Entwicklung im Hinblick auf die OCT Diagnostik bei zervikalen intraepithelialen Neoplasien ist die Suche nach passenden Computer- Algorithmen und Methoden für eine vollautomatisierte Bildauswertung. In der Studie von Kang et. al. wird eine erste Technik vorgestellt.⁷²

Die OCT Diagnostik hat in der klinischen Anwendung auf dem Gebiet der Gynäkologie stetig Fortschritte gemacht. So steigerten sich Sensitivität und Spezifität für die Beurteilung von Zervixdysplasien kontinuierlich. Ebenso wird die OCT zur Beurteilung anderer gynäkologischer Pathologien, wie dem Mammakarzinom, der Endometriose, des Morbus Paget der Vulva, bei Myomen und Zysten des Uterus erforscht. Der Erfahrungsschatz steigt stetig, Technik und Auflösung werden zunehmend verbessert und der Grundstein für große multizentrische klinische Studien ist somit gelegt worden.

1.2.4 Vergleich mit bereits etablierten Screeningverfahren

Seit 1971 existiert in Deutschland die gesetzliche Krebsfrüherkennungsuntersuchung in Form eines zytologischen Abstriches, der sog. „Pap- Test“ benannt nach dem Urheber, einem griechischen Arzt namens George Papanicolaou. Bei diesem, von den gesetzlichen Krankenversicherungen übernommenen Screening handelt es sich um ein opportunistisches Screening. Die Frauen werden nicht aktiv dazu aufgefordert, sondern sollten eigenverantwortlich den Gynäkologen konsultieren.²¹ Leider liegt die Teilnehmerate am Krebsfrüherkennungsprogramm bei nur ca. 50% jährlich.⁷³ Die Klassifikation der zytologischen Abstriche erfolgt in Deutschland nach der Münchner Nomenklatur von 1997 (Tabelle 4).

Befund	Erläuterung
Pap O	Zellabstrich unbrauchbar
Pap I	Normalbefund
Pap II	entzündliche und/oder degenerative Veränderungen
Pap II W	unklarer Befund?
Pap III	kontrollbedürftige und nicht einschätzbare Zellbilder
Pap III D	Dysplasie - leichte und mäßig stark ausgeprägte Vorstufen eines Gebärmutterhalskrebses (CIN 1-2)
Pap III G	Glandulär - unklassifizierbare, atypische glanduläre Zellgruppen nach der Menopause
Pap IV A	schwerwiegende Vorstufen („schwere Dysplasie“, „Carcinoma in situ“, CIN 2-3)
Pap IV B	schwerwiegende Vorstufen, aber invasives Karzinom noch nicht ausgeschlossen
Pap V	Zellen eines malignen Tumors

Tabelle 4: Klassifikation des Pap- Abstriches anhand der Münchner Nomenklatur. Quelle: ^{74;75}

Daneben existiert allerdings auch die Bethesda- Klassifikation von 1988, die hauptsächlich im englischsprachigen Raum Anwendung findet.⁷⁶ Laut einer großangelegten Metanalyse liegt die Gesamtsensitivität des Pap- Tests nur bei 51%, was bedeutet dass die Hälfte der Patientinnen mit auffälligen Befunden allein mithilfe des Abstriches nicht erkannt wird.⁷⁷ Sroczyński et. al untersuchten in einer neuen Studie aus dem Jahr 2011 die Effektivität des

Pap- Abstriches sowohl bezogen auf Kostenintensität als auch Sensitivität und kamen zu dem Schluss, dass die HPV- Testung effektiver als der konventionelle Abstrich sei. Sie schlagen eine Kombination aus Pap- Abstrich und HPV Testung in verschiedenen Altersintervallen vor. Zu beachten sind allerdings die höheren Kosten der HPV Testung, weswegen Sroczynski et. al. empfehlen das Screening nur alle 2 Jahre durchzuführen.⁷⁸

Für die HPV- Diagnostik existieren momentan zwei Testverfahren. Ein Test basiert auf der Polymerasekettenreaktion (PCR), der andere funktioniert auf Basis des sog. „Hybrid-Capture- Assays“, welcher mithilfe von nicht radioaktiven RNA- Sonden die HPV- DNA nachweisen lässt und als einziger Test aktuell von der FDA zugelassen ist.²¹ Die HPV Testung imponiert bei einem Cut-off auf Stufe der niedrig- gradigen intraepithelialen Neoplasie durch eine 25% höhere Sensitivität als der Pap- Abstrich und erkennt 90% aller CIN 2, CIN 3 und Karzinome. Allerdings ist die Spezifität im Vergleich zum Pap- Test 6% schlechter. Auch wäre die HPV Testung für den flächendeckenden Einsatz mit einer deutlichen Kostensteigerung, bei Belassen des jährlichen Screeningintervalls verbunden.⁷⁹ Zu beachten ist auch die Tatsache, dass die HPV- Infektionsrate bei jungen Frauen sehr hoch ist, es sich dabei aber meist um vorübergehende Infektionen handelt, die in 90% der Fälle spontan remittieren. Ab dem 30. Lebensjahr sinkt die Infektionsrate signifikant. Um Kosten zu sparen und die Angst der Patientinnen über eine meist nur vorübergehende Infektion zu vermeiden, empfehlen Experten den HPV- Test erst ab dem 30 Lebensjahr.⁸⁰

Ob der HPV- Test additiv zum Pap- Test oder als singulärer Primärscreening- Test, als Zusatztest bei unklaren zytologischen Befunde oder zur Verlaufskontrolle bei bekannten Dysplasien eingesetzt werden soll, ist Inhalt vieler aktueller Studien und wissenschaftlicher Dispute. Ebenso wird aktuell diskutiert, inwieweit der HPV- Test nur für Patientinnen ab 30 Jahren oder bereits vorher sinnvoll wäre und ob zur Kostensenkung das Screening-Intervall erweitert werden soll. Eine eindeutige Entscheidung ist diesbezüglich noch nicht gefallen.^{78;81}

Eine weitere Methode der Früherkennung ist die sog. Dünnschichtzytologie, ein flüssigkeitsgestütztes Verfahren, auch bekannt unter den Namen „ThinPrep“ und „Sure Path“. Ihre Vorteile sind die schnellere Beurteilung, die niedrige Rate an fehlerhaften Abstrichen und die Möglichkeit zusätzlich oder bei auffälligen zytologischen Ergebnissen direkt am Präparat eine HPV- Testung durchzuführen. Allerdings sind laut einer Metaanalyse von Arbyn et. al. weder die Spezifität noch die Sensitivität, bezogen auf die Erkennung von höhergradigen zervikalen intraepithelialen Neoplasien, im Vergleich zur konventionellen Zytologie gesteigert.⁸² Auch sind die Kosten deutlich höher als bei der konventionellen Zytologie. Einige Länder, wie England, Schottland oder Dänemark haben ihr Screening Programm auf die ThinPrep- Dünnschichtzytologie umgestellt. In Deutschland gehört dieses

Verfahren zu den individuellen Gesundheitsleistungen (IGEL) und muss von den gesetzlich versicherten Patientinnen selbst bezahlt werden.^{21;79}

Der Goldstandard bei der Diagnostik von zervikalen intraepithelialen Neoplasien und Karzinomen stellt nach wie vor die Kolposkopie dar. Die Kolposkopie sollte zur weiteren Abklärung zytologisch auffälliger Befunde erfolgen. Als alleinige primäre Screening- Methode ist die Kolposkopie mit 10- 30% falsch positiven Befunden nicht geeignet.²¹ Doch besonders zur präoperativen Diagnostik bei auffälligen Befunden eignet sie sich sehr. Zum einen ließ sich durch die Kolposkopie und die damit verbundenen Biopsien die Anzahl von Konisationen mit negativer Histologie um 10- 30% reduzieren, zum anderen lässt sich die Schnittführung bereits präoperativ einschätzen.²¹

Mithilfe der Kolposkopie unter Verwendung von 5% Essigsäure oder Lugol'scher Lösung, lassen sich gesunde von auffälligen Arealen der Zervixoberfläche differenzieren und die Stellen höchster Ausprägung für die anschließende Knipsbiopsie wählen. Allerdings ist genau diese Auswahl der Biopsiestelle sehr subjektiv und bedarf großer Erfahrung des Untersuchers. Hierbei könnte die, während der Kolposkopie unkompliziert einsetzbare OCT, eine effektive Hilfestellung bieten. Die Schwäche der Kolposkopie liegt an ihrer schlechten Reproduzierbarkeit, mit der Schwierigkeit die aussagekräftigste Stelle zu biopsieren und der hohen Rate falsch negativer Urteile von 20- 40%.⁷⁹

Darüber hinaus ist auch die histologische Aufarbeitung der Knipsbiopsien nicht unfehlbar und die Ergebnisse unterschiedlicher Spezialisten auf dem Gebiet der gynäkologischen Pathologie sind oftmals uneinheitlich. So wird in der Studie von Dalla Palma et. al. von einer Übereinstimmungsrate zwischen verschiedenen Pathologen bei der Diagnose CIN 2 von nur 50% gesprochen.⁸³ Ebenso können teilweise gutartige Veränderungen der Zervixoberfläche eine Dysplasie nachahmen und somit die histologische Diagnostik deutlich erschweren.¹⁴

2. Fragestellung und Zielsetzung

Das Zervixkarzinom ist immer noch weltweit die zweithäufigste Krebsart bei Frauen. Aufgrund der Behandlung der schweren Dysplasie und des 1971 eingeführten, gesetzlichen Krebsfrüherkennungsprogramms konnte die Inzidenz und die Mortalität des Zervixkarzinoms in Deutschland deutlich gesenkt werden. Allerdings steigt die Anzahl der Präkanzerosen kontinuierlich an und die Inzidenz der schwerwiegenderen Dysplasie-Stufen CIN 2- 3 macht bereits 1% aus, was ein Hundertfaches der tatsächlichen Zervixkarzinom Inzidenz darstellt.^{21;84} Gerade deswegen ist ein ganzheitliches Screeningprogramm zur frühzeitigen Diagnostik und zur Prävention des Karzinoms unverzichtbar. Leider beläuft sich die Gesamtsensitivität des Pap- Testes auf nur 51 %, was bedeutet, dass ca. die Hälfte der Patientinnen mit auffälliger Zytologie primär unerkannt bleibt.⁸⁵ Gründe für die falsch negativen Befunde des Pap- Testes sind meist technische Fehler bei der Entnahme, wie z.B. fehlerhafte Abstriche, bei denen die suspekten Zellen nicht erreicht wurden oder Fehler beim Ausstreichen und Fixieren auf dem Objektträger.⁸⁶ Die nicht invasiven Screening Methoden alleine reichen für eine ganzheitliche Diagnostik nicht aus und so stellt die invasive Gewebsbiopsie nach wie vor den Goldstandard der Diagnostik von dysplastischen Veränderungen der Cervix uteri dar. Durch die OCT könnte in Zukunft nicht invasiv und in Echtzeit, das Gewebe bis zur Tiefe von 2 mm untersucht und eine Art optische, virtuelle Biopsie entnommen werden, ohne dabei Risiken oder Verletzungen in Kauf nehmen zu müssen. In der Vorgängerstudie von Gallwas et. al. und in der Studie von Escobar et. al. wurden bildmorphologische, reproduzierbare OCT Kriterien zur standardisierten OCT Beurteilung ausgearbeitet.^{3;61;65} Die Studie von Gallwas et. al. erreichte unter Berücksichtigung der festgelegten OCT Kriterien eine Sensitivität von knapp 98% und eine Spezifität von 39% für die Unterscheidung zwischen Dysplasien und normalen Befunden. Somit ließ sich aufzeigen, dass die OCT Diagnostik durchaus gewinnbringend für das zervikale Tumorscreening im Sinne einer optischen, virtuellen Vierquadranten- Biopsie sein kann.

Ein allerdings in den vergangenen Versuchen ungelöstes Problem stellt die sichere Differenzierung der einzelnen CIN Stadien dar. Anhand der vorliegenden neuen Präparate soll versucht werden durch rechnergestützte Helligkeitsmessungen die Unterschiede der einzelnen CIN Stadien genauer zu differenzieren. Diese Helligkeitsmessungen könnten zusätzliche Hilfestellungen bei der Diagnosefindung sein. Die Struktur der Bilder gab Anlass zu der Hypothese, dass die wesentlichen, für die Diagnostik relevante Informationen, in einem Helligkeitsprofil (vgl. 3.2.4) des Bildes enthalten sind. Anhand der Helligkeitsprofile

sollen Spezifika der Kurvenverläufe einzelner Krankheitsstadien herausgearbeitet und verglichen werden. Auch stellt sich die Frage inwieweit die Profile, welche sich zwar von den zweidimensionalen B- Scans ableiten, aber mit einer gewissen Datenkomprimierung und Reduktion einhergehen, genügend Information bereitstellen, um verlässlich Aussagen über die Zugehörigkeit zu einer Krankheitskategorie zu machen. Um diese Hypothese zu überprüfen, kann man versuchen, mithilfe statistischer Verfahren, z.B. der Diskriminanzanalyse, die Diagnosen anhand der Profile vorherzusagen. Gelingt diese Vorhersage mit hinreichender Genauigkeit, so kann man dies als Bestätigung der Hypothese ansehen. Die Frage ist besonders wichtig im Hinblick darauf, allein anhand der Profile und unabhängig von subjektiven Einschätzungen automatisiert ein Urteil zu fällen.

Die OCT Technik schreitet kontinuierlich voran, sowohl bezogen auf die Bildaquisitionsrate, als auch bezogen auf Bildgröße, Pixelanzahl, Scanweite und der Möglichkeit der dreidimensionalen Darstellung. In Zukunft wird die OCT deutlich größere Daten- und Bildmengen erzeugen, welche, wie bisher einzeln und manuell, kaum mehr in einem passenden Zeitrahmen zu diagnostizieren wären. Der Schritt zu einer Datenkomprimierung und einer computergestützten Vorbefundung wäre diesbezüglich äußerst wichtig.

Darüber hinaus wurde ein zusätzliches OCT Gerät mit größerer Auflösung und der Möglichkeit der dreidimensionalen Darstellung verwendet. Mit diesem Gerät sollte getestet werden, ob zusätzliche Erkenntnisse aufgrund einer detailreicheren Darstellung gewonnen werden können.

Auch war es wichtig die Güte der neuartigen Diagnostik, neben den bereits vorliegenden, überzeugenden Daten über die Sensitivität und Spezifität, mithilfe anderer statistischer Analysen zu überprüfen. Von besonderem Interesse war dabei, ob es spezifische Abhängigkeiten zwischen der Histologie und der OCT Diagnostik gibt und ob spezielle Urteilkombinationen häufiger auftreten.

Zuletzt gilt zu erwähnen, dass die OCT Diagnostik auch intra- bzw. postoperativ gewinnbringend eingesetzt werden könnte. Es wäre denkbar während Konisationen mithilfe von OCT die Grenzen pathologischer Befunde verlässlich darzustellen. Damit ließe sich gegebenenfalls die Problematik der Unter- aber auch der Übertherapie minimieren. Außerdem wäre es möglich die OCT postoperativ am Gewebskonus einzusetzen, um die Randbereiche auf potentiell noch vorhandene Präkanzerosen zu testen, oder um den Sicherheitsabstand zum Befund zu evaluieren. Auch ließe sich die OCT als Zusatz zur Histologie zur fundierten Aufarbeitung des Gewebskonus einsetzen. Hierfür werden allerdings Ergebnisse über das Verhalten des Gewebes postoperativ und über mögliche

Veränderungen im OCT Bild benötigt, um entscheiden zu können, ob die ex-vivo Diagnostik mit OCT überhaupt legitim und sinnvoll ist.

Anhand der anschließend vorgestellten Studie sollen folgenden Fragen beantwortet werden:

1. Können mithilfe eines neuen Vivosight Multibeam OCT Scanners von Michelson Diagnostics, durch dessen höhere Auflösung und der Fähigkeit dreidimensionale OCT Datenblöcke zu erstellen, aufschlussreiche bildmorphologische Zusatzinformationen gewonnen werden?
2. Kann anhand moderner statistischer Verfahren die Güte der OCT Diagnostik im Vergleich zur Histologie genauer geprüft werden und lassen sich spezifische Abhängigkeiten zwischen den beiden Diagnostiken darstellen?
3. Lassen sich gemittelte Krankheitsstadien- spezifische Helligkeitsprofile erstellen und unterscheiden sich diese Kurvenverläufe signifikant voneinander? Können anhand der Standardabweichung dieser mittleren Kurven Aussagen über deren Varianz getroffen werden?
4. Kann man mithilfe der OCT Diagnostik postoperative Veränderungen des Gewebes feststellen?
5. Wie verhält sich das Gewebe im 4- stündigen postoperativen Verlauf? Gibt es signifikante Veränderungen und ist es legitim die OCT Diagnostik auch ex- vivo mit einem gewissen zeitlichen Abstand anzuwenden?
6. Wäre neben der direkten visuellen Beurteilung der OCT Bilder eine automatisierte, computergesteuerte Diagnose anhand von Profilmessungen als zusätzliche diagnostische Hilfestellung möglich und geben datenkomprimierte Helligkeitsprofile genügend Information für eine derartige Vorgehensweise wieder?

3. Material und Methoden

Die im folgenden Abschnitt beschriebene Arbeit wurde von der Ethikkommission der LMU als ethisch- rechtlich unbedenklich eingestuft und darf, aufgrund eines positiven Ethikvotums, durchgeführt werden. (Titel: „Optische Kohärenztomographie in der Beurteilung dysplastischen Veränderungen der Zervix Uteri“, Antragsteller: Dr. J. Gallwas, Eingang: 16.02.2010, Projektnummer: 264-08) Es handelt sich um eine prospektive, unizentrische, klinische Studie. Alle Probandinnen wurden aufgeklärt und haben schriftlich ihr Einverständnis gegeben an der Studie teilzunehmen.

3.1 Patientenkollektiv

Alle Studienteilnehmerinnen wurden aufgeklärt und gaben ihr schriftliches Einverständnis an der Studie teilzunehmen. Patientinnen, die aufgrund von Sprach- oder Verständnisschwierigkeiten, nicht aufgeklärt werden konnten, wurden nicht in die Studie aufgenommen.

Außer Minderjährigen, wurden Patientinnen aller Altersklassen aufgenommen. Dabei spielte es keine Rolle ob die Patientinnen prä-, oder postmenopausal waren und in welcher Phase des Zyklus sich die Patientinnen befanden. Schwangere Patientinnen wurden nicht in die Studie eingeschlossen.

Als geeignete OP Indikation galten entweder Konisationen, sog. „loop electro-surgical excision procedures“ (LEEP) bei Dysplasien, oder Hysterektomien (HEs) bei Uterus Myomatosis oder bei Prolaps. Dabei wurden sowohl transvaginal, als auch, laparotomisch gewonnene OP Präparate verwendet. Nicht aufgenommen wurden Patientinnen mit HEs bei onkologischer Indikation, wie z.B. Endometrium- Karzinomen, oder Sarkomen. Die OP Präparate gingen sofort nach der Entnahme zur histologischen Schnellschnitt Diagnostik und waren damit für die postoperative OCT Untersuchung nicht mehr zugänglich. Eine Ausnahme stellt hierbei die Fallnummer 31 mit der Diagnose Zervixkarzinom dar. Diese Patientin wurde in die Studie aufgenommen, um auch OCT Bilder und Helligkeitsprofile zur gesicherten Diagnose Karzinom anfertigen zu können. Die Daten dieser Patientin gingen weder in den Vergleich zwischen präoperativen zu postoperativen OCT Bildern ein, noch wurden die Bilder dieser Studienteilnehmerin in die postoperative 4 Stunden Verlaufsanalyse einbezogen.

3.2 Studiendurchführung

3.2.1 Materialgewinnung und Studienaufbau

Die Patientinnen wurden mindestens 24 Stunden vor der OP über die Studie informiert.

Die Patientinnen, welche konisiert wurden, waren bereits aus der Sprechstunde der Frauen-Poliklinik Großhadern bekannt. Demnach lagen die Ergebnisse des HPV- Tests und des aktuellen PAP- Abstriches vor. Ebenso wurden die Patientinnen im Vorfeld kolposkopiert und die Bilder elektronisch festgehalten. Bei den Studien- Patientinnen waren bereits Vorbiopsien der Zervix entnommen worden mit Hilfe derer die OP Indikationen gestellt wurden. Auch die Ergebnisse der Vorbiopsien wurden mitdokumentiert. Demnach wurden bei allen Patientinnen folgenden Daten dokumentiert:

1. OCT- Aufnahmen der Zervixoberfläche
2. Kolposkopische Diagnose und digitale Kolposkopie Bilder
3. Pap Abstrich
4. HPV Test
5. Erster Tag der letzten Periode bzw. postmenopausaler Zustand
6. Ergebnis der präoperativen Biopsien, falls vorhanden
7. Ergebnis der postoperativen histologische Aufarbeitung
8. Art der Operation und Indikation
9. Alter der Patientin
10. Datum des Eingriffes

Patientinnen, welche hysterektomiert wurden, waren nicht aus der Dysplasie-Sprechstunde bekannt. Bei diesen Patientinnen wurde zusätzlich präoperativ eine gynäkologische Untersuchung vorgenommen inklusive Kolposkopie, HPV Diagnostik, Abnahme der Exfoliativzytologie und Aufnahme von OCT Bildern.

Aufgrund von zeitlichen und räumlichen Gegebenheiten konnten nicht alle Patientinnen zu allen Fragestellungen untersucht werden. Für den Vergleich zwischen den präoperativen und postoperativen OCT Bildern wurden die präoperativen OCT Aufnahmen, meist bereits im Zuge der Dysplasie Sprechstunde gewonnen. Falls die OCT Bilder nicht während der Sprechstunde angefertigt werden konnten, wurden die Patientinnen extra am Abend vor der OP, oder früh morgens vor der OP kolposkopiert, um präoperative OCT Bilder anzufertigen. Hierfür war die Anwesenheit des untersuchenden Arztes und der Doktorandin, welche das OCT Gerät bediente notwendig. Einer der verantwortlichen Ärzte nahm die Spiegeleinstellung vor, untersuchte die Patientin kolposkopisch, stellte sich mittels 5%

Essigsäure auffällige Areale der Zervixoberfläche dar und platzierte die Sonde auf vorgegebenen Stellen zur OCT Diagnostik. Die Abb. 12 stellt eine kolposkopische Aufnahme der Portio, während der Platzierung der OCT Sonde dar. Die Sonde wurde stets in spezielle sterile Einweg- Hüllen verpackt (s. Abb. 11) (Niris®Probe Sheath, Imalux Corporation, Cleveland, Ohio, USA).

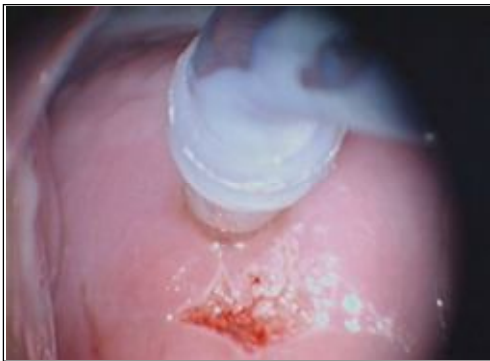

Abb. 12: Aufsetzen der Sonde auf die Portio. Quelle:³

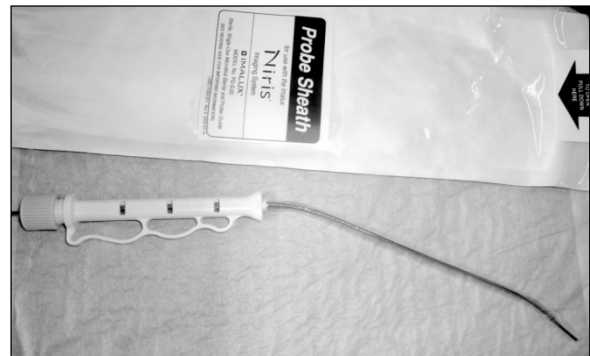

Abb. 11: sterile Einwegs- Hülle

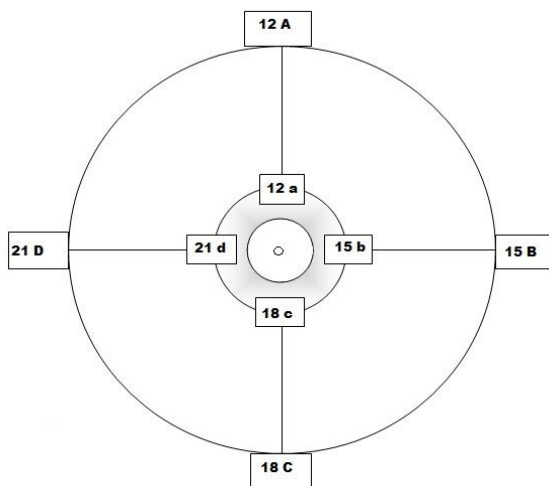


Abb. 13: Schema der OCT Bilderhebung

Es wurden standardisiert alle 4 Quadranten sowohl innerhalb, als auch außerhalb der Transformationszone gescannt.

Abb. 13 stellt vereinfacht die Zervixoberfläche dar. Der innere breite Ring entspricht der Transformationszone, der Äußere zeigt die Bildlokalisierungen außerhalb der Transformationszone an. Der Punkt in der Mitte kennzeichnet den Endozervikalkanal. Es wurden Bilder bei 12, 15, 18 und 21 Uhr, jeweils im äußeren und inneren Bereich erstellt. Bei kolposkopisch auffälligen Stellen wurden zusätzlich Bilder angefertigt und ebenfalls nach

der Uhrzeit benannt. Die OCT Bilder wurden alle unter dem Einfluss der 5% Essigsäure erstellt, was allerdings in keinsten Weise die Bildqualität oder die Diagnostik beeinflusste.

Das entfernte Gewebe wurde in isotonischer Kochsalzlösung (NaCl 0,9%, B. Braun Melsungen AG, Hospital Care Melsungen, Deutschland, PZN: 8609261) aufbewahrt. Laut der für die Studie zuständigen Pathologin bestanden keine Einwände gegen eine vorübergehende Lagerung der Op Präparate in NaCl- Lösung über ein Zeitintervall von bis

zu 6 Stunden. Im Anschluss daran sollte allerdings zur Fixierung Formalin verwendet werden, um den natürlichen Zersetzungsprozess des nicht vitalen Gewebes zu verhindern. Sobald ein Präparat in NaCl gefüllten, beschrifteten Behältern transportfähig war, wurden die postoperativen OCT Aufnahmen in einem gesonderten Raum in der Frauenpoliklinik angefertigt. Die OCT Aufnahmen wurden standardisiert nach dem oben erwähnten Schema des Uhrenziffernblattes angefertigt. (Abb. 13) Bei Konisaten war es nicht mehr möglich Bilder außerhalb der Transformationszone anzufertigen, da die Transformationszone entfernt wird. Teilweise wurden ergänzende Bilder an makroskopisch auffällig erscheinenden Stellen erhoben. Die Untersuchung zum Zeitpunkt null, also direkt im Anschluss an die Gewebeentnahme, war obligat. Die OCT Urteile zum Zeitpunkt null wurden später mit dem histologischen Ergebnissen mithilfe einer Kontingenztafel und einer Korrespondenzanalyse verglichen.

Je nach zeitlichen Gegebenheiten, wurde, im Anschluss an die 0h Aufnahmen der vierstündige (4h) Zeitverlauf untersucht. Es wurden alle 60 min. erneut Bilder an exakt denselben Stellen des Konus erstellt. Um diese Stelle immer wieder genau zu treffen wurden drei Hilfestellungen verwendet.

1. Der Gewebekonus wurde während der Op mittels eines Fadens bei 12 Uhr markiert (s. Abb. 14)
2. Zur Aufnahme der OCT Bilder wurde der Konus auf eine Fläche gelegt, die mit einem Fadenkreuz markiert war. Dies diente der besseren Orientierung und der Vermeidung von Rotationseffekten.
3. Zu jedem Präparat wurde eine maßstabsgetreue Skizze erstellt, auf der die Untersuchungsstellen eingetragen wurden. Diese Skizze ging auch an die Pathologin, damit diese eine gesonderte, histologische Untersuchung an den jeweiligen Stellen vornehmen konnte.

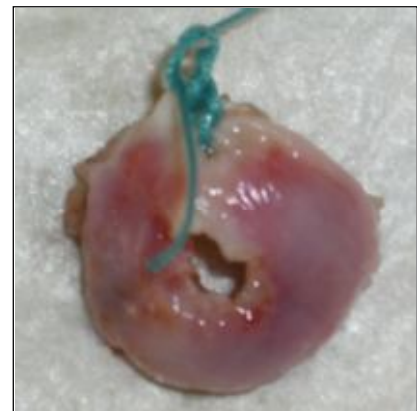

Abb. 14: Fadenmarkierung am Konisat

3.2.2 Zusatzuntersuchung mittels des Vivosight OCT Scanners

Bei insgesamt 16 Patientinnen war es möglich neben den OCT Bildern mittels des Niris®Imaging Systems (Imalux Corporation, Cleveland, Ohio, USA) zusätzlich dreidimensionale OCT Bilder mithilfe des Vivosight Multibeam OCT Scanners (Michelson Diagnostics, Orpington, Kent, GB) anzufertigen. Der Scanner befand sich in der Klinik und Poliklinik für Dermatologie und Allergologie der LMU München. Es bestand ein Kooperationsvertrag, wodurch unsere Forschungsgruppe den Vivosight Multibeam Scanner mitnutzen konnte. Hierfür wurden nach Beendigung der OCT Aufnahmen mit dem Imalux System in der Frauenpoliklinik Großhadern die Op Präparate in die Klinik für Dermatologie gebracht. Der Messkopf des Vivosight Gerätes ist funktionell für den Gebrauch in der Dermatologie konzipiert. Er erlaubt nicht das Einführen in die Vagina und kann daher nicht in vivo benutzt werden. Auch gibt es keine sterilen Einweg- Hüllen. Das gesamte Gerät, mitsamt dem Messkopf, wurde mit einer undurchlässigen Folie überzogen, um eine Kontamination mit HPV Viren zu verhindern. Das Vivosight Gerät fertigt auf einer Fläche von 5x5mm bis zu 2000 Schnittbilder an, welche in einer anderen Darstellung einen dreidimensionalen Bildblock ergeben. Hierbei muss das Gewebe fixiert sein und es dürfen keine Bewegungen des Messkopfes auftreten, da es ansonsten zu Bewegungsartefakten und Bildüberlagerungen kommt. Zu diesem Zweck wurde eine spezielle Mechanik entwickelt, die den Messkopf über dem zu untersuchenden Gewebe hält. Auch für den Gewebskonus wurde eine spezielle Vorrichtung geschaffen, eine Art Schale auf einem Kunststoff Ring (Abb. 15). So konnte das Gewebe ruhig gehalten werden und gleichzeitig für die Bildaufnahmen durch Kipp- und Drehbewegungen leicht unter dem Messkopf in Position gebracht werden (Abb. 16). Durch eine kleine Hebebühne (Abb. 17) konnte das Gewebe stufenfrei in die optimale Höhe unter dem Messkopf eingestellt werden. Der Messkopf verfügt über einen roten Lichtpointer, der die genaue Position der Bildaufnahme markiert.

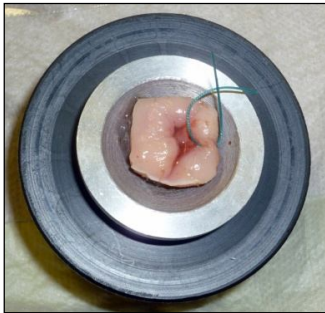


Abb. 15: Halteschale für den Gewebskonus



Abb. 16: Kipp- und drehbare Halteschale



Abb. 17: Hebebühne und Haltevorrichtung für den Messkopf, verpackt in Schutzfolie

Anhand von eigenen empirischen Erkenntnissen, erschien uns ein Bildformat von 3mm besser geeignet als die volle Bildbreite von 5mm. Bei einer Bildbreite von 5mm kam es zu Abschattungen im Randbereich der Bilder (s. 4.2.4 Technische Probleme des Vivosight OCT Scanners). Darüber hinaus wurde die Anzahl der Schnittbilder auf 300 festgelegt, also 100 Schnitte pro Millimeter. Um ein Oversampling zu vermeiden, lautete die Zielsetzung die laterale Auflösung von 7,5 μm auszunutzen und gleichzeitig die Scan- Zeit und Dateigröße möglichst gering zu halten.

3.2.3 Auswertung und Beurteilung der OCT Bilder und der Histologie

Im Anschluss an die OCT Untersuchung, wurde das Präparat, zusammen mit dem Anforderungsformular für histologische Aufarbeitung und der Skizze über die Untersuchungspositionen in die Pathologie gebracht. Alle Präparate wurden standardmäßig von Frau PD Dr. S. Müller untersucht, um eine einheitliche Diagnostik zu gewähren. Sie beurteilte die für die Studie wichtigen Stellen gesondert und hielt das Ergebnis in ihren pathologischen Berichten fest.

Für jede Patientin wurde individuell eine Bildersammlung aus den qualitativ hochwertigsten und für die Studie wichtigen Bildern zusammengestellt (Abb. 18).


















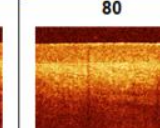
	Präop	Postop 0h	Postop 1h	Postop 2h	Postop 3h	Postop 4h
A	1 	20 	33 	49 	61 	78 
	normal	normal	normal	normal	normal	normal
B	2 	22 	35 	51 	62 	79 
	CIN	normal	normal	normal	normal	normal
C	4 	23 	37 	52 	63 	80 
	normal	normal	normal	normal	normal	normal

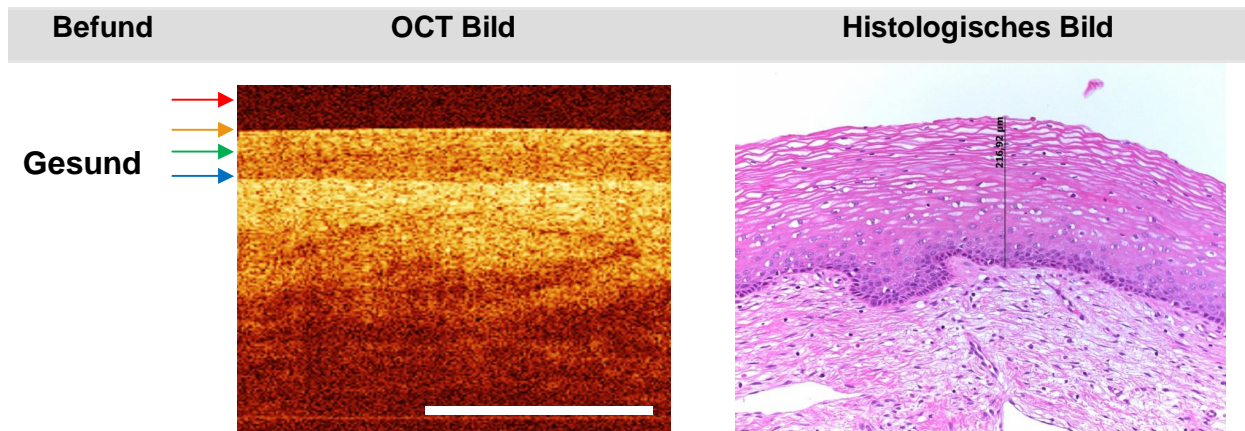
Abb. 18: OCT Bildersammlung für eine vereinfachte Beurteilung. Alle Bilder einer Untersuchungsstelle stehen in einer Zeile. In der ersten Spalte befinden sich die prä-op Bilder und rechts daneben folgt der 4h- Verlauf.

Dabei wurden die Bilder so gegenübergestellt, dass für jede Position eine eigene Zeile und für jeden Zeitpunkt eine eigene Spalte angelegt wurde.

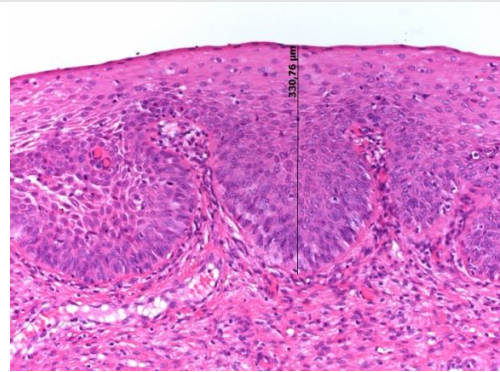

Diese Anordnung erleichterte die Beurteilung und den Vergleich zwischen den verschiedenen Zeitpunkten. Darüber hinaus wurden die Bilder mit Nummern versehen, um diese eindeutig rückverfolgen zu können.

Die OCT Bilder wurden sowohl von der Doktorandin als auch, unabhängig davon, von einer für die Studie ausgewählten Ärztin, in Unkenntnis des histologischen Ergebnisses beurteilt. Bei Divergenzen in der Beurteilung einzelner Bilder, wurden diese erneut gemeinsam geprüft. Dies geschah wiederum in Unkenntnis der Histologie. Die Beurteilerinnen einigten sich im Anschluss auf die endgültige OCT Diagnose. Auf eine Gegenüberstellung der unterschiedlichen Beurteilungen wird in dieser Arbeit verzichtet, da die Untersucherübereinstimmung bereits in einer vorausgegangenen Studie behandelt wurde. Der Cohen's Kappa, das Maß für die Übereinstimmung beider unabhängiger Beurteiler, ergab dabei einen Wert von 0,68.³

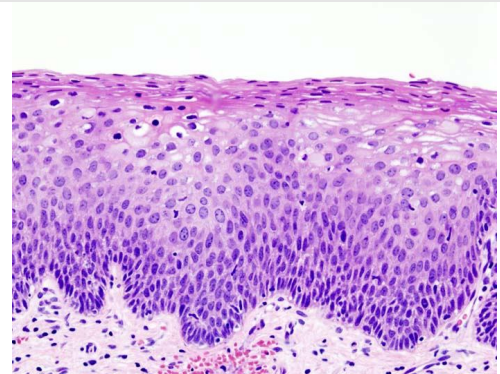
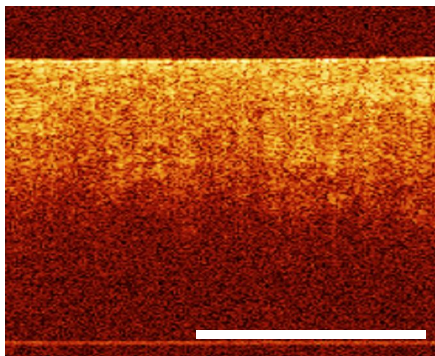
Die OCT Bilder wurden nach den Kriterien der Vorgängerstudie und der Studie von Escobar et. al. beurteilt.^{61,65} Sie beinhalten das Vorhandensein einer klaren Dreischichtung, die Integrität der Basalmembran, die Eindringtiefe des Lichtes ins Gewebe, das Vorhandensein von Säulenformationen im Stroma und die Signalintensität des Epithels. An folgenden Beispielen sollen diese Kriterien genauer beschrieben werden. Zum Vergleich dienen die histologischen Schnittbilder rechts daneben (vgl. Abb. 19).



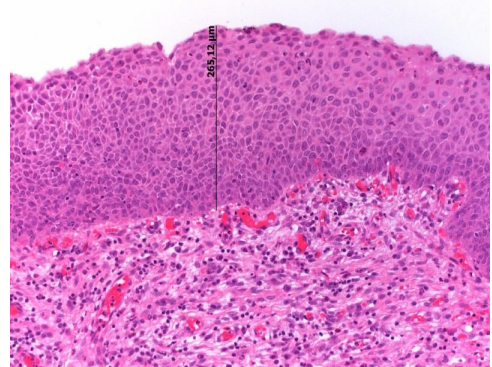
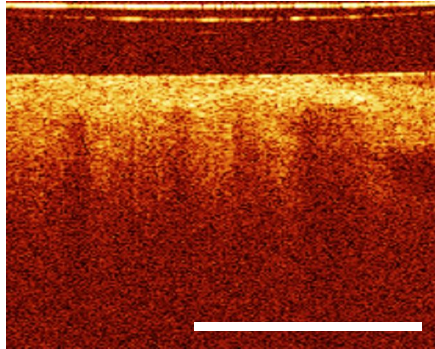
- Klar und deutlich stellt sich die Dreischichtung des gesundes Epithels dar
 - Im Stroma darunter sind dünne, horizontal verlaufende Linien, welche die festen Kollagenfasern und Bindegewebsstrukturen widerspiegeln, zu erkennen.
 - Besonders dunkle, längliche Strukturen stellen Gefäßanschnitte dar.
 - Der **rote Pfeil** zeigt auf den reflexionsarmen Kunststoff der sterilen Einmalhülle
 - Der **orangene Pfeil** zeigt die helle Oberflächenreflektion an, was der ersten Schicht der Dreischichtung entspricht.
 - Der **grüne Pfeil** zeigt auf eine etwas dunklere Schicht des Epithels, der zweiten Schicht der Dreischichtung. Es handelt sich um die etwas weniger kompakten Superficialzell- und Intermediärzellschichten, die weniger stark Licht reflektieren.
 - Der **blaue Pfeil** zeigt auf die Basalmembran. Diese ist zu dünn, um durch die OCT direkt dargestellt zu werden. Zu erkennen ist lediglich die Reflektion an der Grenzfläche zwischen dem Epithel und dem Stroma, welche verschiedene Dichten und damit unterschiedliche Brechungsindices haben.
 - Die dritte Schicht der Dreischichtung entspricht dem Stroma.
-

CIN 1

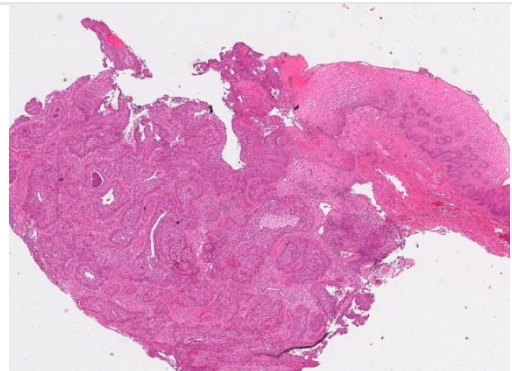

- Die dem Normalbefund entsprechende Schichtung (s. Pfeil) ist teilweise schon aufgehoben.
- Das Licht reicht jedoch noch tief ins Stroma hinein.

CIN 2

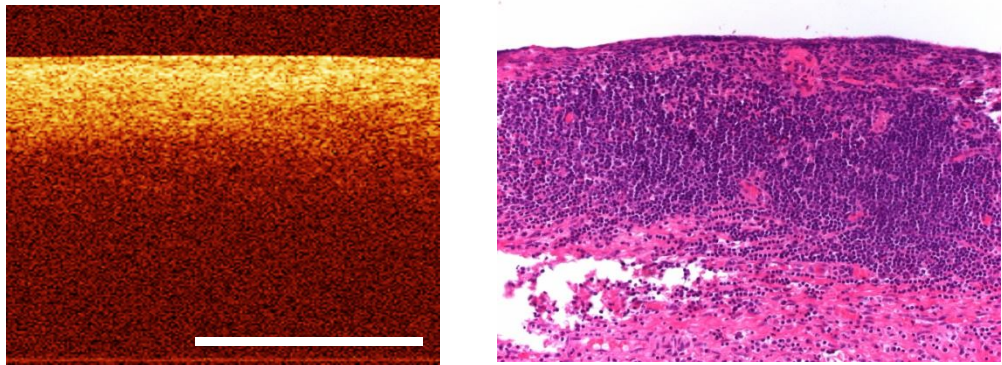
- Eine klare Dreischichtung ist nicht mehr nachweisbar.
- Bezogen auf die Lichteindringtiefe, handelt es sich bei der CIN 2 um eine Zwischenstufe zwischen der CIN 1 und der CIN 3. Das Licht dringt weniger tief ins Stroma ein als bei der CIN 1, aber dennoch tiefer als bei der CIN 3.
- Es lassen sich noch keine eindeutigen Säulenstrukturen, wie bei einer CIN 3 darstellen.

CIN 3

- Die Dreischichtung ist komplett aufgehoben.
- Das Licht dringt nur noch gering in das Stroma ein, daher erscheint das Bild sehr dunkel.
- Deutlich zeigen sich die für eine CIN 3 typischen Säulenformationen.

Karzinom

- Das invasive Karzinom ist an seiner besonderen Homogenität zu erkennen.
- Das Bild wirkt, als ob die Lichtintensität kontinuierlich und gleichmäßig in Richtung Stroma abnimmt.
- Es gibt keine Schichtung, denn das Karzinom wächst invasiv voran und durchbricht die Basalmembran.

Entzündung

- Die Entzündung ist an seinem sehr hellen Epithel zu erkennen. Allerdings dringt das Licht kaum in die Tiefe ein. Es kommt zu einem schlagartigen Abfall der Helligkeit.
- Eine Dreischichtung ist häufig nicht zu erkennen. Die Brechungsunterschiede zwischen Epithel und Stroma sind aufgrund des Gewebeödems weniger ausgeprägt.

Abb. 19: OCT Beurteilungskriterien mit histologischen Vergleichsbildern. Quellen: Die OCT Bilder stammen aus dem Studienkollektiv, ebenso die dazugehörigen histologischen Bilder¹⁸ Ausnahme: das histologische Bild der CIN 2¹⁹

3.2.4 Erstellen der Helligkeitsprofile für die spätere statistische

Auswertung

Mithilfe des Image J Programms lassen sich Helligkeitsprofile der OCT Bilder erstellen.

Die OCT Bilder des NIS haben eine Bildgröße von 200 x 200 Pixeln oder 2x2 mm und setzen sich aus 200 einzelnen A- Scans oder vertikalen Profil Plots zusammen. Lässt man die gesamte Bildtiefe in das Helligkeitsprofil mit einfließen, so erhält man 200 Tiefenpunkte, also 200 x- Werte. Für jeden Tiefenpunkt wird dann der dazugehörige y- Werte, also der Grayscale- Wert oder die Helligkeit erhoben. Das fertige Helligkeitsprofil ergibt sich aus der Mittelung aller einzelnen A- Scans. Je mehr A- Scans mit einfließen, umso glatter wird der Kurvenverlauf, das Rauschen wird dabei heraus gemittelt. Daher wurde prinzipiell die gesamte Bildbreite (s. gelber Doppelpfeil in Abb. 20) mit einbezogen, es sei denn Artefakte, Zysten oder andere Störfaktoren beeinflussten den Kurvenverlauf. In derartigen Fällen wurden die Bildanteile mit Störfaktoren beim Erstellen des Helligkeitsprofils nicht mit berücksichtigt. Zur Veranschaulichung dient Abb. 20.

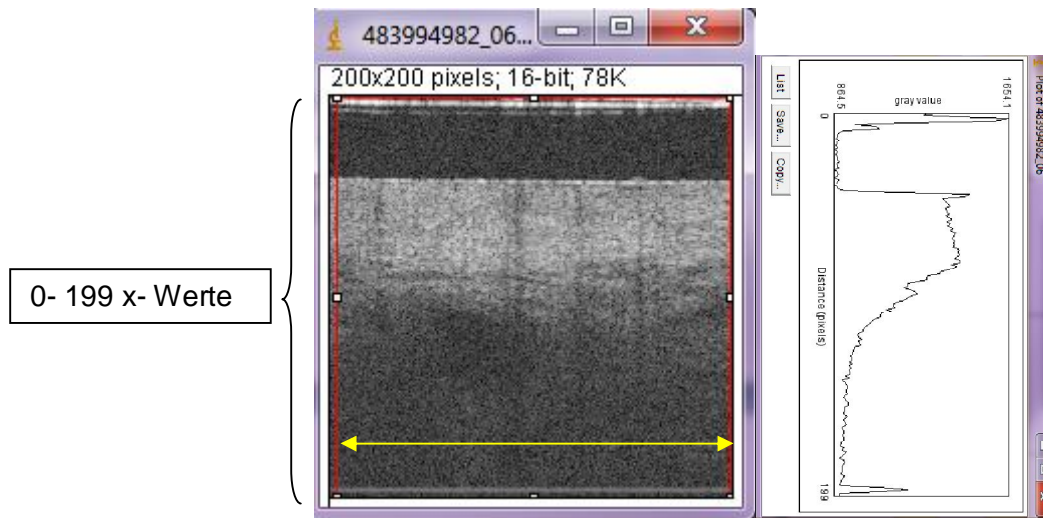


Abb. 20: Beispiel eines Profile Plots

Die rote Linie umfasst den Auswahlbereich. Dieser zeigt an, welcher Bereich des OCT Bildes in den Profil Plot einfließen soll. In diesem Fall ist es die gesamte Bildtiefe, also ergeben sich 200 Tiefenpunkte, entsprechend 200 „x- Werten“. Der gelbe Pfeil zeigt an, wie alle Helligkeitswerte einer horizontalen Ebene zu einem Grayscale- Wert zusammengefasst werden. Im rechten Bild erkennt man das dazugehörige Helligkeitsprofil. Der erste positive Ausschlag des Graphen stellt die Reflektion an der sterilen Plastikhülle der Messsonde dar, die im nebenstehenden OCT als hellweiße Querstreifen im oberen Bildrand zu sehen ist. Im Anschluss daran, folgt der reflektionsarme Kunststoff der Schutzhülle um die Sonde. Dann folgt ein weiterer Peak, die helle Oberflächenreflektion des Gewebes und das daran anschließende helle Epithel. Je tiefer der Lichtstrahl ins Stroma vordringt, desto mehr verliert das Bild an Helligkeit, was sich auch am Graphen bemerkbar macht.

Für die statistische Auswertung und den Vergleich verschiedener Profile wurden die Profile so erstellt, dass alle Graphen mit der Gewebsoberfläche beginnen. Die Reflektionen der Sondenhülle und der reflektionsarme Kunststoff der Schutzhülle geben keine wichtige Information, sie erschweren eher die Auswertung. Denn der Abstand bis zur Gewebsoberfläche ist leicht variabel, je nach Aufpressdruck der handgeführten Sonde auf das Gewebe. Die Profile wären damit leicht gegeneinander versetzt und würden somit an verschiedenen Startpunkten liegen. Statt 200 x- Werte wurden die Profile, durch das Verwerfen der Anfangspunkte auf ca. 160 x- Werte gekürzt. Indem die Endbereiche der Profile abgeschnitten wurden, wurden alle Profile auf genau 0- 150 x- Werte geeicht, um die Daten zu vereinheitlichen. Die letzten Bildpunkte geben keine gewinnbringende Information, da der Lichtstrahl nicht derartig weit eindringen kann. Auf ebenfalls diese Weise konnte auch

der weiße horizontal verlaufende Artefakt- Streifen, ganz am unteren Ende der OCT Bilder aus den Analysen ausgeschlossen werden (Abb. 21).

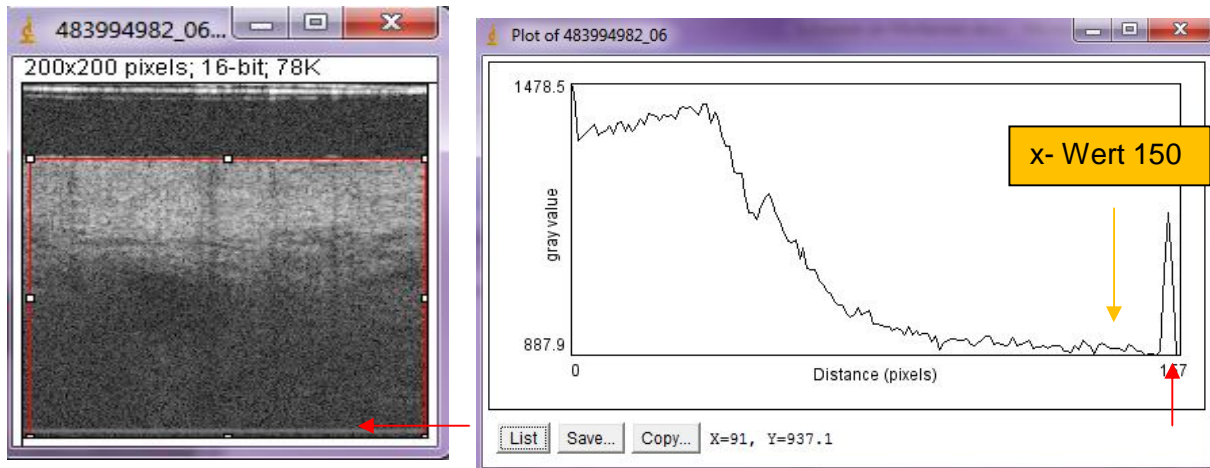


Abb. 21: Erstellen der endgültigen Helligkeitsprofile

Der rote Rahmen in Abb. 21 markiert den Auswahlbereich der Profilmessung. Das Profil wird ab der Gewebeoberfläche erstellt, hier befindet sich nun der x- Wert 0. Standardmäßig wird der Graph nur bis x- Wert 150 beachtet (s. orangener Pfeil im rechten Bild). Die anschließenden Grayscales sind wenig aussagekräftig, da die Lichtintensität bei derartiger Gewebetiefe zu gering ist. Der letzte Peak, ca. bei dem x- Wert 157 (s. roter Pfeil), entspricht dem weißen horizontal verlaufenden Streifen und stellt ein Artefakt dar, das nicht in eine statistische Auswertung einfließen sollte.

3.3 Technische Daten zum Niris Imaging System, Modell Typ 1300 der Firma Imalux



Abb. 22: das Niris Imaging System, Modell 1300, Imalux. Quelle:³

Mittels der Optischen Kohärenztomographie lassen sich die Mikrostrukturen der Zervixoberfläche schnell, bequem, nicht invasiv und in Echtzeit darstellen. Für diese Studie wurden OCT Bilder mit zwei verschiedenen Systemen angefertigt, die in den folgenden beiden Kapiteln genauer dargestellt werden. Alle Hauptuntersuchungen wurden mithilfe des Niris Imaging Systems (NIS, Imalux Corporation, Cleveland, Ohio, USA) vorgenommen (Abb. 22).

Das System besteht aus vier Hauptkomponenten: der Konsole mit Bildschirm und Bedienfeld, der Messsonde, dem Fuß-Pedal, zum freihändigen Arbeiten und der Stromversorgung.

Für die Messsonde gibt es sterile Einweghüllen (Niris® Probe Sheath, Imalux Corporation, Cleveland, Ohio, USA). Das

Modell 1300, oder auch Time Domain Modell genannt, wurde sowohl von der CE im Jahre 2006 (Zertifizierungsnr.: 500610, British Standards Institution, Hemel Hempstead, UK) als auch von der FDA (Case No.: K042894, Division of General, Restorative and Neurological Devices, Center of Devices and Radiological Health, Food and Drug Administration, Rockville, USA) im Jahr 2004 zertifiziert. Bei diesem System existiert nur eine Strahlenquelle, eine Superluminenzdiode (SLD), welche ein niedrig kohärentes Licht im nahen Infrarot Spektrum mit einer zentralen Wellenlänge von 1300 nm generiert. Die Strahlung wurde als ungefährlich und nicht invasiv eingestuft (Laser- Klassifikation 1, nach EN 60825-1).

Die Sonde muss zur Bildaufnahme in direkten Kontakt mit dem Gewebe gebracht werden. Je nach Gewebsbeschaffenheit erreicht das Gerät eine Bildtiefe von bis zu 2,2 mm. Die laterale Auflösung beträgt weniger als 50 µm, bei einem Fokusquerschnitt von 25 µm. Die axiale Auflösung beträgt 10- 20 µm. Die Scanweite beträgt zwischen 1,2- 2,3 mm. Die OCT Bilder werden mit 200 x 200 Pixel dargestellt. Die Bildaufnahmezeit beträgt 1,5 s pro Bild mit einer Scanweite von 200 Pixeln.

Die Sonde selbst besteht aus drei Teilen:

1. einem bis zu 4 m langem, flexiblen Kabel in dem die Lichtwellenleiter verlaufen
2. dem distalen, starren Ende mit dem elektro- optischen System
3. und dem Verbindungsstück zum Prozessor

Der Durchmesser der Sonde beträgt nur 2,7 mm, ist leicht während der kolposkopischen Untersuchung einzuführen und somit sowohl für den in vivo als auch für den ex vivo Gebrauch geeignet. Die OCT Bilder werden als TMG- Dateien abgespeichert und lassen sich anschließend, mithilfe des OCT- PresTo- Tomogram Presentators visualisieren⁸⁷.

3.4 Technische Daten zum Vivosight OCT Scanner der Firma

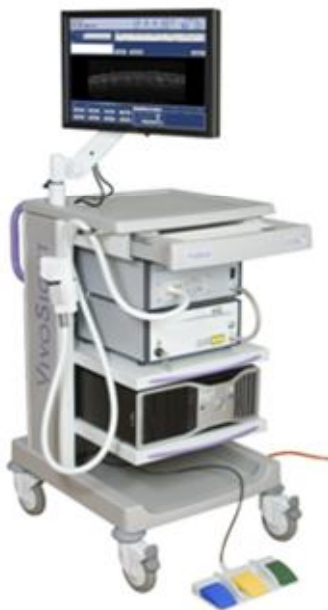

Abb. 23: Vivosight OCT Scanner, Michelson Diagnostics.
Quelle: ¹

Michelson Diagnostics

Der Vivosight OCT Scanner (VOS) der Firma Michelson Diagnostics (Abb. 23) ermöglicht durch dessen neue Multibeam Technik eine noch höhere Auflösung, als das Niris Imaging System. Zusätzlich lassen sich durch die Multislice Funktion dreidimensionale Bildblöcke erstellen. Das Gerät wurde ursprünglich für den in vivo Gebrauch in der Dermatologie konzipiert und verfügt über einen Messkopf, der von Hand geführt wird. Dieser kann mit einem Abstandhalter auf die Hautoberfläche aufgelegt werden, der direkte Gewebekontakt ist für die Bildaufnahme nicht notwendig. Für unseren Gebrauch ex vivo an Op Präparaten wurde der Messkopf in einer eigens konzipierten Vorrichtung über dem zu untersuchenden Gewebe mit kleinem Abstand fixiert (3.2.2). Jegliche Bewegungen des Messkopfes oder des Gewebes sollte verhindert werden, da es ansonsten, bei

einer Scanweite von 3mm und einer Schnittbildbreite von 10 μm , zu unscharfen Bewegungsartefakten käme.

Der Vivosight Scanner erstellt Bilder ebenfalls in Echtzeit, allerdings benötigt die Multislice Funktion für die 3D Blöcke umso mehr Zeit, je mehr Schnittbilder angefertigt werden. Der Multibeam OCT Scanner fertigt Bilder mit einer Scanweite von bis zu 5mm, einer Scanlänge ebenfalls von bis zu 5mm und einer Scantiefe, je nach Gewebebeschaffenheit, von bis zu 2mm an. Hierbei liefern lichtdichte Gewebearten ein besseres Ergebnis. Laut

Herstellerangaben liegt die laterale Auflösung aufgrund der Multibeam Technik bei ca. 5,5 μm in Gewebe. Die axiale Auflösung liegt bei weniger als 10 μm .




Abb. 24: die vier unterschiedlichen distalen Enden der Lichtwellenleiter. Quelle: ⁵

Bei der Multibeam Technik werden anstelle von nur einem Strahlengang, vier verschiedene Strahlengänge verwendet (Abb. 24). Die Lichtquelle ist ein Swept- Source Laser, Produktname HSL- 2000- 12- MDL und Fabrikat der Firma Santec (Santec Corporation, Ohkusa- Nenjyozaka, Komaki, Japan). Die generierte Strahlung hat eine zentrale Wellenlänge von ca. 1305 nm (\pm 15nm) und eine Scanweite von 100nm, liegt somit im nahen infraroten Lichtspektrum und ist in keinster Weise gewebsschädigend, ionisierend oder gar gefährlich für die Augen (Laser-

Klassifikation 1, nach EN 60825-1). Ziel der Aufteilung des Strahlenganges in vier Einzelstrahlengänge ist es, die numerische Apertur und damit die laterale Auflösung zu verbessern, ohne dabei an Fokusbereich bzw. Bildtiefe zu verlieren. Verwendet man nur einen Strahlengang bei ca. 1300 nm Wellenlänge so ist es nur möglich den Lichtstrahl, bei einem Fokusbereich von 1mm, auf 20 μm zu fokussieren. Durch vier verschiedene, nebeneinander und höhenversetzt angeordnete Fokuspositionen der einzelnen Teilstrahler, die jeweils nur über einen Bereich von 0,25 mm fokussieren (Abb. 25), gemeinsam dann aber wieder einen Fokusbereich von 1 mm erreichen, erhält man eine deutlich bessere laterale Auflösung. Damit erreicht das Multibeam OCT Gerät pro Strahlengang eine reale Bildtiefe von 0,75mm bei einer lateralen Auflösung von 7,5 μm . Grund hierfür ist der engere Fokus jedes Einzelstrahls der vier parallel angeordneten Strahlengänge. Die Fokus-Durchmesser betragen nur ca. die Hälfte des Durchmessers eines herkömmlichen einzelnen Strahlengangs. Die vier unterschiedlichen Bildhöhen, oder Bildanteile werden anschließend mosaikartig zu einem gemeinsamen Bild aneinander gelagert (Abb. 26).

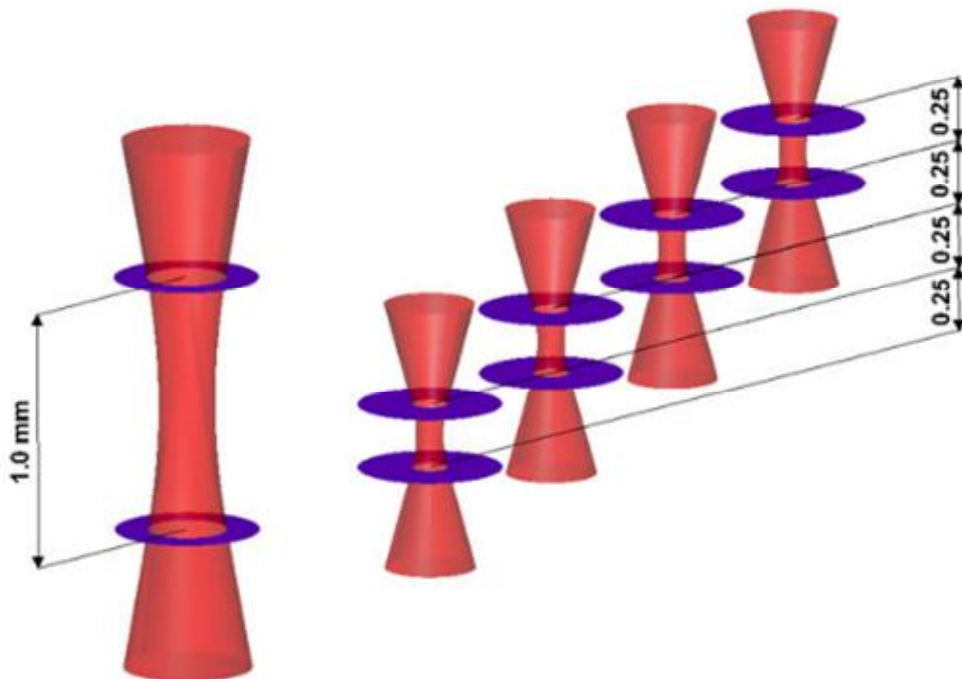


Abb. 25: Darstellung der vier Multibeam Strahlengänge und deren addierter Fokusbereich im Vergleich zur Verwendung eines herkömmlichen Strahlengangs.

Quelle: <http://www.md-ltd.co.uk/products/our-technology.html>

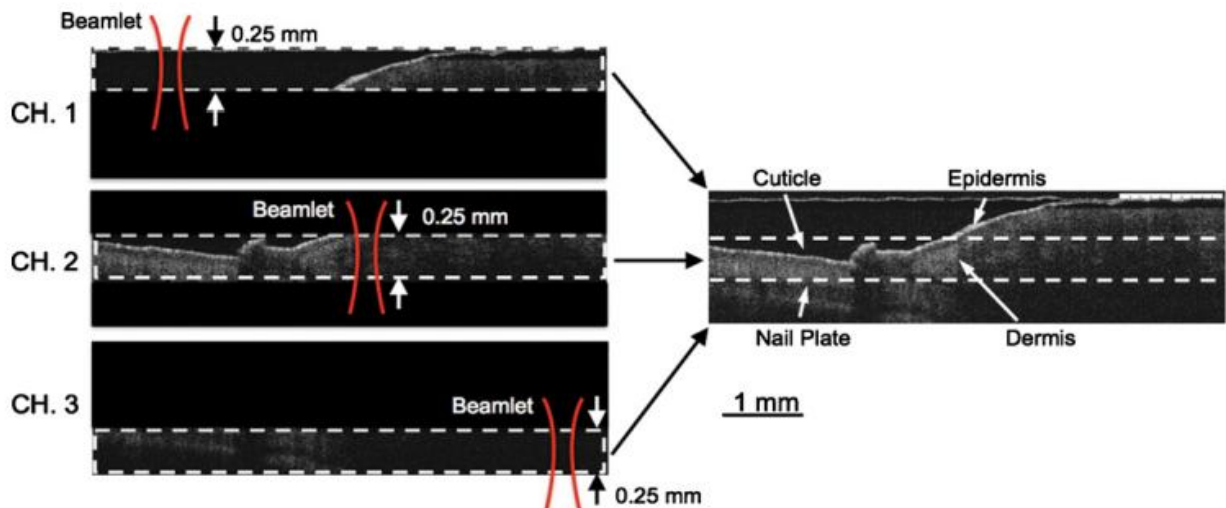


Abb. 26: Darstellung der verschiedenen Bildtiefen und des mosaikartig zusammengesetzten Vollbildes.
Quelle: ⁵

Die OCT Bilder werden in einem Tiff Format generiert und lassen sich leicht mithilfe des Image J Programms⁸⁸ visualisieren und bearbeiten. Die frame rate, oder auch Bildfrequenz wird vom Hersteller in fps, frames per second, angegeben und beträgt je nach Scanweite zwischen 6- 35 fps. Die A- line rate, oder auch Zeilenfrequenz genannt, welche sich aus dem Produkt der Bildwiederholungsfrequenz und der Zeilenanzahl eines OCT Bilder ergibt beträgt 10 kHz.

Der Vivosight Multibeam OCT Scanner ist nach aktuellen CE Vorgaben, den 93/42/CEE Medizinprodukt- Richtlinien zertifiziert. (British Standards Institution, Quality Assurance, Milton Keynes, UK) Im Januar 2010 folgte die Zertifizierung nach den FDA Richtlinien 510(k). (Case No.: K093520, Food and Drug Administration, Department of Health and Human Services, Silver Spring, USA)^{1:5;49;89}

3.5 Statistische Methoden

Zur fundierten statistischen Auswertung wurde Herr Prof. Dr. Uwe Mortensen mit seiner Expertise und Fachkenntnis auf dem Gebiet der Statistik hinzugezogen. Gemeinsam mit seiner Hilfe wurden geeignete statistische Methoden ausgewählt und angewandt. Ebenso war er bei der Korrektur der hier vorliegenden und eigens verfassten Texte behilflich, um die Richtigkeit der statistischen Fachsprache zu gewähren.

3.5.1 Kontingenztabelle

Um die Qualität und Richtigkeit der OCT-Befunde zu prüfen, wurden die 0h OCT- Urteile und die histologischen Urteile in einer Kontingenztabelle zusammengefasst. Die Häufigkeiten n_{ij} in der Tabelle geben an, wie häufig Gewebeproben auf der Basis des OCT-Bildes der i-ten Krankheits-Kategorie und auf der Basis der histologischen Untersuchung der j-ten Krankheits-Kategorie zugeordnet wurden. n_{ii} ist dann die Anzahl der übereinstimmenden Urteile, d.h. die Fälle, bei denen sowohl die OCT-Bewertung als auch die histologische Befundung eine Gewebeprobe der Kategorie „i“ zuordneten.

Kontingenztabellen erlauben eine Diskussion der Frage, ob eine systematische Beziehung zwischen den OCT-Urteilen einerseits und den histologischen Diagnosen andererseits existiert. Um die in diesem Zusammenhang eingesetzten statistischen Verfahren zu erläutern, muss kurz geklärt werden, was mit dem Ausdruck „systematische Beziehung“ gemeint ist.

Eine systematische Beziehung zwischen den Urteilen bedeutet z.B., dass beide Untersucher sich zumindest in etwa an den gleichen Merkmalen orientieren und sie ähnlich beurteilen, oder dass sie sich systematisch an unterschiedlichen Merkmalen orientieren und diese u. U. auch noch verschieden beurteilen. Generell ist es so, dass man nicht mit Sicherheit voraussagen kann, welches Urteil für eine gegebene Gewebeprobe anhand eines OCT-Bildes bzw. anhand des histologischen Befundes gefällt werden wird. Dies bedeutet, dass allenfalls Aussagen über die Wahrscheinlichkeiten, mit denen Urteile gefällt werden, gemacht werden können. Dementsprechend kann der Begriff der systematischen Beziehung nur in Wahrscheinlichkeitsbegriffen definiert werden. Intuitiv wird man dann sagen, dass im Falle der Existenz systematischer Beziehungen die Wahrscheinlichkeit bestimmter Kombinationen von Urteilen erhöht und die anderer Urteils kombinationen verringert wird. Dies wiederum hieße größere Häufigkeiten für bestimmte Urteils kombinationen und geringere Häufigkeiten für andere Kombinationen.

Ein statistischer Test für die Existenz systematischer Beziehungen zwischen den beiden Diagnostikern ist der χ^2 -Test. Dazu wird die Größe

$$\chi^2 = \sum_{i=1}^I \sum_{j=1}^J \frac{(n_{ij} - e_{ij})^2}{e_{ij}}, \quad e_{ij} = \frac{n_{i+} n_{+j}}{n}$$

berechnet. Darin sind e_{ij} die unter der Nullhypothese H_0 erwarteten Häufigkeiten. Die Nullhypothese H_0 besagt, dass keinerlei systematische Abhängigkeiten in der Tabelle existieren, sodass die Urteile stochastisch unabhängig voneinander gefällt werden. Tatsächlich weichen die empirischen Häufigkeiten mehr oder weniger von den Erwartungshäufigkeiten e_{ij} ab. Um nun zu testen, ob diese Abweichungen nur Stichprobenfehler sind und damit H_0 gilt, oder ob die Abweichungen systematischer Natur sind und H_0 demnach keine Gültigkeit besitzt, wird die Statistik berechnet. Damit die Nullhypothese abgelehnt werden darf, muss der Unterschied der empirischen Häufigkeiten und der Erwartungshäufigkeiten e_{ij} größer sein, als der Unterschied, der lediglich durch einen Stichprobenfehler entstände. Als Testgröße dient die χ^2 -Statistik.

Man verwirft die Nullhypothese, wenn χ^2 einen Wert annimmt, der relativ zur Anzahl der Freiheitsgrade $df = (I-1)(J-1)$ „groß“ ist, d.h. wenn $\chi^2 > \chi^2_{(I-1)(J-1)}$ ist. Dabei ist

$\chi^2_{(I-1)(J-1)}$ ein kritischer Wert, der aus der Wahrscheinlichkeitsverteilung für χ^2 berechnet wird. Der χ^2 -Wert heißt dann „signifikant“ auf dem p -Niveau, wobei $p = P(\chi^2 > \chi^2_{(I-1)(J-1)} | H_0)$ ist. Die zugrundeliegende Überlegung ist, dass im Allgemeinen die wahrscheinlichen Ereignisse eintreten und nicht die Unwahrscheinlichen.

Da bei Geltung der Nullhypothese ein „großer“ χ^2 -Wert eher nicht auftreten sollte, spricht ein großer χ^2 -Wert gegen die Nullhypothese. Allerdings tritt mit der Wahrscheinlichkeit p dennoch ein „großer“ χ^2 -Wert auf, obwohl die Nullhypothese korrekt ist. Befolgte man nur die Regel „verwerfe die Nullhypothese bei $\chi^2 > \chi^2_{(I-1)(J-1)}$ “, so würde man sich dabei irren. Deshalb heißt p auch die Irrtumswahrscheinlichkeit, da mit dieser Wahrscheinlichkeit ein signifikantes Ergebnis nicht bedeutet, dass es systematische Zusammenhänge in der Tabelle gibt.

3.5.2 Korrespondenzanalyse

Ein signifikanter χ^2 -Wert besagt nur, dass mit einiger Wahrscheinlichkeit systematische Beziehungen zwischen den Urteilen der Untersucher existieren, aber er gibt keine Auskunft darüber, welcher Art diese Beziehungen sind. Es ist deshalb von Interesse, über weitere Verfahren Einblick in die möglicherweise existierenden Abhängigkeiten zwischen den diagnostischen Urteilen zu erlangen. Die folgenden Betrachtungen zielen darauf ab, eine graphische Repräsentation der Krankheitskategorien zu erstellen, aus der mögliche Abhängigkeiten abgelesen und interpretiert werden können.

Wie in Abb. 32 zu sehen ist, wird die Kontingenztabelle einerseits durch die Zeilenkategorien, andererseits durch die Spaltenkategorien spezifiziert:

1. die OCT Urteile (OCT) stehen in den Spalten, sog. Spaltenkategorien.
2. die histologischen Urteile, (Hist) befinden sich in den Zeilen, sog. Zeilenkategorien.

Die Grundidee der Korrespondenzanalyse ist, die Beziehungen zwischen den Zeilen- und Spaltenkategorien auf Grundaspekte oder „Dimensionen“, welche von beiden Kategoriearten erfasst werden, zurückzuführen. Je übereinstimmender eine bestimmte Zeilenkategorie und eine bestimmte Spaltenkategorie durch diese Aspekte definiert sind, desto ausgeprägter sollte die Abhängigkeit zwischen diesen beiden Kategorien sein. Ziel ist, diese Aspekte und ihre jeweilige Ausprägung bei den Kategorien zu bestimmen. Dazu wird angenommen, dass die Aspekte durch die Achsen eines Koordinatensystems repräsentiert werden können. Der

Einfachheit halber wird angenommen, dass es nur zwei Aspekte, demnach nur zwei Achsen im Koordinatensystem gibt, anhand derer sich die Kategorien unterscheiden. Wird eine Kategorie durch den Aspekt 1 im Ausmaß a_1 und den Aspekt 2 im Ausmaß b_1 charakterisiert, so kann die Kategorie als Punkt mit den Koordinaten (a_1, b_1) in diesem Koordinatensystem repräsentiert werden. Das gilt für jede Kategorie, sodass z.B. alle Zeilenkategorien durch Punkte in diesem Koordinatensystem repräsentiert werden können, analog wäre es für die Spaltenkategorien. Kategorien, deren Punkte in der Nähe von einer der beiden Achsen liegen, werden dann insbesondere durch den zu dieser Achse korrespondierenden Aspekt gekennzeichnet. Kategorien, deren zugehörige Punkte im Raum zwischen den Achsen liegen, werden durch eine entsprechende Mischung der Aspekte charakterisiert.

Da sich die Urteile der Histologin und der OCT-Untersucherin letztlich auf die gleichen Objekte, sprich die Gewebeproben bzw. deren OCT Bilder beziehen, kann davon ausgegangen werden, dass beide Urteilerinnen dieselben Aspekte zur Urteilsfällung einbeziehen. Das bedeutet, dass die Zeilen- und Spaltenkategorien gemeinsam im selben Koordinatensystem durch Punkte repräsentiert werden können. Die Kategorien können so hinsichtlich der Aspekte, anhand ihrer Lage im Koordinatensystem interpretiert und verglichen werden. Diese simultane Repräsentation von Zeilen- und Spaltenkategorien in einem Koordinatensystem heißt Biplot.

Die Korrespondenzanalyse ist ein mathematisches Verfahren, das die explizite Berechnung der Koordinaten für die jeweiligen Kategorien gestattet. Eine genaue Darstellung des Verfahrens kann hier nicht geliefert werden, hierzu soll auf weiterführende Literatur z.B. ^{90;91} verwiesen werden. An dieser Stelle soll lediglich der grundlegende Ansatz, soweit er für die Interpretation der Befunde notwendig ist, vorgestellt werden. Ausgangspunkt ist ein mathematischer Sachverhalt:

hat man für eine Menge von Punkten die paarweisen Distanzen zwischen diesen Punkten vorliegen, so lassen sich aus diesen Distanzen (a) die Anzahl der benötigten Koordinatenachsen und (b) die Koordinaten der Punkte zu diesen Achsen bestimmen. Eine Möglichkeit, die Kategorien durch Punkte zu repräsentieren, besteht also darin, in geeigneter Weise Distanzen zwischen den Kategorien zu definieren. Diese Distanzen sind Maße für die Ähnlichkeiten der Häufigkeitsverteilungen von Zeilen- bzw. Spaltenkategorien, die den Beitrag zum χ^2 der Tabelle abbilden und die deswegen χ^2 -Distanzen genannt werden.

Die Aspekte, die die Koordinatenachsen repräsentieren, sind natürlich nicht genau bekannt. Die inhaltliche Bedeutung der Aspekte ergibt sich dementsprechend gewissermaßen *post*

hoc, nämlich aus der Lage der Kategorie- Punkte. Man weiß, was die Kategorien bedeuten, und diese Bedeutung überträgt man dann auf die Achsen. Die Diskussion der Daten wird zeigen, dass dieses Vorgehen durchaus plausibel ist.

Die Nähe der Punkte zu den Dimensionsachsen sagt dabei etwas über den Beitrag einer Kategorie zum χ^2 aus. Je näher ein Kategorie- Punkt an einer der beiden Achsen liegt, desto mehr trägt diese Kategorie zum χ^2 bei. Der Einfluss der jeweiligen Achse auf das gesamte χ^2 wird in Prozentwerten ausgedrückt (Dimension 1 = 49,84%, Dimension 2 = 24,98%). Der Nullpunkt des Koordinatensystems entspricht dem Mittel- bzw. Schwerpunkt der Punktekonfiguration. Insofern haben die positiven und negativen Vorzeichen einzelner Koordinaten keine tiefere Bedeutung. Je weiter ein Kategorie- Punkt vom Nullpunkt entfernt liegt (egal ob in positiver oder negativer Richtung), desto stärker geht diese Kategorie in das χ^2 ein.

Das Verfahren bestimmt die Achsen außerdem so, dass die Aspekte (es müssen übrigens nicht zwingend exakt zwei sein) unabhängig voneinander sind, d.h. dass die Ausprägung eines Aspektes nicht eine bestimmte Ausprägung des anderen Aspektes impliziert.

Für die Interpretation des Biplots ist es wichtig anzumerken, dass Distanzen zwischen den Punkten der Zeilen- und einer Spaltenkategorie *nicht* erklärt sind. Dies folgt daraus, dass sich χ^2 -Distanzen immer nur entweder für die Kategorien der Zeilen- oder für die Kategorien der Spalten erklären (d.h. definieren) lassen. Die Beziehung zwischen einer Zeilen- und einer Spaltenkategorie ist daher nicht durch die Distanz zu erklären, sondern durch den Winkel der Pfeile (Vektoren), die vom Ursprung des Koordinatensystems zum Punkt einer Zeilenkategorie einerseits und dem einer Spaltenkategorie andererseits reichen. Je kleiner dieser Winkel ist, desto enger ist die Beziehung zwischen dieser Zeilen- und dieser Spaltenkategorie. Ist also der Winkel zwischen einer CIN-Kategorie, nach OCT-Diagnostik und der nach der Histologie klein, so heißt dies, dass es eine gute Übereinstimmung beider Urteilssysteme im Bezug auf diese Kategorie gibt. In der Tabelle drückt sich diese Wahrnehmung durch relativ große n_{ii} -Werte, die Anzahl der übereinstimmenden Urteile aus.

3.5.3 Diskriminanzanalyse

Mithilfe der Diskriminanzanalyse soll untersucht werden, ob die Helligkeitsprofile bereits hinreichend viel Information enthalten, um eine Klassifikation des Bildes zu ermöglichen. Um diese Hypothese zu überprüfen, könnte man einfach die Profile durch einen Experten den CIN-Kategorien zuordnen lassen und dann nachschauen, ob diese Klassifikationen denen der vollständigen Bilder äquivalent sind. Hierbei stellt sich allerdings das Problem, dass menschliche Beurteiler zu systematischen Urteilsfehlern neigen können und in den Profilen vorhandene Information entweder vernachlässigen oder in inadäquater Weise überbewerten. Deswegen soll ein statistisches Verfahren zur Computer gestützten Klassifikation benutzt werden, dass die in den Profilen vorhandene Information optimal extrahiert und gewichtet. Hierfür steht eine Reihe von Verfahren zur Verfügung. Es zeigte sich, dass bereits die von R. A. Fisher (1936) vorgeschlagene Lineare Diskriminanzanalyse (LDA) die gewünschte Klassifikation zu leisten vermag. Aufwändigere Verfahren können eventuell bessere Klassifikationsleistungen vornehmen, allerdings zum Preis einer größeren Zahl von zu schätzenden freien Parametern. Für die vorliegende Datenmenge wäre damit kein größerer Erkenntnisgewinn verbunden, daher beschränkt sich diese Studie auf die LDA.

Allgemein lässt sich das Verfahren so charakterisieren: Gegeben seien Messwerte X_1, X_2, \dots, X_n von n Größen, von denen angenommen wird, dass sie die gewünschte Zuordnung eines Objekts, hier eines Profils, zu einer der k Klassen gestatten. Die Klassen K_1, K_2, \dots, K_r stellen die Krankheitskategorien 0= gesund, 10= Entzündung, 21= CIN 1, 22= CIN 2, 23= CIN 3 und 30= Karzinom dar. Für jedes Profil gibt es 151 Messwerte oder Prädiktoren X_n (1, 2, ..., 151). Diese entsprechen den 151 Tiefenpunkte eines Profils und können unterschiedliche Ausprägungen, bzw. Grauwerte annehmen (vgl. 3.2.4) Das Ziel ist eine möglichst fehlerfreie Zuordnung eines Profils zu einer der Klassen.

Fishers Ansatz war, dass für eine in diesem Sinne optimale Klassifikation die Messwerte X_n (1, 2, ..., 151) geeignet gewichtet werden müssen. Dazu wird eine Diskriminanzfunktion eingeführt, die durch die Prädiktoren wie folgt definiert ist:

$$Y_i = u_1 X_{i1} + u_2 X_{i2} + \dots + u_n X_{in}, \quad i = 1, 2, \dots, m$$

Die Koeffizienten u_1, \dots, u_n sind die gesuchten Gewichte und Y ist eine neue Variable. Jedes Profil wird durch einen Y -Wert charakterisiert. So wird beispielsweise das i -te Profil mit den Prädiktoren $X_{i1}, X_{i2}, \dots, X_{in}$ durch den Y_i -Wert beschrieben. Sind die Profile überhaupt klassifizierbar, so werden die Y -Werte der Profile einer bestimmten CIN-Kategorie K_k um einen mittleren Wert μ_k gruppiert sein. Dabei wären die Differenzen zwischen Y_i und des

Mittelwerts der korrekten Kategorie μ_k $|Y_i - \mu_k|$ kleiner als die Differenzen $|Y_i - \mu_{k'}|$ zum Mittelwert $\mu_{k'}$ einer anderen Kategorie k' . Die Gewichtungen u_1, \dots, u_n der X_n werden so bestimmt, dass die Mittelwerte μ_1, \dots, μ_r maximal separiert werden, relativ zu den Streuungen der Y-Werte innerhalb einer CIN-Kategorie. Über die Zugehörigkeit eines Profils zu einer der CIN-Kategorien wird nach Maßgabe des Abstandes des Y-Wertes zu den Mittelwerten μ_1, \dots, μ_r entschieden: man wählt die k -te Kategorie, wenn $|Y_i - \mu_k|$ der kleinste Abstand ist. Die Koeffizienten u_1, \dots, u_n sind unbekannt und müssen aus den Daten geschätzt werden. Die Daten sind einerseits die Profile und andererseits die dokumentierten Zuordnungen der Profile zu jeweils einer CIN-Kategorie, wie sie (a) von der Histologin und (b) nach den OCT Kriterien vorgenommen wurden. Man kann also versuchen sowohl die histologischen Befunde wie auch die OCT-Beurteilung anhand der LDA nachzuvollziehen. Es wurde jeweils ein Satz von Gewichten u_1, \dots, u_n für die Histologin und ein zweiter Satz u_1, \dots, u_n für die OCT-Urteile bestimmt.

Wie bereits gesagt, verfolgt die Diskriminanzanalyse das Prinzip der maximalen Separierbarkeit. Können trotz dieser maximalen Separierung der Kategorien die Profile nicht überzufällig häufig den Kategorien zugeordnet werden, so kann die Hypothese, dass anhand der Helligkeitsprofile eine systematische Zuordnung zu den Kategorien möglich ist, fallengelassen werden.

Die LDA lässt sich auch zur Überprüfung der Frage, ob der zeitliche Abstand der OCT Aufnahmen vom Zeitpunkt der Gewebeentnahme eine Rolle spielt, anwenden. Spielt nämlich der zeitliche Abstand (0h, 1h bis 4h) eine möglicherweise die Diagnose verfälschende Rolle, so sollten sich die Profile der OCT Bilder, welche zu den unterschiedlichen Zeitpunkten aufgenommen wurden, mithilfe der LDA den verschiedenen Zeitklassen zuordnen lassen. Ist eine derartige Klassifikation der Profile nicht möglich, so bedeutet dies, dass die zeitlichen Abstände keine Klassen definieren und damit der Zeitpunkt der Bildaufnahme keinen Effekt zeigt.

Lassen sich hingegen die Profile überzufällig korrekt den Klassen der Zeitintervalle 0h, 1h etc. bis 4h zuordnen, so hat der Zeitpunkt der Diagnose einen Effekt auf die Diagnose.

Ein generelles Problem bei Verfahren wie der LDA oder der multiplen Regression sind Multikollinearitäten der Prädiktoren, die sich in Korrelationen zwischen den Prädiktoren äußern. Wie sich zeigen lässt, können Multikollinearitäten zu einer erhöhten Varianz der Schätzungen für die Gewichte u_1, \dots, u_n führen, was die inhaltliche Interpretation dieser Gewichte erschwert. In Kombination mit relativ kleinen Stichproben könnte somit eine sehr gute Vorhersageleistung erbracht werden, ein sog. „Overfitting“. Bei Kreuzvalidierungen, d.h.

der Anwendung der Gewichte auf neue, nicht in der Trainingsstichprobe enthaltene Fälle, würden sich dann aber sehr schlechte Klassifikationen ergeben. Allerdings erweist sich die LDA als relativ robust gegen derartige Effekte. In Abschnitt (4.7) werden alternative Verfahren vorgestellt und auf die Daten angewandt, die die genannte Problematik umgehen und die Ergebnisse der LDA im Wesentlichen bestätigen.

3.5.4 Mittlere Kurvenverläufe, sog. Musterprofile und deren Standardabweichungen

Die Annahme, dass Gewebeproben bereits anhand der Helligkeitsprofile klassifiziert werden können, impliziert, dass die Profile die für eine Klassifikation notwendige Information enthalten. Nun sind alle Profile, die zu einer bestimmten CIN-Klasse K korrespondieren, im strengen Sinne verschieden. Trotzdem gelingt es, die überwiegende Mehrheit dieser Profile korrekt der Klasse K zuzuordnen. Man kann also fragen, wie es erreicht wird, dass ein gegebenes Profil der entsprechenden Klasse zugeordnet wird. Es ist zu klären, wie die Information über die Klassenzugehörigkeit eines Profils aus der Verteilung dessen Helligkeitswerte extrahiert wird. Die Diskriminanzanalyse liefert ein Modell für diesen Prozess: es muss nur die Abweichung eines Profils von einem für die Kategorie K charakteristischen Profil, dem sog. Musterprofil einer jeden Krankheitskategorie, bewertet werden. Dieses charakteristische Profil, oder Musterprofil, ergibt sich aus der Mittelung aller Profile, die zu dieser Kategorie K gehören. Daraus folgt, dass die Betrachtung der jeweils mittleren Profile Aufschluss über die Charakteristika der zu einer Klasse K gehörenden Profile liefern kann.

Das mittlere, also charakteristische Profil für die Kategorie K werde mit $(\pi_{k1}, \pi_{k2}, \dots, \pi_{kn})$ bezeichnet. Der erste Index k zeigt an, dass hier die Kategorie K gemeint ist, der zweite Index bezeichnet jeweils einen Bildpunkt, d.h. π_{k1} ist der Helligkeitswert an der Position 1, π_{k2} ist der Helligkeitswert an der Position 2 und π_{kn} schließlich ist der Helligkeitswert an der n-ten Position. Allgemein ist π_{kj} der Helligkeitswert des für die Kategorie K charakteristischen Profils an der j-ten Position, $j = 1, 2, \dots, n$ ($n = 151$). Die Positionen entsprechen der jeweiligen Pixeltiefe.

Der diskriminanzanalytischen Theorie zufolge ist $(\pi_{k1}, \pi_{k2}, \dots, \pi_{kn})$ das mittlere Profil aller zur Kategorie K korrespondierenden Profile, also auch der Profile, die nicht in der Stichprobe vorkommen. Dies ist die Population der zu K korrespondierenden Profile. In einer

Untersuchung liegt immer nur eine Stichprobe von Profilen aus dieser Population vor. Man erhält eine Schätzung von $(\pi_{k1}, \pi_{k2}, \dots, \pi_{kn})$, indem man die Profile der Stichprobe, die der Kategorie K zugeordnet wurden, mittelt. Diese der Kategorie K zugeordneten Profile bilden wiederum eine Teilstichprobe T_k aus der Menge aller in der Untersuchung gewonnenen

Profile:

$$T_k = \{(x_{ik1}, x_{ik2}, \dots, x_{ikn})\}, \quad i = 1, 2, \dots, m_k$$

Der erste Index i gibt also an, um welches Profil in der Teilstichprobe es sich handelt (wobei die Art und Weise, in der die Profile in der Stichprobe durchnummeriert werden, beliebig ist). Dieser Index wird eingeführt, um die Summationen, die im Folgenden betrachtet werden, explizit angeben zu können. Um also eine Schätzung für π_{kj} zu erhalten, mittelt man über alle Helligkeitswerte der Profile der Kategorie K aus unserer Stichprobe an der Position j:

$$\bar{x}_{kj} = \frac{1}{m_k} (x_{1kj} + x_{2kj} + \dots + x_{m_k kj}) = \frac{1}{m_k} \sum_{i=1}^{m_k} x_{ikj}, \quad j = 1, 2, \dots, 150$$

Für $j=1$ erhält man den Mittelwert \bar{x}_{k1} , also die mittlere Helligkeit an der Position 1 als Schätzung für π_{k1} . Dann mittelt man über alle Helligkeitswerte an der Position 2 und erhält \bar{x}_{k2} als Schätzung für π_{k2} usw. Auf diese Weise erhält man das mittlere Profil $P_k = (\bar{x}_{k1}, \dots, \bar{x}_{kn})$ als Schätzung für $\pi_k = (\pi_{k1}, \pi_{k2}, \dots, \pi_{kn})$.

Ebenso kann man die Varianzen der Helligkeitswerte für die verschiedenen Positionen der zu einer Kategorie K gehörenden Profile berechnen. Die Varianz (für einen gegebenen Bildpunkt, etwa den j-ten) ist ein Maß für die durchschnittliche quadrierte Differenz des Helligkeitswerts vom entsprechenden Mittelwert.

$$s_{kj}^2 = \frac{1}{m_k - 1} [(x_{1kj} - \bar{x}_{kj})^2 + (x_{2kj} - \bar{x}_{kj})^2 + \dots + (x_{m_k kj} - \bar{x}_{kj})^2] = \frac{1}{m_k - 1} \sum_{i=1}^{m_k} (x_{ikj} - \bar{x}_{kj})^2 \quad 1 \ 2$$

¹ Anmerkung von Herrn Prof. U. Mortensen: „Man teilt hier durch $m_k - 1$ statt durch m_k , wie es bei einer gewöhnlichen Mittelwertbildung geschieht, weil die Teilung durch m_k eine Unterschätzung der wahren Varianz bedeuten würde, wie in Lehrbüchern der Statistik gezeigt wird.“^{92a}

² Anmerkung von Herrn Prof. U. Mortensen: „Man mittelt die quadrierten Abweichungen, weil der Mittelwert der Abweichungen vom Mittelwert stets gleich Null ist, wie sich ebenfalls leicht zeigen lässt.“

Die Wurzeln aus den Varianzen sind die Standardabweichungen, sog. s_{kj} oder auch Streuungen genannt. Die Betrachtung der Standardabweichungen hat den Vorteil, dass sie in den gleichen Maßeinheiten wie die Messwerte, hier also die Helligkeitswerte, ausgedrückt werden.

Für eine gegebene Kategorie, etwa die k-te, erhält man also ein weiteres Profil $S_k = (s_{k1}, s_{k2}, \dots, s_{k,150})$, dessen Elemente aber die Standardabweichungen für die einzelnen Bildpunkte sind. Die Betrachtung dieses Profils liefert auf einen Blick Informationen über die Variabilität der Helligkeiten an den verschiedenen Positionen bzw. Bildpunkten der Profile. Somit lässt sich feststellen, in welcher Gewebstiefe die Profile einer Kategorie am meisten variieren.

Es wurden sowohl mittlere Kurven nach der histologischen Zuordnung als auch nach der OCT Kategorisierung erstellt, um mögliche morphologische Unterschiede der Kurvenverläufe deutlich zu machen.

3.5.5 Test der Gleichheit von mittleren Profilen und korrespondierenden Standardabweichungen

Die Hypothese, dass sich unter verschiedenen Bedingungen erzeugte Profile, bis auf zufällige Abweichungen, nicht voneinander unterscheiden, lässt sich anschaulich überprüfen, indem man die entsprechenden Profile in einem Koordinatensystem gegeneinander aufträgt. Es sei $(\bar{x}_1, \bar{x}_2, \dots, \bar{x}_n)$ das mittlere Profil für die eine Bedingung und $(\bar{y}_1, \bar{y}_2, \dots, \bar{y}_n)$ sei das mittlere Profil für eine zweite Bedingung. Unterscheiden sich die mittleren Helligkeitswerte \bar{x}_i und \bar{y}_i für alle Positionen i nur zufällig voneinander, so gilt:

$$\bar{y}_i = \bar{x}_i + \varepsilon_i, \quad i=1, \dots, n$$

Wobei ε_i ein zufälliger „Fehler“ ist. Es wird angenommen, dass die Fehler ε_i identisch und unabhängig voneinander verteilt sind. Unterscheiden sich die Profile nicht systematisch, sollte die durch die Punktwolke gelegte Regressionsgerade eine Steigung nahe bei 1 und eine additive Konstante nahe bei 0 haben. Auf diese Art und Weise lassen sich eventuell vorhandene Unterschiede zwischen mittleren Profilen illustrieren.

In der gleichen Weise können die im vorangegangenen Abschnitt definierten Standardabweichungen s_{ik} für verschiedene Kategorien k und k' gegeneinander

aufgetragen werden. Unterscheiden sich die Standardabweichungen s_{ik} und $s_{ik'}$, nur zufällig für alle Bildpunkte, so gilt:

$$s_{ik} = s_{ik'} + \eta_i, \quad i = 1, \dots, n$$

Wobei η_i wieder ein zufälliger Fehler ist. Es wird wieder angenommen, dass die Fehler η_i identisch und voneinander unabhängig verteilt sind. Die Regressionsgerade für diese Beziehung hat also wieder die Steigung 1 und die additive Konstante 0, wenn die Hypothese von nur zufällig unterschiedlichen Standardabweichungen gilt. Es sei noch einmal verdeutlicht, dass hier nicht postuliert wird, dass die Varianzen bzw. Standardabweichungen für verschiedene Bildpunkte bis auf einen zufälligen Fehler identisch sind. Es ist durchaus möglich, dass die Standardabweichungen an verschiedenen Bildpunkten verschieden sind.

3.6 Auflistung der verwendeten Computer Programme

Folgende Programme wurden für das Erstellen dieser Arbeit verwendet:

- Microsoft Office Word 2007 ⁹³
- Microsoft Office Excel 2007 ⁹³
- Reference Manager 10.0 ⁹⁴
- OCT- PresTo- Tomogram Presentator ⁸⁷
- Image J ⁸⁸
- Statistica 6.0, Statsoft ⁹⁵
- Adobe Illustrator CS3 ⁹⁶
- Origin Pro 7.5G SR6 ⁹⁷
- CRAN- R- Project, version 2.13.0 ⁹⁸

4. Ergebnisse

4.1 Deskriptive Daten

Insgesamt nahmen 31 Patientinnen an der Studie teil. Diese waren im Alter von 26 bis 56 Jahren. Das Durchschnittsalter lag bei 36 Jahren. Es gab 28 prämenopausale und 3 postmenopausale Studienteilnehmerinnen.

27 Patientinnen waren HPV positiv. 25 Patientinnen zeigten kolposkopische Auffälligkeiten. Auch die Pap- Abstriche wurden stets mitdokumentiert. In der folgenden Tabelle 5 ist aufgeführt wie häufig die jeweiligen Pathologien in unserem Studienkollektiv auftraten.

Befund	Erläuterung	Anzahl
Pap O	Zellabstrich unbrauchbar	0
Pap I	Normalbefund	0
Pap II	entzündliche und/oder degenerative Veränderungen	4
Pap II W	unklarer Befund?	2
Pap III	kontrollbedürftige und nicht einschätzbare Zellbilder	2
Pap III D	Dysplasie - leichte und mäßig stark ausgeprägte Vorstufen eines Gebärmutterhalskrebses (CIN 1-2)	12
Pap III G	Glandulär - unklassifizierbare, atypische glanduläre Zellgruppen nach der Menopause	0
Pap IV A	schwerwiegende Vorstufen („schwere Dysplasie“, „Carcinoma in situ“, CIN 2-3)	9
Pap IV B	schwerwiegende Vorstufen, aber invasives Karzinom noch nicht ausgeschlossen	1
Pap V	Zellen eines malignen Tumors	1

Tabelle 5: Ergebnisse des Pap- Abstriches gemäß der Münchner Nomenklatur von 1997 bei den Patientinnen des Studienkollektivs

Von den 31 Studienpatientinnen erhielten 26 eine Konisation mit der Indikation Dysplasie, 3 Patientinnen wurden mit der Indikation Uterus Myomatosus hysterektomiert, eine Patientin erhielt eine Hysterektomie aufgrund der Diagnose Decensus Uteri und eine Studienteilnehmerin wurde aufgrund eines invasiven Zervixkarzinoms hysterektomiert.

Für die Frage, ob man anhand von Helligkeitsprofilen der OCT Bilder eine Klassifizierung zu verschiedenen Krankheitskategorien vornehmen kann, wurden alle 31 Patientinnen einbezogen und 161 unterschiedliche Lokalisationen untersucht. Pro Patientin wurden zwischen 4 und 8 Positionen auf der Zervixoberfläche gesondert untersucht. 9 Lokalisationen mussten aus der Analyse ausgeschlossen werden. Entweder waren die OCT Aufnahmen qualitativ zu schlecht und damit nicht befundbar oder es ließ sich postoperativ kein artefaktfreies Epithel auffinden. Damit war dann für diese spezielle Position keine histologische Untersuchung möglich. Es ergaben sich 152 Untersuchungslokalisationen, bzw. die dazugehörigen Profile, die in die Diskriminanzanalyse gingen. Darüber hinaus wurden die Profile der Vierstundenverläufe für die Fragestellung der Klassifizierbarkeit zu Krankheitskategorien verwendet. Insgesamt gingen damit 464 Profile in die Analyse ein, keines der Profile wurde doppelt verwendet, sie stammen alle von unterschiedlichen Aufnahmen. Allerdings wurden dieselben Positionen zu 5 unterschiedlichen Zeitpunkten untersucht.

Für den Vergleich zwischen den präoperativen und postoperativen OCT Bildern wurden bei insgesamt 23 Patientinnen zusätzlich präoperative OCT Aufnahmen angefertigt. An den 23 Patientinnen wurden insgesamt 115 Lokalisationen präoperativ untersucht, also im Schnitt 5 unterschiedliche Positionen der Zervixoberfläche pro Patientin. Es wurden 283 präoperative Bilder gewonnen und die 115 qualitativ hochwertigsten verwendet.

Allgemein wurden Bilder oft wiederholt aufgenommen, da Störfaktoren wie Artefakte, Zervixschleim, größere Zysten oder Bewegungsartefakte durch unruhige Sondenführung, auftraten. In die endgültige Analyse gingen nur 39 Lokalisationen ein, demnach 78 OCT Bilder, jeweils ein präoperatives und ein postoperatives Exemplar. Häufig unterschieden sich die OCT Bilder rein visuell bereits dermaßen, dass nicht davon ausgegangen werden konnte, dass die OCT Bilder an derselben Zervix Position erhoben wurden. Bei einer Scanweite von nur 2 mm, können minimale Lateralbewegungen bereits große Bildunterschiede ausmachen. Für die Untersuchung der Gewebsveränderungen im Verlauf von vier Stunden postoperativ, wurden OCT Bilder direkt nach der Operation, also zum Zeitpunkt null erhoben. Im Anschluss daran wurden alle 60min., genau an denselben Positionen, über einen Zeitraum von 4 Stunden weitere OCT Aufnahmen gewonnen. Diese Untersuchung wurde an 18

Patientinnen und insgesamt 92 Lokalisationen vorgenommen. Postoperativ wurden 1203 Bilder erhoben und 582 davon verwendet.

Wie oben bereits erwähnt, wurden an einige Stellen mehrmals OCT Aufnahmen gewonnen, um die bestmögliche Bildqualität zu erzielen. Von den 92 untersuchten 4h Verläufen gingen 80 in die Datenauswertung ein. Auch bei dieser Fragestellung mussten 12 Lokalisationen aus der endgültigen Analyse ausgeschlossen werden. Deren OCT Bilder unterschieden sich im Zeitverlauf morphologisch dermaßen, dass davon ausgegangen werden musste, dass unterschiedliche Epithelzonen gescannt wurden. Diese Bilder waren für die Analyse potentieller Veränderungen nach der OP nicht gewinnbringend.

Für die Untersuchung mittels des Vivosight Multibeam OCT Scanner (Michelson Diagnostics, Orpington, Kent, GB) wurden an 16 Patientinnen 77 unterschiedliche Zervix- Lokalisationen gescannt. Insgesamt wurden 112 Bilder mittels des Vivosight Gerätes gewonnen (s. Tabelle 6). Aufgrund technischer Probleme, musste auf eine weiterführende Analyse verzichtet werden. Es werden exemplarisch einige Vivosight OCT Bilder in 3D Optik dargestellt (Abb. 27 und Abb. 28). Die anschließende Tabelle 6 gibt Auskunft über die genauen Fallzahlen je nach Fragestellung.

	Patientinnen	Lokalisationen insgesamt	davon verwendet (pro Lokalisation ein Bild)	Anzahl Bilder präop	Anzahl Bilder postop	Anzahl Bilder insgesamt
Insgesamt	31	161		300	1257	1557
Profil Klassifikationen	31	161	152	0	464	
Vergleich präop- postop	23	115	39	39	39	
4h Verläufe postop	18	92	80	0	400	
Vivosight	16	77	11	0	112	

Tabelle 6: Fallzahlen zur jeweiligen Fragestellung

4.2 Untersuchungen mit dem Vivosight Multibeam OCT Scanner

4.2.1 Vergleich mit den Aufnahmen des Niris Imaging Systems in 2D

Aufgrund der besseren Auflösung des Vivosight Gerätes, erwarteten wir uns wesentlich detailreichere OCT Aufnahmen. Dies war an einigen Bildern durchaus darstellbar (Abb. 27). Allerdings war es aufgrund von technischen Problemen kaum möglich durchgehend qualitativ hochwertige Bilder mittels des Vivosight Gerätes zu erstellen. Dies lag unter anderem an der Beschaffenheit des Sondenkopfes. Dieser konnte nicht, wie die Sonde des Niris Imaging Systems, punktgenau direkt auf die Untersuchungsstelle aufgelegt werden. Bereits die Einstellung des Gewebes unter dem Messkopf stellte sich als sehr schwierig heraus. Häufig war der Scanbereich im Luftraum zu weit, dadurch fehlte die Bildinformation in der Tiefe, im Stroma. Teilweise wurde das Gewebe schräg getroffen oder es kam zu erheblichen Bewegungsartefakten. Die, für diese Untersuchung entworfene Vorrichtung zum Einstellen und Fixieren des Gewebes (Abb. 17), schaffte zwar Abhilfe, dennoch genügte die Mehrzahl der OCT Bilder nicht den Qualitätsansprüchen. Auch kam es häufig zu störenden Artefakten an der Schutzfolie. Nicht zuletzt traten erhebliche Helligkeitsunterschiede und Abschattungen im Randbereich der Bilder auf. Obwohl aufgrund der technischen Probleme diese Studie vorzeitig beendet wurde, konnten repräsentativ einige sehr aufschlussreiche Bilder gewonnen werden.

Zur Veranschaulichung folgt eine Gegenüberstellung von OCT Bildern verschiedener Befunde, die jeweils mit beiden Geräten angefertigt wurden, allerdings immer an derselben Untersuchungsstelle (Abb. 27).

OCT Bilder mittels des
Niris Imaging Systems
(NIS)




Abb. von gesundem,
geschichtetem Gewebe

OCT Bilder mittels des Vivosight OCT Scanners (VOS)




Abb. der identischen Stelle mithilfe des VOS.
Zusätzlich sind markante Strukturen im Stroma zu sehen, die
beim NIS Bild nicht darstellbar sind. Es handelt sich vermutlich
um Blutgefäße.




Abb. von gesundem,
geschichtetem Gewebe

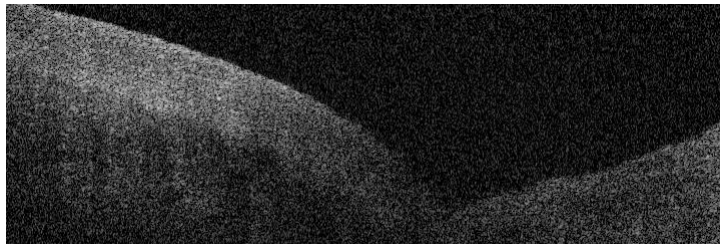


Abb. der identischen Stelle mittels des VOS.
Die Schichtung erscheint noch klarer und eindrücklicher.
Allerdings kann die Tiefe des Gewebes nicht dargestellt werden.
Das Gerät zeichnet ab dem höchst gelegenen Gewebepunkt
auf. Die Furche der Schleimhaut kann nicht, wie beim NIS durch
direktes Aufsetzen des Messkopfes ausgeglichen werden. Beim
NIS wird durch Auflegen der Sonde eine glatte Oberfläche
geschaffen und an jeder Position des Bildes die gleiche Bildtiefe
erreicht. Hier fehlt aufgrund der Schleimhautfalte und dem damit
verbundenen großen Luftraum, im Vergleich zum Bild des NIS,
einiges an Bildinformation. Außerdem zeigt sich, im Vergleich mit
dem oberen Bild eine deutliche Helligkeitsschwankung.


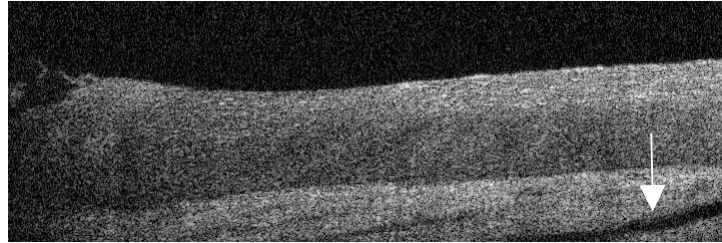



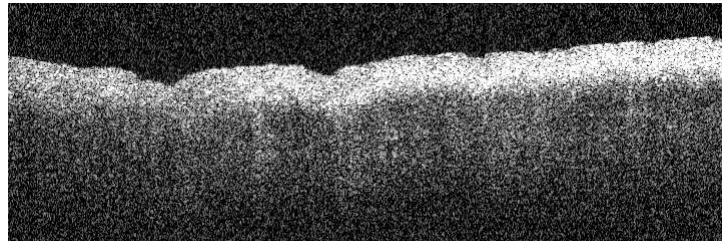
Abb. von gesundem, geschichtetem Gewebe




Beim VOS Bild erscheint die Dreischichtung noch klarer und eindrücklicher, allerdings besteht erneut das Problem der mangelnden Bildtiefe. Das Stroma wird kaum noch dargestellt. Auffällig ist der dunkle Streifen (s. Pfeil). Es könnte sich hierbei um eine im Längsschnitt erfasste Kapillare handeln.



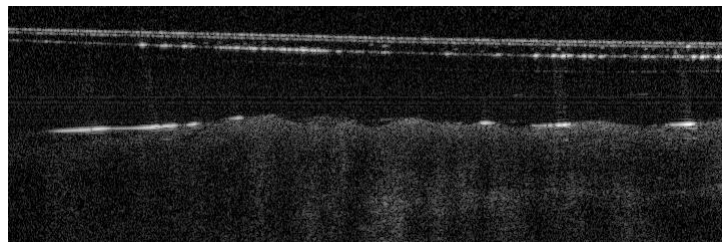
OCT Bild einer Entzündung



Darstellung einer Entzündung mittels des VOS. Der Kontrast zwischen der sehr hellen Oberfläche und dem schnellen Helligkeitsverlust im Stroma kommt noch stärker zur Geltung. Die entzündete Schleimhaut wirkt wie ein stark lichtreflektierendes Band. Außerdem erkennt man eine unebene, faltige Oberfläche.



Darstellung einer Dysplasie



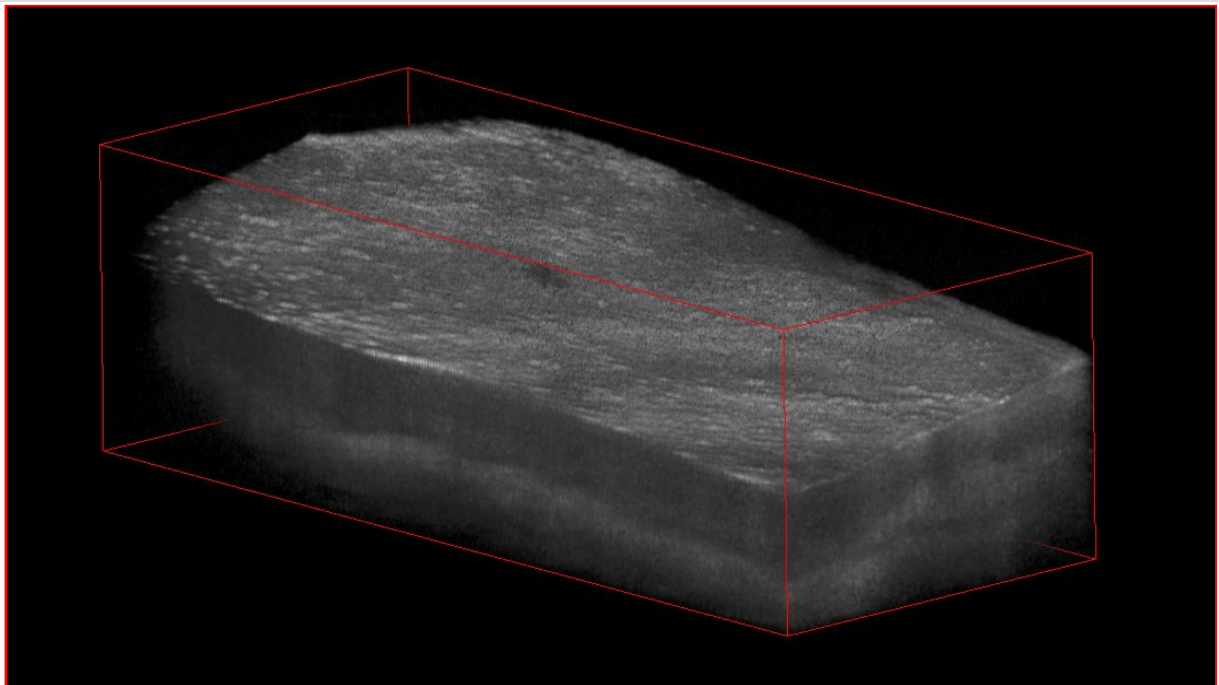
Das VOS- OCT Bild ist aufgrund der hellen Reflektionen an der Schutzfolie und der damit verbundenen Artefakte nicht verwertbar. Solche Reflektionen entstanden je nach Abstand des Messkopfes zum Gewebe. Sie erschweren häufig die Diagnostik.

Abb. 27: Gegenüberstellung von OCT Bildern, jeweils aufgenommen mit dem NIS und dem VOS Gerät. Es werden die identischen Gewebestellen verglichen. Die Erläuterungen und Anmerkungen befinden sich immer direkt unter den Bildern.

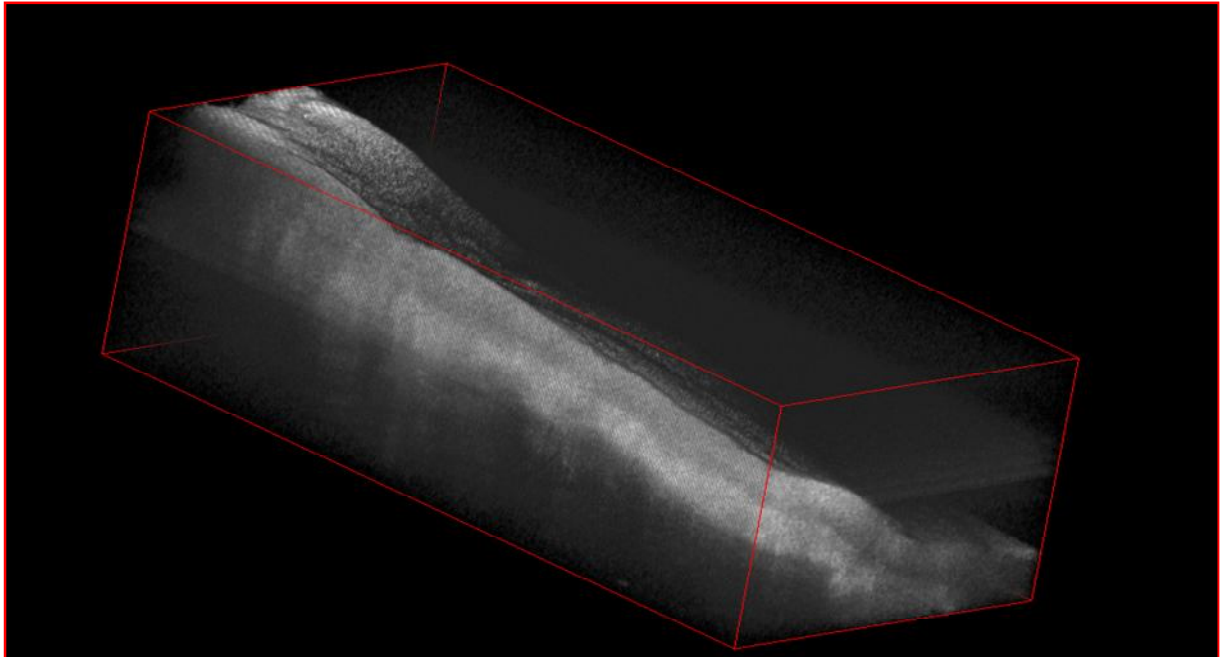
4.2.2 Darstellung von dreidimensionalen OCT Datenblöcken

Wie bereits im Methodenteil beschrieben, ist es mithilfe des Vivosight OCT Scanners (VOS) möglich auf einer Scanweite von max. 5mm, bis zu 2000 Schnitte anzufertigen. Aus den vielen Einzelschnitten lässt sich im Anschluss eine dreidimensionale (3D) Darstellung generieren. Trotz technischer Schwierigkeiten, war es möglich sowohl für gesundes Gewebe als auch für die drei CIN Kategorien 3D Darstellungen zu gewinnen. Im Folgenden einige repräsentative Beispiele:

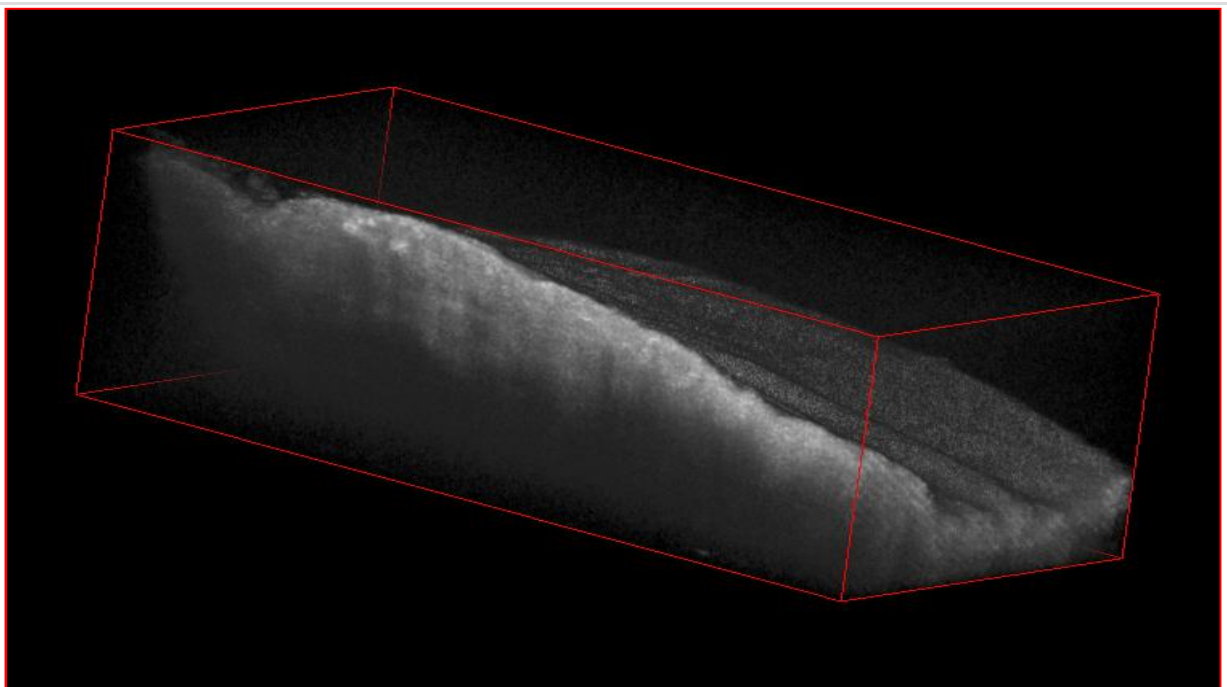
3D OCT Bilder



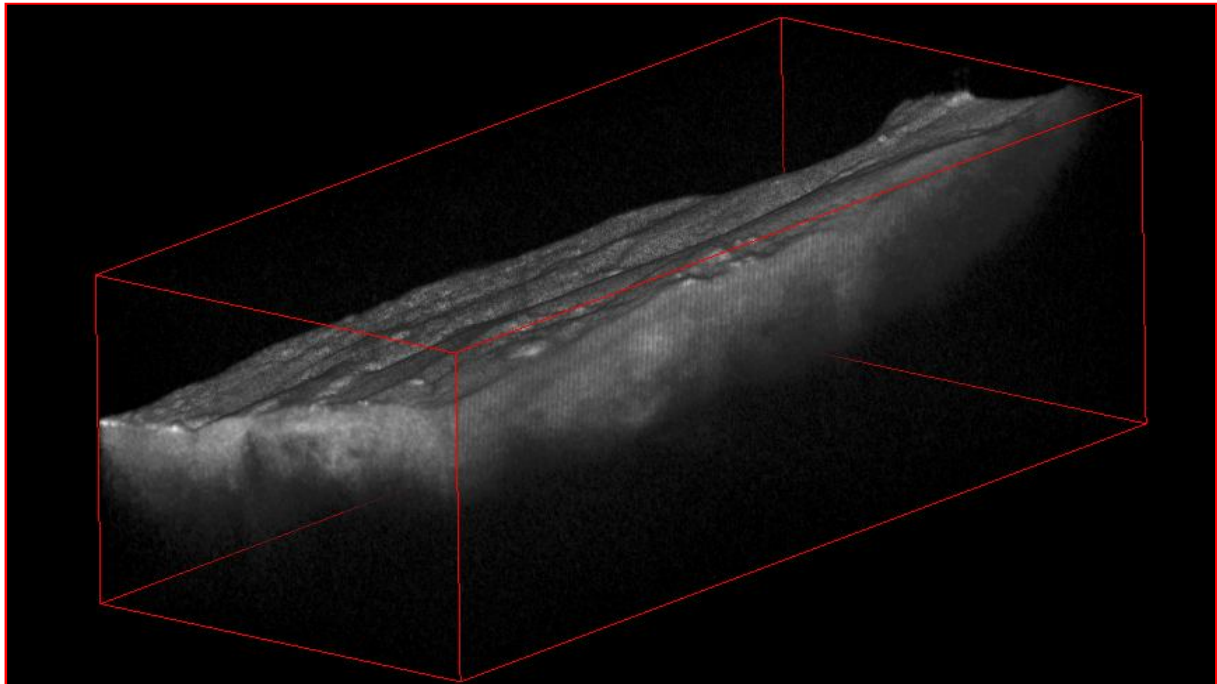
Die Abb. A zeigt einen 3D OCT Datenblock von gesundem Gewebe, mit klarer Schichtung und einer relativ ebenmäßige Oberfläche.



Die Abb. B zeigt den 3D OCT Datenblock einer CIN 1. Die Schichtung ist nur teilweise vorhanden und zum linken Rand hin völlig aufgehoben. Das Licht dringt relativ weit in die Tiefe ein, wie es für eine CIN 1 typisch ist. Das Gewebe ist stark gekippt, was eine Beurteilung der Oberfläche verhindert.



Die Abb. C zeigt den 3D OCT Block einer CIN 2. Es ist keine Schichtung mehr erkennbar. Außerdem verliert sich das Licht deutlich früher im Stroma als bei der CIN 1. Andeutungsweise lassen sich Säulen ausmachen. Interessant ist auch die Darstellung der Gewebsoberfläche mit eindrücklicher Faltenbildung.



Der 3D OCT Datenblock der Abb. D zeigt eine CIN 3. Es gibt keinerlei Schichtung, nur eine minimale Lichteindringtiefe und optisch eine Säulenbildung.

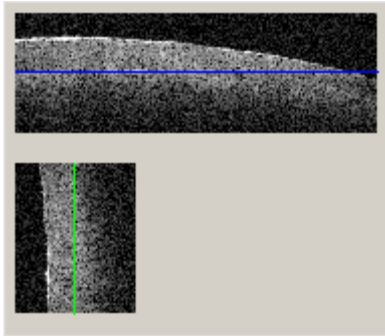
Abb. 28: Zusammenstellung von 3D Bildern des VOS sortiert nach Krankheitsstadien A=gesund, B= CIN 1, C= CIN2, D= CIN3

4.2.3 Aufsicht auf die Basalmembran und auf die Säulen mittels des Volume Viewers

Mithilfe des Volume Viewers, eine Funktion des Image J Programms ⁸⁸, lassen dich die Darstellungsebenen der 3D Blöcke drehen. Auf diese Weise ist es möglich eine 2D-Schnittebene in x- z Richtung, genau auf Höhe der Basalmembran, zu generieren. So ergibt sich eine Aufsicht auf die Basalmembran.

Die Basalmembran des gesunden Gewebes imponiert als intakte, homogene, helle Fläche, ohne Kontinuitätsunterbrechungen. Als Vergleich dazu dient die Aufsicht auf die Basalmembran einer CIN 3. Eine CIN 3 ist charakterisiert durch die fehlende klare Schichtung. Darüber hinaus imponiert ein CIN 3 Bild optisch mit dunklen Säulen, welche in Richtung Oberfläche emporsteigen. Mithilfe der Achsendrehung und der Darstellung in der x-z Ebene, konnte bestätigt werden, dass optisch rund- ovale Säulen vorliegen. Anhand der

folgenden Bilder lässt sich die intakte Basalmembran von gesundem Gewebe mit der Säulenstruktur einer CIN 3 vergleichen (Abb. 29).



Beispiel am Gesunden Gewebe:

Abb. A zeigt die Ausrichtung der Achsen in der X- Z Schnittebene. Die blaue Linie liegt exakt auf Höhe der Basalmembran.

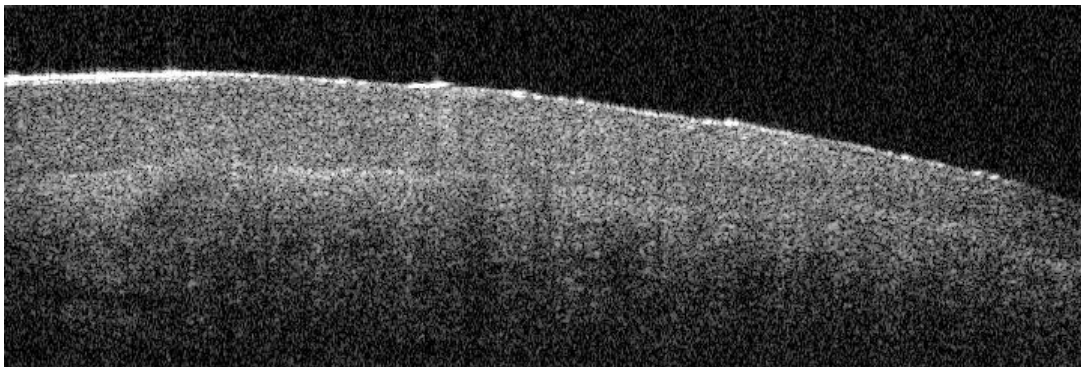


Abb. B zeigt eine normale 2D Ansicht, (X- Y- Ebene) des gesunden Gewebes


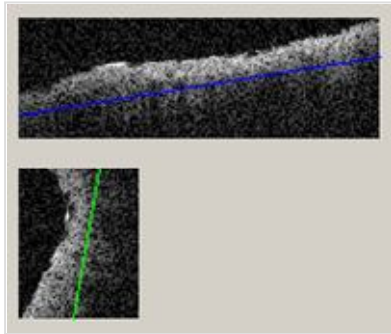


Abb. C zeigt die Schnittebene in X- Z- Richtung, auf exakter Höhe der Basalmembran. Es ergibt sich dabei eine direkte Aufsicht auf die homogene und intakte Basalmembran.



Beispiel einer CIN 3:

Abb. D zeigt die Ausrichtung der Achsen in der X- Z Schnittebene. Die Schnittebene liegt auf Höhe der Säulenstrukturen. Die Basalmembran ist nicht ausmachbar.

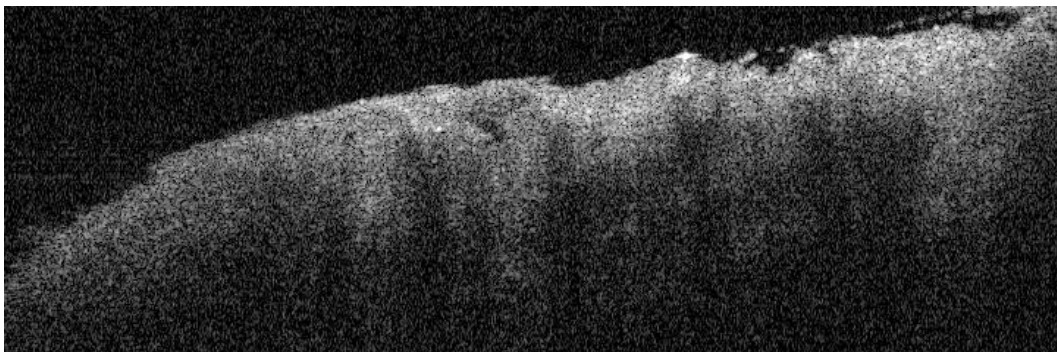


Abb. E zeigt eine normale 2D Ansicht in X- Y- Richtung.

Es ist keine Schichtung erkennbar, allerdings eine eindeutige Säulenstruktur.

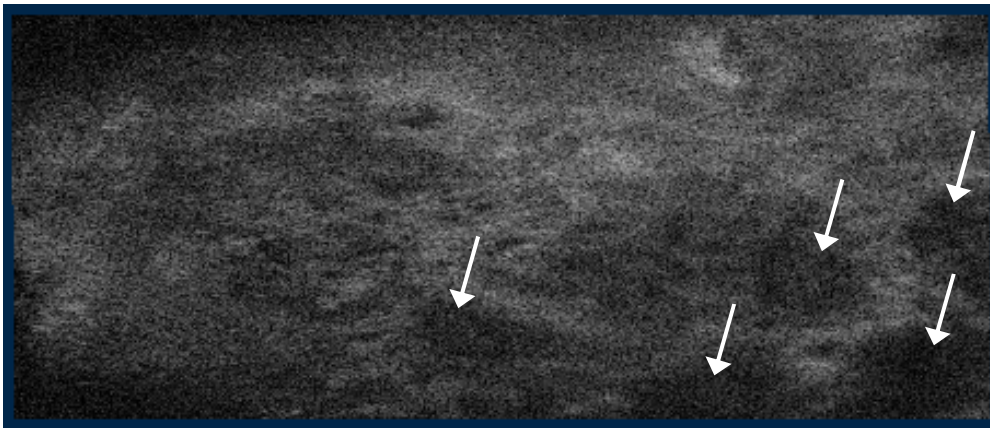

Abb. F stellt eine Aufsicht auf die Säulenstrukturen einer CIN 3 dar. Die Schnittebene liegt parallel zur Oberfläche in X- Z Richtung. Eine Inhomogenität in Form von rund- ovalen Strukturen ist deutlich zu erkennen (s. weiße Pfeile).

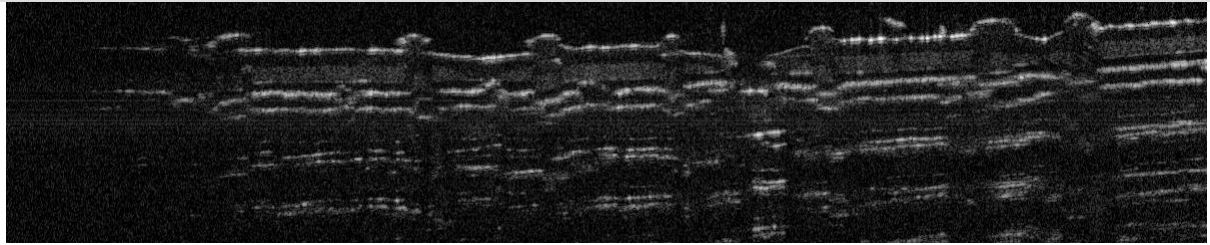
**Abb. 29: Darstellung der Basalmembran in Aufsicht mithilfe des Volume Viewers.
Abb. A, B, C für das gesunde Gewebe, und Abb. D, E, F für die CIN 3.**

4.2.4 Technische Probleme des Vivosight OCT Scanners

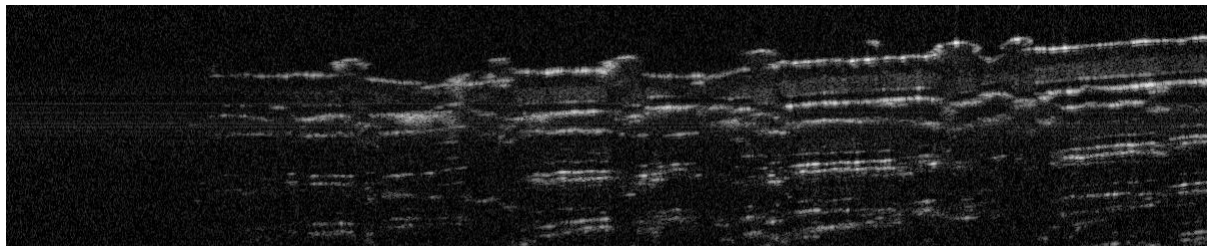
Von den 112 gewonnenen Vivosight OCT Bildern waren, aufgrund qualitativer Mängel, nur wenige verwendbar. Dennoch war es möglich exemplarisch an 11 verschiedene Lokalisationen sowohl 2D- und 3D- Darstellungen als auch horizontale Schnittbilder zu generieren (s. 4.1). Im Anschluss werden einige Testbilder dargestellt, welche die technische Problematik verdeutlichen. Die Zusammenstellung in Abb. 30 illustriert einen Testlauf von Bildern, die an einer rauen Tesafilm Rolle erhoben wurden. Die Scanweite betrug 5 mm. Pro Datenblock wurden 300 Schnitte generiert.

Deutlich imponiert die Auslöschung am linken Bildrand, die von Schnittbild 1 bis zum Schnitt 300 noch an Intensität zunimmt. Bei einer Scanweite von nur 3 mm kam es kaum zu Randauslöschungen, weshalb alle Studienbilder in der Folge mit den Maßen 3 x 3 mm angefertigt wurden.

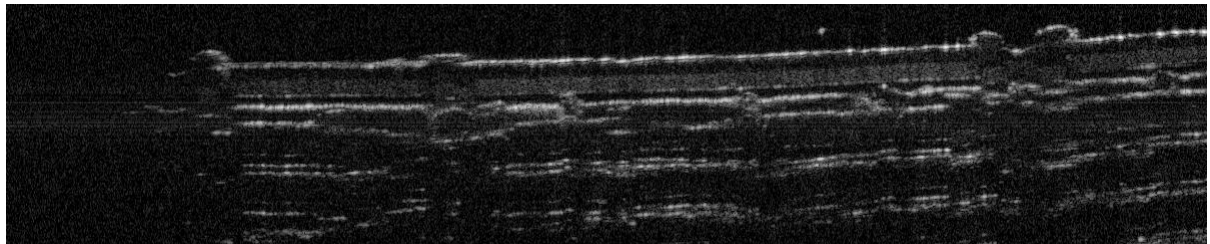
Tesastreifen- Test zur Darstellung der Randauslöschung



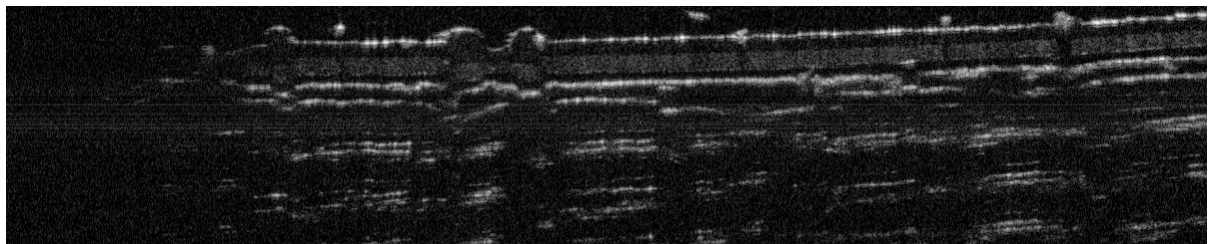
Schnitt 1 von 300



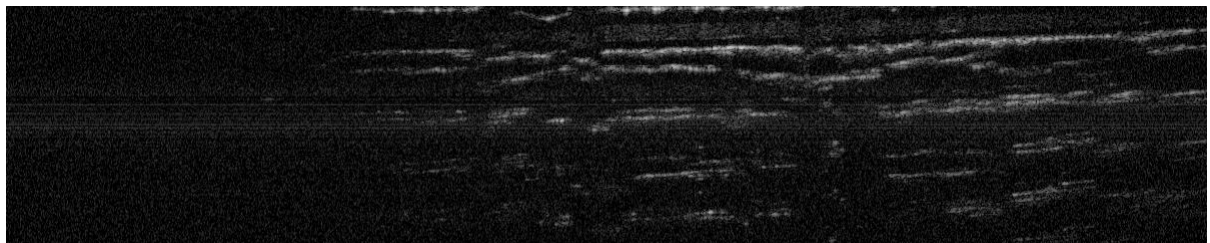
Schnitt 50 von 300



Schnitt 100 von 300



Schnitt 200 von 300



Schnitt 300 von 300

Abb. 30: Testreihe an einer Tesafilm Rolle zur Darstellung der Randauslöschung

Ein weiteres Problem stellt die, je nach Abstand der Messsonde zur Gewebeoberfläche, variierende Helligkeit des Bildes dar. Häufig waren die Bilder, aufgrund extremer Helligkeitsunterschiede nicht vergleichbar und nicht zu beurteilen.


In der folgenden Gegenüberstellung (Abb. 31) befinden sich in der linken Spalte die Bilder eines Testlaufes, bei dem während des Scanvorgangs das Gewebe langsam angehoben und damit der Abstand zwischen Gewebsoberfläche und Messsonde verkleinert wurde. Es wurde stets streng die gleiche Stelle gescannt. Das Gewebe war fixiert und es kam zu keinen Lateralbewegungen. Die Aufwärtsbewegung wurde kontinuierlich mittels einer stufenfrei gleitenden Hebebühne vollzogen. Je mehr sich das Gewebe dem Messkopf annäherte, desto heller erschien es.

In der rechten Spalte befinden sich Bilder von zwei verschiedenen Patientinnen, die am gleichen Untersuchungstag, mit exakt denselben Versuchsbedingungen, nacheinander aufgenommen wurden. Deutlich zeigen sich die Helligkeitsschwankungen. Die ersten drei Bilder gehören zur ersten Patientin, die unteren beiden Bilder zur Zweiten. An ein und derselben Patientin entstanden qualitativ sehr unterschiedliche Aufnahmen. Außerdem kann man erneut die Randauslöschung bei einer Scanweite von 5 mm beobachten (Abb. 31).


Helligkeitsunterschiede bei variierender
Scan-Höhe
(Scanweite 3 mm)

Extreme Helligkeitsunterschiede bei
verschiedenen OCT Bildern


auffällige Randauslöschung links
(Scanweite 5 mm)



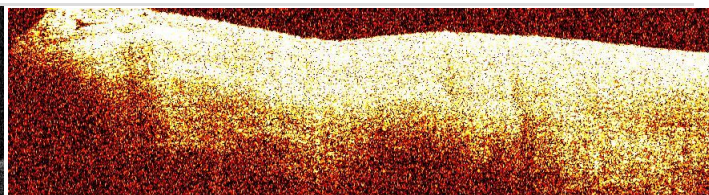
Schnitt 1 von 300




normale Helligkeit



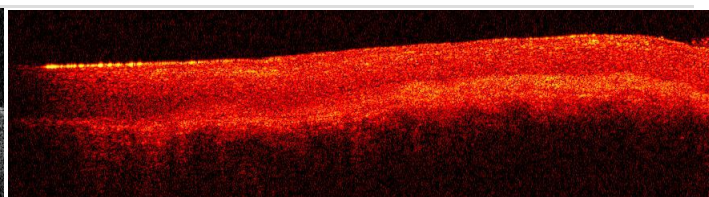
Schnitt 50 von 300



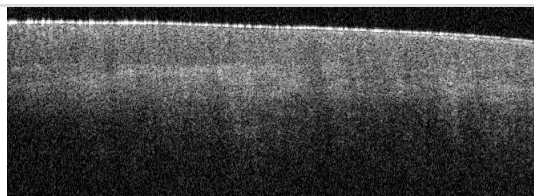
deutlich zu hell




Schnitt 100 von 300




deutlich zu dunkel



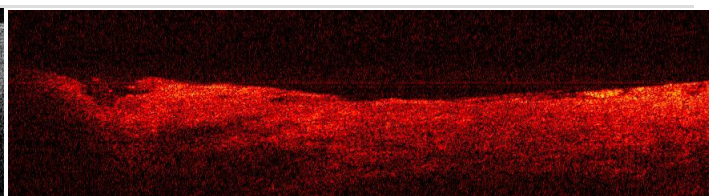
Schnitt 200 von 300



deutlich zu hell



Schnitt 230 von 300



deutlich zu dunkel

Abb. 31: Qualitätsmängel der OCT Bilder des Vivosight Multibeam Scanners; stark schwankende Helligkeit der Bilder und Randauslöschung

4.3 Qualitätsbeurteilung der OCT Diagnostik

4.3.1 Ergebnisse der Analyse der Kontingenztabelle

In der ersten Analyse wurden die OCT Urteile und die histologischen Urteile miteinander verglichen, um die Qualität der OCT Diagnostik beurteilen zu können. Hierfür wurden alle OCT Bilder (erstellt mit dem Niris Imaging System) zum Zeitpunkt 0, direkt nach der Exzision des Gewebes erhoben. Dieses Vorgehen wurde gewählt, da eine postoperative Gewebsveränderung, bei derartig kurzem Zeitintervall nicht zu erwarten war. Insgesamt wurden 162 Untersuchungsstellen an 31 Patientinnen beurteilt. Davon wurden, wie oben erklärt, 9 Stellen ausgeschlossen, da diese weder histologisch noch anhand der OCT Bilder zu befunden waren. Damit ergeben sich insgesamt 153 Urteile.

Die Kategorien der Kontingenztabelle gehen von 0= gesund, über 10= Entzündung, bis hin zu 21= CIN 1, 22= CIN2, 23= CIN3 und dem Karzinom= 30.

		OCT							
		0	10	21	22	23	30	Σ	$P(C, OCT C', \text{Histol})$ in %
Histologie	0	67	0	3	0	0	0	70	95,7
	10	0	6	2	5	2	0	15	40
	21	3	0	13	4	3	0	23	56,2
	22	0	0	1	10	6	0	17	58,8
	23	0	0	2	1	20	0	23	86,9
	30	0	0	0	0	0	5	5	100
	Σ	70	6	21	20	31	5	N = 153	
$P(C', \text{Histol} C, \text{OCT})$ in %		95,7	100	61,9	50	64,5	100		

Abb. 32: Kontingenztabelle zur Beurteilung der Übereinstimmungen und Unterschiede zwischen den OCT Befunden und der Histologie

In den grau hinterlegten Spalten und Zeilen lassen sich die Randsummen ablesen (Abb. 32). Die äußersten Felder der Kontingenztabelle geben prozentual die bedingten Wahrscheinlichkeiten wieder, hierzu im folgenden Text mehr.

Die histologische Diagnose und das OCT Urteil wurden unabhängig voneinander, d.h. in Unkenntnis der Diagnose des jeweils anderen Beurteilers getroffen. Der zu testenden Nullhypothese H_0 zufolge, existiert kein Zusammenhang zwischen den histologischen Diagnosen und den OCT Urteilen. Diese Hypothese wird mit dem χ^2 -Test geprüft.

Entsprechend dem Prinzip des Fisherschen Signifikanztests, wird die Nullhypothese verworfen, wenn $\chi^2 > \chi_p^2$, wobei p die Irrtumswahrscheinlichkeit darstellt. Mit dieser Wahrscheinlichkeit wird die Nullhypothese fälschlich zurückgewiesen. Der kritische Wert χ_p^2 hängt von der Anzahl der Freiheitsgrade df ab, in unserem Fall gibt es $df = (I - 1) \times (J - 1) = 25$ Freiheitsgrade. Für die Tabelle ergab sich ein sehr großes $\chi^2 = 423,27$. Mit diesem Wert ist eine Irrtumswahrscheinlichkeit von $p = 0,000$ verbunden, so dass eine irrtümliche Zurückweisung der Nullhypothese extrem unwahrscheinlich ist, d.h. die Gültigkeit von H_0 ist extrem unwahrscheinlich. Somit kann H_0 verworfen werden.

Dass es einen systematischen Zusammenhang zwischen den Urteilen der Pathologin und den OCT Ergebnissen gibt, lässt sich allerdings schon bei der Inspektion der Kontingenztabelle vermuten. Die Verteilung der Häufigkeiten in der Matrix entlang der Diagonalen von links oben nach rechts unten zeigt, dass die Anzahl identischer Urteile sehr viel häufiger ist als die Anzahl abweichenden Urteile. In 121 von 153 Fällen wurde mithilfe der OCT Diagnostik dieselbe Diagnose gestellt, dies entspricht einer Übereinstimmung von 79 %. In 3 Fällen von 153 wurde der dysplastische, krankhafte Prozess nicht erkannt und die Diagnose „gesund“ vergeben, obwohl eine CIN 1 vorlag. Ebenso wurde in weiteren 3 Fällen fälschlicherweise eine Dysplasie angenommen und die Diagnose CIN 1 vergeben, obwohl nach der Histologie keine Dysplasie vorlag. Schwierigkeiten bereitete die Diagnose 10, also die Entzündung. Zwar wurde sechsmal korrekt, d.h. in Übereinstimmung mit der Histologie geurteilt, aber in 9 Fällen wurde fälschlicherweise eine Dysplasie anstelle einer Entzündung angenommen. Besonders häufig trat diese Verwechslung zwischen der CIN 2 und der Entzündung auf. Bei unklaren Befunden wurde eine histologische Zweitbeurteilung durchgeführt und die histologischen Auffälligkeiten erneut analysiert und dokumentiert. Dabei fiel auf, dass bei falsch beurteilten Präparaten, eine ausgeprägte Entzündung vorlag. Häufig

bestanden Erosionen oder eine Spongiose, massive Granulozyten- Einwanderungen oder eine entzündliche Verbreiterung der Basalzellschicht.

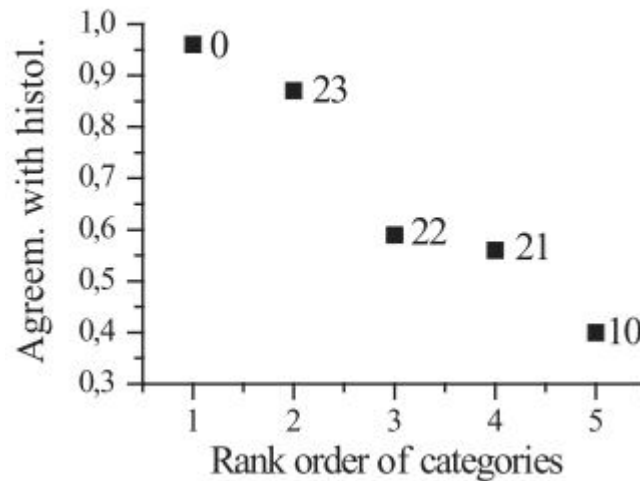


Abb. 33: Übereinstimmung der histologischen Befunde mit den OCT Urteilen nach Krankheitskategorien. (Es werden die bedingten Wahrscheinlichkeiten $P(C, OCT|C', Histol)$ angezeigt s. Erläuterung unten)

Die Abb. 33 zeigt den Grad der Übereinstimmung zwischen den histologischen Urteilen und der OCT Diagnostik, in absteigender Reihenfolge von links nach rechts. Wie bereits die Kontingenztafel zeigte, erzielt hierbei die Kategorie gesund das beste Ergebnis, mit mehr als 95,7% Übereinstimmung und liegt damit auf Rangplatz 1. Es folgt die Kategorie CIN3 mit mehr als 86,9% Übereinstimmung desweiteren folgen CIN 2 (58,8%), CIN 1 (56,2 %) und die Entzündung (40%). Die Kategorie 30 (Karzinom) wird, obwohl sie mit 100% Übereinstimmung am besten abschneidet, in folgender Graphik (Abb. 33) nicht angezeigt, da eine Fallzahl von nur 5 OCT Bildern zu gering für einen objektiven Vergleich erscheint. Auch wurde diese Kategorie in der folgenden Korrespondenzanalyse nicht betrachtet, da eine 100% Übereinstimmung bei nur 5 Fällen eine zusätzliche, artifizielle Dimension generieren würde, welche wiederum eine Verzerrung der Kategorien, in Bezug auf die ersten beiden Dimensionen, ergeben würde (vgl. Abb. 34).

Die in Abb. 33 dargestellten Anteile sind bedingte Wahrscheinlichkeiten und sollen hier kurz erläutert werden. Allgemein beziehen sich Wahrscheinlichkeitsaussagen stets auf zufällige Ereignisse, wobei die hier vorliegenden Diagnosen als „zufällige“ Ereignisse angesehen werden. Damit ist nicht gemeint, dass histologische oder OCT-Urteile in irgendeiner unsystematischen und insofern zufälligen Weise gefällt werden. „Zufällig“ heißt in der Sprache der Statistik nur, dass für eine gegebene Gewebeprobe nicht mit Sicherheit

vorausgesagt werden kann, wie die jeweilige Diagnose ausfällt. Insbesondere kann auf der Basis einer OCT-Diagnose nicht mit Sicherheit die Diagnose der Histologin vorausgesagt werden und umgekehrt kann auf der Basis der histologischen Diagnose nicht das OCT-Urteil vorausgesagt werden.

Bedingte und unbedingte Wahrscheinlichkeiten unterscheiden sich voneinander durch das Ausmaß an Informationen, die über das jeweilige zufällige Ereignis zur Verfügung stehen.

Betrachtet man die Wahrscheinlichkeit, dass z.B. die OCT unabhängig von der Histologie eine bestimmte Kategorie C ($= 0, 10, 21, 22, 23, 30$) diagnostiziert, spricht man von der „unbedingte Wahrscheinlichkeit“, sie wird im Folgenden mit $P(C, OCT)$ bezeichnet. Geschätzt wird diese Wahrscheinlichkeit durch die Anzahl der Fälle, mit dem die OCT-Untersucherin überhaupt die Kategorie C diagnostiziert, an der Gesamtzahl der Diagnosen. Beispielsweise für die Kategorie 10 ergibt sich $P(10, OCT) = \frac{6}{153} \approx .04$. So entspricht die Anzahl 6 der Spaltensumme für die Kategorie 10 in Abb. 32 und 153 ist die Gesamtzahl der Diagnosen. Die Kategorie 10 wurde also bei der OCT-Beurteilung insgesamt in 4% der Fälle diagnostiziert. Die unbedingte Wahrscheinlichkeit, dass die Histologin die Kategorie C' , unabhängig von der OCT, wählt, sei $P(C', Histol)$. Für die Histologie entspricht damit die unbedingte Wahrscheinlichkeit $P(10, Histol) = \frac{15}{153} = .098 \approx .1$. Die Histologin wählte somit insgesamt häufiger die Kategorie 10, nämlich in ca. 10% der Fälle.

Wählt nun allerdings die OCT-Untersucherin eine Kategorie C auf dem Hintergrund, dass die Histologin die Kategorie C' bereits gewählt hat, spricht man von einer „bedingten Wahrscheinlichkeit“, es geht dabei die Information über die Wahl der Histologin mit ein. Man hat eine Teilinformation über das Ergebnis und diese Teilinformation verändert die Wahrscheinlichkeit für bestimmte der möglichen Ergebnisse. Für diese bedingte Wahrscheinlichkeit wird die Bezeichnung $P(C, OCT|C', Histol)$ eingeführt. Diese Formel soll hier kurz erläutert werden: P ist die bedingte Wahrscheinlichkeit, dass die OCT-Beurteilerin die Kategorie C diagnostiziert, unter der Bedingung (diese wird durch den senkrechten Strich ausgedrückt), dass die Histologin für ein gegebenes Gewebe die Kategorie C' diagnostiziert. Analog dazu wird die bedingte Wahrscheinlichkeit, dass die Histologin die Kategorie C' diagnostiziert, unter der Bedingung, dass die OCT-Beurteilerin für das gleiche Gewebe die Kategorie C diagnostiziert mit $P(C', Histol|C, OCT)$ bezeichnet. Wie sich hieraus bereits erkennen lässt, ergeben sich, je nachdem welche Teilinformation als gegeben vorausgesetzt wird, unterschiedliche bedingte Wahrscheinlichkeiten.

Wobei diese bedingten Wahrscheinlichkeiten $P(C, OCT|C', Histol) \neq P(C', Histol|C, OCT)$ nicht gleich sind, wenn auch die unbedingte Wahrscheinlichkeit $P(C, OCT) \neq P(C', Histol)$ nicht gleich sind. D.h. ist die unbedingte Wahrscheinlichkeit, mit der die Histologin die Kategorie C' diagnostiziert verschieden von der unbedingten Wahrscheinlichkeit, mit der die OCT-Expertin sich bei einem Gewebe für die Kategorie C entscheidet, so sind auch die bedingten Wahrscheinlichkeiten $P(C, OCT|C', Histol)$ und $P(C', Histol|C, OCT)$ voneinander verschieden. Man spricht dabei von der sog. „Asymmetrie der bedingten Wahrscheinlichkeiten“. Daher ergeben sich auch verschiedene Prozentwerte für die bedingten Wahrscheinlichkeiten in jeweils der Randspalte und der Randzeile der Kontingenztabelle in Abb. 32, je nachdem ob die Histologie als bereits bekannt vorausgesetzt wird $P(C, OCT|C', Histol)$ oder aber die OCT als bekannt gilt $P(C', Histol|C, OCT)$ und die Histologie vorausgesagt werden soll. Im Übrigen können sich die Histologie und die OCT natürlich auch für dieselbe Kategorie entscheiden, demnach $C = C'$. Für weitere Informationen über bedingte und unbedingte Wahrscheinlichkeiten soll an dieser Stelle auf weiterführende Literatur verwiesen werden.⁹⁹

Die Abb. 33 zeigt die bedingten Wahrscheinlichkeiten $P(C, OCT|C', Histol)$, welche entlang der Randspalte in der Kontingenztabelle angegeben sind. Es handelt sich dabei um diejenigen bedingten Wahrscheinlichkeiten, mit denen die OCT- Beurteilerin eine der Kategorien C wählt, unter der Voraussetzung, dass sich die Histologin für dieselbe Kategorie entschieden hat. Damit ermöglichen diese einen rückwirkenden Abgleich zwischen OCT und Histologie.

Die bedingte Wahrscheinlichkeit $P(C', Histol|C, OCT)$ gibt an, wie sicher der Goldstandard Histologie mithilfe der OCT vorausgesagt werden kann, ohne dass die Histologie bereits bekannt wäre. Somit kann in Erfahrung gebracht werden kann, wie gut die OCT auch ohne Histologie arbeitet und wie gut sie damit den Goldstandard voraussagen kann. Diese Information wird später für den Vergleich mit der LDA wieder aufgegriffen. Beide bedingten Wahrscheinlichkeiten sind Maße für die Qualität der diagnostischen Instrumente, allerdings aus verschiedenen Blickwinkeln.

4.3.2 Ergebnisse der Korrespondenzanalyse

Die Korrespondenzanalyse (Abb. 34) gibt anschaulich Einsicht über den strukturellen Hintergrund der Unterschiede zwischen OCT und Histologie und ermöglicht deren Interpretation. Der Ansatz der Korrespondenzanalyse wurde bereits in Abschnitt 3.5.2 erläutert. Die jeweiligen Kategorien werden als Punkte in einem Koordinatensystem repräsentiert, wobei die Abstände der Punkte den χ^2 – Distanzen entsprechen. Die Koordinatenpunkte werden zur besseren graphischen Veranschaulichung als schwarze Quadrate für die histologischen Urteile und als weiße Quadrate für die OCT Diagnostik dargestellt. Die Korrespondenzanalysen für die histologischen Urteile und für die OCT Urteile werden als Biplots übereinander gelegt, sodass die Koordinatenachsen deckungsgleich liegen. Damit können die Punktekonfiguration beider Urteilssysteme miteinander verglichen werden.

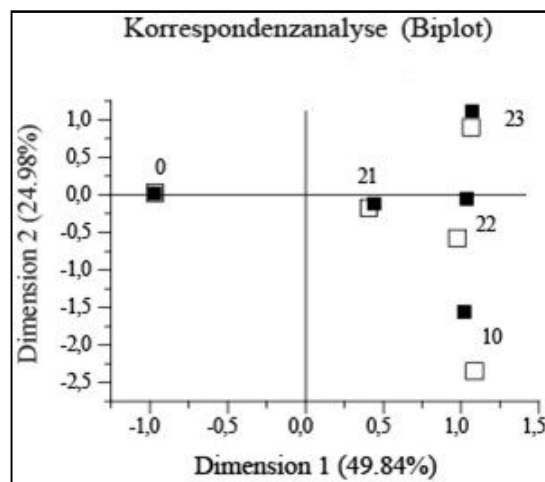


Abb. 34: Korrespondenzanalyse der histologischen Urteile (schwarz) und der OCT Urteile (weiß)

Unter 3.5.2 wird erläutert, dass eine Kategorie besonders stark zum χ^2 beiträgt, wenn sie im Koordinatensystem weit vom Nullpunkt entfernt und nahe an einer Koordinatenachse liegt. Liegen die Punkte einer histologischen Kategorie und einer OCT- Kategorie nahe bei einander, bzw. ist der Winkel zwischen diesen beiden Punkten und dem Nullpunkt des Koordinatensystems klein, so ist dies Ausdruck einer besonders guten Übereinstimmung der beiden Kategorien. Die Vektoren, d.h. die Pfeile, die vom Nullpunkt des Koordinatensystems bis zum jeweiligen Punkt reichen, sind hier der übersichtshalber nicht eingezeichnet worden.

Für die Kategorie 0 (Normalbefund) liegen die repräsentierenden Punkte übereinander, so dass der Winkel zwischen den beiden Vektoren gleich Null ist, zudem sind die Vektoren gleich lang. Dies bedeutet, dass es bei der Beurteilung, in Bezug auf diese Kategorie, keine Unterschiede zwischen der OCT- und der histologischen Bewertung gibt. Für die Kategorie 21 (CIN 1) gilt praktisch dasselbe. Auch Kategorie 23 (CIN 3) zeichnet sich durch einen relativ engen Abstand zwischen ihren Punkten aus. Dennoch ist der Winkel zwischen den Vektoren leicht von Null verschieden. Allerdings erscheinen die Unterschiede in der Klassifikation der Kategorie 23 zwischen OCT und Histologie vernachlässigbar. Für die Kategorie 22 (CIN 2) ist der Winkel zwischen den Vektoren für OCT und Histologie deutlich von Null verschieden, so dass sich systematische Unterschiede zwischen den beiden Beurteilungsarten vermuten lassen. Noch größer ist der Winkel zwischen den Repräsentationen für die Kategorie 10 (Entzündung).

Anders als die bloße Inspektion der Ergebnisse der Kontingenztabelle legt das korrespondenzanalytische Resultat nahe, dass den Diagnosen zwei latente Beurteilungsdimensionen unterliegen. Die erste Dimension scheint insbesondere die Differenzierung der Kategorie 0 auf der einen Seite und den Kategorien 21, 22, 23 und 10 auf der anderen Seite zu bewirken. Besonders die Kategorien 23, 22 und 10 haben auf der ersten Dimension nahezu identische Koordinaten. Die Normalbefunde liegen links und die Dysplasien und Entzündungen rechts. Die zweite Dimension scheint für die Unterscheidung zwischen verschiedenen Pathologien ausschlaggebend zu sein. Die Kategorien 23, 22, 21, 10 sind entlang der Vertikalen nacheinander ausgerichtet. Doch wie gerade die Abweichungen bei Kategorie 22 und 10 zeigen, differenziert die zweite Dimension zwischen diesen Kategorien für die beiden Beurteilungsarten OCT und Histologie in verschiedener Weise. In den histologischen Urteilen erscheinen die Unterschiede zwischen diesen Kategorien weniger ausgeprägt zu sein als in den OCT-Urteilen.

Zu berücksichtigen ist noch, dass die beiden latenten Dimensionen in unterschiedlichem Ausmaß zum Gesamt- χ^2 der Tabelle beitragen. Die Dimension 1 erklärt 49,84%, die Dimension 2 erklärt 24,98% des Gesamt χ^2 . Werden nur zwei Dimensionen betrachtet, bleiben somit 25% unerklärt. Da allerdings für eine dritte Dimension kein plausibler Interpretationsansatz gefunden werden konnte, wird keine weitere Dimension als Begründung hinzugezogen.

4.4 Analyse der Helligkeitsprofile unterschiedlicher CIN Stadien

4.4.1 Mittlere Profile aller Krankheitskategorien

Wie bereits im Methodenteil beschrieben, lassen sich mittlere Kurvenverläufe, bzw. Musterprofile der jeweiligen Krankheitskategorie erstellen. Die mittleren Profile entstanden durch Mittelung aller Profile, die zur selben Krankheitskategorie gehören. Die 464 Profile wurden zum einen nach den histologischen Urteilen klassifiziert, zum anderen nach den OCT Urteilen. Aufgrund der sehr hohen Übereinstimmung beider Urteilssysteme ähneln sich demnach auch die mittleren Kurven der jeweiligen Krankheitskategorien stark. In der folgenden Bildertabelle (Abb. 35) befinden sich links die nach der histologischen Klassifikation und rechts die nach der OCT Beurteilung erstellten mittleren Kurven. Ganz unten sind die die Kurvenverläufe aller Krankheitskategorien übereinandergelegt, um einen direkten visuellen Vergleich zu ermöglichen (Abb. 36).

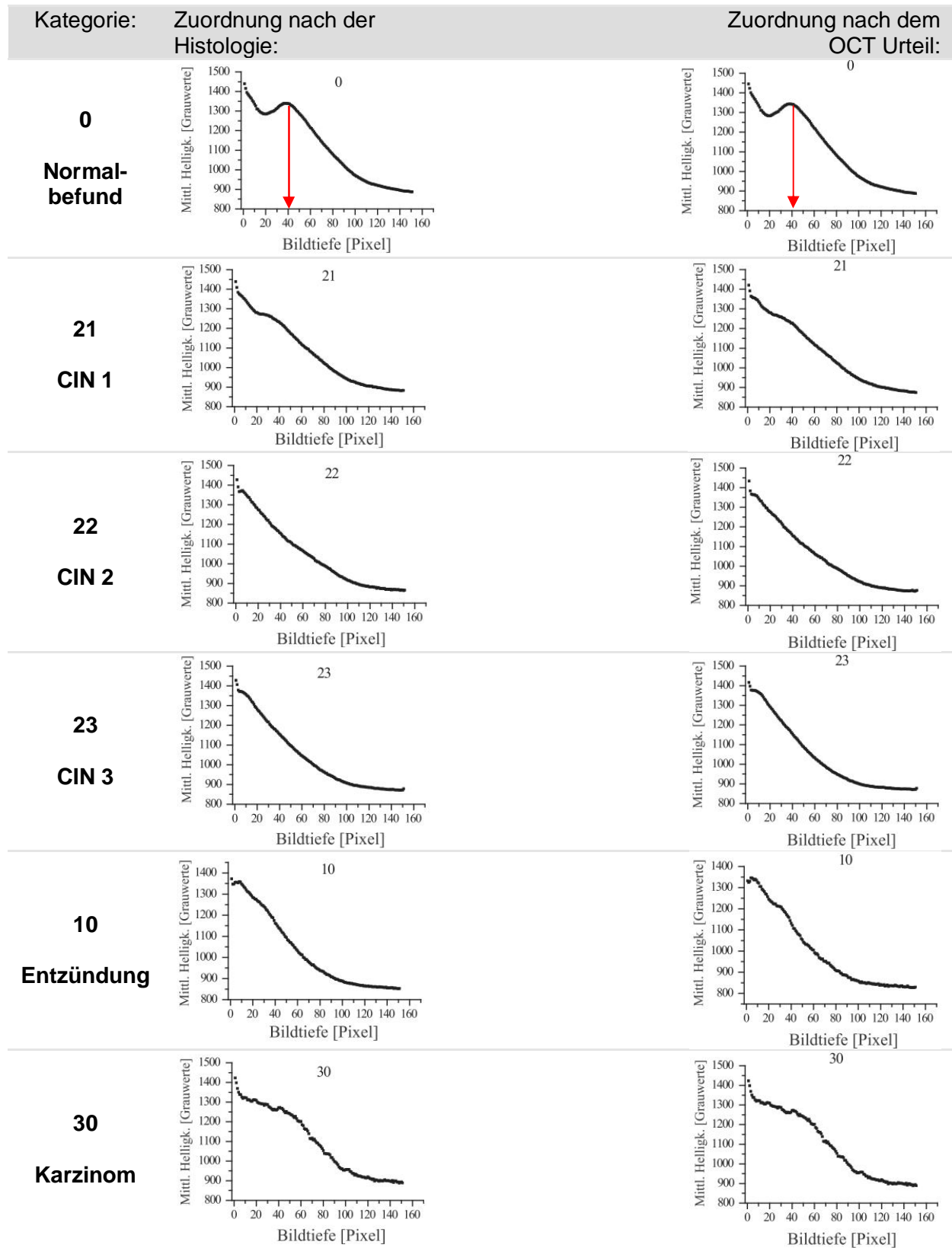


Abb. 35: Gegenüberstellung der mittleren Profile aller Krankheitskategorien, jeweils zugeordnet nach den histologischen und den OCT Urteilen

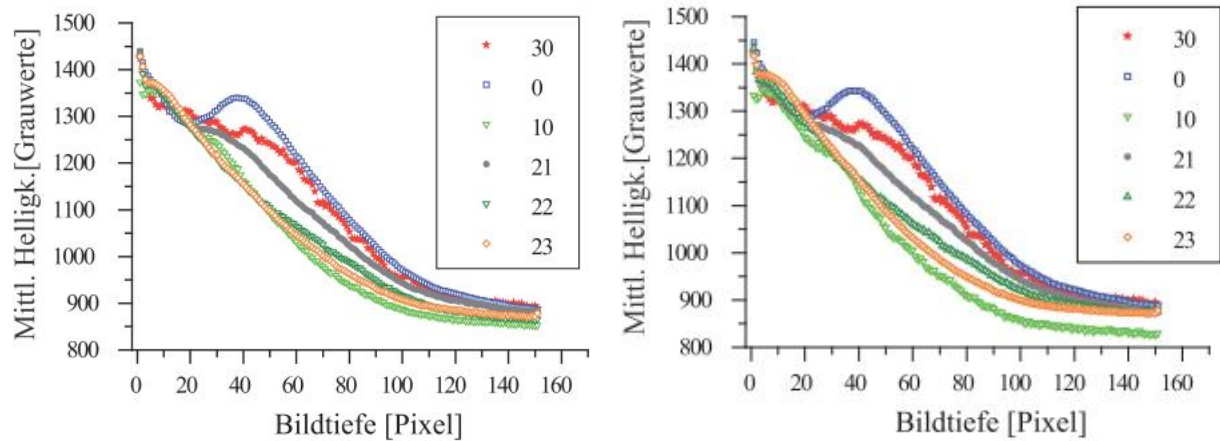


Abb. 36: Zusammenfassung der mittleren Profile aller Kategorien zum direkten visuellen Vergleich (links für die Histologie, rechts für die OCT)

Die mittleren Kurven der Kategorie 0 = gesund stellen sich durch eine klare Zweigipfligkeit bei beiden Urteilssystemen dar. Der zweite Peak (s. roter Pfeil) repräsentiert dabei die Reflektion an der Grenzfläche zwischen Epithel und Stroma, also auf Höhe der Basalmembran. Der Kurvenverlauf entspricht der klaren Dreischichtung im zweidimensionalen OCT Bild.

Die Kategorie 21= CIN 1 zeigt noch andeutungsweise einen zweiten Peak, der nur noch rudimentär die Dreischichtung im OCT Bild widerspiegelt. Da das Licht bei der CIN 1 relativ weit ins Stroma eindringt, ergeben sich eher flache Kurvenverläufe.

Die mittleren Profile der Kategorie 22= CIN 2 verlaufen ohne zweiten Peak. Der Unterschied zur Kategorie CIN 3 besteht im geringeren Gefälle. Dies lässt sich auch auf die OCT Bilder übertragen, bei denen ja bekanntlich die Lichteindringtiefe von der CIN 1 bis zur CIN 3 deutlich abnimmt. Beim Vergleich der CIN 2 Kurve der Histologie mit derjenigen der OCT Diagnostik fällt auf, dass die OCT- Kurve etwas flacher verläuft. Der flachere Verlauf der OCT Kurve lässt sich damit erklären, dass in vier Fällen fälschlicherweise die Diagnose CIN1 anstelle einer CIN 2 vergeben wurde.

Die mittleren Kurven der Kategorie 23= CIN 3 besitzen von den dysplastischen Krankheitskategorien den steilsten Verlauf und damit den raschesten Helligkeitsverlust im Stroma. Auch hier finden wir einen nahezu geradlinigen Verlauf, ohne zweiten Peak und demnach ohne Hinweis über die Integrität der Basalmembran.

Die mittleren Kurvenverläufe der Kategorie 10= Entzündung, zeichnen sich wie die CIN 3 durch einen steilen Abfall aus, entsprechend einer geringen Lichteindringtiefe. Der hauptsächliche Unterschied zu den Dysplasien liegt am Beginn der Kurve. Dort erscheinen die mittleren Kurven der Kategorie 10 etwas bauchiger. Die Helligkeit nimmt nicht von Anfang an so stetig und kontinuierlich ab wie bei der CIN 3. Die mittleren Profile der Entzündung haben anfangs hohe Helligkeitswerte, ohne steilen Abfall, was dem bauchigen Verlauf entspricht und anschließend einen schnellen Helligkeitsschwund. Dieser Befund entspricht auch der Beschreibung einer Entzündung im B- Scan (vgl. Abb. 19). Zuerst imponiert das sehr helle Epithel, ähnlich einem hellen, breiten Band. Anschließend verliert sich schlagartig die Helligkeit und das Licht dringt kaum in die Tiefe ein.

Die mittleren Kurven der Kategorie 30= Karzinom imponieren mit einem sigmoidalen Verlauf, ähnlich einem Plateau, was sie deutlich von den restlichen Kurven unterscheidet. Dieser Verlauf passt sehr gut zur Morphologie der OCT Bilder eines Karzinoms. Wie in Abb. 19 beschrieben stellt sich das Karzinom sehr homogen dar. Das Licht bleibt bis weit in die Tiefe sehr gleichmäßig bestehen und fällt erst tief in Stroma ab.

Die letzten beiden Graphiken in der Zusammenstellung zeigen alle Kurvenverläufe der unterschiedlichen Krankheitskategorien übereinander gelagert. Die Kategorien 0, 21 und 30 heben sich gut ab und lassen sich allein mit dem bloßen Auge von den jeweils anderen Kategorien separieren. Auch ohne Vergleich mit den anderen mittleren Kurven, ließe sich eine visuelle Zuordnung aufgrund der markanten und typischen Form treffen. Bei den Kategorien 22, 23 und 10 ist dies deutlich schwieriger. Die Kurven dieser Kategorien verlaufen besonders im Anfangsbereich fast deckungsgleich. Lediglich das Gefälle macht den Unterschied aus. Um dies beurteilen zu können, benötigt man den Vergleich mit den anderen Kategorien.

4.4.2 Graphische Darstellung der Standardabweichung aller

Krankheitskategorien

In den folgenden Graphiken werden die Standardabweichungen jeder Krankheitskategorie sowohl für die OCT- als auch für die histologische Zuordnung dargestellt (Abb. 37).

Bei der Kategorie 0= Normalbefund, liegt die maximale Streuung bei einer Pixeltiefe zwischen 30 und 40 Pixel (s. roter Pfeil). Vergleicht man das mit der mittleren Kurve der Kategorie 0 (Abb. 35) so fällt auf, dass der zweite Peak des Profils ebenfalls ungefähr bei einer Tiefe von 40 Pixeln liegt. Der zweite Peak stellt die Reflektion an der Grenzfläche zwischen dem Epithel und dem Stroma dar, also auf Höhe der Basalmembran. Durch diesen großen Helligkeitssprung an der Basalmembran, die je nach Probe und Epitheldicke auf leicht unterschiedlicher Position liegt, ergibt sich hier die maximale Standardabweichung der Profile.

Auffällig ist, dass derartige Peaks der maximalen Standardabweichung auch bei den anderen Krankheitskategorien aufzufinden sind, obwohl normalerweise weder visuell direkt im OCT Bild noch anhand der mittleren Kurvenverläufe die Basalmembran dargestellt werden kann. Dennoch muss die Basalmembran bei einer Dysplasie per definitionem noch intakt sein. Beim invasiven Karzinom, das die Basalmembran durchbrochen hat, ist im Gegenteil dazu kein derartig klarer Maximalwert der Standardabweichung auszumachen. Wie bereits erklärt, ist die Basalmembran rein optisch anhand der OCT Diagnostik bei Dysplasien schlecht bis gar nicht darstellbar. Dennoch liefert diese Analyse nun Hinweise dafür, dass die OCT Diagnostik sehr wohl, anhand der Standardabweichung der OCT Profile, eine derartige Grenzfläche zwischen Epithel und Stroma darstellen kann. Die Tiefe im Gewebe mit der maximalen Streuung ist für jede Graphik mit einem roten Pfeil markiert. Die beiden untersten Graphiken zeigen analog zu den mittleren Profilen eine Überlagerung aller Kurven der Standardabweichung (Abb. 38).

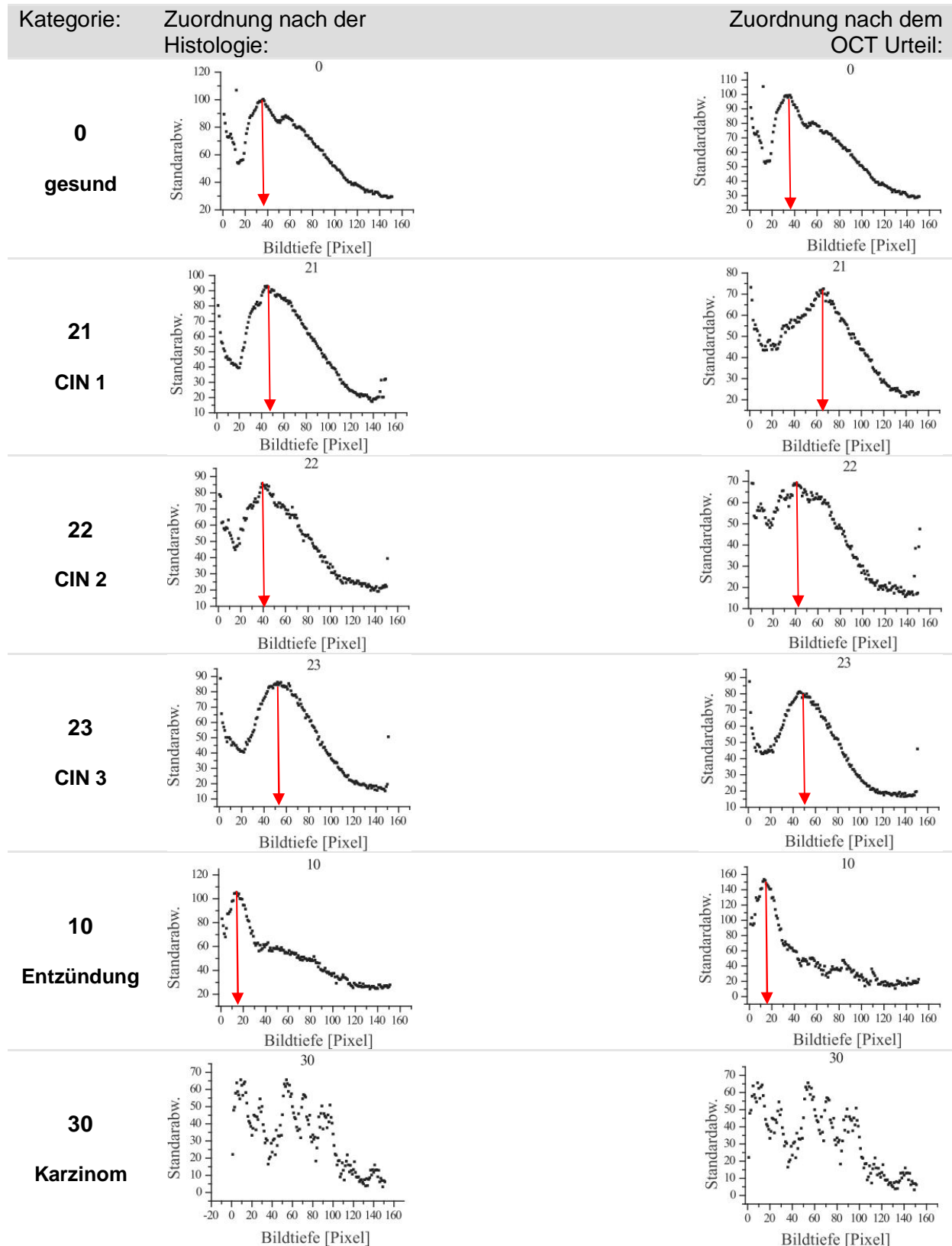


Abb. 37: Gegenüberstellung der mittleren Standardabweichungen aller Krankheitskategorien, jeweils zugeordnet nach den histologischen und den OCT Urteilen

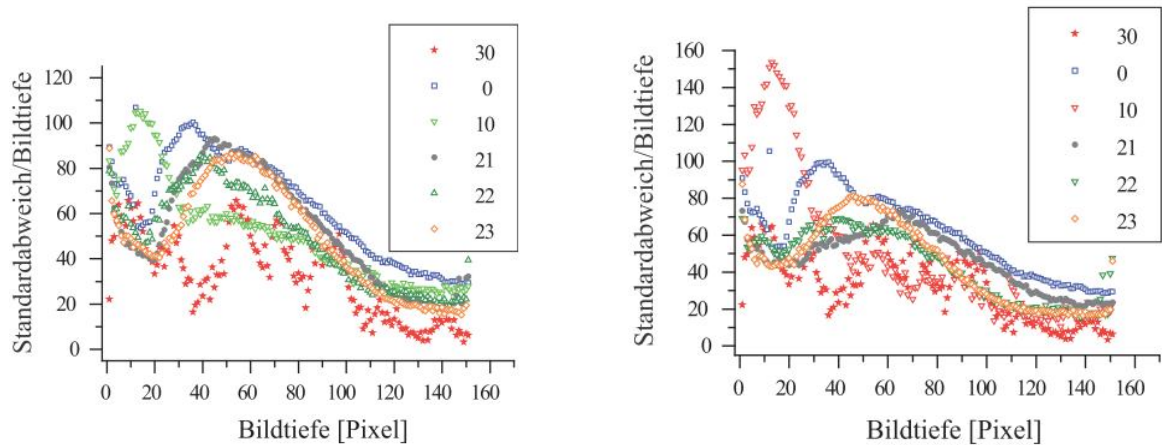


Abb. 38: Zusammenfassung der mittleren Standardabweichungen aller Kategorien zum direkten visuellen Vergleich

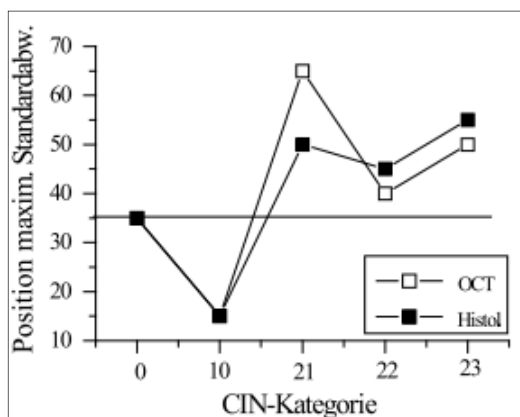


Abb. 39: Position der maximalen Standardabweichung der einzelnen Kategorien.

In der anschließenden Graphik (Abb. 39) werden die Positionen der maximalen Standardabweichung gegen deren Krankheitskategorie (s. Abszisse) aufgetragen. Die Kategorie 30 = Karzinom kommt nicht vor, da man hier keine eindeutige maximale Standardabweichung ablesen konnte. Es sind sowohl die Werte für die OCT Diagnostik (weiß), als auch für die Histologie angegeben (schwarz). Es fällt auf, dass sich die Position der maximalen Standardabweichung von der Kategorie 0 =

gesund zur Kategorie 23 = CIN 3 weiter in die Tiefe des Gewebes verlagert. Unter der Annahme, dass die maximale Varianz tatsächlich die Position der Grenzfläche zwischen Epithel und Stroma und damit die Position der Basalmembran widerspiegelt, würde dies bedeuten, dass die Dysplasie ein eindeutig dickeres Epithel als das gesunde Gewebe besitzt. Auch scheint es so, als würde, zumindest der schwarzen Kurve nach zu urteilen, die Epitheldicke je nach Schwere der Dysplasie zunehmen.

Bei der Kategorie 21 = CIN 1 nach OCT Urteilen (weiße Kurve) liegt die Stelle der maximalen Varianz am tiefsten im Gewebe bei einem Pixelwert von ca. 65. Für die histologische Zuordnung liegt die maximale Varianz allerdings nur auf einer Pixelhöhe von ca. 45. Hier muss berücksichtigt werden, dass es bei der Kategorie 21 zu einigen Fehlurteilen in der OCT Diagnostik kam.

Bei der Kategorie 10 = Entzündung befindet sich die Stelle mit maximaler Variabilität direkt unterhalb der Oberfläche, bei einer Pixeltiefe von nur ca. 15. Dies kann eher nicht als Hinweis auf die Basalmembran gedeutet werden. Hypothesen über die spezielle Lage der maximalen Standardabweichung bei der Kategorie 10, werden im Anschluss diskutiert.

4.5 Postoperatives Verhalten des Gewebes im OCT

4.5.1 Gewebeuntersuchungen im vierstündigen Verlauf ex- vivo

Die OCT Bilder wurden zum einen direkt nach der Exzision und zum anderen mit zeitlichem Abstand zur Gewebeentnahme erhoben. Mit der anschließenden Untersuchung soll geklärt werden, ob sich das Gewebe im Laufe von 4 Stunden nach Entnahme verändert und ob eine zeitversetzte, postoperative Untersuchung überhaupt gewinnbringend und legitim ist. Es wurden 18 Konisations Präparate, mit 92 Untersuchungsstellen und damit ca. 5 Lokalisationen pro Präparat postoperativ im Verlauf von 4 Stunden untersucht. 80 Lokalisationen mit insgesamt 400 Bildern gingen in die weitere Analyse ein. Die OCT Bilder wurden direkt nach der Exzision zum Zeitpunkt (0h), nach einer Stunde (1h), nach 2 Stunden (2h), usw. bis 4 Stunden (4h) nach der OP immer exakt an denselben Untersuchungsstellen mit dem Niris Imaging Gerät erhoben.

In einem ersten Schritt wurden die Bilder jeder Lokalisation zu allen 5 Zeitpunkten im Einzelnen visuell verglichen. Dabei wurden von den 92 Proben 80 für praktisch identisch gewertet. Die 12 Proben, welche nicht als identisch gewertet wurden, unterschieden sich morphologisch dermaßen, dass nicht davon ausgegangen werden konnte, dass dieselbe Untersuchungsposition auf dem Konus getroffen wurde. Diese Stellen wurden, wie bereits erwähnt nicht weiter untersucht. In einem zweiten Schritt wurden für alle 400 Bilder Helligkeitsprofile erstellt, um den Vergleich zu objektivieren. Die Profile wurden vier verschiedenen Analysen unterzogen. Zuerst wurden für den visuellen Vergleich pro Lokalisation alle 5 Profile übereinander gelagert. Bereits dabei lässt sich eine hohe Übereinstimmung der Kurvenverläufe feststellen. Abb. 40 zeigt zwei zufällig gewählte Beispiele:

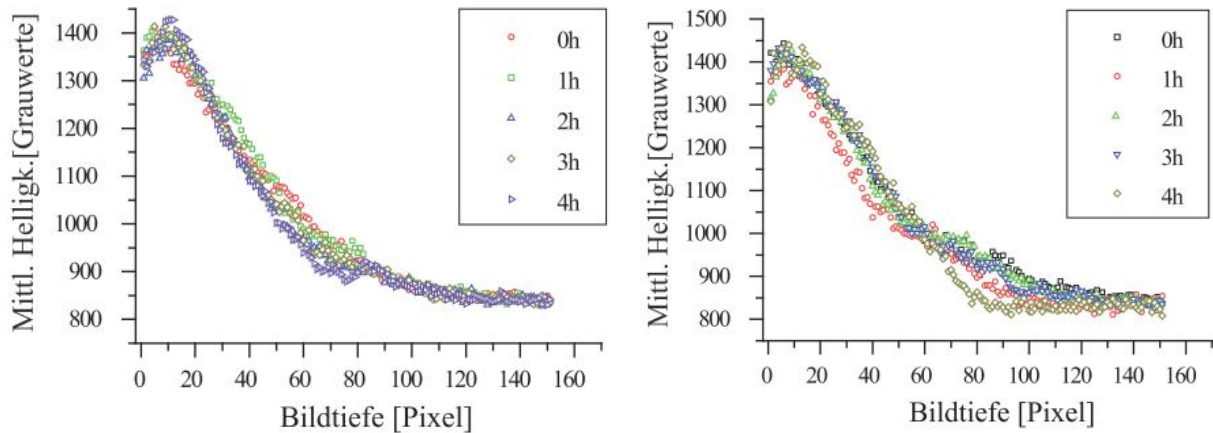


Abb. 40: Vergleich der Profile zu allen 5 Zeitpunkten von zwei zufällig gewählten Proben

Anschließend wurden alle Kurven für den jeweiligen Zeitpunkt gemittelt und die Standardabweichung berechnet. Demnach ergibt sich für jeden Zeitpunkt (0h, 1h, 2h, 3h und 4h) ein mittleres Profil aus 80 unterschiedlichen Profilen, die nun den Zeitpunkten und nicht mehr den Patientinnen oder den Krankheitskategorien zugeordnet sind. Hierbei ist der übereinstimmende Verlauf der mittleren Kurven besonders deutlich. Auch die Graphen für die Standardabweichungen weisen große Ähnlichkeit auf. Die maximale Standardabweichung liegt ungefähr bei einem Wert von 120 in einer Pixeltiefe von ca. 50. Betrachtet man den dortigen Helligkeitswert von ca. 1200 Grayscales auf gleicher Bildtiefe, so ist die Standardabweichung vergleichsweise gering und damit ein Ausdruck für die gute Übereinstimmung der Mittleren Profile zu verschiedenen Zeitpunkten. Besonders bemerkenswert ist, dass erneut die maximale Variabilität in einer Bildtiefe von ca. 40- 60 Pixeln liegt, was als ein Hinweis auf eine dortige Grenzfläche gedeutet werden kann (vgl. Abb. 37).

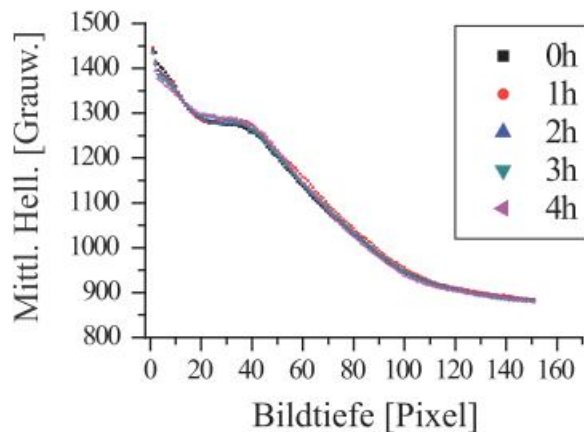


Abb. 41: mittlere Profile der 5 Zeitpunkte

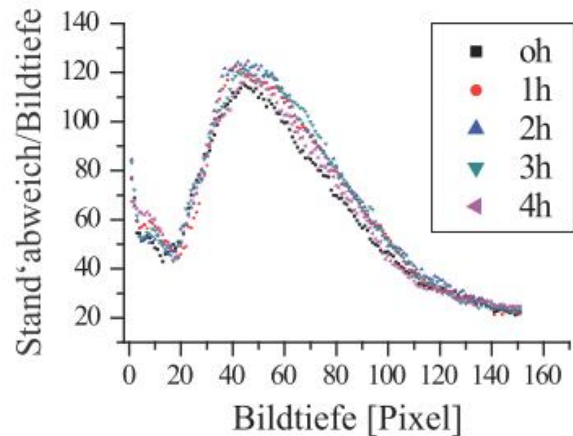


Abb. 42: mittlere Standardabweichung aller 5 Zeitpunkte

Eine weitere Untersuchung bestand in einem sog. „Profilplot“ (s. 3.5.5). Unterscheiden sich die Profile nicht systematisch, so sollte die durch die Punktwolke gelegte Regressionsgerade eine Steigung nahe bei 1 und eine additive Konstante nahe bei 0 haben. Geht man von einer postoperativen Veränderung des Gewebes aus, so sollte diese von Stunde zu Stunde zunehmen. Die Helligkeitswerte der mittleren Kurve 0h (s. Ordinate) wurden nacheinander gegen diejenigen von 1h, 2h, 3h und 4h aufgetragen, um festzustellen, ob die Abweichung tatsächlich ansteigt.

Abb. 43 zeigt die hohe Übereinstimmung der mittleren Kurven 0h- 4h. Die Punktwolke folgt fast deckungsgleich der Regressionsgeraden. Allerdings zeigen sich minimale, wenn auch systematisch erscheinende Abweichungen für große Helligkeitswerte. Diese nehmen mit größer werdendem zeitlichem Abstand zu, was aber in Bezug auf die Hypothese, dass es keine zeitlichen Effekte gibt, vernachlässigbar ist.

Diese Untersuchung ist erneut ein Hinweis darauf, dass sich in den ersten vier postoperativen Stunden das Gewebe nicht wesentlich verändert.

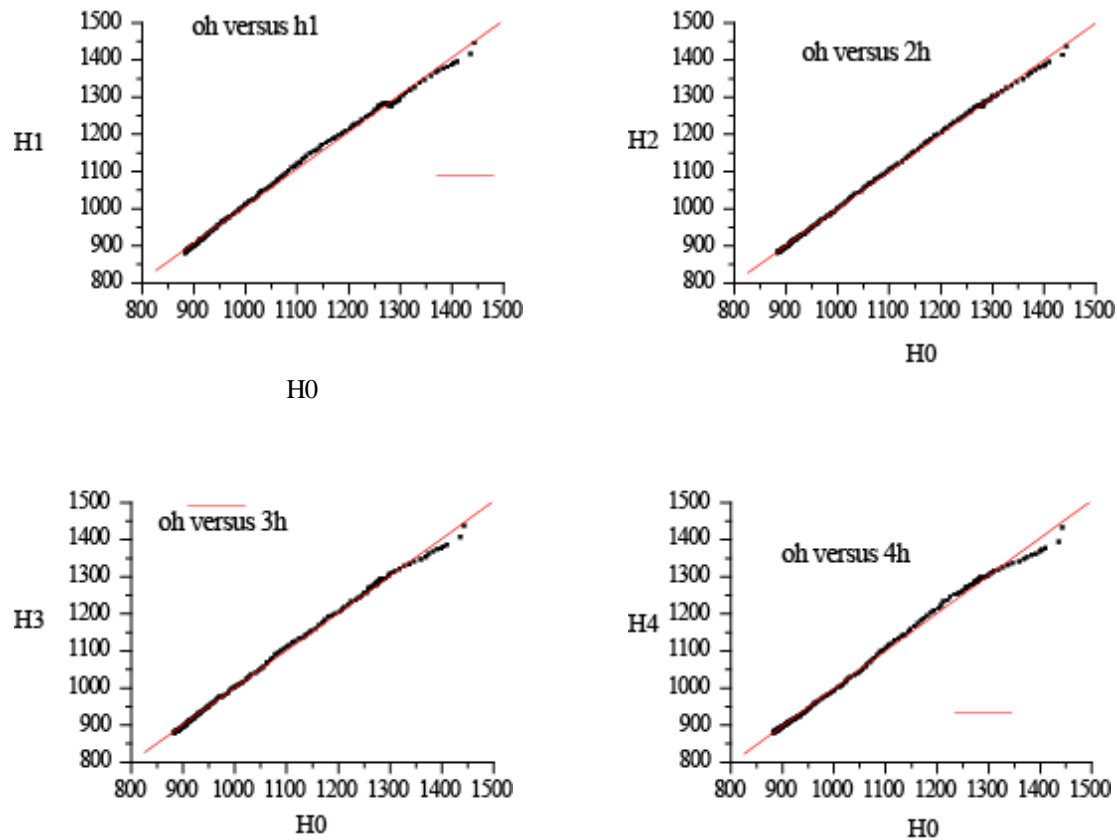


Abb. 43: Profilplots der Helligkeitswerte der mittleren Kurve von 0h entlang der Abszisse, gegen diejenigen von 1h, 2h, 3h und 4h entlang der Ordinaten

Zuletzt soll mithilfe der Diskriminanzanalyse (DA) untersucht werden, ob die 400 Profile zu Clustern, entsprechend ihres Aufnahme- Zeitpunktes, zugeordnet werden können. Die Analyse stellt nur einen weiteren Test der bereits anhand der mittleren Profile (Abb. 43) geprüften (Null-)Hypothese über die Nichtexistenz zeitlicher Effekte dar. In der Tat sind keine den Zeitpunkten entsprechenden Cluster erkennbar. Die Profile werden durch eine Punktwolke ohne Hinweis auf die Existenz zeitlicher Cluster repräsentiert (Abb. 44).

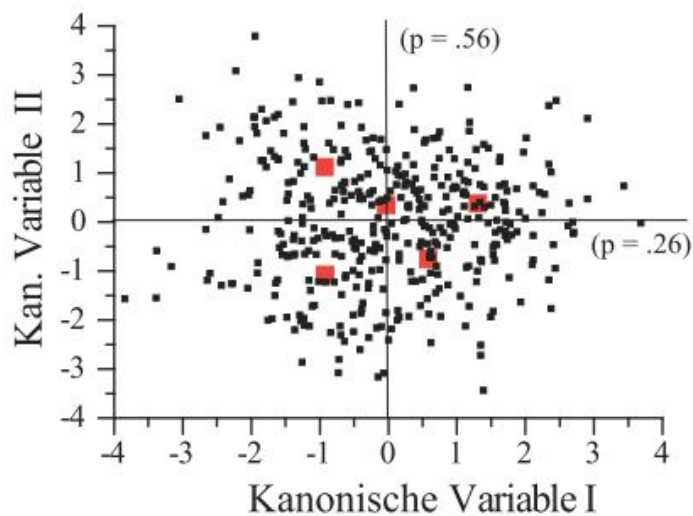


Abb. 44: DA der 5 postoperativen Zeitpunkte

4.5.2 Vergleich präoperativer und postoperativer OCT Bilder

Mit der folgenden Analyse soll geklärt werden, ob das Gewebe im Allgemeinen durch den operativen Eingriff verändert wird und ob dies direkt nach der Resektion festzustellen ist. An 23 Patientinnen wurden 115 Stellen sowohl präoperativ als auch postoperativ mit dem Niris Imaging System untersucht. Wie im Material und Methodenteil bereits erwähnt, war es sehr schwer exakt dieselbe Stelle postoperativ am Konus wieder zu treffen. Schon eine nur um wenige Millimeter versetzte Fadenmarkierung, die normalerweise exakt bei 12 Uhr am Konus positioniert wird, verhindert das Wiederauffinden der passenden Untersuchungsstelle und damit eine objektive Auswertung. Es konnten 39, der 115 Stellen mit 78 OCT Bildern in die weitere Analyse einbezogen werden. Aufgrund der zu geringen Anzahl von Fällen ist eine Überprüfung mittels LDA, welche die Möglichkeit einer Klassifikation in präoperativ oder postoperativ prüfen könnte, nicht möglich. Stattdessen wurden mittlere Profile und deren Standardabweichungen der Kategorien „präop“ und „postop“ erstellt und für den visuellen Vergleich übereinander gelagert (Abb. 45 und Abb. 47). Anschließend wurden die mittleren Profile und die Kurven der Standardabweichung beider Kategorien gegeneinander aufgetragen. Dabei repräsentiert die x-Achse die Helligkeitswerte, bzw. die Standardabweichungen der präoperativen Profile, die y-Achse die der postoperativen Profile (Abb. 46 und Abb. 48). Falls sich die Profile nicht systematisch unterscheiden, sollte die durch die Punktwolke gelegte Regressionsgerade eine Steigung nahe bei 1 und eine additive Konstante nahe bei 0 haben. Für die mittleren Kurven ergeben sich eine Steigung von 0,954

und eine additive Konstante von 42,50. Da der Wert von 42,50 relativ klein ist im Vergleich zu den Werten an den Koordinatenachsen (bis zu 1400 Grauwerte), entspricht dieses Ergebnis einer sehr hohen Übereinstimmung. Auch kann man die hohe Konkordanz bereits am sehr ähnlichen Kurvenverlauf beider Kategorien feststellen. Erneut befindet sich die maximale Standardabweichung bei einer Pixeltiefe von ca. 40, als Hinweis auf die Basalmembran. Die Kurvenverläufe der Standardabweichungen verlaufen fast deckungsgleich.

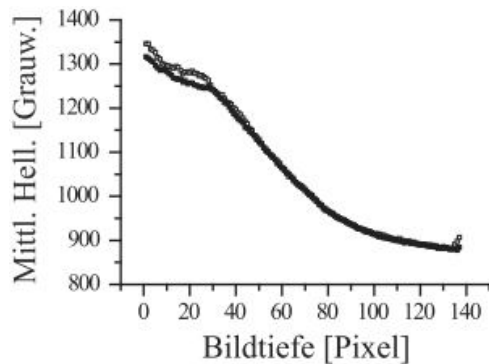


Abb. 45: mittlere Kurven der Kategorien präop und postop im Vergleich

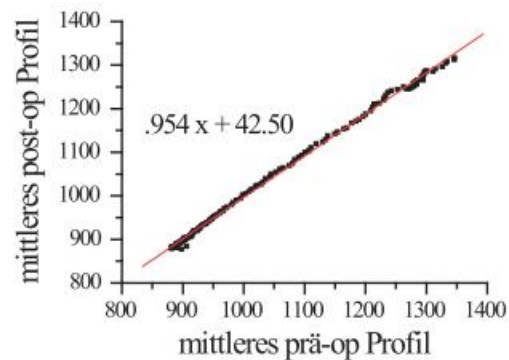


Abb. 46: Biplot beider mittleren Kurven

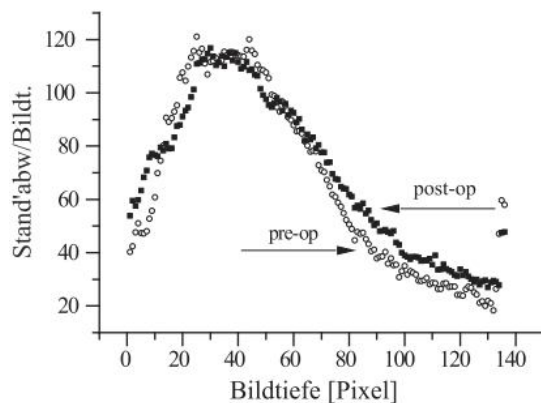


Abb. 47: Standardabweichungen der Kategorien präop und postop im Vergleich

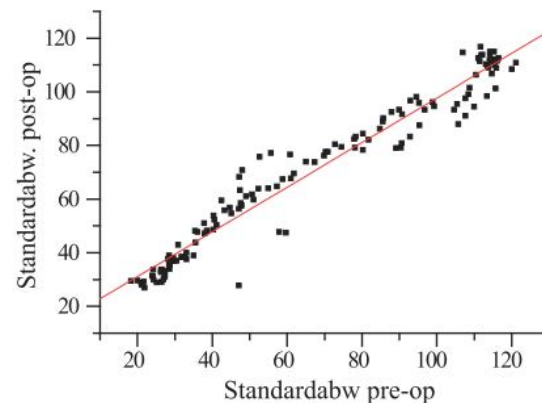


Abb. 48: Biplot beider Kurven der Standardabweichung

4.6 Automatische Klassifizierung von Profilen mithilfe der Diskriminanzanalyse

Eine weitere Fragestellung der Studie war, ob Gewebsinformationen ausreichend durch die OCT-Profile wiedergegeben werden und damit eine Zuordnung zu CIN-Klassen möglich wäre. Diese Methode zielt auf die Möglichkeit einer automatisierten Diagnose ab. Sollte es möglich sein, bereits anhand eines Profils mit hoher Wahrscheinlichkeit eine korrekte Diagnose zu stellen, so kann davon ausgegangen werden, dass Entscheidungsverfahren, die von der gesamten im OCT-Bild vorhandenen Information ausgehen, zu einer noch viel sichereren Diagnose führen werden.

In unserer Stichprobe befinden sich 464 Objekte oder Profile von 31 Patientinnen. Primär wurden die 153 Profile des Zeitpunktes 0h einbezogen. Werden alle 151 Tiefenpunkte als Prädiktoren verwendet, besteht für die gegebenen Daten (153 Profile) die Gefahr des „over fittings“. Dieser Sachverhalt wird später noch genauer erläutert. Um den Effekt des over-fittings zu vermeiden, wurde eine große Gesamtstichprobe mit 464 Profilen, aus den 153 Profilen der 0h- Kategorie und zusätzlichen Profilen der 4- Stundenverläufe zusammengestellt. In der unter (4.5.1) dargestellten Analyse wurde untersucht, ob systematische Unterschiede zwischen OCT Bildern, die ex-vivo zu verschiedenen Zeiten erhoben wurden, existieren. Diese Frage wurde ebenso mithilfe der LDA untersucht, indem man die Klassifizierbarkeit von Profilen in Bezug auf die 0h bis 4h-Abschnitte überprüfte. Für diesen Zweck lagen 400 Profile vor. Relativ zur Anzahl 5 möglicher Kategorien (0h, 1h, 2h, 3h und 4h) erscheint diese Anzahl hinreichend groß, um eine LDA zu rechtfertigen. Die Profile erwiesen sich in Bezug auf die Wartezeiten 0h bis 4h als völlig ununterscheidbar.

Dieser Befund ist nicht nur von Interesse was potentielle Gewebsveränderungen im postoperativen Verlauf angeht. Er erlaubt darüber hinaus die 0h- 4h- Profile zu einer Gesamtstichprobe zusammenzufassen. Diese Gesamtstichprobe kann nun zur Überprüfung der Hypothese benutzt werden, dass anhand der Profile eine Klassifikation von OCT-Bildern in CIN-Kategorien möglich ist.

So gehen neben den 0h Profilen auch teilweise die Profile der 4- Stundenverläufe mit ein. Damit ergibt sich eine Stichprobe von insgesamt 464 Proben, wobei streng darauf geachtet wurde, dass keines der Profile doppelt auftrat. Wie schon bei der Analyse zum postoperativen Verhalten des Gewebes (4.5.1) wurden nur diejenigen Profile des 4 Stundenverlaufes mit einbezogen bei denen es zu keiner Verschiebung der Lokalisation kam.

Die folgenden beiden Tabellen 7 und 8 zeigen die Übereinstimmung zwischen der automatisierten Zuordnung durch die LDA einmal mit der OCT- Beurteilung und einmal mit der Histologie. Die rechten Spalten der Tabellen zeigen die Prozentwerte der Übereinstimmung. Die Kategorie 30 (invasives Karzinom) wird von der DA zu 100 % richtig erkannt. Allerdings muss erwähnt werden, dass für diese Diagnose lediglich 5 Profile zur Verfügung standen. Am schwierigsten gestaltete sich die Zuordnung für die Kategorie 21 (CIN 1), hierbei erhalten wir lediglich eine Übereinstimmung von 77% mit der OCT und 71% mit der Histologie. Die Diagnose 0 (gesund) zeigt eine Übereinstimmung von 95 % für die OCT Diagnostik und 93 % für die Histologie.

Histologische Urteile	automatisierte Zuordnung nach DA						% korrekt
	0	10	21	22	23	30	
0	202	2	8	2	3	0	93.087
10	1	33	3	0	2	0	84.615
21	17	2	66	1	6	0	71.734
22	2	0	1	30	4	0	81.081
23	0	1	11	3	59	0	79.729
30	0	0	0	0	0	5	100.000

automatisierte Zuordnung nach DA

OCT Urteile	automatisierte Zuordnung nach DA						% korrekt
	0	10	21	22	23	30	
0	215	0	5	2	3	0	95.536
10	0	14	0	0	0	0	100.000
21	9	0	57	2	6	0	77.027
22	1	0	2	42	7	0	80.769
23	2	0	4	5	83	0	88.297
30	0	0	0	0	0	5	100.000

automatisierte Zuordnung nach DA

Tabelle 7: Übereinstimmung zwischen der automatisierten Zuordnung der Profile mittels LDA und der Histologie

Tabelle 8: Übereinstimmung zwischen der automatisierten Zuordnung der Profile mittels LDA und der OCT Diagnostik

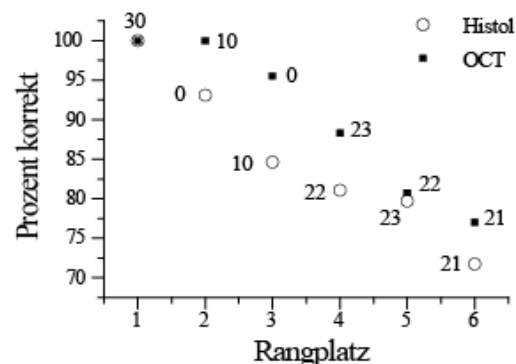


Abb. 49: Rangfolge der Krankheitskategorien je nach Treffsicherheit der automatisierten LDA Zuordnung

Die Abb. 49 liefert eine graphische Darstellung der Ergebnisse der LDA aus den Tabellen 7 und 8. Die Prozentzahlen der Übereinstimmung zwischen der LDA und der OCT Beurteilung

sind als schwarze Punkte markiert, die Werte für den Vergleich zwischen der LDA und der Histologie sind weiß. Die Übereinstimmung zwischen der automatisierten LDA und der Histologie fällt im Allgemeinen geringer aus, als zwischen LDA und OCT (vgl. Tabelle 8). Die diskriminanzanalytische Kategorisierung der Profile entspricht damit eher der visuellen Beurteilung der OCT Bilder als der Histologie. Wobei die Histologie als Goldstandard und damit als korrektes Ergebnis angesehen wird. Immerhin scheinen die Profile den Großteil an Informationen, die ein kompletter zweidimensionaler OCT- B- Scan bereitstellt, widerzuspiegeln. Diese Annahme kann aufgrund der hohen Übereinstimmung zwischen der LDA und der visuellen OCT Beurteilung vermutet werden.

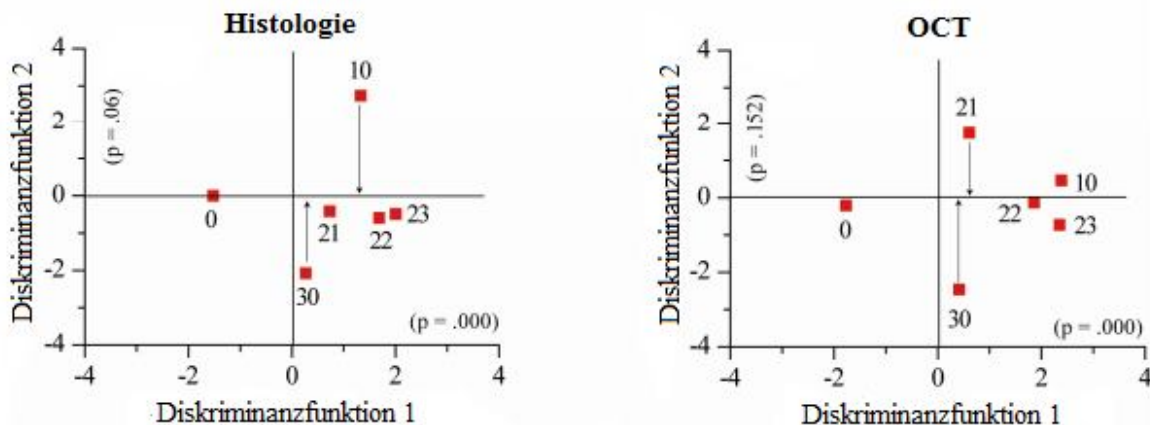


Abb. 50: Repräsentation der Mittelwerte aller Krankheitskategorien im Diskriminanzraum, definiert durch die Diskriminanzfunktionen 1 und 2, nach histologischer Zuordnung (links) und nach OCT (rechts)

Abb. 50 zeigt die Positionen der mittleren Profile aller Krankheitskategorien im Raum der Diskriminanzfunktionen, links für die Histologie und rechts für die OCT. Die Diskriminanzfunktion 1 scheint eine Aufteilung in gesund (Kategorie 0) links auf der horizontalen Achse, versus pathologisch (Kategorien 21, 22, 23 = CIN1, CIN2, CIN3) vorzunehmen. Die Kategorien (21), (22) und (23) sind, entsprechend ihres Schweregrades, zunehmend weiter von der gesunden Kategorie entfernt. Bei der LDA nach histologischen Urteilen liegen (21), (22) und (23) dicht beisammen, was deren Ähnlichkeit im Profilverlauf zum Ausdruck bringt und die reduzierte Separierbarkeit dieser Kategorien reflektiert. Zudem fällt auf, dass die Kategorien Karzinom (30) und die Entzündung (10) sich wie zwei Pole gegenüber liegen und parallel zur zweiten Diskriminanzfunktion positioniert sind. Hinsichtlich der zweiten Diskriminanzfunktion scheint es demnach eine Aufteilung in minimale

Pathologien (10), ganz oben, über die Dysplasien (21, 22, 23), welche sich in der Mitte zwischen (10) und (30) befinden, bis hin zum Karzinom (30), ganz unten, zu geben. Mit der zweiten Diskriminanzfunktion ist ein $p = 0.06$ assoziiert. Man sollte aber wegen $p > 0.05$ nicht sofort auf die Nullhypothese H_0 : „Die zweite Diskriminanzfunktion ist nicht signifikant“ schließen. Plausibler ist die Vermutung, dass die zweite Funktion ein wenig „verrauscht“ ist. Auch kann man im Hinblick auf die Ergebnisse der Korrespondenzanalyse davon ausgehen, dass tatsächlich zwei kanonische Variablen den Diskriminanzraum definieren und damit der Kategorisierung zugrunde liegen.

Bei der LDA nach OCT Urteilen entsteht ein leicht unterschiedliches Bild. Die Kategorien (10) und (21) sind in ihren Positionen gegeneinander vertauscht. So befindet sich hier die CIN1 als Gegenpol zum Karzinom auf der zweiten Diskriminanzachse, wohingegen die Entzündung äußerst nahe an den schwereren Dysplasien (22) und (23) liegt. Diese Tatsache passt wiederum zu den Erkenntnissen der Korrespondenzanalyse, welche die Schwierigkeiten und Verwechslungstendenzen bei der Beurteilung der Entzündung mittels OCT beschreibt. Auch muss auf den relativ großen p-Wert der zweiten Diskriminanzfunktion hingewiesen werden. Diese Funktion ist hier noch verrauschter als bei der Histologie, sodass man vermuten kann, dass die OCT-Beurteilung im Wesentlichen durch nur eine latente Dimension bestimmt wird. Sowohl für die Zuordnung nach histologischen als auch nach OCT Kriterien wird klar, dass die LDA anhand der ersten Diskriminanzfunktion gut zwischen gesund und krank ($p=0.000$) unterscheiden kann. Wie die Tabellen 7 und 8 zeigen, gelingt mit der LDA eine relativ gute Zuordnung von Profilen zu Kategorien. Allerdings muss berücksichtigt werden, dass Profile nicht die Feinheiten eines histologischen Gewebeschnittes, oder eines gesamten zweidimensionalen B- Scans wiedergeben können.

Um die Qualität der OCT mit der Qualität der LDA vergleichen zu können, wurden jeweils die Übereinstimmung mit der Histologie berechnet. Die Idee war dabei für jede Krankheitskategorie darzustellen, wie häufig die OCT das gleiche Ergebnis wie die Histologie aufzeigt und wie hoch dieser Anteil im Vergleich bei der LDA ausfällt. Hierfür kommen erneut die bedingten Wahrscheinlichkeiten zur Anwendung.

Zuerst werden die bedingten Wahrscheinlichkeit jeweils für OCT und LDA unter der Voraussetzung, dass die Histologie bereits bekannt ist verglichen. Hierbei kann quasi rückwirkend festgestellt werden, wie häufig die Histologie dasselbe Urteil fällte, wie zuvor die OCT, bzw. die LDA. Für die Übereinstimmung zwischen der OCT und der Histologie sind die bedingten Wahrscheinlichkeiten $P(C, OCT|C', Histol)$ bereits aus Abb. 33 bekannt. Die

bedingten Wahrscheinlichkeiten der LDA $P(C, LDA|C', Histol)$ ergibt sich aus den Berechnungen in (Tabelle 7).

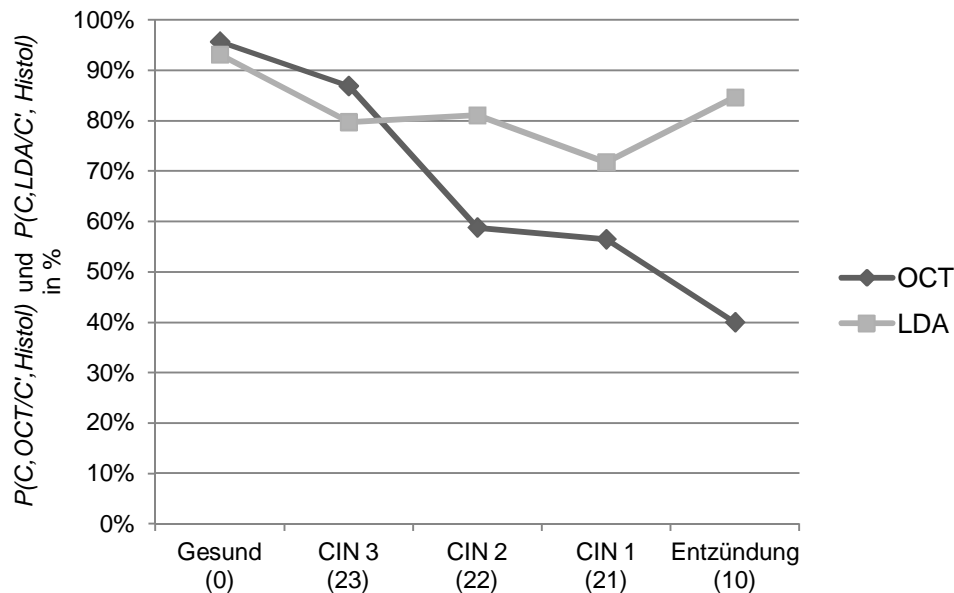


Abb. 51: Vergleich zwischen OCT und LDA anhand deren bedingten Wahrscheinlichkeiten, welche ausdrücken wie häufig die jeweilige Diagnostik rückblickend in Übereinstimmung mit der Histologie urteilte.

Für die Kategorien gesund (95,7% OCT / 93,08% LDA) und CIN 3 (86,9% OCT / 79,72% LDA) liefern beide Beurteilungssysteme sehr ähnliche Resultate, wobei die subjektive OCT Befundung noch leicht besser abschneidet. Für die Kategorien CIN 2 (58,8% OCT / 81,80% LDA), CIN 1 (56,5% OCT / 71,73% LDA) und Entzündung (40% OCT / 84,61% LDA) schneidet die LDA deutlich besser ab und erzielt höhere Anteile an „korrekten“ Diagnosen. Gerade diese Kategorien unterliegen bei der subjektiven OCT Beurteilung häufigen Verwechslungen und sind schwer zu differenzieren. Die maschinelle LDA Beurteilung scheint einen diagnostischen Vorteil gegenüber der subjektiven Beurteilung des menschlichen Sensoriums zu besitzen.

Erneut wird der Asymmetrie der bedingten Wahrscheinlichkeiten Rechnung getragen und die OCT und LDA aus einem anderen Blickwinkel begutachtet. Hierbei wird das Augenmerk darauf gelegt, wie gut die OCT oder LDA die Histologie vorhersagen können. Es werden nun die bedingten Wahrscheinlichkeiten $P(C', Histol|C, OCT)$ und $P(C', Histol|C, LDA)$ verglichen. Wären beide Methoden gleichermaßen gut, so müssten alle Kategorien auf einer Regressionsgeraden mit einer Steigung nahe bei 1 liegen.

Diese Untersuchung in Abb. 52 zeigt allerdings, dass die Prozentwerte an korrekten Vorhersagen nach LDA für die Kategorien (21), (22) und (23) deutlich höher ausfallen:

21= CIN1 (61,9% OCT / 74,1% LDA), 22= CIN2 (50% OCT / 83,3% LDA), 23= CIN3 (64,5% OCT / 79,7% LDA). Bei der Kategorie 0 entsprechen sich beide Beurteilungsverfahren (95,7% OCT / 90,9% LDA). Lediglich für die Diagnostik der Kategorie (10) = Entzündung, erzielt die LDA ein schlechteres Ergebnis (100% OCT / 86,8% LDA). Demnach scheint eine statistische, automatisierte Auswertung verlässlicher zu arbeiten als die subjektive Interpretation einzelner Beurteiler. Diese Ergebnisse geben erste Hinweise auf die Möglichkeit einer erfolgreichen, automatisierten und objektiven Beurteilung von OCT Scans.

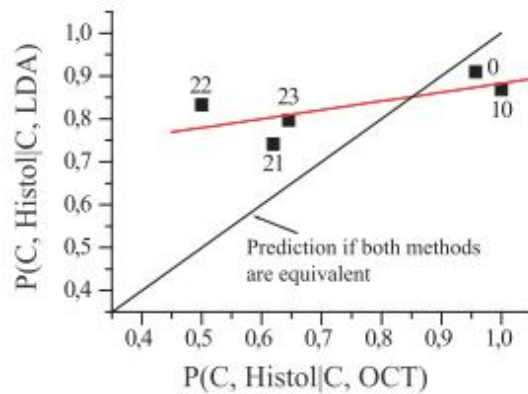


Abb. 52: Plot der Anteile an übereinstimmenden Ergebnissen zwischen OCT u. Histologie $P(C', Histo|C, OCT)$ gegen die Anteile an übereinstimmenden Ergebnissen zwischen LDA und Histologie $P(C', Histo|C, LDA)$.

4.7 Mixture Discriminant Analysis zur kritischen Bewertung der Ergebnisse der LDA

Um Verzerrungseffekte bei der LDA aufgrund hoher Korrelationen zwischen den Grauwerten der Profile und aufgrund einer relativ geringen Fallzahl von 464 Profilen bei 151 Messvariablen abschätzen zu können, wurden die Ergebnisse der LDA mittels einer weiteren, jedoch penalisierten Diskriminanzanalyse (PDA) überprüft. Die MDA (Mixture Discriminant Analysis) wird im Rahmen der MDA-Package des CRAN-R-Projekts ⁹⁸ angeboten.³ Darüber hinaus erlaubt es die MDA Daten auf die Möglichkeit hin zu untersuchen, ob für einzelne CIN-Kategorien zusätzliche Unterkategorien oder Subklassen existieren. So kann es sein, dass sich beispielsweise die Kategorie der gesunden Proben nach Maßgabe verschiedener Gewebetypen weiter in Subklassen aufteilen lassen. Das Gleiche kann für die übrigen Kategorien gelten.

PDA und LDA führen zu vergleichbaren Resultaten. Die Ergebnisse der PDA entsprechen somit weitgehend denen der LDA und legen nahe, dass eine automatisierte Klassifikation der Profile mittels diskriminanzanalytischer Methoden möglich ist.

Die folgenden Graphiken zeigen die MDA zuerst nach histologischer Zuordnung der Profile (Abb. 53) und anschließend für die nach der OCT gefällten Urteile (Abb. 54). Die Zahlen entsprechen einzelnen Profilen in den durch die Zahl signalisierten CIN-Kategorien, die überdies durch bestimmte Farben gekennzeichnet sind. Die Gruppe der roten 1-Punkte ist demnach die Gruppe der gesunden Patientinnen. Die Kreise repräsentieren die mittleren Profile der jeweiligen Kategorie. In den Abb. 53 und Abb. 54 wurden keine weiteren Subklassen der jeweiligen Krankheitskategorien dargestellt.

Die Profil-Cluster werden bei der PDA nach histologischer Zuordnung (Abb. 53) im Vergleich zu der entsprechenden LDA-Darstellung (Abb. 50 links) gespiegelt repräsentiert. So liegt die Kategorie Karzinom bei der PDA entlang der zweiten Diskriminanzfunktion ganz oben

³ Anmerkung von Herrn Prof. U. Mortensen: „Penalisierung bedeutet, dass in die Schätzgleichungen sogenannte Strafterme eingeführt werden, die eine Überanpassung des Modells an die Daten verhindern. Überanpassung heißt, dass zufällige Komponenten in den Daten als systematische Komponenten interpretiert werden und deshalb zu einer Reduktion der Vorhersagekraft des Modells führen.“ Details dieser Technik werden in Hastie, Tibshirani und Friedman (2009) diskutiert. ¹⁰⁰⁻¹⁰²

(Kategorie 6) und bei der LDA ganz unten (Kategorie 30). Allerdings besteht, entsprechend den Ergebnissen der Korrespondenzanalyse, eine gute Übereinstimmung zwischen den histologischen und OCT-Beurteilungen.

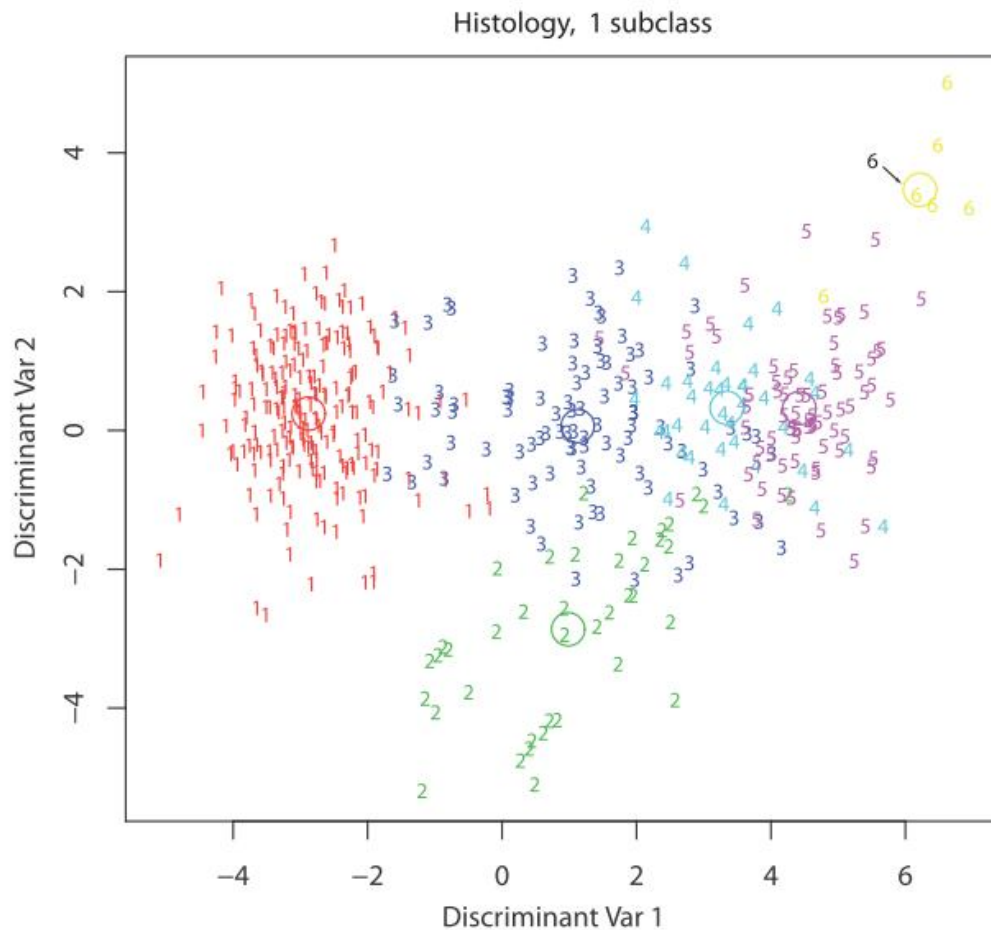


Abb. 53: MDA nach histologischer Zuordnung „Histology“ mit 6 Krankheitsklassen: 1= gesund, 2= Entzündung, 3= CIN1, 4= CIN2, 5= CIN3, 6= Karzinom. In dieser Analyse wurde keine weitere Unterteilung in Subklassen vorgenommen, daher „Subtyp 1“. Die Kreise entsprechen den mittleren Profilen der jeweiligen Krankheitskategorie.

Bei der PDA nach histologischer Zuordnung (Abb. 53) heben sich besonders klar die Gruppen 1 (gesund), 2 (Entzündung) und 6 (Karzinom) ab. Auch Gruppe 3 (CIN1) erscheint als eine Art Wolke gebündelt, allerdings treten teilweise Überschneidungen mit der Gruppe 1 auf. Auch die Kategorien 4 (CIN2) und 5 (CIN3) lassen sich als eigene Ansammlungen ausmachen, jedoch gibt es untereinander keine klare Abgrenzung. Dies entspricht auch dem histopathologischen Hintergrund eines fließenden Überganges dieser beiden Krankheitskategorien.

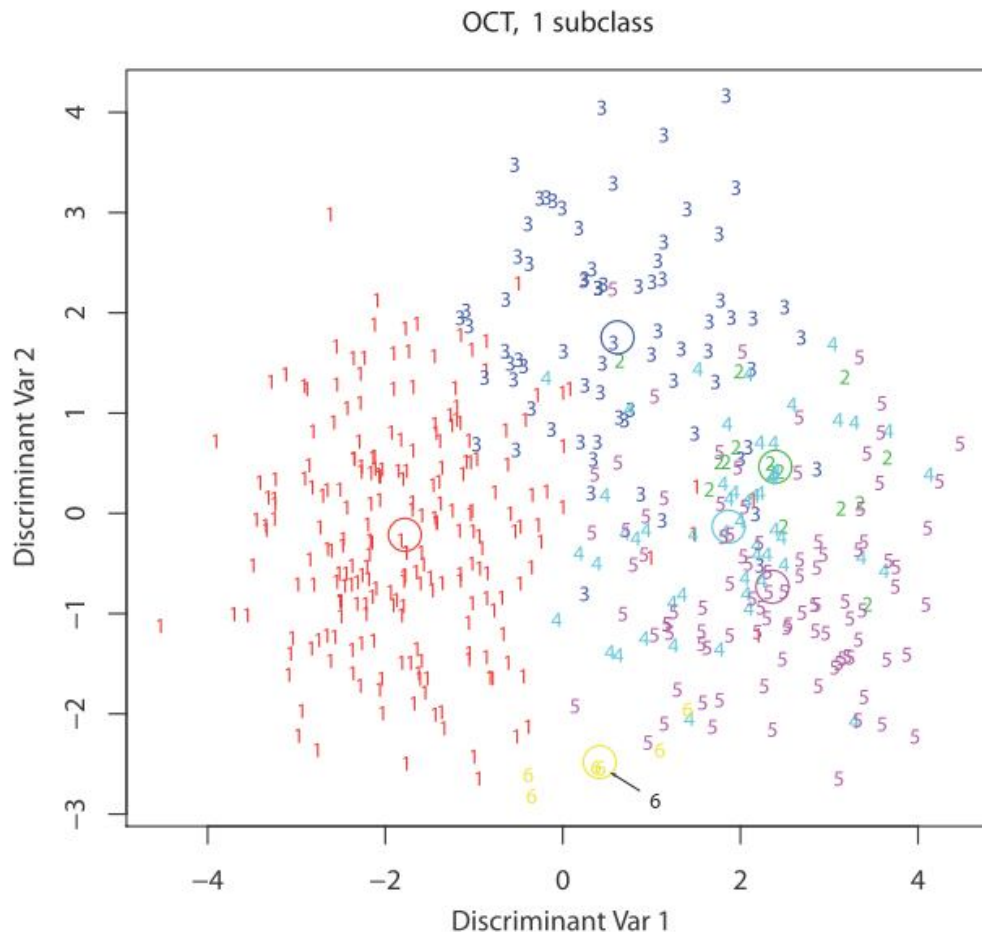


Abb. 54: MDA nach OCT Zuordnung, mit 6 Krankheitsklassen: 1= gesund, 2= Entzündung, 3= CIN1, 4= CIN2, 5= CIN3, 6= Karzinom. In dieser Analyse wurde keine weitere Unterteilung in Subklassen vorgenommen, daher „Subtyp 1“. Die Kreise entsprechen den mittleren Profilen der jeweiligen Krankheitskategorie.

Bei der PDA nach OCT Beurteilung grenzen sich klar die Gruppen 1 (gesund), 3 (CIN1), 5 (CIN3) und 6 (Karzinom) ab. Die Gruppe 4 (CIN2) streut am meisten und ist damit am schlechtesten definiert. Auch ist die Kategorie 2 (Entzündung) weniger klar abgrenzbar. Sie überlagert sich besonders stark mit der Kategorie 4 (CIN2). Dieser Sachverhalt weist, wie auch schon die LDA und die Korrespondenzanalyse, auf die Urteilsschwierigkeiten der OCT bei Entzündungen und auf das Verwechslungsrisiko mit der CIN2 hin.

Wie bereits erwähnt, ist es außerdem mit der MDA möglich für die Krankheitskategorien zusätzliche Unterkategorien festzustellen. Bei ersten Testläufen konnte gezeigt werden, dass sich die Krankheitskategorien weiter in zwei bis drei Subklassen aufteilen lassen, im Sinne von zusätzlichen Clustern innerhalb einer Krankheitskategorie. Die genaue Bedeutung dieses Phänomens ist bisher nicht bekannt. Erklärungsansätze hierfür finden sich im Diskussionsteil dieser Arbeit.

5. Diskussion

5.1 Diskussion von Material und Methoden

5.1.1 Kritische Betrachtung des Patientenkollektivs und Datenmaterials

Die ursprüngliche Idee der Studie war, für jede Studienpatientin präoperative und postoperative OCT Bilder zu gewinnen, den vierstündigen postoperativen Verlauf zu untersuchen und im Anschluss daran zusätzlich 3D OCT Bilder mit dem Vivosight OCT Scanner (VOS) zu erstellen. Aufgrund des enormen organisatorischen Aufwandes und dem technischen Gerätefehler des VOS musste von diesem Studiendesign Abstand genommen werden. Es erschien sehr viel effizienter die „präop- postop“- Analysen, den 4 Stundenverlauf und die 3D Bilder als gesonderte Fragestellungen anzusehen. Dabei kamen die Patientinnen je nach organisatorischen Möglichkeiten und technischen Voraussetzungen für alle drei Fragestellungen in Frage oder nur für einen Teil der Analysen. War es beispielsweise nicht möglich am Abend vor der Konisation die Patientin für die präoperativen OCT Aufnahmen einzubestellen, so wurde dieser spezielle Fall nur in den Analysen der postoperativen 4 Stundenverlaufs verwendet. Auch stand in manchen Fällen das VOS Gerät in der Dermatologischen Klinik nicht zur Verfügung. War dies der Fall, beschränkte sich die Datenerhebung auf die Untersuchungen mit dem NIS und es wurden keine 3D Aufnahmen erstellt. Dies ist der Grund für die verschiedenen Fallzahlen je nach Fragestellung. Allerdings wurde stets für jedes Präparat die OCT Untersuchung direkt zum Zeitpunkt 0 postoperativ durchgeführt, um für alle Proben den Vergleich zwischen OCT und Histologie und das Matching beider Diagnostiken durchführen zu können. Ebenso wurden stets die statistischen Analysen, wie die lineare Diskriminanzanalyse, die Korrespondenzanalyse und die Untersuchungen der Helligkeitsprofile ausgeführt, es sei denn die Probe entsprach nicht den Einschlusskriterien oder musste aus Qualitätsmängeln komplett aus der Studie ausgeschlossen werden.

Die bisher angewandte Methode zur Überprüfung der Güte der OCT Diagnostik war die Berechnung von Sensitivität und Spezifität im Vergleich zum Goldstandard der Histologie. Da die entsprechenden Werte nun bereits mehrfach und in vielen unterschiedlichen Studien erhoben wurden, ebenso in der direkten Vorgängerstudie dieser Arbeit, sollte in diesem Fall eine neue Untersuchung angewendet werden. Die Idee war durch eine Kontingenztafel mit anschließender Korrespondenzanalyse weiterführende Erkenntnisse zu gewinnen.

Bei der Auswertung der Kontingenztabelle ist zu beachten, dass die Anzahl der Diagnosen stichprobenabhängig war und nicht alle Kategorien gleich häufig auftraten. So gab es beispielsweise eine höhere Anzahl von Proben mit gesundem Gewebe. Daher kann es nicht ausgeschlossen werden, dass die Beurteilerinnen sowohl der Histologie als auch der OCT Diagnostik einer gewissen Bias für oder gegen bestimmte Kategorisierungen unterlagen, da gewisse Kategorien im klinischen Alltag häufiger bzw. seltener auftreten.

Ebenso muss festgehalten werden, dass gewisse anamnestische Daten der Patientinnen wie Alter, HPV Status, Pap- Abstrich, präoperative Biopsiebefunde und Kolposkopieberichte bereits vor Probeentnahme und vor den postoperativen OCT Untersuchungen bekannt waren. Ebenso ist es selbstverständlich, dass Konisationen nicht bei gesunden Patientinnen durchgeführt werden und ein pathologischer Befund quasi zu erwarten war. Es ist davon auszugehen, dass dieses Vorwissen die OCT Beurteilerinnen beeinflusste.

Allerdings war nicht klar an welcher Lokalisation mit welcher Art von Pathologie zu rechnen war. Da die CIN eine fokale Dysplasie darstellt, können auf ein und demselben Konus sowohl gesundes Epithel als auch Dysplasien als auch Entzündungen nebeneinander bestehen. So musste jede Lokalisation individuell und neu analysiert werden, ohne Vorkenntnisse darüber an welcher Stelle welche Art von Befund vorlag.

Aufgrund der technischen Mängel des VOS wurden die Untersuchungen diesbezüglich eingestellt. Die bis dato erhobenen Daten reichten nicht für tiefergehende statistische Methoden aus. Doch für das primäre Ziel der Studie, nämlich erste Beispiele dreidimensionaler OCT Bilder der Zervix zu erstellen und die bildmorphologischen Unterschiede zwischen dem NIS und VOS aufzuzeigen, waren die vorliegenden Daten ausreichend.

5.1.2 Diskussion der technischen Aspekte und Methodik

Die Bilder der Studie wurden mit dem Niris Imaging System (NIS), Modell Typ 1300, der Firma Imalux gewonnen. Hierbei handelt es sich um ein sehr verlässliches, klinisch gut und schnell anwendbares Gerät, das auch in der Vorgängerstudie erfolgreich eingesetzt wurde.³ Allerdings arbeitet dieses Gerät nach dem Time- Domain OCT Prinzip (vgl. 1.2.1) was die Aquisitionsrate auf 0,66Hz limitiert und eine Bildaufnahmezeit von 2-3 Sek. bedeutet. Ein schnelles, flächendeckendes Oberflächenscreening, wie es beispielsweise in der Augenheilkunde mit dem OCT Retina- Mapping³⁶ bereits klinisch angewendet wird, ist mit einer derartigen Aufnahmegeschwindigkeit nicht praktikabel. Ebenso ist das Erheben von dreidimensionalen OCT Bildern mit der TD- OCT nicht möglich. Aus diesen Gründen und

aufgrund einer verbesserten Auflösung wurden in unserer Studie zusätzliche Analysen mithilfe des Vivosight OCT Scanners (VOS) der Firma Michelson Diagnostics vorgenommen. Die Scantiefe beträgt bei beiden Geräten ca. 2mm, was für die Darstellung von dysplastischen Veränderungen des Zervixepithels, das für gewöhnlich ca. 200- 500 μm dick ist, mehr als ausreicht. Probleme ergeben sich lediglich bei pathologisch ausgeprägter Epithelverdickung z.B. aufgrund einer Hyperplasie oder einer Hyperkeratose. Bezüglich der Scantiefe besitzt das NIS gegenüber dem VOS einen bedeutenden Vorteil. Die Sonde wird direkt auf dem Gewebe platziert und erzeugt damit immer eine plane Geweboberfläche. Beim VOS werden die Bilder mit einigen Millimeter Abstand zwischen der Messsonde und dem Gewebe gewonnen, was einerseits die Möglichkeit bietet das Oberflächenrelief darzustellen andererseits allerdings bei deutlichen Schleimhautfalten oder Furchen Probleme bereitet. Wie das zweite Beispiel in Abb. 27 zeigt, zeichnet das VOS immer ab dem höchst gelegenen Gewebepunkt auf. Liegt das Epithel aufgrund von Falten oder Furchen nicht horizontal auf einer Höhe, gehen wichtige Bildinformationen in der Tiefe verloren.

Weitere Störfaktoren, die die Bildqualität für beide Geräte deutlich einschränkten, waren Zysten, starke Schleimauflagerungen, Drüsen, Ovula Nabotii, Bewegungsartefakte oder eine zu ausgeprägte Oberflächenreflektion, wie sie hauptsächlich bei starken Entzündungen auftrat. Um eine bestmögliche Bildqualität zu gewähren, wurden viele Bilder mehrfach angefertigt. Nur ein Bruchteil des erhobenen Datenmaterials wurde in die endgültigen statistischen Analysen aufgenommen. Bei der individuellen visuellen Beurteilung der OCT Bilder können Störfaktoren, wie Zysten oder Artefakte gedanklich übergangen werden. Für die computergesteuerte automatisierte Analyse stellen derartige Befunde allerdings größere Hürden dar. Die Helligkeitsprofile sind die gemittelten Kurvenverläufe aller vertikalen A-Scans eines Bildes bei einer Bildbreite von 2mm. Befanden sich in einem Bild allerdings Störfaktoren, wie z.B. Zysten, so flossen diese Bildanteile nicht in die Analyse ein, da es ansonsten zu deutlichen Veränderungen der Kurvenverläufe gekommen wäre.

Genau dieser Sachverhalt zog die sehr arbeitsintensive manuelle Einzelaufbereitung eines jeden OCT Bildes nach sich. Jedes in die statistischen Analysen aufgenommene Bild musste einzeln in das Image J Programm eingelesen werden. Anschließend wurde der Bildausschnitt für das Erstellen des Helligkeitsprofils manuell ausgewählt und jedes Profil einzeln abgespeichert. Schlussendlich, in einem zweiten Schritt, wurde jedes Profil separat auf 150 Pixel Bildtiefe zugeschnitten, um anschließend in das Statistik Programm eingelesen zu werden. Bei einem Datenvolumen von ca. 700 Bildern, ist eine derartige manuelle Arbeitsweise nicht nur sehr aufwendig sondern birgt auch die Gefahr von Fehlern. Daher wäre es für zukünftige Arbeiten von großem Vorteil, diese Schritte zu automatisieren und ein

geeignetes Computerprogramm zu entwerfen. Mit einem derartigen Programm wäre es in Zukunft möglich deutlich größere Datensätze schnell und fehlerfrei in eine für die Statistikprogramme lesbare Form zu bringen.

Die Scanbreite des NIS beträgt 2mm, somit wird pro Scan nur ein relativ kleiner Teil der Zervixoberfläche untersucht und es kommt leicht zu Lateralverschiebungen. Das Hauptproblem bestand darin die untersuchte Lokalisation zu jedem Untersuchungszeitpunkt exakt wiederzutreffen und anschließend korrekt mit der Histologie abzugleichen. Gerade für den Vergleich zwischen dem präoperativen und postoperativen Gewebe und für den postoperativen 4-Stunden Verlauf stellte das exakte Wiederauffinden der zu untersuchenden Lokalisationen eine große Herausforderung dar. Aus diesem Grund wurden alle Bilderreihen vor Einschluss in die „präop- postop“- Analyse und in die „4h“- Analyse einzeln visuell vorbeurteilt, um festzustellen, ob von derselben Lokalisation ausgegangen werden kann. Wie im Material und Methodenteil beschrieben, wurde auch schon während der Bildaufnahme auf eine sehr saubere Arbeitsweise geachtet und stets genau dokumentiert. Auch dienten Fadenmarkierungen bei 12 Uhr am OP Präparat, kolposkopische Bilder, Fadenkreuze als Unterlage und maßstabsgetreue Skizzen des Konus als Hilfestellung zum besseren Abgleich der Befunde. Dennoch muss davon ausgegangen werden, dass es in manchen Fällen zu Abweichungen zwischen den Lokalisationen der OCT Diagnostik und den histologisch untersuchten Gewebsstellen kam.

In 14 Fällen wichen Histologie und OCT Urteile dermaßen voneinander ab, dass ein histologisches Zweiturteil erhoben wurde. In vier Fällen wurde daraufhin, bei der verblindeten histologischen Zweitbeurteilung, eine mit der OCT übereinstimmende Diagnose getroffen. Ein Fall musste dabei wegen abgeschilferten, nicht diagnostizierbarem Epithel ausgeschlossen werden. In 9 Fällen lagen ganz besonders stark ausgeprägte Entzündungen vor, die in der OCT das Bild einer Dysplasie imitierten.

Ein bedeutender Vorteil im Vergleich zur Vorgängerarbeit war, dass für die histologische Aufarbeitung der Proben nur eine einzige Pathologin zuständig war. Damit wurde eine Interobserver Diskrepanz vermieden. Dennoch muss eingeräumt werden, dass obwohl die Histologie als Goldstandard angesehen wird und ihre Befunde damit als richtig gelten, diese keineswegs unfehlbar ist. Die Zweitbeurteilungen mancher unserer Studienergebnisse bestätigen, dass es durchaus zu Diskrepanzen kommen kann. Auch wird in der Literatur von deutlichen Abweichungen in der histologischen Beurteilung durch unterschiedliche Pathologen gesprochen.⁸³

Wie auch schon in der Vorgängerarbeit berichtet, ist es nicht möglich das endozervikale Gewebe mittels OCT zu untersuchen.³ Das endozervikale Zylinderepithel weist keine klare

Dreischichtung auf und ist geprägt von Störfaktoren wie Drüsen, Schleimhautfalten und abgesehen vom Endozervikalschleim, was eine sichere Beurteilung verhindert. Außerdem kann die starre Messsonde des NIS nicht adäquat, senkrecht zur Oberfläche im Zervikalkanal platziert werden. Da in der Vorgängerstudie bereits der Versuch scheiterte das endozervikale Gewebe mittels OCT zu befunden, beschränkt sich diese Studie auf die Beurteilung der Portiooberfläche. Schwierigkeiten entstanden lediglich dann, wenn eine besonders ausgeprägte Ektopie vorlag.

Für die Zukunft wäre es denkbar einen neuen schwenkbaren Messkopf zu konstruieren, um die Endozervix untersuchen zu können und evtl. diagnostische Kriterien für das Zylinderepithel zu erarbeiten.

Bedeutend mehr Probleme bereitete die Messsonde des VOS. Wie bereits im Material und Methodenteil erwähnt, war der Sondenkopf nicht geeignet für den Gebrauch an kleinen gynäkologischen Präparaten. Trotz der oben beschriebenen Haltevorrichtung, traten Bewegungsartefakte, Probleme durch den Abstand zwischen Sonde und Gewebe sowie Artefakte und Reflektionen an der Schutzfolie auf. Auch reichten viele OCT Scans aufgrund der Schwierigkeit den Konus adäquat unter den Messkopf zu platzieren bis weit über den Geweberand hinaus. Diese Probleme lagen allerdings eher an der Methodik und am Geräteaufbau. Hinzu kamen unerklärliche technische Mängel, die dazu führten, dass das Gerät vom Hersteller zurückgerufen wurde und damit die Untersuchungen beendet werden mussten.

Es konnten dennoch repräsentativ einige sehr aufschlussreiche Bilder gewonnen werden, die Hoffnung auf zukünftige Entwicklungen und Erkenntnisse geben. Der fehlerfreie und effiziente Einsatz der hochauflösenden OCT Technik und die Möglichkeit einer dreidimensionalen Darstellung wären für die Gynäkologie ein großer Gewinn. Auf der Homepage des Herstellers⁴ wird erwähnt, dass Michelson Diagnostics einen neuen Sondenkopf entworfen hätte, der besser für den gynäkologischen Gebrauch geeignet wäre. Damit sollten sich zumindest die Probleme in der Anwendung minimieren und bessere Aufnahmen erzielen lassen.

Um Kontaminationen zu vermeiden und zum Schutz der Patientinnen vor übertragbaren Erkrankungen, wurde die Messsonde des NIS stets mit einer sterilen Einmalhülle versehen. Analog wurde der Messkopf des VOS in eine Schutzfolie verpackt und nie direkt in Berührung mit dem Gewebe gebracht. Die sterilen Einmalhüllen des NIS sind leicht zu

⁴ <http://www.octnews.org/articles/2056353/michelson-diagnostics-announces-soft-tissue-probe/>

wechseln, sehr praktikabel und durch den Griff am Schaft während der Untersuchung gut zu führen. Außerdem scheinen die Schützhüllen, außer ein paar minimalen, vernachlässigbaren Reflektionen am Übergang zum Kunststoff, die Bildqualität nicht zu beeinträchtigen. Lediglich für das Erstellen der Profile ergaben sich aus der Verwendung der Plastikhüllen gewisse Probleme. Alle Profile mussten manuell zugeschnitten werden, damit der Nullpunkt des Graphen auf Höhe der Gewebeoberfläche lag und der unnütze Datenvorlauf aus steriler Schutzhülle, Reflektionen und Luftraum nicht mit einfluss. Für das VOS Gerät gab es keine vergleichbare Schutzhülle, daher wurde der Sondenkopf stets mit einer lichtdurchlässigen Folie verpackt. Daraus ergaben sich allerdings deutliche Bildqualitätseinschränkungen und Reflektions- Artefakte, wie in Beispiel 5 der Abb. 27 deutlich zu sehen ist.

Im Jahr 2012 stellte die Firma Imalux dem Laser Forschungs Labor – Life Science Center der Ludwig- Maximilians Universität ein neues OCT- Gerät zur Verfügung. Dabei verbesserte sich vor allem die Bildaquisitionsrate auf bis zu 8 fps (frames per second). Ebenso ist bei diesem neuen Gerät die Bildtiefe auf 2,5 mm erweitert und die Scanweite durch eine neue, 5 mm breite Sonde vergrößert. Derartige und zukünftige technische Verbesserungen geben Hoffnung auf weitere wichtige Fortschritte im klinischen Einsatz der OCT und bei der Diagnostik zervikaler Dysplasien.

5.2 Diskussion der Ergebnisse

5.2.1 Diskussion der VOS Daten und Vergleich mit anderen Studien zu 3D

OCT Tomogrammen

Trotz der technischen Mängel und der schwierigen Handhabung des Vivosight Multibeam OCT Scanners (VOS), wurden erstmalig in der Gynäkologie repräsentative dreidimensionale OCT Aufnahmen der Zervix gewonnen. Von 77 Lokalisationen genügten 11 den qualitativen Ansprüchen von hochwertigen 3D Tomogrammen (s. 5.1.2). Der VOS ist allerdings auch in der Lage hochauflösende 2D Bilder zu erstellen, welche als Einzelschnittbilder weniger der Problematik von Bewegungsartefakten unterlagen und klar den Vorteil der höheren Auflösung zeigten. Deutlich genauer und detailgetreuer als mit dem Niris Imaging System (NIS) stellte sich die Mikroarchitektur des Gewebes dar und es konnten sogar kleine Kapillaren im Stroma erkannt werden (s. Abb. 27). Diese zusätzlichen Details sind wichtig für eine sicherere Differenzierung in einzelne Krankheitsstadien. Die höhere Auflösung und die

damit verbundene erleichterte Differenzierung zeigte sich auch anhand der an diesem Datenmaterial erstellten Studie von Gallwas et. al.. Insgesamt 46 2D Bilder des VOS wurden mit Bildern des NIS, die an exakt derselben Stelle gescannt wurden verglichen. Hierbei lag die Spezifität des VOS deutlich höher bei 86% als bei dem NIS mit 78%. Allerdings fiel die Sensitivität mit 82% etwas niedriger aus.¹⁰³

Ein klarer Gewinn bei der Diagnostik von zervikalen Dysplasien stellt die Möglichkeit dar, durch den Wechsel der Schnittebene der VOS 3D Datenblöcke, horizontal verlaufende Schnittbilder der Basalmembran und der Dysplasiesäulen zu erstellen (vgl. Abb. 29). So könnte dieser Perspektivenwechsel eine zusätzliche Hilfe bei der Diagnostik der OCT Bilder darstellen, indem nicht nur das Verhalten der Helligkeit entlang der vertikalen Achse in die Tiefe des Gewebes beurteilt wird sondern auch die Veränderungen auf Höhe der Basalmembran. Auch wäre es denkbar, dass diese Methode bei grenzwertigen Pap-Befunden (z.B. PapIVA, PapIVB) eine zusätzliche Hilfe in der Differenzierung zwischen Carcinoma in situ und invasivem Karzinom werden könnte. Durch den Wechsel der Perspektive könnte geprüft werden, ob die Basalmembran noch vorhanden und intakt ist oder ob bereits ein invasives Wachstum vorliegt. Diese Studie konnte erstmalig horizontale OCT Schnitte auf Höhe der Basalmembran darstellen und die Unterschiede einer homogenen Fläche bei gesundem Gewebe und einer deutlich unruhigeren Fläche mit rund-ovalen dunklen Strukturen, die den optischen Säulen einer CIN 3 entsprechen, deutlich machen. Weitere Studien sollten zeigen, ob die zusätzliche Beurteilung horizontaler OCT Schnitte die Sensitivität und Spezifität der OCT verbessern könnte. Auch im Bereich der Brustkrebsdiagnostik konnte die 3D OCT gute Ergebnisse erzielen und über den Wechsel der Perspektive Mikrocalcifizierungen und fibrotisches Gewebe maligner lobulärer Karzinome klar darstellen. Auch diese Studie zeigt, welch großes Potential die 3D OCT besitzt, indem Schnittbilder in jedem nur erdenklichen Winkel eines 3D Datenblocks gewonnen und gedreht werden und damit strukturelle Auffälligkeiten aus vielen Perspektiven begutachtet werden können.¹⁰⁴ Bei der histologischen Aufarbeitung von Gewebeproben ist die Schnitfführung limitiert und Perspektiven können nicht je nach Belieben gedreht und gewechselt werden.

Eine weitere Erkenntnis, welche der VOS durch die 3D Aufnahmen lieferte, war die genaue Darstellung des Oberflächenschleimhautreliefs der Proben. Inwieweit diese Zusatzinformation für die Diagnostik zervikaler Dysplasien von Nutzen sein wird, sollen ebenfalls zukünftige Studien zeigen.

Für in vivo Aufnahmen im gynäkologischen Bereich war der Messkopf des Gerätes nicht geeignet, jedoch wirbt der Hersteller mit neuartigen Sonden, die auch endoskopisch verwendet werden und in Zukunft durchaus von großem Vorteil sein können.

Dass die 3D OCT von großem Nutzen im klinischen Alltag sein könnte, zeigen die Ergebnisse aus der Ophthalmologie, wo die Entwicklungen bereits deutlich weiter vorangeschritten sind. Hier wird die OCT bereits weitläufig zur Diagnostik des Glaukoms, diverser Retina Pathologien, für Messungen von Nervenzellschichten und vieles andere eingesetzt.¹⁰⁵⁻¹⁰⁷ Aktuelle Studien auf dem Gebiet der 3D OCT in der Ophthalmologie zeigen, was auch für die Gynäkologie in Zukunft von Interesse sein wird. Hierbei steht im Vordergrund, die großen Datenmengen der 3D OCT in geeigneter Form zu analysieren und zu komprimieren, die Problematik der Bewegungsartefakte zu minimieren, schnellere Aufnahmegeschwindigkeiten zu ermöglichen und geeignete Computeralgorithmen für eine klarere automatisierte Diagnostik zu programmieren.^{108;109}

5.2.2 Bedeutung der Ergebnisse der Kontingenztabelle und

Korrespondenzanalyse

Die Kontingenztabelle und deren anschließende Korrespondenzanalyse sind neue Ansätze zur Beurteilung der Treffsicherheit der OCT Diagnostik und ergänzen die bisherigen Erkenntnisse über die Sensitivität und Spezifität der OCT. Der signifikante χ^2 -Wert der Tabelle signalisiert den systematischen Zusammenhang zwischen histologischen Diagnosen und OCT-Urteilen. Im Gegensatz zu den vorherigen statistischen Analysen, war es hier möglich den Grad der Übereinstimmung zwischen Histologie und OCT für jede Krankheitskategorie einzeln zu erheben (s. Abb. 33). Bei den bisherigen Analysen mithilfe der Sensitivität und Spezifität wurde die Cut-off Grenzen bei CIN1 oder CIN2 festgelegt und damit mehrere Krankheitskategorien mathematisch zusammengefasst.^{65;66}

Die bedingten Wahrscheinlichkeiten sind Maße für die Qualität der OCT und ermöglichen es die OCT aus verschiedenen Blickwinkeln zu begutachten. So kann einerseits, unter der Voraussetzung, dass die Histologie bereits untersucht und damit bekannt ist, rückblickend beurteilt werden wie häufig die OCT dieselbe Diagnose traf (s. Abb. 33). Andererseits kann damit untersucht werden wie treffsicher die OCT ein korrektes histologisches Ergebnis voraussagen kann. Beispielsweise wurde in dieser Studie mittels OCT insgesamt 6 Mal die Diagnose 10, Entzündung vergeben. Die Histologie urteilte bei diesen 6 Proben ebenfalls mit der Diagnose 10. Somit ergibt sich eine bedingte Wahrscheinlichkeit von 1 (entspricht 100%). Die OCT hat für diese Kategorie alle Proben korrekt vorhergesagt. Andersherum gerechnet zeigt sich allerdings, dass rückblickend histologisch insgesamt 15 Mal die Diagnose 10 gestellt wurde, von denen die OCT nur 6 erkannte. Neunmal wurde kohärenztomographisch fälschlicherweise eine andere Diagnose gestellt. Somit resultiert für

die rückblickende Analyse nur eine bedingte Wahrscheinlichkeit von 0,4 (entsprechend 40%). Diese Diskrepanz wird auch „Asymmetrie der bedingten Wahrscheinlichkeiten“ genannt. Die Diagnose 10 der OCT-Beurteilung beruht nur auf einer Teilmenge der Merkmalsmenge, die die Histologie als Indikativ für die Kategorie 10 betrachtet.

Die Frage, ob eine OCT-Beurteilung eine histologische Befundung sogar ersetzen könnte, ist von großer Bedeutung. Somit sollte geklärt werden, wie gut die OCT das korrekte histologische Ergebnis voraussagen kann und wie treffsicher sie demnach auch ohne dazugehöriger Histologie arbeitet. Denn in strukturschwächeren Ländern, in denen bisher aufgrund finanzieller und struktureller Mängel keinerlei Krebsfrüherkennungsprogramm möglich ist, wäre der Einsatz der OCT als alleinige Screeningmethode durchaus denkbar und ein möglicher Kompromiss.²³ Die OCT ist einfach im klinischen Einsatz und ermöglicht ein Urteil in nur einem diagnostischen Schritt. Im Idealfall bedarf es keinerlei zusätzlicher Biopsie-Entnahmen, externer histologischer Aufarbeitungen, Färbungen und Beurteilungen. Auch entfielen die dazugehörige Logistik von der korrekten Fixierung, über die Versendung und Dokumentation der entnommenen Proben, bis hin zum Follow-up der Patientinnen. Somit wäre, obwohl in diesen Ländern ein reguläres Krebsfrüherkennungsprogramm bisher nicht möglich ist, der alleinige Einsatz der OCT ein deutlicher Fortschritt. Die Prozentwerte der korrekt vorhergesagten Diagnosen geben erste Hoffnung für den alleinigen Einsatz der OCT ohne anschließenden Abgleich mit der Histologie: gesund 95,7%, Entzündung 100%, Karzinom 100%, CIN 1 61,9%, CIN 2 50%, CIN 3 64,5%. Es können gesundes Gewebe, Entzündungen und Karzinome bereits relativ treffsicher vorhergesagt werden, jedoch wären weitere Technologien und Studien zur Verbesserung der Ergebnisse bei den einzelnen CIN Kategorien wünschenswert.

Die Korrespondenzanalyse (s. Abb. 34) gibt anschaulich Einsicht über den strukturellen Hintergrund der Unterschiede zwischen OCT und Histologie. Auf diese Weise können die Lokalisationen der einzelnen Kategorien im Koordinatensystem der Korrespondenzanalyse (Abb. 34) interpretiert werden und mögliche Erklärungen für deren Nähe zum Nullpunkt, zu den Koordinatenachsen und für deren Nähe untereinander gefunden werden. Ebenso bietet die Korrespondenzanalyse die Möglichkeit visuell darzustellen, wie stark eine jede Kategorie zum χ^2 ⁵ beiträgt.

⁵ Ein großes χ^2 spricht gegen die H_0 , laut der es keine spezifischen Abhängigkeiten beider Urteilssysteme geben sollte (vgl. 3.5.1).

Die Kategorien 0, Normalbefund, sind für Histologie und OCT Diagnostik deckungsgleich. Für diese Kategorie liegt eine besonders hohe Korrelation zwischen den Urteilen vor. Das gesunde Gewebe unterscheidet sich in den OCT Bildern unverkennbar von den anderen Kategorien durch seine klare 3- Schichtung. Diese Kategorie ist daher leicht zu erkennen und es treten wenige Verwechslungen mit anderen Klassen auf. Dies erklärt die hohe Übereinstimmung zwischen den histologischen Urteilen und den OCT Befunden. Beide Punkte sowohl für die Histologie als auch für die OCT liegen weit vom Nullpunkt entfernt und direkt auf der Achse der ersten Dimension. Damit fließt die Kategorie 0 besonders stark in das χ^2 ein.

Die Kategorien 21, CIN 1, ergeben für Histologie und OCT fast identische Skalenwerte und befinden sich somit in enger Nähe zueinander. Auch für diese Kategorie stimmen die histologischen und OCT Urteile gut überein. Allerdings ist die Übereinstimmung nicht so vollkommen wie bei der Kategorie 0, was sich darin bemerkbar macht, dass die Kategorien weniger stark zum χ^2 beitragen. Sie liegen näher am Nullpunkt und nicht direkt auf der Achse der ersten Dimension. Die gute Treffsicherheit der OCT Diagnostik für die Kategorie 21 könnte durch ihre trennsichere Morphologie bedingt sein. Die Kategorie 0 setzt sich durch die klare 3- Schichtung von der CIN 1 ab, bei der die Schichtung nur noch rudimentär vorhanden ist. Die nächst höhere Kategorie, die CIN 2 unterscheidet sich durch die deutlich reduzierte Lichteindringtiefe.

Die OCT- und Histologie- Punkte für die Kategorie 23, CIN 3, liegen eng beieinander, obwohl der Winkel zwischen den Vektoren offenbar von Null verschieden ist. Allerdings erscheinen die Unterschiede zwischen der Klassifikation durch OCT und Histologie bezüglich dieser Kategorie noch vernachlässigbar. Ein Grund für die treffsichere OCT Diagnostik könnten die dunklen Säulen der OCT Bilder sein, welche diese Kategorie gut von anderen separieren. Die Kategorien 23 liegen auf keiner Dimensionsachse, allerdings relativ weit entfernt vom Nullpunkt, was auch auf einen relativ guten Beitrag zum χ^2 schließen lässt.

Die OCT- und Histologie- Punkte für die Kategorie 22, CIN 2, weichen voneinander ab. Die CIN 2 stellt eine Zwischenstufe zwischen den beiden anderen Dysplasiegruppen dar und neigt eher zu Verwechslungen. Anhand der Kontingenztabelle lässt sich feststellen, dass es häufiger zu einer Fehlbeurteilung in Richtung niedriger Krankheitsstufen kam. In vier Fällen wurde eine CIN 1, anstelle einer CIN 2 vergeben. Eine Fehlbeurteilung in Richtung höherer Dysplasiestufen, der CIN 3, trat nur ein einziges Mal auf.

Am häufigsten traten Verwechslungen mit der Kategorie 10, der Entzündung auf. Bereits in der Vorgängerstudie ³ wurden Beurteilungsprobleme bei entzündlichem Gewebe festgestellt.

Wie oben beschrieben, scheinen sich in der OCT Diagnostik starke Entzündungen in ähnlicher Weise wie die Dysplasie darzustellen. Bei unserer Stichprobe kam es am häufigsten zu Verwechslungen zwischen der Kategorie 22, CIN 2 und der Kategorie 10, Entzündung. Die Unschärfe zwischen 22 und 10 zeigt sich auch in den größer werdenden Abweichungen der Punkte dieser Kategorien. Wie bereits unter (5.1.2) erläutert wurde, mussten 14 Proben aufgrund von unverhältnismäßig großen Abweichungen zwischen OCT und Histologie pathologisch reevaluiert werden. Bei 9 dieser falsch beurteilten Fälle lag eine besonders deutliche Entzündung mit den typischen Zeichen von Erosion, ödematöser Verbreiterung der Basalzellschicht, Granulozyteninfiltration, Spongiose, Papillenvergrößerung, Metaplasie oder beginnender Parakeratose vor. Anscheinend beeinträchtigt die Entzündung, mit den damit verbundenen morphologischen Veränderungen, das Brechungsverhalten des Gewebes und imitiert somit im OCT Bild den Befund einer Dysplasie. Auch die automatisierte Diagnostik der Profile mittels LDA hatte Schwierigkeiten bei der korrekten Vorhersage der Kategorie 10. Sie schnitt dabei, im Vergleich zur manuellen OCT Beurteilung sogar schlechter ab (vgl. Abb. 52). Wohingegen die automatisierte Diagnostik im Vergleich bei den Dysplasien deutlich bessere Ergebnisse erzielte. Ob moderne hochauflösendere OCT Geräte die Rate an Verwechslungen zwischen Entzündung und Dysplasie senken können, muss anhand zukünftiger Studien gezeigt werden.

Ein weiteres Resultat der Korrespondenzanalyse ist die Aufteilung der Kategorien durch die beiden Dimensionen. Die erste Dimension, repräsentiert durch die waagrechte Achse, scheint eine Unterscheidung von gesund (liegt im Koordinatensystem ganz links) zu krankhaft (alle CIN- Kategorien und die Entzündung liegen eher rechts im Koordinatensystem) nahe zu legen. Die zweite Dimension, repräsentiert durch die senkrechte Achse, vollzieht eine Unterscheidung zwischen Dysplasien (liegen oberhalb oder fast auf der waagrechten Achse) und der Entzündung (befindet sich weit unterhalb der horizontalen Achse). Damit liefert bereits die Korrespondenzanalyse eine erste Aufteilung und bekräftigt damit die Hypothese, dass im Prinzip eine computergesteuerte automatisierte Kategorisierung von OCT Bilder möglich ist.

5.2.3 Diskussion der Analyse zur mittleren Profilen und deren Standardabweichung

Die Mittelung aller Profile einer Kategorie erlaubt die Darstellung von charakteristischen Musterprofilen jeder einzelnen Krankheitsstufe. Da alle OCT Bilder zu Profilen komprimiert wurden, um sie der Statistik und der automatisierten Diagnostik zugänglich zu machen, bot es sich an diese gemittelten Musterprofile für jedes Krankheitsstadium anzufertigen, um deren spezifische Kurvenverläufe optisch vergleichen zu können. Somit wurden die morphologischen Eigenschaften eines jeden Krankheitsstadiums wie die Dreischichtung, der Helligkeitsverlauf oder unterschiedliche Reflektionsverhältnisse als spezifisches Musterprofil festgehalten. Es muss hierbei jedoch erwähnt werden, dass durch Mittelung der Profile Information verloren geht und evtl. feine Unterschiede im Kurvenverlauf der jeweiligen Kategorie nicht mehr zu Darstellung kommen. Dennoch ließ sich zeigen, dass trotz deutlicher Datenreduktion von 2D OCT Aufnahmen zu gemittelten Profilverläufen, klassenspezifische Unterschiede dargestellt und bereits mit bloßem Auge differenziert werden können.

Für die Kategorie „Karzinom“ muss darauf hingewiesen werden, dass sich lediglich 5 Profile in der Stichprobe befanden. Obwohl sich aus nur 5 gemittelten Profilen dennoch ein relativ klarer Musterprofilverlauf ergab, war dies bei der graphischen Darstellung der Standardabweichungen nicht möglich. Ein klares Maximum an Varianz, wie es sich bei den anderen Kategorien abzeichnete, war nicht zu erfassen.

Wie bereits im Ergebnisteil beschrieben (4.4.2), könnten die Maxima der Varianz Hinweis auf das Vorhandensein der intakten Basalmembran im dysplastischen Gewebe sein, obwohl sich diese rein visuell in den OCT Aufnahmen nicht darstellen lässt. Diese Erkenntnis ist durchaus von diagnostischer Relevanz, denn die Dysplasie besitzt per definitionem eine intakte Basalmembran, obwohl diese bei der 2D OCT kaum bis gar nicht in Erscheinung tritt. Über die Messung der maximalen Varianz wiederum, lässt sich das Vorhandensein der Basalmembran möglicherweise indirekt erfassen und stellt damit eine potentielle Hilfestellung bei der Abgrenzung von Dysplasien gegenüber dem invasiven Karzinom dar.

Bei der Kategorie 10, Entzündung befindet sich die Stelle mit maximaler Variabilität direkt unterhalb der Oberfläche, bei einer Pixeltiefe von ca. 15. Dies kann nicht als Hinweis auf die Basalmembran gedeutet werden. Eine Hypothese über die Hintergründe dieses Maximums direkt unterhalb der Gewebeoberfläche wäre ein verändertes Brechungsverhalten des Gewebes bei deutlicher Entzündung. Das Gewebe ist hierbei ödematös geschwollen. Es wäre möglich, dass es aufgrund der Wassereinlagerungen und Leukozyteneinwanderung im

entzündeten Gewebe keine so eindeutigen Impedanzunterschiede zwischen Gewebe und Stroma auf Höhe der Basalmembran gibt. Die Veränderung des Brechungsverhaltens neoplastischer Zellen konnte bereits anhand einer Studie von Arifler et. al. gezeigt werden.¹¹⁰ In ähnlicher Weise nehmen wir eine Veränderung der Lichtbrechung bei entzündetem Gewebe an.

Abb. 39 zeigt die Positionen der maximalen Varianz im Gewebe für die unterschiedlichen Krankheitskategorien. Die Lage dieser Maxima liegt für Dysplasien tiefer als für das gesunde Gewebe und nimmt für die CIN 3, allerdings nur für die histologische Zuordnung, den höchsten Wert ein. Dies gibt Anlass für die Annahme, dass sich die Position der maximalen Streuung und damit der Basalmembran je nach Schweregrad der Pathologie weiter in tiefere Gewebepositionen verlagert. Somit wäre dieses Phänomen ein Hinweis dafür, dass sich das Epithel bei Dysplasien im Allgemeinen verbreitert. Wie bereits in der Einleitung erwähnt (1.1.1) zeichnen sich Dysplasien durch Akanthose, also Verdickung des Epithels und einer zunehmende Reifungs- Schichtungs- und Differenzierungsstörung aus, was wiederum zum Ergebnis unserer Analyse in Abb. 39 passt.

Im Vergleich kam eine Studie von Kang et. al. zum komplett gegenteiligen Ergebnis. Dabei hatten die Proben der Kategorien „gesund“, „Entzündung“ und „CIN 1“ durchschnittlich eine dickere Epithelschicht, als die Kategorien „CIN 2“ und „CIN 3“.⁷²

M. Kraft hingegen untersuchte in seiner Studie die Veränderung der Epitheldicke an der Schleimhaut des Kehlkopfes und kam zu dem Ergebnis, dass das Epithel von gesund über mehrere Dysplasie- Stufen bis hin zum invasiven Karzinom deutlich an Volumen zunimmt.¹¹¹ Ebenso beschäftigte sich eine neue Studie von Prestin et. al. mit der OCT- gesteuerten epithelialen Dickenmessung der Mundschleimhaut, um Vergleichswerte für gesundes und dysplastisch verändertes Gewebe festzuhalten.¹¹²

Die für die vorliegende Studie zuständige Pathologin wurde nach ihren Eindrücken bezüglich einer potentiellen Epithelverbreiterung bei dysplastischen Präparaten befragt. Sie untersuchte und diagnostizierte jedes der Präparate selbst. Ihrer Meinung nach gäbe es durchaus einige Beispiele von zunehmender Epitheldicke bei voranschreitender Dysplasie. Allerdings hängt die Epithelhöhe der Zervix stark von hormonellen Einflussfaktoren und der Lokalisation auf der Zervix ab. Die Vorgängerarbeit dieser Studie befasste sich bereits mit der Schichtdicke des zervikalen Epithels. Es zeigten sich erhebliche Unterschiede der Epitheldicke nicht nur zwischen der einzelnen Probandinnen sondern auch intraindividuell je nach Zyklustag und Lokalisation auf der Portio.³ Andere Studien beschäftigten sich ebenso mit der Höhe von Schleimhautepithelien unter dem Einfluss weiblicher Hormone. Beispielsweise zeigte die Studie von Wolman et. al., dass das Endometrium

postmenopausaler Frauen deutlich niedriger ausfällt als bei prämenopausalen Probandinnen.¹¹³ Obwohl das Zervixepithel ebenso den hormonellen Schwankungen unterliegt, kann man selbstverständlich nicht von den komplexen Veränderungen der Endometriumschleimhaut, während der verschiedenen Zyklusphasen, auf das Zervixepithel schließen.

Eine allgemeingültige Aussage lässt sich anhand der empirischen Beobachtungen an unseren Präparaten nicht fällen, jedoch bestehen Hinweise auf einen Zusammenhang zwischen der Epitheldicke und dem Schweregrad der Dysplasie.

5.2.4 Diskussion der Untersuchungen an ex vivo erhobenen OCT Bildern

Aus der Vorgängerstudie³ ist bekannt, dass die Fixierung von Gewebe in Formalin für die OCT Diagnostik nicht geeignet ist. Stattdessen wurden die nicht vitalen Gewebeproben, während der postoperativen OCT Untersuchungen, in isotoner Kochsalzlösung bis zu endgültigen Fixierung gelagert. Von Seiten des pathologischen Instituts wurde versichert, dass diese Vorgehensweise bis zu einem Zeitpunkt von 4-6 Stunden unbedenklich sei. Da allerdings NaCl kein Konservierungsmittel darstellt, wäre es dennoch möglich, dass Zersetzungsprozesse die Brechungseigenschaften des Gewebes ändern und damit eine zeitversetzte postoperative OCT Diagnostik beeinträchtigen. Selbstverständlich muss erwähnt werden, dass es bereits eine Vielzahl an postoperativen OCT Untersuchungen gab, jedoch wurde bisher nicht untersucht, wie gut sich das Gewebe konservieren lässt und ob es zu zeitlichen Veränderungen kommt.¹¹⁴ Somit sind die Ergebnisse dieser Studie wichtig, um das bisherige Vorgehen an ex vivo Präparaten zu legitimieren. In ähnlicher Weise untersuchten Hiller et. al. das Verhalten von Zervixgewebe ex vivo nach Hysterektomien, allerdings wurde hierbei die Veränderung der Permeabilität untersucht und nicht das Brechungsverhalten.¹¹⁵

Zuerst sollte untersucht werden, ob die Gewebeentnahme selbst Auswirkungen auf die Diagnose und Bildqualität hat, indem präoperative und direkt postoperative Bilder verglichen wurden. Dieser Sachverhalt ist von Interesse, da es denkbar wäre die OCT direkt postoperativ am Gewebekonus anzuwenden, um noch im Operationssaal zu kontrollieren, ob im Gesunden reseziert wurde. Falls die OCT dabei Hinweise liefern sollte, dass dies nicht gelungen ist, wäre eine direkte Nachresektion, ohne Abwarten auf das histologische Ergebnis und ohne zweiten operativen Eingriff möglich. Dies wäre von klarem Vorteil nicht nur für die Patientinnen, die sich bei jeder Operation einem gewissen Risiko aussetzen müssen sondern auch für die Kliniken, welche zeit- und kosteneffizienter arbeiten könnten. Wie bereits in (4.5.2) beschrieben, war es schwer identisch dieselbe Untersuchungsposition

prä- und postoperativ wiederaufzufinden und zu untersuchen. Es entstanden häufig divergente OCT Aufnahmen, die einen objektiven Vergleich störten. Letzen Endes konnten von 115 untersuchten Stellen nur 39 ausgewertet werden. Die Untersuchungen anhand von mittleren Kurven, Biplots und den dazugehörigen Standardabweichungen sprechen zwar dafür, dass es zu keinen signifikanten Veränderungen am Gewebe durch die operative Entfernung kam, dennoch konnte dieser Sachverhalt nicht endgültig geklärt werden. Für eine aussagekräftigere Analyse, wie z.B. die LDA lagen zu wenige Daten vor.

Im Gegenteil dazu konnte bei der weiteren Untersuchung des Gewebes im 4-stündigen postoperativen Verlauf sehr wohl verlässliche Daten generiert werden und damit die LDA herangezogen werden.¹¹⁶ Zwar ergab sich ebenso das Problem mit der Wiederauffindung der identischen Gewebestelle, jedoch deutlich seltener. Von 92 Stellen fanden 80 mit insgesamt 400 OCT Bildern Verwendung. Die Konisate wurden stündlich, im Verlauf von insgesamt 4 Stunden, von derselben Person untersucht und während dieses Zeitraumes immer, in gleicher Weise auf einem Fadenkreuz gelagert, um Verdrehungseffekte zu verhindern. Dies bot einen klaren Vorteil gegenüber der präoperativen und- postoperativen Analyse. Es konnte mithilfe der LDA gezeigt werden, dass sich das Brechungsverhalten der Gewebe und deren OCT Bilder über einen postoperativen Zeitpunkt von 4 Stunden nicht veränderte.

5.2.5 Diskussion der Ergebnisse der linearen Diskriminanzanalyse

Mithilfe der Diskriminanzanalyse sollte getestet werden, ob die Profile allein genügend Information tragen, um diese den Krankheitskategorien zuordnen zu können. Diese Methode zielt auf die Möglichkeit einer automatisierten Diagnose ab. Sollte es bereits mithilfe der LDA der Profile möglich sein, eine hohe Treffsicherheit zu erreichen, so wäre es denkbar, dass in Zukunft Verfahren, die von der gesamten, im OCT-Bild vorhandenen Information ausgehen, zu einer noch viel sichereren Diagnose führen würden.

Hierfür kämen beispielsweise Support Vector Machines (SVMs) oder Künstliche Neuronale Netzwerke (Artificial Neural Nets, ANNs) als Methode der automatisierten Auswertung in Frage.¹¹⁷ Inwieweit sich diese Techniken bewähren, müssen zukünftige Studien zeigen.

Abb. 49 verdeutlicht einen wichtigen Befund: die LDA reproduziert die OCT-Urteile besser als die histologischen Urteile. Die histologischen Urteile gelten aber als die „wahren“ Urteile. Die Histologie ist gewissermaßen der Goldstandard, den andere Methoden, wie etwa die OCT-Diagnostik, erreichen müssen, sollten sie als Alternativen oder Zusatzdiagnostiken zur Histologie in Frage kommen. Die Übereinstimmung von Histologie und LDA-Klassifikationen

fällt im Vergleich zur Übereinstimmung zwischen OCT-Urteilen und LDA geringer aus (vgl. Abb. 49). Dies deutet darauf hin, dass entweder die Profile nicht die gesamte Information über die Zugehörigkeit zu einer CIN-Kategorie enthalten, oder dass die LDA suboptimal klassifiziert, oder dass beide Möglichkeiten zutreffen. Dass die Profile nicht die gesamte Information über die CIN-Klassenzugehörigkeit enthalten, ist durchaus einleuchtend, da ein Profil nur den über die gesamte Bildbreite gemittelten Helligkeitsverlauf eines OCT Bildes darstellt, während bei der histologischen Begutachtung ein mikroskopischer Gewebeschnitt zur Verfügung steht. Die bessere Übereinstimmung der OCT-Urteile mit der LDA-Klassifikation anhand der Profile legt nahe, dass die Beurteilung des OCT-Bildes relativ gut durch die LDA abgebildet wird, d.h. die Untersucher kommen zu ihrer Diagnose in einer Weise, die der LDA bis zu einem gewissen Grad ähnlich ist. Umgekehrt würde dies allerdings auch bedeuten, dass die OCT Untersucher hauptsächlich die Informationen der OCT Bilder für ihr Urteil heranziehen, welche auch in einem komprimierten Profil repräsentiert werden. Insgesamt sprechen die vorliegenden Daten für eine gute Übereinstimmung und zeigen, dass eine automatisierte, computergesteuerte Diagnosefindung mittels LDA durchaus erfolgreich sein kann (vgl. Tabelle 7 und 8).

Besonders im Hinblick auf die Beurteilung der verschiedenen Dysplasienstadien schneidet die LDA sogar besser ab als die visuelle OCT Diagnostik, wie sich anhand der Berechnung der bedingten Wahrscheinlichkeiten zeigen ließ (vgl. Abb. 51 und Abb. 52). Die automatisierte Diagnostik könnte bei zukünftigen Untersuchungen die bisher eingeschränkte Spezifität bei der Differenzierung der verschiedenen CIN Stadien verbessern.

Abb. 50 zeigt graphisch wie die mittleren Profile der verschiedenen Krankheitskategorien im Diskriminanzraum zueinander stehen. Diese Darstellung gibt einen Einblick in die strukturelle Aufteilung der Kategorien, wie sie die LDA vornimmt. Anhand der ersten Diskriminanzfunktion ist die LDA in der Lage gesund (0) und krankhaft (10, 21, 22, 23, 30) aufzuteilen. Die zweite Diskriminanzfunktion separiert dann anschließend weiter in die verschiedenen Schweregrade der Pathologien, von Entzündung über die Dysplasien bis hin zum Karzinom. Betrachtet man die Position der Kategorie 10, Entzündung, so ergibt sich ein deutlich unterschiedliches Bild für die Zuordnung nach OCT Kriterien und der nach der Histologie. Man kann davon ausgehen, dass die visuelle OCT- Diagnostik einer gewissen Bias hinsichtlich der Kategorie 10 unterliegt und anstelle des Urteils Entzündung häufiger das Urteil Dysplasie gefällt wird.

Zeitgleich zu unserer Studie beschäftigten sich auch Wei Kang et. al. mit der Möglichkeit der automatisierten Auswertung von OCT Bildern bei Dysplasien der Zervix und kamen ebenso zu erfolgsversprechenden Ergebnissen. So erzielte deren computergestütztes

Analyseverfahren (computer aided diagnosis, CAD) eine Sensitivität von 51% und eine Spezifität von 92%. Allerdings unterscheidet sich die Herangehensweise dieser Autoren deutlich von der hier vorgestellten Studie. Zwar wurde ebenso die DA als statistische Methode verwendet, allerdings wurde der Datensatz nur in zwei Kategorien aufgeteilt, (gesund, Entzündung, CIN1) und (CIN2, CIN3). Die Kategorie „Karzinom“ war nicht eingeschlossen worden. Somit ist die automatisierte Klassifizierung der Wei Kang et. al. Studie weniger spezifisch. Auch wurden andere Informationen der OCT Bilder verwendet. Es dienten nicht die Helligkeitsprofile als Messwert für die DA, sondern das Vorhandensein von Grenzflächen zwischen dem Epithel und dem Stroma, welche in einem ersten computergesteuerten Prozess, dem active- contour- Algorithmus, dargestellt wurden.⁷²

Als Fazit ergibt sich, dass neben der visuellen Beurteilung der OCT Bilder, die computergesteuerte Diagnostik der Profile eine Verbesserung der Diagnostik darzustellen scheint. Für weitere Untersuchungen der Profile wäre es sehr hilfreich, ein geeignetes Computerprogramm zu schreiben, um das Erstellen und Zurechtschneiden der Profile für die anschließende DA- Analyse zu erleichtern. Diese Arbeitsschritte wurden in unserer Studie noch manuell und einzeln für jedes Bild durchlaufen, was sehr zeitaufwendig ist und für den klinischen Alltag nicht praktikabel wäre. Auch sind geeignete Methoden zur Datenreduktion von großem wissenschaftlichem Interesse, um die enorme Anzahl an OCT Bildern in adäquatem zeitlichem Aufwand auswerten zu können, ohne auf wichtige Bildinformationen verzichten zu müssen. Dies ist nur mit rechenintensiven Verfahren wie SVM und ANNs zu bewerkstelligen, erst recht, wenn 3-dimensionale OCT-Bilder analysiert werden sollen.

Im Allgemeinen werden in der OCT Diagnostik sehr viele Bilder erhoben. Allerdings wird dann, aufgrund von Qualitätsmängeln wie Artefakten, Zysten, Reflektionen oder fehlerhafter Sonden- Platzierung nur ein Bruchteil davon verwendet. Wie in der Studie von Wei Kang et. al. deutlich wird, bestünde ein weiterer Nutzen der CAD darin, direkt bei Bildaufnahme, in real- time, auf Qualitätsmängel hinzuweisen und eine Wiederholung der Aufnahme vorzuschlagen.⁷² In unserer Studie stand hierfür stets eine weitere Hilfsperson direkt am Gerät bereit, um sofort auf fehlerhafte Bilder hinzuweisen. Wegen der allgemeinen Personalknappheit ist allerdings dieser Ansatz im klinischen Alltag kaum praktikabel.

Ob nun die Helligkeitsprofile oder die Grenzflächen zwischen Epithel und Stroma oder vollkommen andere Merkmale der OCT Bilder optimal für die Klassifizierung sind, werden zukünftige Studien zeigen müssen. Auch wird es von großem Interesse sein zu sehen, welche statistischen Methoden die aussagekräftigsten Ergebnisse erzielen. Es gibt vielerlei andere Beispiele auf dem Gebiet der automatisierten OCT Diagnostik, welche sich beispielsweise der Texture Analysis (TA) bedienen.¹¹⁸⁻¹²⁰ Die Methode der TA basiert auf der

Annahme, dass sich die Gewebearchitektur einer Dysplasie von gesundem Gewebe unterscheidet und dieser Unterschied anhand von Grobkörnigkeit, Glattheit und Homogenität der OCT Bilder quantifiziert werden kann.¹²¹ Beispielsweise wurde die TA als Mittel der CAD auch zur Untersuchung der Dysplasien des Ösophagus angewendet. Hier lag die Sensitivität der CAD bei 82% und die Spezifität bei 74%.¹²²

Am besten wäre es die Informationen vollständiger OCT Bilder durch geeignete Mustererkennungsprogramme analysieren zu können. Allerdings handelt es sich bei den ANNs oder SVM um ungleich rechenintensivere Verfahren als die DA und bedürfen daher besonderer technischer Voraussetzungen. Diese Verfahren kommen für die hier vorgelegte Arbeit schon wegen ihrer enormen Rechenintensität und den damit verbundenen Rechenzeiten nicht in Frage. Es muss für diese eher explorative Studie genügen, das Potential einer automatisierten OCT-Diagnose aufzuzeigen, wie es sich bereits in der relativ erfolgreichen Anwendung der LDA auf die hier betrachteten Profile zeigt. An dieser Stelle kann bereits auf den erfolgreichen Einsatz von ANNs und SVM in anderen klinischen Bereichen hingewiesen werden. Beispielsweise wurden beide Methoden in der Ophthalmologie zur Glaukom Diagnostik, bzw. zur Dickenmessung der retinalen Sehnervenschicht mittels OCT erfolgreich verwendet.¹²³

5.2.6 Diskussion der Ergebnisse der Mixture Discriminant Analysis

(MDA)

Die MDA dient der Überprüfung der LDA Ergebnisse. Bei der normalen LDA wird davon ausgegangen, dass die Messparameter, also die Grauwerte des Profils, nicht korrelieren. Bei der MDA werden die hohen Korrelationen zwischen den Prädiktoren berücksichtigt, indem, im Zuge einer Penalisierung, Korrekturterme bei der Schätzung der DA- Parameter hinzugefügt werden.¹⁰⁰⁻¹⁰² Beide Diskriminanzanalysen kommen zu vergleichbaren Ergebnissen und generieren klar trennbare Cluster der Messwerte, welche den Krankheitskategorien entsprechen. Somit bestätigen die Ergebnisse der MDA, dass diskriminanzanalytische Methoden erfolgreich angewendet werden können und geben erste Hinweise auf die Möglichkeit einer automatisierten und objektiven Beurteilung von OCT Scans.

Darüber hinaus stellte die MDA zusätzliche Unterkategorien innerhalb der jeweiligen Krankheitsstadien dar. Die MDA erkennt hierbei nicht nur die Ähnlichkeiten der Profile einer Krankheitskategorie und sortiert diese der jeweiligen Kategorie zu sondern stellt zusätzliche

Merkmale an den Profilen einer Kategorie fest, welche eine weitere Unterteilung zulassen. Über die Ursachen dieser weiteren Aufteilung können bisher nur hypothetische Annahmen gemacht werden. Eine mögliche Erklärung hierfür wäre, dass die MDA beispielsweise altersspezifische Gewebeeigenschaften erkennt, anhand derer die MDA die Profile einer Krankheitskategorie in die Subklassen „Gewebe jüngerer Probandinnen“ und „Gewebe von Probandinnen höheren Alters“ aufteilt. Ein weiterer Erklärungsansatz für das Phänomen der Subgruppen innerhalb einer Kategorie wäre, da es die Entzündung nicht nur als isolierte Pathologie gibt sondern diese auch zusätzlich zu den typischen Dysplasien bestehen kann, dass die MDA die Entzündung als Nebenbefund feststellen kann. Allerdings wurde in dieser Studie, der Eindeutigkeit wegen, stets nur ein Urteil gewählt. Dementsprechend wurden Befunde wie z.B. CIN2 + Entzündung nicht als Doppeldiagnose dokumentiert, sondern jeweils auf die gravierendere Pathologie, in diesem Fall auf die Dysplasie fokussiert. Lediglich wenn die Entzündung allein, ohne weitere Dysplasien, vorlag, durfte das Urteil Entzündung gefällt werden. Dies machte aus klinischer Sicht durchaus Sinn, da von einer Entzündung keine Gefahr für die Patientin ausgeht. Eine Dysplasie ist allerdings entweder bereits therapiebedürftig oder zumindest zu kontrollieren und trägt stets die Gefahr mit sich zu gravierenderen CIN Stufen, bis hin zum Karzinom, voranzuschreiten. Demnach scheint es für eine aufmerksame Diagnostik gewissenhafter, den Hauptbefund in den Vordergrund zu stellen. Zuletzt könnten auch der zyklusabhängig variierende Aufbau des Epithels und der Hormonspiegel im prä- bzw. postmenopausalen Zustand, welcher sich wiederum auf die Epithelhöhe auswirkt, Gründe für die Aufteilung in Subgruppen sein. Für ein besseres Verständnis, was diese Unterkategorisierung bedeuten könnte, sollten weitere Studien, mit größerem Patientenkollektiv durchgeführt werden.

6. Zusammenfassung und Ausblick

Die optische Kohärenztomographie hat seit ihrer Einführung im medizinischen Bereich 1991 bereits große Erfolge erzielt und wurde für viele klinische Fächer vielversprechend getestet. In manchen Gebieten ist sie bereits klinisch fest etabliert. Insgesamt hat die OCT als nicht invasive, risikofreie und kostengünstige Methode das Potenzial zu einem wichtigen Bestandteil in der Tumorfürherkennung zu werden. Mithilfe der von Escobar et.al. erstellten diagnostischen Kriterien⁶¹ wurden die Erfolge bei der Untersuchung von zervikalen Dysplasien unabhängig voneinander in vielen weiteren Studien belegt.^{23;60-63;65;67} Mittels der OCT konnte erfolgreich gesundes von krankem Gewebe unterschieden werden. Allerdings bereitet die Differenzierung in unterschiedliche CIN Stufen und die richtige Bewertung entzündlicher Veränderungen Schwierigkeiten. Aus diesem Grund waren es die Ziele dieser Studie, weiterführende Erkenntnisse über die hochauflösende OCT Technik, über die dreidimensionale Darstellung von Zervixepithel, über neue statistische Methoden und über die Möglichkeit einer computergestützten, automatisierten Auswertung zu gewinnen.

Die Effektivität des im Jahr 1971 eingeführten Krebsfrüherkennungsprogramms²¹ ist eingeschränkt. Die Gesamtsensitivität des Pap- Testes beläuft sich auf lediglich 51 %.⁸⁵ Obwohl dieses gesetzliche Krebsfrüherkennungsprogramm und die Behandlung der schweren Dysplasie die Inzidenz und die Mortalität des Zervixkarzinoms in Deutschland senken konnten, ist das Zervixkarzinom weltweit noch immer die zweithäufigste Krebsart bei Frauen. Auch steigt die Anzahl der Präkanzerosen kontinuierlich an.^{21;84} Die OCT könnte eine zusätzliche Säule in der Diagnostik darstellen, um evtl. die niedrige Sensitivität des alleinigen Pap- Tests zu verbessern. Auch wäre die OCT aufgrund ihrer einfachen, unkomplizierten und kostengünstigen Anwendung als alleiniges Screeningtool in strukturschwächeren Ländern ohne flächendeckendes Krebsfrüherkennungsprogramm denkbar.²²⁻²⁴

Die vorliegende prospektive, unizentrische, in vivo und ex vivo Studie befasste sich mit 6 verschiedenen Fragestellungen. Die Datenaquise erstreckte sich über einen Zeitraum von 8 Monaten. Folgende Geräte wurden zur Untersuchung verwendet: das Niris Imaging System (NIS, Imalux Corporation, Cleveland, Ohio, USA) und der Vivosight OCT Scanner (VOS) der Firma Michelson Diagnostics. Insgesamt nahmen 31 Patientinnen im Alter zwischen 26- 56 Jahren an der Studie teil. 26 Patientinnen erhielten eine Konisation mit der Indikation Dysplasie, drei Studienteilnehmerinnen wurden aufgrund eines Uterus Myomatosus, eine wegen eines Decensus Uteri und eine Patientin aufgrund eines Karzinoms hysterektomiert.

Mithilfe des Vivosight Multibeam OCT Scanner sollten durch die bessere Auflösung des Gerätes und die Möglichkeit der dreidimensionalen Darstellung zusätzliche Erkenntnisse über die Mikroarchitektur des Gewebes gewonnen werden. An Insgesamt 16 ex vivo Proben wurden 77 dreidimensionale OCT Aufnahmen erstellt. Für in vivo Aufnahmen im gynäkologischen Bereich war der Messkopf des Gerätes nicht geeignet.

Die einzelnen Schnittbilder der 3D Datenblöcke waren deutlich detailgenauer als diejenigen des Niris Imaging System. So zeichneten sich sogar Mikrostrukturen, z.B. kleine Kapillaren im Stroma ab. Zudem konnte das Oberflächenschleimhautrelief dargestellt werden. Doch wegen der schwieriger Handhabung des Gerätes, welches ursprünglich nicht für den Einsatz in der Gynäkologie vorgesehen war, und den offensichtlichen technischen Mängeln konnten schlussendlich nur 11 3D Aufnahmen Verwendung finden. Dennoch wurden erstmalig in der Gynäkologie repräsentative dreidimensionale OCT Aufnahmen der Zervix gewonnen. Sogar konnten, durch den Wechsel der Schnittebene der 3D Datenblöcke, horizontal verlaufende Schnittbilder der Basalmembran erstellt werden. Zur Untersuchung der Intaktheit der Basalmembran und zur Darstellung von Mikrostrukturen im Stroma wären weitere Untersuchungen mit der 3D OCT Technik erstrebenswert.

Die Qualität der OCT Diagnostik wurde im Gegensatz zu früheren Studien nicht anhand Sensitivität und Spezifität bestimmt, sondern anhand einer Kontingenztabelle und deren Korrespondenzanalyse. Ziel war es nicht nur die Effektivität der OCT Diagnostik zu beurteilen sondern auch spezifische Abhängigkeiten zwischen OCT und Histologie zu untersuchen. An 31 ex vivo Präparaten wurden insgesamt 153 Lokalisationen mittels der OCT analysiert und anschließend mit der Histologie verglichen.

Der χ^2 -Test der Kontingenztabelle erbrachte das Ergebnis $\chi^2 = 423,27$. Mit diesem Wert ist eine Irrtumswahrscheinlichkeit von $p = 0.000$ verbunden und bestätigt damit den spezifischen Zusammenhang zwischen Histologie und OCT. In 121 der 153 Fälle wurden identische Diagnosen gestellt, was einer Übereinstimmung von 79 % entspricht. Dabei erzielte die Kategorie gesund, das beste Ergebnis, mit 95,7% Übereinstimmung. Es folgt die Kategorie CIN3, mit 86,9% Übereinstimmung. Die Kategorie CIN1 erzielte 56,2% Übereinstimmung, die CIN2 58,2% und die Entzündung 40%. Speziell die Kategorie Entzündung sorgte häufig für Verwechslungen und interferiert mit den Ergebnissen der Kategorien CIN 1 und CIN 2. Ein signifikanter χ^2 -Wert besagt allerdings nur, dass mit einiger Wahrscheinlichkeit systematische Beziehungen zwischen den Urteilen der Untersucher existieren, aber er gibt keine Auskunft darüber welcher Art diese Beziehungen

sind. Die anschließende Korrespondenzanalyse entspricht einer graphischen Repräsentation der Krankheitskategorien, aus der mögliche Abhängigkeiten abgelesen und interpretiert werden können.

Zweidimensionalen B- Scans können mithilfe des MBF Image J Programm zu Helligkeitsprofilen zusammengefasst werden. Ziel dieser Helligkeitsprofile war, OCT Bilder in eine der Statistik zugänglichen Form zu komprimieren. Darüber hinaus wurden durch Mittelung aller Profile einer Krankheitskategorie sog. Musterprofile für jede Pathologie erstellt. 464 Profile wurden je nach Diagnose in krankheitsspezifische Gruppen (gesund, Entzündung, CIN 1, CIN 2, CIN 3 und Karzinom) aufgeteilt und dann zu einem stadienspezifischen Musterprofil gemittelt. Die Kurvenverläufe der Musterprofile spiegeln in einer komprimierten Form die Morphologie eines B- Scans wieder. Die sechs Musterprofile der sechs Krankheitskategorien unterscheiden sich deutlich voneinander und lassen eine visuelle Differenzierung zu Kategorien zu. Derartige Musterverläufe könnten als automatische Diagnosehilfe eingesetzt werden, indem das OCT Gerät direkt den Verlauf eines OCT Bildes mit Musterverläufen vergleicht.

Eine weitere Analyse anhand der 464 Helligkeitsprofile war die Berechnung der Standardabweichungen der Profile innerhalb der jeweiligen Krankheitskategorien (gesund, Entzündung, CIN 1, CIN 2, CIN 3 und Karzinom). Ziel war die Standardabweichungen für jede Kategorie graphisch darzustellen, um die Gewebeposition der maximalen Streuung festzulegen. Die Position der maximalen Streuung aller Profile der Kategorie „gesund“ fiel mit der Position der Basalmembran zusammen. Die Basalmembran lässt sich nur indirekt, anhand der verschiedenen Brechungsverhalten von Epithel und Stroma darstellen und imponiert als drastischer Helligkeitssprung im OCT Bild. Dieser Helligkeitssprung, welcher von Profil zu Profil auf leicht unterschiedlicher Position liegt, erklärt die maximale Streuung auf Höhe der Basalmembran. Überraschenderweise konnte ein derartiges Maximum der Varianz auch bei den Dysplasien festgestellt werden, obwohl rein optisch keine Grenzfläche zwischen Epithel und Stroma und damit keine Basalmembran dargestellt werden kann. Die Profile zeigen aber, dass eine derartige Grenzfläche dennoch vorhanden ist und diese Information aus den Profilen extrahiert werden kann. Da die Intaktheit der Basalmembran ein wichtiges Kriterium für die Differenzierung zwischen Dysplasie und einem invasivem Karzinom ist, wäre eine Methode, welche in der Lage ist diese Grenzfläche darzustellen durchaus vorteilhaft.

Im Zuge dieser Studie sollte auch untersucht werden, ob die Ergebnisse der OCT an ex vivo Präparaten Veränderungen unterliegen und ob die OCT überhaupt verlässlich postoperativ eingesetzt werden kann. An 23 Patientinnen, respektive Konisationspräparate, und insgesamt 115 verschiedenen Lokalisationen wurden sowohl präoperativ als auch direkt nach der Exzision OCT Bilder erhoben und verglichen.

Aufgrund großer Schwierigkeiten die exakte Lokalisation wiederzufinden, konnten nur 39 Lokalisationen in die endgültige Analyse einbezogen werden. Anhand dieser OCT Bilder wurden Profile erstellt und alle präoperativen bzw. alle postoperativen Kurvenverläufe zu einem präop- Musterprofil und einem postop- Musterprofil zusammengefasst. Diese gemittelten Musterprofile zeigten einen fast identischen Verlauf. Der Biplot beider Kurven entspricht mit einer Steigung von 0,954 und einer additiven Konstante von 42,50 einer sehr hohen Übereinstimmung. Auch die Werte der Standardabweichungen der Kategorien präop und postop sind sich extrem ähnlich und verlaufen in der graphischen Darstellung fast deckungsgleich. Somit kann angenommen werden, dass die Gewebeexzision keinen maßgeblichen Effekt auf die OCT Bilder hat. Diese Erkenntnis ist beispielsweise von Bedeutung im Hinblick auf mögliche Beurteilungen der Schnittränder mittels OCT.

Gerade für die Verwendung der OCT in der postoperativen Analyse des Gewebes ist es wichtig herauszufinden, ob und inwieweit das nicht vitale Gewebe Veränderungen unterliegt, welche die OCT Diagnostik einschränken könnten. Es wurden an 18 Patientinnen insgesamt 80 Lokalisationen postoperativ im stündlichen Abstand über vier Stunden mittels OCT untersucht. In diesem Zeitraum wurde das Gewebe in NaCl gelagert. Es ergaben sich 400 Profile, welche in die weiteren Analysen einfließen. Wie auch beim Vergleich von präoperativen und postoperativen Bildern wurden Musterprofile für jeden Zeitpunkt (0h, 1h, 2h, 3h, 4h) erstellt. Diese Profile wurden zum einem direkt optisch verglichen zum anderen wurden deren Standardabweichungen gegenübergestellt und auch Biplots der Musterverläufe aufgetragen. Mithilfe dieser Methoden konnten keine zeitlichen Effekte oder signifikante Veränderungen der Profile über einen postoperativen Zeitraum von 4 Stunden festgestellt werden. Zur eindeutigen Bestätigung dieser Erkenntnisse wurden die 400 Profile einer lineare Diskriminanzanalyse (LDA) unterzogen. Auch hierbei ließ sich keine den Zeitpunkten entsprechende Clusterbildung ausmachen. Somit stellt weder der zeitliche postoperative Verlauf über 4 Stunden noch die Konservierung in NaCl eine Einschränkung für die OCT dar.

Im Hinblick auf den flächendeckenden Einsatz der OCT als Screeningtool, wäre eine automatisierte, rechnergestützte Diagnostik (CAD, computer aided diagnostic) von großem Vorteil. Die CAD wäre nicht nur aufgrund des schnelleren und praktikableren klinischen Einsatzes vorteilhaft sondern auch aufgrund der möglicherweise geringeren Falschurteile im Vergleich zur subjektiven, menschlichen Beurteilung. Ebenso von Vorteil wäre die Tatsache, dass ein Computer nicht erst wie das menschliche Sensorium auf das Befunden von OCT Bildern trainiert werden müsste. Zur Untersuchung, ob eine automatisierte Diagnostik praktikabel und erfolgreich ist, wurden 464 OCT Bilder von 31 Patientinnen in Profile komprimiert, um sie der Statistik zugänglich zu machen. Die Analyse ganzer B- Scans bedeutet eine immense Rechenkapazität und war für diesen ersten klinischen Einsatz der CAD zur Diagnostik von zervikalen Dysplasien nicht möglich. Es sollte untersucht werden, ob die reduzierten Profile dennoch genügend Information wiedergeben und ob die hier verwendete Methode der CAD, nämlich die lineare Diskriminanzanalyse (LDA), in der Lage ist erfolgreich in Krankheitskategorien zu differenzieren. Die Ergebnisse der LDA wurden mit denen der visuellen OCT Beurteilung verglichen. Dabei wurden die Anteile an korrekten Diagnosen, sprich derjenigen Diagnosen, welche identisch zur Histologie waren, für die LDA und für die visuelle OCT Beurteilung gegenübergestellt. Für die Kategorien gesund (95,7% OCT / 93,08% LDA) und CIN 3 (86,9% OCT / 79,72% LDA) liefern beide Beurteilungssysteme sehr ähnliche Resultate, wobei die subjektive OCT Befundung noch leicht besser abschneidet. Für die Kategorien CIN 2 (58,8% OCT / 81,80% LDA), CIN 1 (56,5% OCT / 71,73% LDA) und Entzündung (40% OCT / 84,61% LDA) schneidet die LDA deutlich besser ab und erzielt höhere Anteile an „korrekten“ Diagnosen.

Desweiteren kann man anhand der bedingten Wahrscheinlichkeiten $P(C', Histol|C, OCT)$ und $P(C', Histol|C, LDA)$ errechnen, wie verlässlich die visuelle OCT Befundung bzw. die LDA die histologische Diagnose vorhersagen können. Es zeigte sich, dass auch die Prozentwerte an korrekten Vorhersagen bei der LDA für die Kategorien (21), (22) und (23) deutlich höher ausfallen: 21= CIN1 (61,9% OCT / 74,1% LDA), 22= CIN2 (50% OCT / 83,3% LDA), 23= CIN3 (64,5% OCT / 79,7% LDA). Bei der Kategorie 0 entsprechen sich beide Beurteilungsverfahren (95,7% OCT / 90,9% LDA). Lediglich für die Diagnostik der Kategorie (10) = Entzündung, erzielt die LDA ein schlechteres Ergebnis (100% OCT / 86,8% LDA).

Zuletzt wurden die 464 Profile zusätzlich einer weiteren, jedoch penalisierten Diskriminanzanalyse unterzogen, um die Ergebnisse der LDA zu reevaluiieren und dabei etwaige Verzerrungseffekte festzustellen. Auch die Mixture Discriminant Analysis (MDA) zeigt eine klare Clusterbildung der Profile in die jeweiligen Krankheitskategorien und

bestätigt damit die Ergebnisse der LDA. Damit wurde auch im Kontroll- Test bewiesen, dass eine automatisierte Diagnostik anhand von Profilen erfolgreich sein kann.

Für die Zukunft wäre es wichtig, die Entwicklung hochauflösender OCT Techniken voranzutreiben, um die bisherigen Probleme in der Unterscheidung verschiedener Dysplasiegrade zu minimieren.

Auch könnte es in Zukunft möglich sein, durch den Einsatz von Computer Algorithmen und Mustererkennungsprogrammen eine schnelle, objektive, rechnergestützte Diagnostik zu betreiben. Eventuell ergibt sich damit die Chance eines großflächigen, zeiteffizienten Mappings der gesamten Portiooberfläche, unabhängig von den individuellen Vorkenntnissen der OCT Bildbefundung. Das Erlernen der richtigen visuellen Bildbefundung ist mit zeitaufwendigem Training verbunden. Eine automatisierte Diagnostik könnte hierbei Abhilfe schaffen. Obwohl die Übereinstimmung der verschiedenen Beurteiler in der Studie von Gallwas et. al. mit einem Cohens kappa von $\kappa = 0,68$ als sehr gut bewertet wurde⁶⁵, muss hierbei erwähnt werden, dass es sich um sehr erfahrene OCT Beurteilerinnen handelte.

Die OCT Diagnostik ist bereits weit vorangeschritten, es konnten viele interessante Erkenntnisse gewonnen werden und möglicherweise könnte die OCT schon in einigen Jahren einen wichtigen Bestandteil im klinischen Alltag der Gynäkologie spielen.

7. Literaturverzeichnis

1. Michelson Diagnostics. Introducing Vivosight for cosmetic research projects UK Video. 2010. Ref Type: Slide
2. Dr.Graham H.Barker. cervical smears, moderate or severe dysplasia. 2010. Ref Type: Motion Picture
3. Lisa Turk. Die optische Kohärenztomographie, ein nicht- invasives Untersuchungsverfahren zur Beurteilung von zervikalem Gewebe - Validierung einer neuen Methode in vivo-. 2010. Klinik und Poliklinik für Frauenheilkunde und Geburtshilfe, Klinikum der Ludwig- Maximilians- Universität München. Ref Type: Thesis/Dissertation
4. A.Schneider, M.Dürst, I.Jochmus, L.Gissmann. Epidemiologie, Ätiologie und Prävention des Zervixkarzinoms. der Gynäkologe 1999;32:247-60.
5. Standish BA, Lee KK, Mariampillai A, Munce NR, Leung MK, Yang VX et al. In vivo endoscopic multi-beam optical coherence tomography. Phys.Med.Biol. 2010;55:615-22.
6. Munger K, Baldwin A, Edwards KM, Hayakawa H, Nguyen CL, Owens M et al. Mechanisms of human papillomavirus-induced oncogenesis. J.Virol. 2004;78:11451-60.
7. Grubisic G, Klaric P, Jokanovic L, Soljagic VH, Grbavac I, Bolanca I. Diagnostic approach for precancerous and early invasive cancerous lesions of the uterine cervix. Coll.Antropol. 2009;33:1431-36.
8. Krebs in Deutschland 2005/2006. Häufigkeiten und Trends. 7. Ausgabe. 2010. Berlin 2010, Robert Koch- Institut (Hrsg) und die Gesellschaft der epidemiologischen Krebsregister in Deutschland e.V. (Hrsg). Ref Type: Generic
9. Robert J.Kurmann. Blaustein's Pathology of the Female Genital Tract 5th ed. New York: Springer Verlag, 2002.
10. Manfred Stauber, Thomas Weyerstahl. Duale Reihe, Gynäkologie und Geburtshilfe. Stuttgart: Thieme Verlag, 2007.
11. Arends MJ, Buckley CH, Wells M. Aetiology, pathogenesis, and pathology of cervical neoplasia. J.Clin.Pathol. 1998;51:96-103.
12. Ralph M.Richart. Clinical Commentary, a Modified Terminology For Cervical Intraepithelial Neoplasia. Obstetrics and Gynecology 1990;75:131-33.
13. Arends MJ, Buckley CH, Wells M. Aetiology, pathogenesis, and pathology of cervical neoplasia. J.Clin.Pathol. 1998;51:96-103.
14. Kalof AN, Cooper K. Our approach to squamous intraepithelial lesions of the uterine cervix. J.Clin.Pathol. 2007;60:449-55.

15. Ovanin-Rakic A, Mahovlic V, Audy-Jurkovic S, Barisic A, Skopljanac-Macina L, Juric D et al. Cytology of cervical intraepithelial glandular lesions. *Coll.Antropol.* 2010;34:401-06.
16. Stanley J.Robboy. Robboy's pathology of the female reproductive tract. Churchill Livingstone: Elsevier Limited, 2009.
17. Alexandra N Kalof, Kumarasen Cooper. Our approach to squamous intraepithelial lesions of the uterine cervix. *J.Clin.Pathol.* 2007;60:449-55.
18. Frau Dr.S.Müller. Histologische Schnittbilder: gesundes Gewebe, CIN 1- 3. 2010. Ref Type: Unpublished Work
19. Wikipedia. Histologisches Schnittbild CIN 2. 2006. Ref Type: Motion Picture
20. Wheeler CM. Natural history of human papillomavirus infections, cytologic and histologic abnormalities, and cancer. *Obstet.Gynecol.Clin.North Am.* 2008;35:519-36.
21. Hillemanns P.PD Dr.med. Tumormanual Zervixkarzinom: Empfehlungen zur Diagnostik, Therapie und Nachsorge. München: Tumorzentrum München und W. Zuckschwerdt Verlag München, 2004.
22. Bertz, J., Dahm, S., and Haberland, J. Verbreiterung von Krebserkrankungen in Deutschland, Entwicklung der Prävalenzen zwischen 1990 und 2010, Beiträge zur Gesundheitsberichterstattung des Bundes. 2010. Berlin, Robert- Koch Institut. Ref Type: Generic
23. Escobar PF, Rojas-Espaillet L, Belinson JL. Optical diagnosis of cervical dysplasia. *Int.J.Gynaecol.Obstet.* 2005;89:63-64.
24. Human Papillomavirus and Related Cancers in World. Summary Report 2010. 2010. WHO/ICO Information Centre on HPV and Cervical Cancer (HPV Information Centre). Ref Type: Report
25. Parkin DM, Bray F. Chapter 2: The burden of HPV-related cancers. *Vaccine.* 2006;24 Suppl 3:S3/11-25.:S3-11-S3/25.
26. Munoz N, Castellsague X, de Gonzalez AB, Gissmann L. Chapter 1: HPV in the etiology of human cancer. *Vaccine.* 2006;24 Suppl 3:S3/1-10. Epub;%2006 Jun 23.:S3-1-S310.
27. Walboomers JM, Jacobs MV, Manos MM, Bosch FX, Kummer JA, Shah KV et al. Human papillomavirus is a necessary cause of invasive cervical cancer worldwide. *J.Pathol.* 1999;189:12-19.
28. Bosch FX, Manos MM, Munoz N, Sherman M, Jansen AM, Peto J et al. Prevalence of human papillomavirus in cervical cancer: a worldwide perspective. International biological study on cervical cancer (IBSCC) Study Group. *J.Natl.Cancer Inst.* 1995;87:796-802.
29. Clifford G, Franceschi S, Diaz M, Munoz N, Villa LL. Chapter 3: HPV type-distribution in women with and without cervical neoplastic diseases. *Vaccine.* 2006;24 Suppl 3:S3/26-34. Epub;%2006 Jun 2.:S3-26-S3/34.

30. Cervical carcinoma and reproductive factors: collaborative reanalysis of individual data on 16,563 women with cervical carcinoma and 33,542 women without cervical carcinoma from 25 epidemiological studies. *Int.J.Cancer*. 2006;119:1108-24.
31. Moscicki AB, Schiffman M, Kjaer S, Villa LL. Chapter 5: Updating the natural history of HPV and anogenital cancer. *Vaccine*. 2006;24 Suppl 3:S3/42-51. Epub;2006 Jun 23.:S3-42-S3/51.
32. Duensing S, Munger K. Mechanisms of genomic instability in human cancer: insights from studies with human papillomavirus oncoproteins. *Int.J.Cancer*. 2004;20;109:157-62.
33. Nguyen HN, Nordqvist SR. The Bethesda system and evaluation of abnormal pap smears. *Semin.Surg.Oncol*. 1999;16:217-21.
34. Petry KU, Menton S, Menton M, Loenen-Frosch F, de Carvalho GH, Holz B et al. Inclusion of HPV testing in routine cervical cancer screening for women above 29 years in Germany: results for 8466 patients. *Br.J.Cancer*. 2003;19;88:1570-77.
35. Podoleanu AG. Optical coherence tomography. *Br.J.Radiol*. 2005;78:976-88.
36. Wojtkowski M. High-speed optical coherence tomography: basics and applications. *Appl.Opt*. 2010;49:D30-D61.
37. Testoni PA. Optical coherence tomography. *ScientificWorldJournal*. 2007;7:87-108.:87-108.
38. Fujimoto JG. Optical coherence tomography for ultrahigh resolution in vivo imaging. *Nat.Biotechnol*. 2003;21:1361-67.
39. Tearney GJ, Bouma BE, Boppart SA, Golubovic B, Swanson EA, Fujimoto JG. Rapid acquisition of in vivo biological images by use of optical coherence tomography. *Opt.Lett*. 1996;21:1408-10.
40. Johansson A., Kromer K., Sroka R., Stepp H. Clinical optical diagnostics - Status and perspectives. *Medical Laser Application* 2008;23:155-74.
41. Imalux. Technical Details of the Niris Imaging System. Homepage of the Imalux Cooperation . 2008.
Ref Type: Audiovisual Material
42. Bouma BE, Yun SH, Vakoc BJ, Suter MJ, Tearney GJ. Fourier-domain optical coherence tomography: recent advances toward clinical utility. *Curr.Opin.Biotechnol*. 2009;20:111-18.
43. Fercher AF. Optical coherence tomography - development, principles, applications. *Z.Med.Phys*. 2010;20:251-76.
44. Leitgeb R, Hitzenberger C, Fercher A. Performance of fourier domain vs. time domain optical coherence tomography. *Opt.Express*. 2003;11:889-94.

45. Chaber S, Helbig H, Gamulescu M. [Time domain OCT versus frequency domain OCT: measuring differences of macular thickness in healthy subjects]. *Ophthalmologie*. 2010;107:36-40.
46. Choma M, Sarunic M, Yang C, Izatt J. Sensitivity advantage of swept source and Fourier domain optical coherence tomography. *Opt.Express*. 2003;11:2183-89.
47. Fujimoto JG. Optical coherence tomography for ultrahigh resolution in vivo imaging. *Nat.Biotechnol*. 2003;21:1361-67.
48. Yaqoob Z, Wu J, Yang C. Spectral domain optical coherence tomography: a better OCT imaging strategy. *Biotechniques*. 2005;39:S6-13.
49. Holmes J. OCT technology development: where are we now? A commercial perspective. *J.Biophotonics*. 2009;2:347-52.
50. Zysk AM, Nguyen FT, Oldenburg AL, Marks DL, Boppart SA. Optical coherence tomography: a review of clinical development from bench to bedside. *J.Biomed.Opt*. 2007;12:051403.
51. Figurska M, Robaszkiewicz J, Wierzbowska J. Optical coherence tomography in imaging of macular diseases. *Klin.Oczna*. 2010;112:138-46.
52. Mogensen M, Joergensen TM, Nurnberg BM, Morsy HA, Thomsen JB, Thrane L et al. Assessment of optical coherence tomography imaging in the diagnosis of non-melanoma skin cancer and benign lesions versus normal skin: observer-blinded evaluation by dermatologists and pathologists. *Dermatol.Surg*. 2009;35:965-72.
53. Wolfsen HC. New technologies for imaging of Barrett's esophagus. *Surg.Oncol.Clin.N.Am*. 2009;18:487-502.
54. Testoni PA, Mangiavillano B. Optical coherence tomography for bile and pancreatic duct imaging. *Gastrointest.Endosc.Clin.N.Am*. 2009;19:637-53.
55. Karl A, Stepp H, Willmann E, Buchner A, Hocaoglu Y, Stief C et al. Optical coherence tomography for bladder cancer -- ready as a surrogate for optical biopsy? Results of a prospective mono-centre study. *Eur.J.Med.Res*. 2010;15:131-34.
56. Lamirel C, Newman N, Biousse V. The use of optical coherence tomography in neurology. *Rev.Neurol.Dis*. 2009;6:E105-E120.
57. Chen J, Lee L. Clinical applications and new developments of optical coherence tomography: an evidence-based review. *Clin.Exp.Optom*. 2007;90:317-35.
58. Coxson HO, Mayo J, Lam S, Santyr G, Parraga G, Sin DD. New and current clinical imaging techniques to study chronic obstructive pulmonary disease. *Am.J.Respir.Crit Care Med*. 2009;180:588-97.
59. Cauberg EC, de Bruin DM, Faber DJ, van Leeuwen TG, de la Rosette JJ, de Reijke TM. A new generation of optical diagnostics for bladder cancer: technology, diagnostic accuracy, and future applications. *Eur.Urol*. 2009;56:287-96.

60. Sergeev A, Gelikonov V, Gelikonov G, Feldchtein F, Kuranov R, Gladkova N et al. In vivo endoscopic OCT imaging of precancer and cancer states of human mucosa. *Opt.Express*. 1997;1:432-40.
61. Escobar PF, Belinson JL, White A, Shakhova NM, Feldchtein FI, Kareta MV et al. Diagnostic efficacy of optical coherence tomography in the management of preinvasive and invasive cancer of uterine cervix and vulva. *Int.J.Gynecol.Cancer*. 2004;14:470-74.
62. Escobar PF, Rojas-Espaillet L, Tisci S, Enerson C, Brainard J, Smith J et al. Optical coherence tomography as a diagnostic aid to visual inspection and colposcopy for preinvasive and invasive cancer of the uterine cervix. *Int.J.Gynecol.Cancer*. 2006;16:1815-22.
63. Zuluaga AF, Follen M, Boiko I, Malpica A, Richards-Kortum R. Optical coherence tomography: a pilot study of a new imaging technique for noninvasive examination of cervical tissue. *Am.J.Obstet.Gynecol*. 2005;193:83-88.
64. Gallwas J, Turk L, Stepp H., Dannecker C. Die optische Kohärenztomografie als nicht invasives Untersuchungsverfahren in der Beurteilung zervikalen Gewebes - Erste Ergebnisse. *Geburtshilfe und Frauenheilkunde*, Georg Thieme Verlag 2009;69:931-34.
65. Gallwas JMD, Turk L, Friese K, Dannecker C. Optical coherence tomography (OCT) as a non invasive imaging technique for preinvasive and invasive neoplasia of the uterine cervix. *Ultrasound Obstet.Gynecol*. 2010.
66. Gallwas JK, Turk L, Stepp H, Mueller S, Ochsenkuehn R, Friese K et al. Optical coherence tomography for the diagnosis of cervical intraepithelial neoplasia. *Lasers Surg.Med*. 2011;43:206-12.
67. Liu Z, Belinson SE, Li J, Yang B, Wulan N, Tresser NJ et al. Diagnostic efficacy of real-time optical coherence tomography in the management of preinvasive and invasive neoplasia of the uterine cervix. *Int.J.Gynecol.Cancer*. 2010;20:283-87.
68. Cang H, Sun T, Li ZY, Chen J, Wiley BJ, Xia Y et al. Gold nanocages as contrast agents for spectroscopic optical coherence tomography. *Opt.Lett*. 2005;30:3048-50.
69. Chen J, Saeki F, Wiley BJ, Cang H, Cobb MJ, Li ZY et al. Gold nanocages: bioconjugation and their potential use as optical imaging contrast agents. *Nano.Lett*. 2005;5:473-77.
70. Boppart SA, Luo W, Marks DL, Singletary KW. Optical coherence tomography: feasibility for basic research and image-guided surgery of breast cancer. *Breast Cancer Res.Treat*. 2004;84:85-97.
71. Nguyen FT, Zysk AM, Chaney EJ, Adie SG, Kotynek JG, Oliphant UJ et al. Optical coherence tomography: the intraoperative assessment of lymph nodes in breast cancer. *IEEE Eng Med.Biol.Mag*. 2010;29:63-70.
72. Kang W, Qi X, Tresser NJ, Kareta M, Belinson JL, Rollins AM. Diagnostic efficacy of computer extracted image features in optical coherence tomography of the precancerous cervix. *Med.Phys*. 2011;38:107-13.

73. Klug SJ, Taylor KJ, Scheidemann-Wesp U, Lautz D, Guther B, Potthoff P et al. Participation in cervical cancer screening in Germany. *Prev.Med.* 2010;51:431-32.
74. Schuhmann RA, Kraus H, Geier G. [Cytological differential diagnostic accuracy in severe dysplasia and carcinoma in situ of the cervix and possible clinical consequences (author's transl)]. *Geburtshilfe Frauenheilkd.* 1981;41:668-71.
75. Baltzer J., Friese K., Graf M., Wolff F., *Praxis der Gynäkologie und Geburtshilfe*, 1. Auflage, Georg- Thieme Verlag, Stuttgart, 2004
76. Nguyen HN, Nordqvist SR. The Bethesda system and evaluation of abnormal pap smears. *Semin.Surg.Oncol.* 1999;16:217-21.
77. McCrory DC, Matchar DB, Bastian L, Datta S, Hasselblad V, Hickey J et al. Evaluation of cervical cytology. *Evid.Rep.Technol.Assess.(Summ.).* 1999;1-6.
78. Sroczyński G, Schnell-Inderst P, Muhlberger N, Lang K, Aidelburger P, Wasem J et al. Cost-effectiveness of primary HPV screening for cervical cancer in Germany - a decision analysis. *Eur.J.Cancer.* 2011.
79. Cuzick J, Arbyn M, Sankaranarayanan R, Tsu V, Ronco G, Mayrand MH et al. Overview of human papillomavirus-based and other novel options for cervical cancer screening in developed and developing countries. *Vaccine.* 2008;26 Suppl 10:K29-41.:K29-K41.
80. Arbyn M, Sasieni P, Meijer CJ, Clavel C, Koliopoulos G, Dillner J. Chapter 9: Clinical applications of HPV testing: a summary of meta-analyses. *Vaccine.* 2006;24 Suppl 3:S3/78-89.:S3-78-S3/89.
81. Grubisic G, Klaric P, Jokanovic L, Soljacic VH, Grbavac I, Bolanca I. Diagnostic approach for precancerous and early invasive cancerous lesions of the uterine cervix. *Coll.Antropol.* 2009;33:1431-36.
82. Arbyn M, Bergeron C, Klinkhamer P, Martin-Hirsch P, Siebers AG, Bulten J. Liquid compared with conventional cervical cytology: a systematic review and meta-analysis. *Obstet.Gynecol.* 2008;111:167-77.
83. Dalla PP, Giorgi RP, Collina G, Buccoliero AM, Ghiringhello B, Gilioli E et al. The reproducibility of CIN diagnoses among different pathologists: data from histology reviews from a multicenter randomized study. *Am.J.Clin.Pathol.* 2009;132:125-32.
84. Schneider A, Hoyer H, Lotz B, Leistrizta S, Kuhne-Heid R, Nindl I et al. Screening for high-grade cervical intra-epithelial neoplasia and cancer by testing for high-risk HPV, routine cytology or colposcopy. *Int.J.Cancer.* 2000;89:529-34.
85. McCrory D, Matchar D. Evaluation of cervical cytology – systematic review. *Technology. Assessment Report.* 1999. Agency for Health Care Research and Quality (AHRQ). Ref Type: Report
86. Mitchell H, Medley G, Giles G. Cervical cancers diagnosed after negative results on cervical cytology: perspective in the 1980s. *BMJ.* 1990;300:1622-26.

87. IAP RAS Nizhny Novgorod. PresTo- The Tomogram Presentato. 32-bit edition(2006). 2010. Ref Type: Computer Program
88. Wayne Rasband. Image J 1.42l. (Version 1.42l). 2009. Bethesda, Maryland, USA, National Institutes of Health, USA. Ref Type: Computer Program
89. Michelson Diagnostics. Multibeam OCT provides clear images of tissue microstructure. 2006. Orpington, Kent, UK. Ref Type: Data File
90. U.Mortensen. Einführung in die Korrespondenzanalyse. 2011. FB Psychologie und Sportwissenschaften, Institut III, Westfälische Wilhelms-Universität Münster. Ref Type: Data File
91. Greenacre M. Theory and Applications of Correspondence Analysis. London: Academic Press, 1984.
92. Bortz J. Statistik für Sozialwissenschaftler. New York, Berlin, Heidelberg: Springer Verlag, 1999:91.
93. Microsoft Corporation. Microsoft Office Home 2007. 2007(Home Version). 2007. Redmond, USA. Ref Type: Computer Program
94. ISI Research Soft. Reference Manager 10.0. Professional Edition(10). 2001. Thomson Corporation. Ref Type: Computer Program
95. Statsoft Inc. Statistica 6.0 Statsoft. (6.0). 2001. Tulsa, USA. Ref Type: Computer Program
96. Adobe System GmbH. Adobe Illustrator CS3. (13.0.2). 2007. Ref Type: Computer Program
97. Originlab Corporation. Origin Pro 7.5G SR6. (7.5G SR6). 2006. Northampton, USA. Ref Type: Computer Program
98. CRAN- R- project. (2.13.0). 2011. University of Warwick, Coventry, UK. Ref Type: Computer Program
99. Rinne H. Taschenbuch der Statistik. Frankfurt am Main: Harri Deutsch Verlag, 2008.
100. Hastie T, Tibshirani R, Buja A. Flexible discriminant analysis by optimal scoring. J Am Stat Assoc 1994;89:1255-70.
101. Hastie T, Buja A, Tibshirani R. Penalized Discriminant Analysis. Ann Stat 1995;23:73-102.
102. Hastie T, Tibshirani R, Friedman J. The elements of statistical learning. New York: Springer Verlag, 2009.
103. Gallwas J, Gaschler R, Stepp H, Friese K, Dannecker C. 3D optical coherence tomography of cervical intraepithelial neoplasia--early experience and some pitfalls. Eur.J.Gynaecol.Oncol. 2012;33:37-41.

104. Hsiung PL, Phatak DR, Chen Y, Aguirre AD, Fujimoto JG, Connolly JL. Benign and malignant lesions in the human breast depicted with ultrahigh resolution and three-dimensional optical coherence tomography. *Radiology*. 2007;244:865-74.
105. Hoffmann EM. [Optical coherence tomography (OCT) in glaucoma diagnostics]. *Klin.Monbl.Augenheilkd*. 2012;229:135-42.
106. Barisic F, Sicaja AJ, Ravlic MM, Novak-Laus K, Ivekovic R, Mandic Z. Macular thickness and volume parameters measured using optical coherence tomography (OCT) for evaluation of glaucoma patients. *Coll.Antropol*. 2012;36:441-45.
107. Lang SJ, Cucera A, Lang GK. [Applications of optical coherence tomography in the anterior segment]. *Klin.Monbl.Augenheilkd*. 2011;228:1086-91.
108. Gabriele ML, Wollstein G, Ishikawa H, Xu J, Kim J, Kagemann L et al. Three dimensional optical coherence tomography imaging: advantages and advances. *Prog.Retin.Eye Res*. 2010;29:556-79.
109. Vermeer KA, van der SJ, Lemij HG, de Boer JF. Automated segmentation by pixel classification of retinal layers in ophthalmic OCT images. *Biomed.Opt.Express*. 2011;2:1743-56.
110. Arifler D, Guillaud M, Carraro A, Malpica A, Follen M, Richards-Kortum R. Light scattering from normal and dysplastic cervical cells at different epithelial depths: finite-difference time-domain modeling with a perfectly matched layer boundary condition. *J Biomed.Opt*. 2003;8:484-94.
111. Kraft M, Luerssen K, Lubatschowski H, Woenckhaus J, Schoberlein S, Glanz H et al. [Mucosal lesions in the larynx: predictive value of new imaging modalities for a histological diagnosis]. *HNO*. 2008;56:609-13.
112. Prestin S, Rothschild SI, Betz CS, Kraft M. Measurement of epithelial thickness within the oral cavity using optical coherence tomography. *Head Neck*. 2012;10.
113. Wolman I, Amster R, Hartoov J, Gull I, Kupfermintz M, Lessing JB et al. Reproducibility of transvaginal ultrasonographic measurements of endometrial thickness in patients with postmenopausal bleeding. *Gynecol.Obstet.Invest*. 1998;46:191-94.
114. Pitris C, Goodman A, Boppart SA, Libus JJ, Fujimoto JG, Brezinski ME. High-resolution imaging of gynecologic neoplasms using optical coherence tomography. *Obstet.Gynecol*. 1999;93:135-39.
115. Hiller C, Bock U, Balsler S, Haltner-Ukomadu E, Dahm M. Establishment and validation of an ex vivo human cervical tissue model for local delivery studies. *Eur.J Pharm.Biopharm*. 2008;68:390-99.
116. Gallwas J, Mortensen U, Gaschler R, Ochsenkuehn R, Stepp H, Friese K et al. Validation of an ex vivo human cervical tissue model for optical imaging studies. *Lasers Surg.Med*. 2012;44:245-48.
117. Bishop CM. *Pattern Recognition and Machine Learning*. Springer Science + Business Media, 2006.

118. Gossage KW, Tkaczyk TS, Rodriguez JJ, Barton JK. Texture analysis of optical coherence tomography images: feasibility for tissue classification. *J Biomed.Opt.* 2003;8:570-75.
119. Gossage KW, Smith CM, Kanter EM, Hariri LP, Stone AL, Rodriguez JJ et al. Texture analysis of speckle in optical coherence tomography images of tissue phantoms. *Phys.Med.Biol.* 2006;51:1563-75.
120. Lingley-Papadopoulos CA, Loew MH, Manyak MJ, Zara JM. Computer recognition of cancer in the urinary bladder using optical coherence tomography and texture analysis. *J Biomed.Opt.* 2008;13:024003.
121. Garcia-Allende PB, Amygdalos I, Dhanapala H, Goldin RD, Hanna GB, Elson DS. Morphological analysis of optical coherence tomography images for automated classification of gastrointestinal tissues. *Biomed.Opt.Express.* 2011;2:2821-36.
122. Qi X, Sivak MV, Isenberg G, Willis JE, Rollins AM. Computer-aided diagnosis of dysplasia in Barrett's esophagus using endoscopic optical coherence tomography. *J Biomed.Opt.* 2006;11:044010.
123. Bizios D, Heijl A, Hougaard JL, Bengtsson B. Machine learning classifiers for glaucoma diagnosis based on classification of retinal nerve fibre layer thickness parameters measured by Stratus OCT. *Acta Ophthalmol.* 2010;88:44-52.

Im Rahmen dieser Studie veröffentlichte Publikationen:

Gallwas J, Gaschler R, Stepp H, Friese K, Dannecker C. 3D optical coherence tomography of cervical intraepithelial neoplasia--early experience and some pitfalls. *Eur.J.Gynaecol.Oncol.* 2012; 33:37-41.

Gallwas J, Mortensen U, Gaschler R, Stepp H, Friese K, Dannecker C. Diagnostic efficacy of backscattering intensity measurements in optical coherence tomography of cervical intraepithelial dysplasia. *Lasers Surg.Med.* 2012; 44:11-19.

Gallwas J, Mortensen U, Gaschler R, Ochsenkuehn R, Stepp H, Friese K et al. Validation of an ex vivo human cervical tissue model for optical imaging studies. *Lasers Surg.Med.* 2012; 44:245-48.

8. Abbildungsverzeichnis

Abb. 1: Modell über die Entwicklung der CIN. Quelle: 2.....	9
Abb. 3: histologischer Schnitt, HE- Färbung, 20er Objektiv.....	9
Abb. 5: histologischer Schnitt, HE- Färbung, 20er Objektiv.....	9
Abb. 6: Vergleich der altersstandardisierten Inzidenzrate des Zervixkarzinoms pro 100.000 Frauen pro Jahr in verschiedenen Regionen der Erde. 24.....	12
Abb. 7: Altersstandardisierte Neuerkrankungs- und Sterberaten in Deutschland 1980- 2006. Quelle: 8	13
Abb. 8: Das Zusammenspiel der verschiedenen Risiko- und Einflussfaktoren der CIN. Quelle: 4	14
Abb. 9: Modell des HPV Genoms. Quelle: 6	16
Abb. 10: Prinzip des Michelson Interferometers.....	19
Abb. 11: sterile Einwegs- Hülle.....	35
Abb. 12: Aufsetzen der Sonde auf die Portio. Quele: 3.....	35
Abb. 13: Schema der OCT Bilderhebung.....	35
Abb. 14: Fadenmarkierung am Konisat	36
Abb. 15: Halteschale für den Gewebskonus.....	38
Abb. 16: kipp- und drehbare Halteschale.....	38
Abb. 17: Haltevorrichtung für den Messkopf, verpackt in Schutzfolie und Hebebühne.....	38
Abb. 18: OCT Bildersammlung für eine vereinfachte Beurteilung. Alle Bilder einer Untersuchungsstelle stehen in einer Zeile, in der ersten Spalte befinden sich die präop Bilder, rechts daneben folgt der 4h- Verlauf	39
Abb. 19: OCT Beurteilungskriterien mit histologischen Vergleichsbildern. Quellen: Die OCT Bilder stammen aus dem Studienkollektiv, ebenso die dazugehörigen histologischen Bilder18 Ausnahme: das histologische Bild der CIN 219.....	43
Abb. 20: Beispiel eines Profile Plots	44
Abb. 21: Erstellen der endgültigen Helligkeitsprofile	45
Abb. 22: das Niris Imaging System, Modell 1300, Imalux. Quelle: 3	46

Abb. 23: Vivosight OCT Scanner, Michelson Diagnostics.....	47
Abb. 24: die vier unterschiedlichen distalen Enden der Lichtwellenleiter. Quelle: 5	48
Abb. 25: Darstellung der vier Multibeam Strahlengänge und deren addierter Fokusbereich im Vergleich zur Verwendung eines herkömmlichen Strahlengangs.....	49
Abb. 26: Darstellung der verschiedenen Bildtiefen und des mosaikartig zusammengesetzten Vollbildes. Quelle: 5.....	49
Abb. 27: Gegenüberstellung von OCT Bildern, jeweils aufgenommen mit dem NIS und dem VOS Gerät. Es werden die identischen Gewebestellen verglichen. Die Erläuterungen und Anmerkungen befinden sich immer direkt unter den Bildern ...	66
Abb. 28: Zusammenstellung von 3D Bildern des VOS sortiert nach Krankheitsstadien A=gesund, B= CIN 1, C= CIN2, D= CIN3	69
Abb. 29: Darstellung der Basalmembran in Aufsicht mithilfe des Volume Viewers.....	71
Abb. 30: Testreihe an einer Tesafilm Rolle zur Darstellung der Randauslöschung.....	73
Abb. 31: Qualitätsmängel der OCT Bilder des Vivosight Multibeam Scanners; stark schwankende Helligkeit der Bilder und Randauslöschung.....	75
Abb. 32: Kontingenztabelle zur Beurteilung der Übereinstimmungen und Unterschiede zwischen den OCT Befunden und der Histologie.....	76
Abb. 33: Übereinstimmung der histologischen Befunde mit den OCT Urteilen nach Krankheitskategorien. (Es werden die bedingten Wahrscheinlichkeiten $P(C, OCT C', Histol)$) angezeigt s. Erläuterung unten).....	78
Abb. 34: Korrespondenzanalyse der histologischen Urteile (schwarz) und der OCT Urteile (weiß)	81
Abb. 35: Gegenüberstellung der mittleren Profile aller Krankheitskategorien, jeweils zugeordnet nach den histologischen und den OCT Urteilen	84
Abb. 36: Zusammenfassung der mittleren Profile aller Kategorien zum direkten visuellen Vergleich	85
Abb. 37: Gegenüberstellung der mittleren Standardabweichungen aller Krankheitskategorien, jeweils zugeordnet nach den histologischen und den OCT Urteilen.....	88
Abb. 38: Zusammenfassung der mittleren Standardabweichungen aller Kategorien zum direkten, visuellen Vergleich	89
Abb. 39: Position der maximalen Standardabweichung der einzelnen.....	89
Abb. 40: Vergleich der Profile zu allen 5 Zeitpunkten von zwei zufällig gewählten Proben ...	91

Abb. 41: mittlere Profile der 5 Zeitpunkte.....	92
Abb. 42: mittlere Standardabweichung aller 5 Zeitpunkte	92
Abb. 43: Profilplots der Helligkeitswerte der mittleren Kurve von 0h, entlang der Abszisse, gegen diejenigen von 1h, 2h, 3h und 4h entlang der Ordinaten.....	93
Abb. 44: DA der 5 postoperativen Zeitpunkte	94
Abb. 45: mittlere Kurven der Kategorien präop und postop im Vergleich	95
Abb. 46: Biplot beider mittleren Kurven.....	95
Abb. 47: Standardabweichungen der Kategorien präop und postop im Vergleich.....	95
Abb. 48: Biplot beider Kurven der Standardabweichung.....	95
Abb. 49: Rangfolge der Krankheitskategorien je nach Treffsicherheit der automatisierten DA Zuordnung.....	97
Abb. 50: Repräsentation der Mittelwerte aller Krankheitskategorien im Diskriminanzraum, definiert durch die Diskriminanzfunktionen 1 und 2, nach histologischer Zuordnung (links) und nach OCT (rechts).....	98
Abb. 51: Vergleich zwischen OCT und LDA anhand deren bedingten Wahrscheinlichkeiten, welche ausdrücken wie häufig die jeweilige Diagnostik rückblickend in Übereinstimmung mit der Histologie urteilte.....	100
Abb. 52: Plot der Anteile an übereinstimmenden Ergebnissen zwischen OCT u. Histologie $P(C', \text{Histol} C, \text{OCT})$ gegen die Anteile an übereinstimmenden Ergebnissen zwischen LDA und Histologie $P(C', \text{Histol} C, \text{LDA})$	101
Abb. 53: MDA nach histologischer Zuordnung „Histology“ mit 6 Krankheitsklassen: 1= gesund, 2= Entzündung, 3= CIN1, 4= CIN2, 5= CIN3, 6= Karzinom. In dieser Analyse wurde keine weitere Unterteilung in Subklassen vorgenommen, daher „Subtyp 1“. Die Kreise entsprechen den mittleren Profilen der jeweiligen Krankheitskategorie.....	103
Abb. 54: MDA nach OCT Zuordnung, mit 6 Krankheitsklassen: 1= gesund, 2= Entzündung, 3= CIN1, 4= CIN2, 5= CIN3, 6= Karzinom. In dieser Analyse wurde keine weitere Unterteilung in Subklassen vorgenommen, daher „Subtyp 1“. Die Kreise entsprechen den mittleren Profilen der jeweiligen Krankheitskategorie.....	104

9. Tabellenverzeichnis

Tabelle 1: Zusammenstellung histologischer Schnittbilder der verschiedenen CIN Stufen (s. Abb. 2 – 5).....	9
Tabelle 2: Prozentwerte zur Regresssion, Persistenz und Progression der verschiedenen Dysplasiestadien. Quelle:13	10
Tabelle 3: Gegenüberstellung verschiedener Klassifikationssysteme zervikaler Dysplasien. Quelle: 3;8;34, (SIL = squamöse intraepitheliale Läsion).....	17
Tabelle 4: Klassifikation des Pap- Abstriches anhand der Münchner Nomenklatur. Quelle: 74;75.....	27
Tabelle 5: Ergebnisse des Pap- Abstiches gemäß der Münchner Nomenklatur von 1997 bei den Patientinnen des Studienkollektivs.....	61
Tabelle 6: Fallzahlen zur jeweiligen Fragestellung.....	63
Tabelle 7: Übereinstimmung der automatisierten Zuordnung der Profile durch die Diskriminanzanalyse mit der Histologie	97
Tabelle 8: Übereinstimmung der automatisierten Zuordnung der Profile durch die Diskriminanzanalyse mit der OCT Diagnostik.....	97

10. Abkürzungsverzeichnis

Abb.	Abbildung
ANNS	Artificial Neural Nets, oder Künstliche Neuronale Netzwerke
Ø	durchschnittlich
3D-Bilder	Dreidimensionale Bilder
CAD	computer aided diagnosis, oder Computer gestütztes Analyseverfahren
CIN	cervical intraepithelial neoplasia (zervikale intraepitheliale Neoplasie)
CE	CE- Kennzeichnung, nach Richtlinien der Euopäischen Union
Cis	Carcinoma in situ
cm	Zentimeter
CO ₂ -Laser	Kohlendioxid-Laser
CT	Computertomographie
DA	Diskriminanzanalyse
d. h.	das heißt
EOCT	endoskopisches OCT
ERCP	endoskopische retrograde Cholangiopankreatikographie
FDA	Food and Drug Administration
FD-OCT	Frequency Domain Optische Kohärenztomographie
FPS	Frames per second
0h	Zeitpunkt null, direkt nach der Gewebsentnahmen
1h	Zeitpunkt 1, 60 min nach Aufnahme der ersten postop OCT Bilder
2h	Zeitpunkt 2, 60 min nach Aufnahme der zweiten postop OCT Bilder
3h	Zeitpunkt 3, 60 min nach Aufnahme der dritten postop OCT Bilder
4h	Zeitpunkt 4, 60 min nach Aufnahme der vierten postop OCT Bilder
HE	Hysterektomie
H&E	Hämatoxylin- Eosin
HK	Hyperkeratose
HNO	Hals-, Nasen- und Ohrenheilkunde
HP	Hyperplasie
HPV	humane Papilloma-Viren
Hz/kHz/MHz	Hertz/ Kilohertz/ Megahertz
IGEL	individuelle Gesundheitsleistung
LDA	lineare Diskriminanzanalyse
LEEP	Loop electrosurgical excision procedure

LMU	Ludwig-Maximilians-Universität
lt.	laut
MDA	Mixture Discriminant Analyses
MDL	Michelson Diagnostic Limited
MIT	Massachusetts Institute of Technology
mm	Millimeter
µm	Mikrometer
MRT	Magnetresonanztomographie
n	Anzahl
NaCl	Natrium- Chlorid
NIR	near infrared range
NIS	Niris Imaging System
nm	Nanometer
OCT	optische Kohärenztomographie
Op	Operation
Pap	Papanicolaou
Pap-Abstrich	zytologischer Abstrich der Zervix nach Papanicolaou benannt
PCR	Polymerasekettenreaktion
PDA	Penalisierte Diskriminanzanalyse
postop	postoperativ
präop	präoperativ
RKI	Robert-Koch-Institut
SCC	squamous cell carcinoma
SD	Standardabweichung
sec	Sekunde
SIL	squamöse intraepitheliale Läsion
SD-OCT	Spectral- Domain Optical Coherence Tomography
SS-OCT	Swept Source Optical Coherence Tomography
SVMs	Support Vector Machines
TA	Texture Analysis
TD-OCT	Time Domain Optical Coherence Tomography
u.a.	unter anderem
U.S.	United States
v.a.	vor allem
VOS	Vivosight OCT Scanner

WHO	World Health Organization
z. B.	zum Beispiel
Z. n.	Zustand nach
z.T.	zum Teil
0	Normalbefund
10	Entzündung
21	CIN 1
22	CIN 2
23	CIN 3
30	Karzinom

11. Danksagung

An dieser Stelle möchte ich mich von ganzen Herzen bei all denjenigen bedanken, die mich beim Erstellen dieser Arbeit unterstützt und gefördert haben.

Zu aller erst möchte ich mich bei meiner Betreuerin Frau PD. Dr. med. Julia Gallwas für Ihr großes Engagement, die hervorragende Betreuung, Ihre Hilfsbereitschaft und Ihr Vertrauen bedanken. Sie stand mir immer mit Rat und Tat zur Seite und hatte bei jeglicher Problematik ein offenes Ohr für mich. Frau PD. Dr. Gallwas ist ein großes Vorbild für mich, da Sie nicht nur die junge, erfolgreiche und starke Ärztin verkörpert sondern auch mit tiefer Überzeugung und Einsatz die Wissenschaft vorantreibt. Mir hat unsere Zusammenarbeit viel Freude bereitet. Vielen lieben Dank für die gute Zeit und die große Hilfe.

Ganz besonders möchte ich mich bei Herrn Prof. Dr. Uwe Mortensen für Seine außerordentliche Hilfe bei der statistischen Auswertung der Studiendaten bedanken. Auch bedanke ich mich herzlich für Seine Korrekturen und für die Hilfestellung bei der Formulierung der statistischen Texte. Erst durch Seine Hilfe war es möglich, zu derartigen Erkenntnissen und Ergebnissen zu gelangen und die Dissertation in dieser Form zu erstellen. Ich danke Ihm von ganzem Herzen für die vielen Arbeitsstunden, die gemeinsamen Diskussionen, die humorvollen Kommentare eines lebenserfahrenen Wissenschaftlers und die lehrreichen Auskünfte nicht nur über die Statistik sondern auch über das Leben an sich und über die Rechtschreibung.

Weiterhin geht mein spezieller Dank an Herrn Dr. Herbert Stepp, dem wissenschaftlichen Mitarbeiter des Laser-Forschungslabors, der mir bei allen wissenschaftlichen, technischen und physikalischen Fragen engagiert weiterhalf und bei jeglicher Problematik eine geeignete Lösung fand. Ich bedanke mich besonders für Seine große Hilfe beim Einarbeiten in das neue Vivosight OCT Gerät, für Seine Lehrstunden im Umgang mit neuen Computerprogrammen und Seine kreativen Ideen bezüglich der Datengewinnung- und Auswertung.

Auch möchte ich mich ganz herzlich bei meinem Doktorvater Herrn PD Dr. med. Christian Dannecker, für die Bereitstellung meines Dissertationsthemas und für die tatkräftige Unterstützung bedanken. Nur durch Seine Hilfe war die Durchführung der klinischen Studie überhaupt möglich. Die gemeinsamen Sprechstunden zur Rekrutierung von

Studienpatientinnen waren sehr lehrreich und haben mir neben dem wissenschaftlichen Arbeiten auch die Möglichkeit gegeben klinische Erfahrungen zu sammeln.

Ein großer Dank gilt ebenso Herrn Prof. Dr. med. Klaus Friese, dem Direktor der Kliniken und Polikliniken für Frauenheilkunde und Geburtshilfe, für das Ermöglichen dieser wissenschaftlichen Arbeit in der Frauenpoliklinik im Klinikum Großhadern.

Ebenso gilt Frau PD Dr. med. Susanna Müller mein tiefster Dank. Ohne Ihre kompetente Unterstützung bei der histologischen Auswertung der Proben, wäre die Studie nicht möglich gewesen. Hilfsbereit und engagiert beantwortete Sie mir stets alle Fragen und half, mir mit der Bereitstellung von Bildmaterialien, beim Erstellen meiner Dissertation tatkräftig weiter.

Auch möchte ich mich gerne bei allen Angestellten des OP- Managements und der Frauenpoliklinik, die mich stets unterstützten und mir ein sehr angenehmes Arbeitsumfeld boten bedanken. Besonders möchte ich hierbei Schwester Anni und Schwester Angelika betonen, ohne deren administrative Hilfe der Studienablauf nicht geglückt wäre.

Gerne bedanke ich mich auch bei meiner Freundin und Studienkollegin Lisa Turk, welche die Vorgänger Studie betreute und mich mit viel Geduld und Einsatz einlernte.

Nicht zuletzt bedanke ich mich recht herzlich bei allen Patientinnen, die so großzügig an der Studie teilnahmen und damit einen großen Beitrag für die Wissenschaft und für eine noch modernere und bessere Medizin leisteten.

Aus tiefem Herzen möchte ich mich auch bei meinem Freund Umberto bedanken, welcher mir stets viel Geduld, Vertrauen und Liebe entgegenbringt und mir eine große mentale Stütze beim Erstellen der Arbeit war.

Ein besonders herzlicher Dank gilt meinen Eltern, die mich durch alle Höhen und Tiefen meines Studiums liebevoll begleitet haben und die mir immer zur Seite stehen. Sie, als meine großen Vorbilder, haben mir den Weg in die Medizin bereitet, mich immer unterstützt und stets an mich geglaubt. Danke!

Eidesstattliche Erklärung

Hiermit erkläre ich, Rebecca Mirjam Gaschler, dass die Dissertation von mir selbstständig angefertigt wurde und alle von mir genutzten Hilfsmittel angegeben wurden. Ich versichere hiermit, dass keine anderen als die angegebenen Quellen und Hilfsmittel verwendet wurden und, dass die wörtlich oder inhaltlich übernommenen Stellen als solche kenntlich gemacht wurden.

Es gilt zu erwähnen, dass mir bei der statistischen Auswertung der Studiendaten Herr Prof. Dr. Uwe Mortensen, als Fachmann dieses Gebietes, mit seinem Wissen und seiner Expertise behilflich war. Ebenso korrigierte er die von mir verfassten Texte über die statistische Methodik und deren Ergebnisse und achtete auf deren korrekte Formulierung hinsichtlich der statistischen Fachsprache.

Darüber hinaus versichere ich, dass die Arbeit bisher weder im In- noch Ausland in gleicher oder ähnlicher Form für ein Promotionsverfahren vorgelegt wurde, dass ich zur Zeit zu keinem anderen Promotionsverfahren zugelassen bin oder ein solches beantragt habe und dass gegen mich keinerlei Strafverfahren laufen.

München, den

Rebecca Mirjam Gaschler