

В. В. Карасева

ПРИМЕНЕНИЕ ФИКСИРУЮЩИХ КРЕМОВ ДЛЯ УЛУЧШЕНИЯ АДАПТАЦИИ К СЪЕМНЫМ ПРОТЕЗАМ НА ВЕРХНЕЙ ЧЕЛЮСТИ БОЛЬНЫХ СО СЛОЖНО-ЧЕЛЮСТНОЙ ПАТОЛОГИЕЙ

*Уральский государственный медицинский университет
г. Екатеринбург*

Аннотация

На примере клинических случаев разобраны особенности изготовления съемных протезов на верхней челюсти и пути решения проблемы адаптации к ним у пациентов со сложно-челюстной патологией, в том числе с применением фиксирующих кремов. Оценены результаты проведенного ортопедического лечения.

Ключевые слова: онкология, врожденные и приобретенные дефекты твердого и мягкого неба, челюстно-лицевое протезирование, адаптация к съемным протезам, кремы для фиксации протезов.

Повышение эффективности ортопедического лечения челюстно-лицевых пациентов является одной из наиболее сложных проблем современной стоматологии. Актуальность решения проблемы полноценного обеспечения населения стоматологической ортопедической помощью и реабилитации челюстно-лицевых больных подчеркивается ее медицинской, экономической и социальной значимостью.

К сожалению, сегодня можно констатировать увеличение числа пациентов с приобретенными дефектами челюстей из-за производственного, бытового, дорожно-транспортного травматизма, а также перенесших оперативные вмешательства по поводу удаления новообразований [2] и т. д.

Значимость этой проблемы возрастает в связи с тем, что наличие дефектов челюстных костей неизбежно приводит к развитию функциональных нарушений и в первую очередь к нарушению жевания. При тотальных дефектах верхней челюсти возможно также образование oro-назального сообщения, что вызывает нарушение дыхания, глотания, речи (открытая гнусавость). Дефекты челюстных костей сопровождаются потерей зубов, вызывают асимметрию лица, а это приводит к нарушению внешнего вида человека.

По данным ВОЗ, 100% пациентов, имеющих данную патологию, нуждаются в протезировании зубов. В докладе ВОЗ «Глобальные

цели стоматологии 2020» указывается, что профилактика и лечение приобретенных дефектов челюстей должны стать важнейшей стратегической задачей современной стоматологии [6].

У больных с приобретенными дефектами челюстей формируются сложные клинические условия для проведения рационального ортопедического лечения. Особенности протезирования больных с зубочелюстной патологией зависят от величины и локализации дефекта, состояния оставшихся зубов, степени открывания рта, а также наличия или отсутствия рубцовых изменений мягких тканей, окружающих дефект [1, 3, 4, 5].

На примере клинических случаев рассмотрим особенности протезирования и адаптации к съемным протезам на верхней челюсти у больных со сложно-челюстной патологией.

Клинический случай 1.

На кафедру ортопедической стоматологии УГМУ обратилась пациентка С., 56 лет для отдаленного протезирования после резекции правой верхней челюсти, проведенной более 15 лет назад. У пациентки с полной потерей зубов имеется обширный дефект верхней челюсти справа, сообщающийся с носовой полостью и гайморовой пазухой, альвеолярный отросток на левой стороне полностью атрофирован (рис. 1а).

После операции протезирование зубов не проводилось, т.к. врачи отказывали пациентке в этом, полагая, что условия для фиксации протеза очень сложные. Чтобы иметь возможность общения с людьми (работает киоскером), она приспособила для ношения старый частичный съемный протез, изготовленный еще до операции, фиксируя его на детский пластилин. Пользоваться таким протезом приходилось с большим трудом, поскольку он не соответствовал границам, плохо фиксировался на челюсти. Для удержания протеза в полости и препятствуя его выпадению, необходимо было постоянно удерживать его губами, сжимая челюсти.

Помимо сложных анатомических условий в полости рта, смещению протеза способствуют вдыхаемый воздух, а также масса протеза. Для создания опоры протеза большое значение имеет альвеолярный гребень и остатки твердого неба. Для предупреждения опрокидывания протеза используют опору внутри дефекта. Эта опора может быть обеспечена контактом протеза с любой анатомической структурой, служащей достаточно твердым основанием: нижняя стенка орбиты, передняя поверхность височной кости возле височной ямки, носовая перегородка и крыловидная пластинка. Для уменьшения смещения резекционного протеза в вертикальном направлении, необходимо уменьшить массу, делая его пустотелым.

Наложение протеза включает ряд проверочных тестов: окклюзионные взаимоотношения, герметизация, фиксация и др. Основными признаками герметизации ротовой полости являются восстановление речи (устранение открытой гнусавости). Признаком герметизации полости рта является и то, что при приеме жидкой пищи, проглатывании воды, а также при полоскании при наклонном положении головы, вода не попадает в нос. Кроме того, должна появиться возможность надуть щеки и при этом воздух не должен проходить через нос, а также должно быть свободное открывание рта. Необходима также точная проверка артикуляции.

Нами был изготовлен новый полный съемный резекционный протез, который вполне успешно прошел эти тесты (рис. 1б).

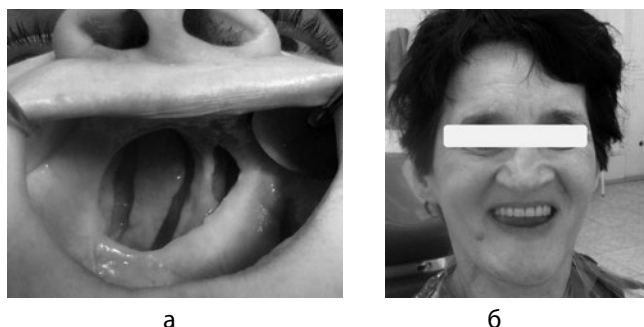


Рис. 1. Больная С. 56 лет:

а — клиническая картина (на момент обращения),
б — тест на фиксацию — при широком открывании рта протез не смещается

Клинический случай 2.

На кафедру ортопедической стоматологии УГМА обратился пациент 3., 47 лет с врожденным дефектом твердого неба для повторного протезирования. На верхней челюсти зубы имеют подвижность 2-3 степени, альвеолярные отростки атрофированы, твердое небо плоское, деформировано после ушивания дефекта, имеются рубцы и тяжи. Старым протезом пациент пользуется более 20 (!) лет. Клиническая картина усугубляется тем, что протез имеет плохую фиксацию, не соответствует протезному ложу, отстает от альвеолярных отростков, есть дефекты зубного ряда. На нижней челюсти — частичная потеря зубов, осложненная генерализованным пародонтитом (протезирование не проводилось) (рис. 2а).

На верхнюю челюсть нами был изготовлен частичный пластиночный протез с дублированным зубным рядом в области 2.5 зуба и пластиночный протез на нижнюю челюсть. В результате были восстановлены утраченные функции, восстановлены окклюзионные взаимоотношения, появилась возможность свободного открывания рта благодаря хорошей фиксации протезов (рис. 2б).

Оба этих клинических случая объединяет сложность анатомических условий и длительность пользования старыми протезами из-за отказа врачей изготовить новые, что еще больше усугубило условия для протезирования.

Значительные положительные результаты проведенного нами ортопедического лечения, помимо правильного рационального конструирования протезов, стали возможны благодаря дополнительному использованию

для лучшей фиксации специальных фиксирующих кремов. В настоящее время в арсенале стоматологов появилось достаточно много адгезивных средств. Одним из оптимальных в применении, на наш взгляд, является крем «Корега» фирмы «ГлаксоСмитКляйн Хелскер» (Великобритания), использующий третье поколение адгезивов — двойную соль Гантрез (сополимер винилметилового эфира и малеинового ангидрида). Эта соль, действуя, как «водяной магнит», притягивает влагу из полости рта, за счет чего происходит образование сетчатой структуры — «сшивка» компонентов. Крем «Корега» не токсичен (не содержит цинк); имеет 3 разновидности («Экстра сильный Мятный», «Освежающий вкус» и, что особенно нравится пациентам, — «Нейтральный вкус»). Крем обеспечивает герметизацию, препятствуя попаданию частиц пищи под базис протеза; удерживает съемный протез в течение всего дня; улучшает восприятие окклюзионных нагрузок при пережевывании разных продуктов; обеспечивает комфорт при жевании за счет сохранения амортизационного эффекта. Помимо этого он легко наносится, имея удобное узкое горлышко тюбика (рис. 2в).

В процессе привыкания пациенты обучаются рациональному введению протеза, правильному уходу и использованию средств гигиены за полостью рта и протезом. В арсенале фирмы «ГлаксоСмитКляйн Хелскер» есть все необходимое как для ухода за полостью рта, так и по уходу за протезами (зубные пасты, ополаскиватели, очищающие таблетки для протезов и даже контейнеры для их хранения).

Оба пациента после незначительных необходимых коррекций быстро адаптировались к протезам. Отмечают нормализацию приема пищи, восстановление речи, улучшение внешнего вида и общего психо-эмоционального состояния. Профилактические осмотры, проведенные через 6 и 12 месяцев, подтвердили полученные положительные результаты.

Срок годности съемных челюстно-лицевых протезов ограничивается 2-4 годами, после чего требуется их замена или перебазировка. Необходимость изготовления новых протезов может быть обусловлена плохой фиксацией или нарушением герметизации ротовой полости, желанием больного иметь запасные протезы и т.п. Обо всем этом пациенты обязательно были информированы.

Выводы.

Таким образом, несмотря на новые технологии в стоматологии, проблемы адаптации к съемным протезам, до сих пор не решены, особенно при полной потере зубов. Наиболее остро они проявляются у лиц со сложно-челюстной патологией. Целью протезирования при такой патологии является восстановление утраченных функций, что порой бывает весьма проблематичным из-за сложности рельефа протезного ложа и отсутствия оптимальных условий для фиксации съемных протезов. Однако, применяя знания конструирования съемных протезов с учетом сложных анатомо-физиологических особенностей протезного поля на верхней челюсти у больных со сложно-челюстной патологией и используя доступные современные средства, улучшающие фиксацию протезов, можно добиться

значительных результатов в адаптации и тем самым повысить качество жизни таких пациентов.

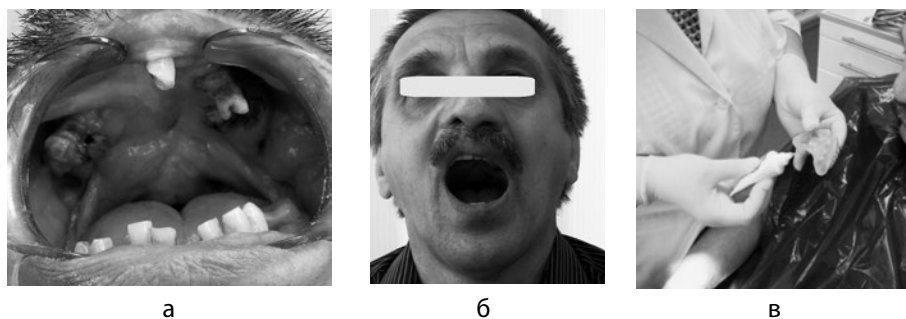

Рис. 2. Больной 3. 47 лет:

- а — клиническая картина (на момент обращения);
- б — тест на фиксацию протеза — при широком открывании рта протез не смещается; в — обучение пациента навыкам нанесения фиксирующего крема

ЛИТЕРАТУРА:

1. Еловикова Т.М., Уварова Л.В., Кошечев А.С. Клинико-морфометрические характеристики зубов и тканей пародонта у больных пародонтитом. //Уральский медицинский журнал», № 10 (50), 2008.— С. 61-65.
2. Карасева В.В., Борисов О.С. Анализ структуры оперативных вмешательств по поводу онкологических заболеваний челюстно-лицевой области в крупном промышленном регионе (на примере Свердловской области и г. Екатеринбурга). //Уральский Медицинский Журнал, № 10 (50), 2008.— С. 10-13.
3. Карасева В.В. Особенности ортопедической реабилитации при дефектах твердого неба. //Проблемы стоматологии. №4, 2010.— С. 26-28.
4. Карасева В.В. Отдаленное протезирование онкологического больного с полной потерей зубов после резекции половины верхней челюсти //Материалы конференции «Актуальные проблемы стоматологии» г. Челябинск, 16-17 марта 2010.— С. 36-40.
5. Карасева В.В. //Проблемы адаптации к съемным протезам на верхней челюсти у больных со сложно-челюстной патологией Уральский медицинский журнал, №8, 2012 — С. 36-40.
6. Global goals for oral health 2020/Hobdell M., Petersen P.E., Clarkson J., Johnson N.// International Dental Journal.— 2003.— Vol. 53.— P. 285-288.

А. А. Каримова, Г. Н. Андрианова

**ВНЕДРЕНИЕ СОВРЕМЕННЫХ ТЕХНОЛОГИЙ КАТЕГОРИЙНОГО
МЕНЕДЖМЕНТА В ПРАКТИКУ РАБОТЫ ГУП СО «ФАРМАЦИЯ»**

*Уральский государственный медицинский университет
г. Екатеринбург*

Аннотация

Статья посвящена проблемам внедрения современных экономических технологий управления фармацевтической деятельностью с акцентом на потребностях пациента и комплексным подходом к управлению всей совокупностью бизнес-процессов. Для оценки экономической эффективности технологий категорийного менеджмента проведен не только комплексный анализ ассортиментной политики ГУП СО «Фармация», но и анализ социальных эффектов его внедрения в фармацевтическую практику.

Ключевые слова: организация фармацевтической деятельности, методология управления, категорийный менеджмент в фармации, оптимизация ассортимента, социальные функции аптеки.

Категорийный менеджмент — современная технология управления ассортиментной, закупочной и маркетинговой политикой предприятий, имеющих розничные торговые точки и централизованное офисное управление [1]. За прошедшие три года нами была проведена работа по адаптации экономических технологий категорийного управления ассортиментом реалиям фармацевтического рынка и их внедрению в работу государственного унитарного предприятия Свердловской области «Фармация» (ГУП СО «Фармация»).

Для оценки экономической эффективности технологий категорийного менеджмента про-

веден комплексный анализ ассортиментной политики ГУП СО «Фармация», включающий анализ ассортимента в динамике за три года по показателям товарооборота в стоимостных и физических единицах, объема валового дохода от реализации товаров аптечного ассортимента по ценовым категориям и потребительским группам в различных форматах и категориях аптечных организаций сети в четырех основных сегментах (оптовом, розничном, льготном и госпитальном) с учетом специфики реализации государственных и рыночных задач.

Использование разработанной методологии управления фармацевтической деятель-