

Aus dem Institut für Anatomie
der Universität Rostock
Direktor: Professor Dr. med. A. Wree

**Botulinum-Neurotoxin-A induzierte cholinerge
Varikositäten im Caudatus-Putamen-Komplex der Maus:
eine quantitative Studie**

Inauguraldissertation
zur Erlangung des akademischen Grades
Doktor der Medizin (Dr. med.) der Medizinischen Fakultät
der Universität Rostock

Vorgelegt von Juliane Spiewok, geboren am 25. 10. 1983 in der Hansestadt Greifswald
Schwerin 2017

Gutachter:

1. Gutachter: Prof. Dr. med. Andreas Wree, Institut für Anatomie, Universität Rostock
2. Gutachter: Prof. Dr. med. Dr. h.c. Karl Zilles, Forschungszentrum Jülich
3. Gutachter: PD Dr. med. Christoph Kamm, Klinik und Poliklinik Neurologie, Universitätsmedizin Rostock

Eröffnung des Promotionsverfahrens: 14.05.2017

Datum der Verteidigung: 09.05.2018

Abkürzungsverzeichnis

6-OHDA	6-Hydroxydopamin
ABC-Komplex	Avidin/Biotinyl-Peroxidase-Complex
BiVs	Botulinum-Neurotoxin-A-induzierte Varikositäten
BoNT	Botulinum-Neurotoxin(e)
BSA	Rinderserumalbumin
ChAT	Cholinacetyltransferase
COPD	Chronisch-obstruktive Lungenerkrankung
COMT	Catechol-O-Methyltransferase
CPu	Caudatus putamen
DAB	Diaminobenzidin
DBS	Tiefe Hirnstimulation
DGN	Deutsche Gesellschaft für Neurologie
GABA	Gamma-Aminobuttersäure
GPe	Globus pallidus pars externa
GPi	Globus pallidus pars interna
HC	Schwere Kette der BoNT
IPS	Idiopathisches Parkinsonsyndrom
kDa	Kilodalton
KG	Körpergewicht
LC	Leichte Kette der BoNT
L-Dopa	L-3,4-Dihydroxyphenylalanin
MAG	Myelinassoziertes Glycoprotein
MAO-B	Monoaminoxidase-B
MSN	Medium spiny neurons
NAP	Neurotoxin-assoziiertes Protein
NMDA	N-Methyl-D-Aspartat
NRS	Normales Kaninchenserum
PBS	Phosphatpuffer
SNAP-25	Synaptosom-assoziiertes Protein-25 kDa
SNARE	soluble N-ethylmaleimide-sensitive factor attachment protein receptor
SNe	Substantia nigra pars compacta
SNCA	α -Synuclein
SNr	Substantia nigra pars reticulata
STN	Nucleus subthalamicus
SV2	synaptisches Vesikelprotein 2
TH	Tyrosinhydroxylase

Inhalt

ABKÜRZUNGSVERZEICHNIS	2
ZUSAMMENFASSUNG	6
1. EINLEITUNG	8
1.1 Der idiopathische Morbus Parkinson	8
1.1.1 Epidemiologie.....	8
1.1.2 Ätiologie	9
1.1.3 Das extrapyramidal-motorische System-die Basalganglien.....	12
1.1.4 Pathophysiologie des idiopathischen Morbus Parkinson	18
1.1.5. Die Kardinalsymptome	20
1.1.6 Fakultative Symptome	22
1.1.7 Therapie und Therapieansätze	24
1.1.8 Botulinum-Neurotoxin-A.....	30
1.1.9 Fragestellung dieser Arbeit	33
2. MATERIAL UND METHODEN	35
2.1 Verwendete Tiere	35
2.2 Operation der Tiere	35
2.3 Tötung der Tiere	36
2.4 Anfertigung der Schnitte mit Hilfe des Cryostaten	37
2.5 Immunhistochemische Färbung	38
2.5.1 Cholinacetyltransferase-Färbung (ChAT-Färbung)	38
2.5.2 Färbeprotokoll.....	39
2.5.3 Tyrosinhydroxylase-Färbung (TH-Färbung)	41
2.6 Stereologische Auswertung der BiVs	42
2.7 Statistik	45
3. ERGEBNISSE	46

3.1 Zeitliche Veränderungen der numerischen Dichte der ChAT-positiven Varikositäten.....	46
3.2 Zeitliche Veränderung der mittleren Volumina der ChAT-positiven Varikositäten.....	48
3.3 Dosisabhängige Veränderungen der numerischen Dichte der ChAT-positiven Varikositäten	51
3.4 Dosisabhängige Veränderungen der Volumina der ChAT-positiven Varikositäten.....	53
3.5 Ergebnisse der TH-Färbung.....	55
3.6 Weitere Ergebnisse	56
4. DISKUSSION	56
4.1 Entstehung der Varikositäten.....	56
4.2 Das Verteilungsmuster der Varikositäten.....	62
4.3 Veränderung der numerischen Dichte der ChAT-positiven Varikositäten.....	63
4.4 Veränderung der Varikositätenvolumina der ChAT-positiven Varikositäten.....	63
4.5 Einfluss der BoNT-A-Dosis auf die numerische Dichte der ChAT-positiven Varikositäten ...	65
4.6 Einfluss der BoNT-A-Dosis auf die Varikositätenvolumina der ChAT-positiven Varikositäten	67
4.7 Fehlen TH-positiver Varikositäten bei C57BL/6-Mäusen	67
4.8 Ausblick.....	69
5. DANKSAGUNG	70
6. ANHANG.....	72
6.1 Tabellenanhang.....	72
6.2 Quellenverzeichnis	78
6.3 Erklärung der eigenständigen Anfertigung	91
7. THESENBLATT.....	92

Zusammenfassung

Der idiopathische Morbus Parkinson zählt nach der Alzheimer-Erkrankung zu der zweithäufigsten neurodegenerativen Erkrankung der Welt. Aufgrund der veränderten demographischen Entwicklung der Bevölkerung ist mit einer Zunahme der Erkrankungsinzidenz zu rechnen. Von der Ersterwähnung 1817 bis heute haben Forschungen eine gute, jedoch nicht ausreichende Therapie des Morbus Parkinson mit sich gebracht. Bezüglich der neurodegenerativen Veränderungen kann man mittlerweile auf ein ausreichendes Basiswissen zurückgreifen. Bradykinese in Kombination mit Rigor, Tremor oder posturaler Instabilität gelten als pathognomisch. Die Symptomatik der Erkrankung erklärt sich aus einem gestörten Transmittergleichgewicht im Striatum, bei dem einem Dopaminmangel durch Zelluntergang eine Hyperaktivität des cholinergen Systems gegenüber steht.

Eine Heilung scheint noch immer nicht in Sicht. Aus diesem Grunde müssen neue Alternativen gefunden werden, um den Erkrankten ein weitgehend beschwerdefreies Leben zu schaffen, um die teils massiven Nebenwirkungen aktueller Therapien zu vermeiden.

Botulinum-Neurotoxin A (BoNT-A) scheint aufgrund seiner cholinergen Blockade zumindest im experimentellen Hemiparkinson-Modell eine Alternative zur momentan nicht ausreichenden medikamentösen Therapie des Hypercholinismus im Striatum zu sein. Es zählt zu den potentesten natürlichen Neurotoxinen, welche von einer Bakterienspezies gewonnen werden kann und ist in der Lage, dem Acetylcholinüberschuss im Striatum durch Blockade der Transmitterfreisetzung entgegen zu wirken. Eine intrastriatale Injektion zeigt erstens eine lokale Wirkung des Toxins aufgrund seiner Rezeptorabhängigkeit. Zweitens konnte ein Wirkungsmaximum beobachtet werden, dem ein Wirkungsabfall über Monate folgte. Eine gute Steuerbarkeit kann somit trotz fehlendem Antitoxin unterstellt werden. Drittens kommt es im Rahmen weiterer Untersuchungen bei angepasster Dosierung zu keinem Neuronenuntergang, was essentiell für eine effektive Therapie ist.

Hinweise auf Wirkdauer und Wirkradius lieferte die Analyse von Botulinum-Neurotoxin-A-induzierten Varikositäten, kurz BiVs. Ihr Vorkommen blieb nach intrastriatale Injektion auf das Striatum begrenzt und ihre Anzahl erfuhr eine zeitliche Dynamik mit einer Verringerung über ein Dreiviertel-Jahr hinweg. Zusätzlich konnte eine Größenzunahme der Varikositätenvolumina beobachtet werden. Bei den Kontrolltieren zeigten sich keine BiVs. Ein Zusammenhang zwischen verabreichter Dosis und Anzahl der Varikositäten fand sich nicht. Zuvor erfolgte die experimentelle Gabe von BoNT-A lediglich im Ratten-Tiermodell. In

der vorliegenden Studie wurde erstmals BoNT-A intrastriatal in normale C57BL/6-Mäuse injiziert und dessen Wirkung auf das Gewebe des Mausgehirns histologisch untersucht. Auf der Grundlage dieser Arbeit kann eine intrastriatale Applikation von BoNT-A zur Therapie des Morbus Parkinson nicht ignoriert werden.

1. Einleitung

Die Parkinson-Krankheit oder Morbus Parkinson ist eine neurodegenerative Erkrankung des extrapyramidal-motorischen Systems, die durch das Vorhandensein einer Bradykinese (Bewegungsverlangsamung) bis hin zur Akinese (Bewegungsstarre) in Kombination eines weiteren Kardinalsymptoms, also Rigor (Muskelstarre), Tremor (Muskelzittern) oder posturaler Instabilität (mangelnde Stabilität der aufrechten Körperhaltung) klinisch definiert ist. Des Weiteren können fakultative Begleitsymptome, wie sensorische, kognitive, emotionale oder vegetative Dysbalance hinzukommen. Als Unterscheidungsmerkmal zu anderen Systematrophien gelten, neben genannten Kardinalsymptomen, der asymmetrische Beginn der Symptomatik, sowie das Ansprechen der Beschwerden auf eine Dopamin-Ersatz-Therapie in Form von Levo-Dopa oder Dopamin-Agonisten (Dickson, 2012).

Je nach Ursache unterscheidet man zwischen dem primären idiopathischen Parkinson (IPS), dem genetischen Parkinson, sowie dem sekundären bzw. symptomatischen Parkinson. Letzterer kann beispielsweise durch Toxine, Entzündungen, Medikamente etc. hervorgerufen werden. Mit 75% der Erkrankungsfälle ist das idiopathische Parkinson-Syndrom die am häufigsten vorkommende Erkrankung dieses Formenkreises und soll deshalb Gegenstand dieser Arbeit sein (DGN-Leitlinie Parkinsonsyndrome, 2016).

1.1 Der idiopathische Morbus Parkinson

1.1.1 Epidemiologie

Der idiopathische Morbus Parkinson gehört zu den zweit-häufigsten neurodegenerativen Erkrankungen weltweit (Schapira, 1999), wobei die Prävalenzraten deutlich vom Alter und der ethnischen Herkunft abhängig sind. In Deutschland sind ungefähr 1-2 % der Menschen über dem 65. Lebensjahr erkrankt (Oertel et al., 2011). Aufgrund der demographischen Veränderungen wird es bis 2030 zu einer weltweiten Verdoppelung der Parkinson-Prävalenz der Über-50-jährigen kommen. Gerade in Entwicklungsländern wie China und Indien werden sich ernsthafte Probleme in der Versorgung und der sozialen Absicherung finden. In Deutschland wird die Zahl um 50 % zunehmen (Dorsey et al., 2007). Derzeit liegt das prozentuale Risiko, am Morbus Parkinson zu erkranken bei 4,4 % für Männer und 3,7 % für

Frauen (Elbaz et al., 2002).

Im Gegensatz dazu zeigen Untersuchungen, dass es mögliche protektive Faktoren gibt. Belegt sind hier vor allem das Rauchen von Zigaretten, aber auch der Kaffee- und Schwarzteekonsum, sowie die Einnahme nicht-steroidaler entzündungshemmender Medikamente (Elbaz und Moisan, 2008; Gao et al., 2011). Auch hohe Spiegel von Harnsäure im Serum scheinen vor der Erkrankung zu schützen bzw. das Fortschreiten zu verlangsamen (Elbaz und Moisan, 2008; Schlesinger und Schlesinger, 2008). Wichtig zu erwähnen ist auch, dass die Diagnose des Morbus Parkinson nicht anhand von neuropathologischen Methoden erfolgen kann. Es können nur pathologische Besonderheiten bezogen auf Histologie, Neurochemie und auf molekularer Ebene herangezogen werden, welche häufig mit der Erkrankung assoziiert sind (Dickson, 2012).

1.1.2 Ätiologie

Die Ursachen des idiopathischen Morbus Parkinsons scheinen einer multifaktoriellen Genese zu Grunde zu liegen. Es werden sowohl zelluläre, funktionelle, als auch externe Einflüsse in Betracht gezogen, jedoch scheint das Alter der größte Risikofaktor zu sein (de Lau und Breteler, 2006). Gesichert gilt eine Verschiebung des Transmittergleichgewichts im Striatum, verbunden mit einem Dopaminmangel und einem relativen cholinergem Übergewicht.

In einer Vielzahl von Studien konnte ein Zusammenhang zwischen dem Vorhandensein von Lewy-Körperchen bzw. Lewy-Neuriten und dem Fortschreiten der Degeneration neuromelanin-haltiger dopaminergischer Zellen der Substantia nigra pars compacta (SNc) gefunden werden, verbunden mit Zellverlust und einer reaktiven Gliose. Lewy-Körperchen sind in den neuronalen Perikarya zu finden und werden als intraneuronale, eiweißartige, zytoplasmatische Einschlusskörperchen beschrieben. Als Lewy-Neuriten werden massiv dystrophische efferente Zellfortsätze bezeichnet. Beide gelten als histopathologisches Korrelat zum idiopathischen Morbus Parkinson, können jedoch auch in weiteren zentralen und peripheren Neuronenpopulationen nachgewiesen werden (Dickson, 2012).

Hauptbestandteil beider Phänomene ist das präsynaptische Protein α -Synuclein. Es setzt sich aus 140 Aminosäuren zusammen und liegt physiologisch ungefaltet als Monomer im Zytosol, Zellkern und mitochondrien-assoziierten Zellmembranen des endoplasmatischen Retikulums vor (Maroteaux et al., 1988, Guardia-Laguarta et al., 2014). Dem gegenüber steht eine Studie

von Bartels und Mitarbeitern, welche das endogene α -Synuclein als gefaltete Tetramer-Struktur beschreiben, mit der Begründung, dass während ihrer Forschungen auf Denaturierung oder Erhitzen verzichtet wurde und so die natürliche Struktur erhalten werden konnte (Bartels et al., 2011).

Die Funktion dieses Proteins ist noch weitgehend ungeklärt, man geht davon aus, dass es eine wichtige Rolle bei der Aufrechterhaltung der Versorgung der präsynaptischen Endigungen mit synaptischen Vesikeln spielt. Des Weiteren vermutet man, dass α -Synuclein die Freisetzung des Neurotransmitters Dopamin reguliert und damit einen Einfluss auf bewusste und unbewusste Bewegungen hat (Kim et al., 2014).

In Gegenwart von Lipidmembranen kommt es jedoch zu einem Konfigurationswechsel, es entsteht eine gefaltete α -helikale Sekundärstruktur. Diese neigt zur Bildung von Dimeren, Oligomeren und fibrillären Strukturen. Posttranslationale Modifikationen des Proteins, wie Phosphorylierung, Nitrierung und Ubiquitinierung spielen eine große Rolle bei der Bildung von α -Synuclein-Aggregaten und der sich daraus ergebenden Neurotoxizität (Kim et al., 2014). Auch oxidativer Stress oder Mutationen im codierenden SNCA-Gen können zur Bildung dieser Aggregate führen.

Unter den neu entstandenen α -Synuclein-Spezies kann man generell zwischen mutierten, post-translational-modifizierten, aggregierten sowie oligomerischen Formen unterscheiden. Ihnen ist gemeinsam, dass sie über verschiedene Mechanismen zu einer Schädigung des umliegenden Gewebes führen. Zu diesen zählt erstens die Unterbrechung der physiologischen Neurotransmitterfreisetzung, indem sie die normale α -Synucleinfunktion stören. Sie fungieren hier als negativer Regulator der Dopaminausschüttung (Recasens und Dehay, 2014). Zweitens beeinträchtigen sie die Mitochondrien in ihrer strukturellen Integrität, Dynamik und Mitophagie, einschließlich der Komplex I-Aktivität. Drittens unterbrechen sie den vesikulären Transport zwischen endoplasmatischem Retikulum und Golgi-Apparat, was zu einer massiven toxischen Überlastung des endoplasmatischen Retikulums führt. Letztendlich stören sie den Proteinabbau innerhalb der Zelle, behindern physiologische Zellabläufe und können dadurch zu Zellschädigung und ihrem Untergang führen.

Es soll jedoch nicht unerwähnt bleiben, dass neueste Studien vorliegen, in welchen α -Synuclein-Multimeren neuroprotektive Eigenschaften zugewiesen werden, indem sie die Bildung des SNARE-Komplexes fördern (Burré et al., 2014), allerdings auch die Motilität, den Transport und die Wiederverwertung synaptischer Vesikel einschränken (Wang et al., 2014).

Nun sind die beschriebenen Lewy-Körperchen nicht nur in der geschädigten Substantia nigra anzutreffen, sondern auch darüber hinaus (Jellinger, 1991). Auf dieser Grundlage entwickelten Braak und Mitarbeiter 2006 eine Einteilung des Parkinsons in sechs verschiedene Stadien, indem sie die Einlagerung pathologischer α -Synuclein-Derivate erfassten. Laut diesem Schema treten erste abnormale Einlagerungen im dorsalen motorischen Vagus Kern des Rückenmarks und im vorderen Bulbus olfactorius auf. Es folgen der Befall des Nucleus coeruleus, sowie der dopaminergen Neurone der Substantia nigra. Im weiteren Krankheitsverlauf sind der frontobasale Hirnabschnitt, Amygdala und mediale Anteile des Temporallappens betroffen. Am Ende breitet sich die Pathologie über die gesamte corticale Konvexität aus (Braak et al., 2006).

Mit Hilfe dieser Untersuchungen konnte gezeigt werden, dass es sich bei der Erkrankung um einen nicht nur rein zentralen Befall handelt. Auch ein Befall des enterischen Nervensystems konnte nachgewiesen werden. In Anbetracht dieser Erkenntnisse wurde die „dual-hit“-Theorie aufgestellt. Sie besagt, dass eine neurotropische Noxe, entweder direkt über die Darm- oder Nasenschleimhaut oder indirekt über enteral aufgenommenes Nasensekret oder Speichel, in die Axone des Meissner-Plexus eindringt und über retrograden transsynaptischen Transport in das Rückenmark fortgeleitet wird (Hawkes et al., 2009). Aufgrund dieser Pathogenese lassen sich auftretende Frühsymptome wie Verstopfung und Einschränkungen des Geruchssinnes erklären.

Die Zeitspanne vom Eindringen des Agens bis zum Auftreten motorischer Symptome beträgt, abhängig verschiedener Variablen, ungefähr zwanzig Jahre. Insgesamt ergibt sich eine Zeitspanne von vierzig Jahren, vom Beginn des Auftretens frühester non-motorischer Symptome bis zum Tod (Hawkes et al., 2010).

All diese erwähnten histopathologischen Forschungsergebnisse legen nahe, dass es zu einem Transport von α -Synuclein innerhalb des Organismus kommen muss. Und tatsächlich zeigen Studien eine Sekretion sowie Aufnahme pathologisch gefalteter Derivate in vivo. Betroffen davon sind nicht nur Neurone, sondern auch die Gliazellen im Gehirn, wodurch es zu einer chronischen Entzündung kommt (Recasens und Dehay, 2014).

Auf der Grundlage dieser Ergebnisse sprechen neueste Studien im Rahmen des idiopathischen Morbus Parkinson von einer Prionenerkrankung. 2008 wurde eine Autopsie an zwei Parkinsonpatienten durchgeführt, die mehr als zehn Jahre überlebten, nachdem sie sich embryonale dopaminerge Neurone zur Behandlung transplantieren ließen. Das überraschende Ergebnis zeigte eine intrazelluläre α -Synuclein-Anhäufung in Form von Lewy-Körperchen in

den vorher nicht betroffenen embryonalen Neuronen. Es muss also zu einer Art Übertragung von α -Synuclein auf die gesunden embryonalen Neurone gekommen sein. Weitere Autopsien stellten das gleiche Bild dar, jedoch nur bei Patienten, welche mindestens fünf Jahre überlebten. Es braucht also einige Zeit, bis sich Lewy-Körperchen in gesunden Zellen entwickeln (Kim et al., 2014, Brundin et al., 2010).

Zusammengefasst stellt sich der Morbus Parkinson als progrediente Systemerkrankung dar, bei der es zum interzellulären Transport von α -Synuclein kommt und somit ein annähernd stereotypischer Krankheitsverlauf beobachtet werden kann.

Als toxisches Agens spielen wahrscheinlich Umweltfaktoren eine wichtige Rolle (Campenhausen et al., 2005). Als gesichert gilt, dass eine 14-tägige Exposition mit 1-Methyl-4-Phenyl-1, 2, 3, 6-Tetrahydropyridin zur Parkinsonerkrankung führt. Pestizide und Herbizide hingegen gehen lediglich mit einem erhöhten Risiko einher (Schapira, 1999). Laut einer neuen retrospektiven Studie führt ein hoher Amphetamin-Konsum zu einem dreifach erhöhten Risiko, an Parkinson zu erkranken (Curtin et al., 2015).

1.1.3 Das extrapyramidal-motorische System-die Basalganglien

Das extrapyramidal-motorische System dient wie das pyramidale System zur Steuerung komplexer motorischer Vorgänge, wobei das pyramidale System für willkürliche Bewegungen und Feinmotorik zuständig ist. Synergistisch dazu dient das extrapyramidale-motorische System im Wesentlichen der Aufrechterhaltung des Muskeltonus, der Steuerung von Massenbewegungen der proximalen Extremitätenmuskulatur sowie der Korrektur der Körperhaltung. Eine Trennung beider Systeme ist unter physiologischen Aspekten kaum möglich, didaktisch aber sinnvoll. Der Begriff „extrapyramidal-motorisches System“ gilt heute in Fachkreisen als irreführend, soll aber zum Verständnis beibehalten werden.

Das extrapyramidal-motorische System setzt sich aus den Basalganglien und deren neuronalen Verschaltungen zwischen Cortexarealen und speziellen Thalamusregionen zusammen. Die Basalganglien lassen sich weiter in das Striatum, den Globus pallidus, die Substantia nigra und den Nucleus subthalamicus unterteilen (Thümler, 2002). Sie liegen beidseits in der Tiefe des Großhirns.

1.1.3.1 Anatomie

Das Striatum setzt sich morphologisch aus einem dorsalen und einem ventralen Anteil zusammen: dem Nucleus caudatus und dem Putamen (Deetjen et al., 2004). Beide werden durch Faserbahnen miteinander verbunden, wodurch makroskopisch ein streifenförmiges Muster erscheint (Striatum (lat. „striatus“ = „gestreift“) = „Streifenkörper“). Das Putamen ist funktionell eher skelettomotorisch, der Nucleus caudatus eher okulomotorisch und kognitiv ausgerichtet (Klinke et al., 2005). Funktionell kann man das Striatum in einen sensomotorischen, einen assoziativen und ein limbischen Bereich unterteilen (Deetjen et al., 2004).

Medial zum Striatum befindet sich der antagonistische Globus pallidus (zu Deutsch „blasse Kugel“). Er wird in eine laterale, bewegungsfördernde Pars externa und eine mediale, bewegungshemmende Pars interna unterteilt (Klinke et al., 2005). Entwicklungsgeschichtlich wird er dem Diencephalon zugerechnet (Hirsch, 2013).

Die Substantia nigra ist ein Kernkomplex, welcher im Mesencephalon dorsal der Hirnschenkel gelegen ist. Auch hier unterscheidet man zwei Teilbereiche: Pars compacta und Pars reticulata. Die Pars compacta wird aus dicht gelagerten melaninhaltigen Neuronen gebildet, welche makroskopisch eher dunkel erscheinen. Die eher rötlich erscheinende Pars reticulata ist durch einen hohen Eisengehalt charakterisiert. Aufgrund dieser morphologischen Eigenschaften erhielt die Substantia nigra ihren Namen („schwarze Substanz“) (Trepel, 2008).

Der Nucleus subthalamicus (STN) zählt zusammen mit dem Globus pallidus zum Subthalamus. Er liegt im ventralen Diencephalon medial der Capsula interna und hat die Form einer bikonvexen Linse. Er steht vor allem mit dem Globus pallidus in enger Verbindung und ist der einzige ausschließlich exzitatorische Kern (Oertel et al., 2011).

1.1.3.2 Die Basalganglienschleife

Die Basalganglien besitzen eine separate Eingangs- sowie Ausgangsebene.

Generell erreichen alle Afferenzen das Striatum, alle Efferenzen verlassen das Kerngebiet aus der Substantia nigra pars reticulata (SNr) sowie aus dem internen Globus pallidus pars interna

(GPi). Die Afferenzen werden vom motorischen und sensorischen Cortex (kortikostriatales System), den intralaminären Thalamuskernen und dem Pars compacta der Substantia nigra gebildet (Deetjen et al., 2004). Aufgrund der topographischen Projektion des kortikostriatalen Systems auf das Striatum ergibt sich die Unterteilung (von ventromedial nach dorsolateral) in ein sensomotorisches, assoziatives und limbisches System (Speckmann et al., 2008; Redgrave et al., 2010).

Ventrolaterale und anteroventrale Thalamusgebiete sind Ziele der Efferenzen (Deetjen et al., 2004).

Die Kerne sind untereinander komplex verschaltet. Sämtliche Afferenzen werden über das Striatum über einen „direkten“ oder „indirekten“ Weg über Zwischenstationen zu den Ausgangskernen geleitet. Der direkte Weg bezeichnet die monosynaptische Projektion des Striatums auf den GPi, sowie die retikulären Neurone der Substantia nigra. Seine Stimulation wirkt bewegungsfördernd (Speckmann et al., 2008).

Der indirekte, bewegungshemmende Weg verläuft über mehrere Zwischenstationen vom Striatum über den Globus pallidus pars externa (GPe) und dem Nucleus subthalamicus zu den beiden Ausgangskernen SNr und dem GPi. Das indirekte System kann durch eine interne Schleife zwischen Striatum und Substantia nigra pars compacta (SNc) erweitert werden (Speckmann et al., 2008).

Ob ein Kerngebiet erregt oder inhibiert wird, ist abhängig von den jeweilig exprimierten Rezeptoren, Transmittern und Kotransmittern. Transmitter werden häufig von Aminosäuren gebildet und sind spezifisch für ein Kerngebiet. In der Basalganglienschleife spielen Glutamat (exzitatorisch), Gamma-Aminobuttersäure, kurz GABA (inhibitorisch) und Dopamin (je nach postsynaptischem Rezeptor entweder exzitatorisch oder inhibitorisch) eine wichtige Rolle.

Glutamat kommt als Transmitter in den kortikostriatalen Afferenzen, sowie im Nucleus subthalamicus im indirekten Weg vor.

GABA wird von den meisten Kerngebieten als Botenstoff benutzt: den Projektionsneuronen des Striatums, dem Globus pallidus und den beiden Ausgangskernen, sowie den Neuronen des externen Anteils des Pallidums.

Dopamin findet sich in den Neuronen der SNc zur Kontrolle der kortikostriatalen Afferenzen. Es kommt entweder zur Erregung oder Hemmung der striatalen Projektionsneurone und damit zur Stimulation des direkten oder indirekten Weges.

Kotransmitter sind meist Neuropeptide, von denen es auch mehrere innerhalb eines Kerngebietes geben kann. Durch sie werden die primären Transmittersysteme in diverse

Untersysteme unterteilt und die synaptische Übertragung verstärkt (Speckmann et al., 2008). In der Basalganglienschleife spielen vor allem Metenkephalin, Substanz P und Dynorphin eine wichtige Rolle. Bei Metenkephalin handelt es sich um ein Opiodpeptid. Es dient als Kotransmitter der striatalen Projektionsneurone zum externen Teil des Globus pallidus.

Substanz P ist ein Neurokinin und Kotransmitter der striatalen Neurone, welche sowohl zum internen Teil des Globus pallidus, als auch zu beiden Teilen der Substantia nigra ziehen. Es wird in Kombination mit Dynorphin, einem weiteren Opiodpeptid, auch in den GABA-ergen Projektionsneuronen der Ausgangskerne synthetisiert (Speckmann et al., 2008).

Das Striatum besteht zu 5-10 % aus cholinergen oder GABA-ergen Interneuronen. Den Großteil mit rund 90 % stellen GABA-erge Projektionsneurone, so genannte „medium spiny neurons“ (MSN). Zusätzlich dazu enthalten sie Kotransmitter, entweder Substanz P und Dynorphin oder Metenkephalin. Je nachdem, welcher Dopamin-(D)-Rezeptor und Kotransmitter vorhanden ist, wird der direkte oder der indirekte Weg aktiviert. Beim direkten Weg handelt es sich um eine striatale Zellpopulation mit D1-Rezeptoren, welche Substanz P und Dynorphin synthetisieren und den GPi steuern. Der indirekte Weg wird aus D2-Rezeptor-tragenden Projektionsneuronen gebildet, die Metenkephalin enthalten und auf den GPe projizieren (Oertel et al., 2011). Durch die kontinuierliche GABA-Freisetzung aus dem GPi wird der ventrolaterale Thalamus tonisch inhibiert (Speckmann et al., 2008).

Eine Ausschüttung von Dopamin aus der SNc hat also eine Aktivierung der D1- oder D2-Rezeptoren zur Folge. Bei Stimulation der D1-Rezeptoren der striatalen Projektionsneurone kommt es zur Ausschüttung von GABA und Substanz P mit nachfolgender Inhibition der GABA-ergen Projektionsneurone des GPi sowie der SNr. Dadurch kommt es zu einer verminderten Inhibition, also einer Disinhibition des ventrolateralen Thalamus, welcher dann seine Entladungsrate auf den prämotorischen Cortex erhöht. Dadurch erklärt sich die bewegungsfördernde Wirkung des direkten Weges (**Abbildung 1**).

Beim indirekten Weg wirkt das Dopamin der SNc inhibitorisch auf die GABA-ergen Neurone mit D2-Rezeptor-Besatz. Diese projizieren hemmend auf den GPe, der normalerweise in Ruhe eine hohe Entladungsfrequenz aufweist. Die GABA-ergen Projektionsneurone des GPe wirken hemmend auf den glutamatergen STN und den GPi, wohingegen der GABA-erge GPi den Thalamus inhibiert und hierdurch auch die Aktivität des prämotorischen Cortex hemmen kann (Speckmann et al., 2008) (**Abbildung 1**).

Die SNc ist also in der Lage, Bewegungen durch Dopaminfreisetzung zu fördern oder durch

eine Blockade der Dopaminsekretion Bewegungen zu inhibieren. Ob es sich bei den striatalen „medium spiny neurons“ um eine oder verschiedene Zellpopulationen handelt ist bislang noch nicht geklärt. Bei Forschungen an Ratten fand man neben einzelnen D1- oder D2-Rezeptor-tragenden Neuronen auch Neurone mit einer Koexpression von D1-/D2-Rezeptoren. Sie befinden sich im dorsalen Striatum und bilden ungefähr 5 % der Gesamtpopulation. Man geht davon aus, dass im ventralen Striatum noch weitaus mehr zu finden sind (Perreault et al., 2010).

Sicher scheint, dass für die Durchführung gewohnter Bewegungen das dopaminerge System essentiell ist, während zielgerichtete Aktionen eher Dopamin-unabhängig sind (Redgrave et al. 2010).

Neben dem direkten und indirekten Projektionsweg spielt noch eine weitere Verschaltung der Basalganglien eine wichtige Rolle: Der STN wird zusätzlich zur pallidalen Verschaltung auch vom primär supplementären motorischen Cortex erregt. Diese cortico-subthalamo-pallidale Schleife wird auch als „hyperdirekter Weg“ bezeichnet. Durch sie kann der motorische Cortex über den STN direkt exzitatorisch auf den GPe wirken, ohne das Striatum mit einzubeziehen. Vereinfacht werden bei Einleitung einer willkürlichen Bewegung über den „hyperdirekten Weg“ bestimmte thalamische und corticale Strukturen inhibiert, um gleichzeitig den direkten Weg zu aktivieren und den indirekten Weg vermehrt zu inhibieren. Dadurch werden nur ausgewählte Bewegungsprogramme initiiert, ausgeführt und beendet, alle anderen werden unterdrückt (Nambu, 2004).

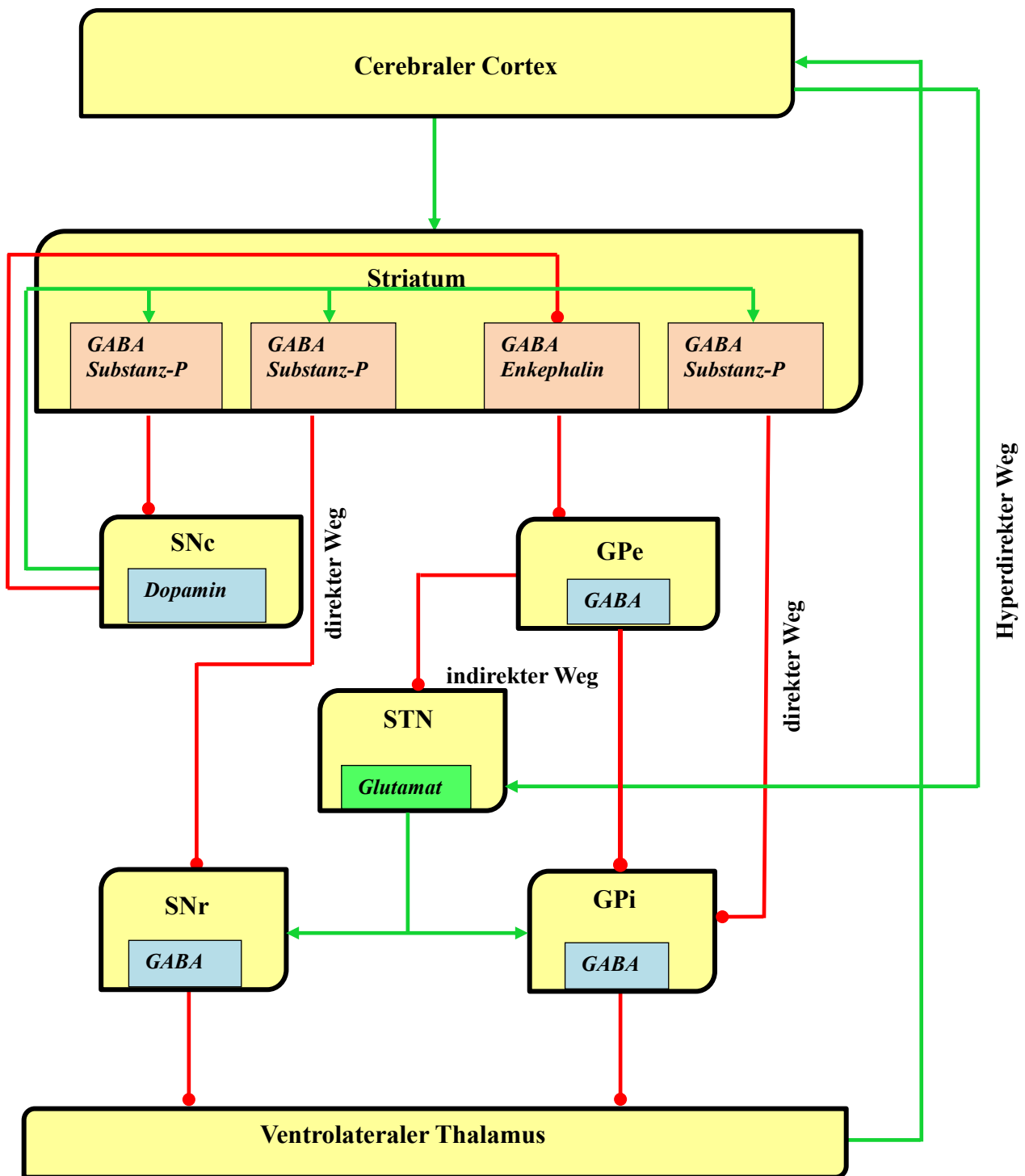


Abbildung 1: Darstellung der Projektionswege der Basalganglien mit direktem, indirektem und hyperdirektem Weg und Neurotransmittern.

SNc= Substantia nigra, Pars compacta; SNr= Substantia nigra, Pars reticulata; STN= Nucleus subthalamicus; GPi= Globus pallidus, Pars interna; GPe= Globus pallidus, Pars externa

grün= exzitatorische Verbindungen, rot= inhibitorische Verbindungen

1.1.4 Pathophysiologie des idiopathischen Morbus Parkinson

Der Morbus Parkinson wird zu den hypokinetischen Erkrankungen gezählt. Die Ursache hierfür findet sich sowohl auf funktioneller als auch zellulärer Ebene.

Charakteristisch findet sich auf funktioneller Ebene eine Degeneration der dopaminergen Neurone der ventrolateralen SNc. Dies führt zu einem Verlust der Innervation der dopaminergen striatalen Projektionsneurone mit nachfolgendem Untergang der Zellen. Nach Untersuchungen an verstorbenen Parkinson-Patienten stellte man fest, dass im kaudalen Putamen nur noch ein Prozent des ursprünglichen Dopamins vorhanden war. Auch der Nucleus caudatus war mit nur vier Prozent betroffen (Kish et al., 1988). Folglich kommt es zu einer Veränderung beider striatalen Projektionswege. Die D1-Rezeptor-tragenden Projektionsneurone werden vermindert aktiviert, eine dadurch fehlende Inhibition der Ausgangskerne führt zur vermehrten Hemmung der thalamischen Zielzellen. Gleichzeitig kommt es zu einer verminderten Hemmung der D2-Rezeptor-tragenden striatalen Neurone der indirekten Basalganglienschleife, wodurch der GPe massiv inhibiert wird. Dadurch verliert dieser seinen hemmenden Einfluss auf den STN und den GPi. Der STN erregt hierdurch nun vermehrt die glutamaterge SNr und ebenfalls den GPi. Auch hier kommt es durch die vermehrte GABA-Freisetzung zur Inhibition des ventrolateralen Thalamus (Speckmann et al., 2008).

Zusätzlich zu diesen Mechanismen wird der STN noch über den „hyperdirekten Weg“ aus Cortex und Thalamus stimuliert (**Abbildung 2**).

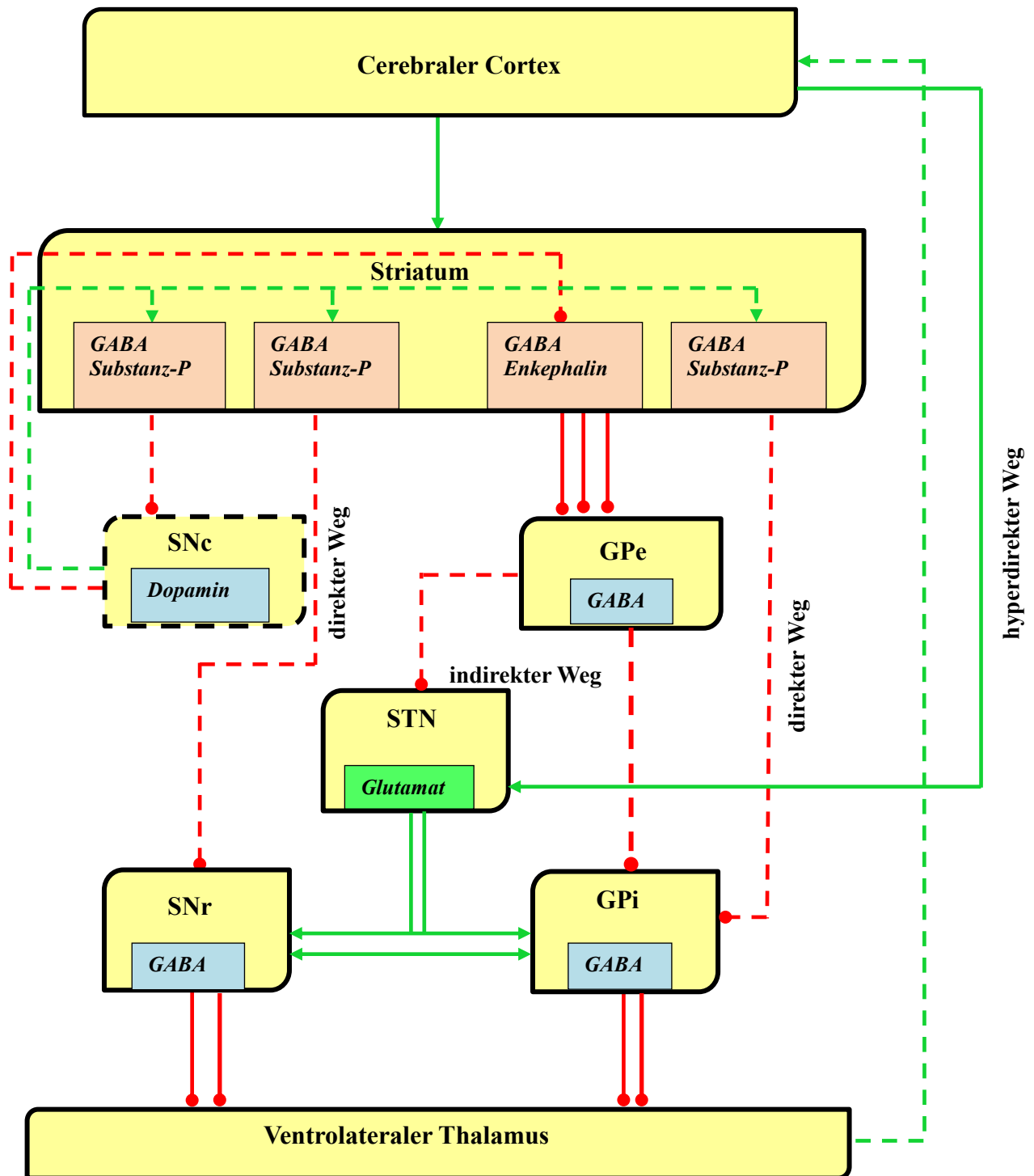


Abbildung 2: pathophysiologisches Modell zur Dysfunktion der Basalganglien.

Die gestörte Signalübertragung wird anhand unterbrochener Linien dargestellt. Als Resultat stellt sich eine massive Inhibition der Thalamuskern dar, was eine verminderte corticale Aktivität zur Folge hat.

SNc= Substantia nigra, Pars compacta; SNr= Substantia nigra, Pars reticulata; STN= Nucleus subthalamicus; GPi= Globus pallidus, Pars interna; GPe= Globus pallidus, Pars externa

grün= exzitatorische Verbindungen, rot= inhibitorische Verbindungen

1.1.5. Die Kardinalsymptome

Der Patient erlebt die Folgen des fehlenden funktionierenden Zusammenspiels der Neurone und ihrer Transmittersysteme als Unvermögen, automatisierte Bewegungsmuster ausführen zu können. Die „habitual control“ fällt weg, unbewusste Bewegungsabläufe können nicht mehr abgerufen werden („trapped in goal-directed control“). Lediglich bewusst gezielte Bewegungen können vom Betroffenen umgesetzt werden. Beispielsweise muss der Patient sich tatsächlich bewusst dafür entscheiden, beim Gehen einen Fuß vor den anderen zu setzen. Eine Ablenkung durch einen externen Stimulus hat eine sofortige Unterbrechung der Bewegung zur Folge (Redgrave et al., 2010). Dieser Pathomechanismus wird in der Medizin zu dem Symptom der Akinese zusammengefasst. Klinisch zeigen sich im Wesentlichen ein kleinschrittiges Gangbild mit fehlendem Mitschwingen der Arme, Schwierigkeiten beim Starten und Stoppen von Bewegungen, Sprachstörungen (leise, monotone, unverständliche Stimme), immer kleiner werdende Schrift (Mikrographie), sowie eine herabgesetzte Mimik und Gestik. Auch eine verminderte Bewegungsamplitude (Hypokinese) und Bewegungsverlangsamung (Bradykinese) können beobachtet werden (Pahwa und Lyons, 2013).

In späteren Stadien kann das sogenannte „freezing of gait“ (FOG) beobachtet werden. Es kann bei Richtungswechseln, beim Durchschreiten enger Passagen und Stress- oder Angstsituationen beobachtet werden. Der Patient tippelt auf der Stelle oder „friert“ in der Bewegung ein, er kann seine Füße nicht vom Boden abheben. Häufig sind Stürze die Folge (Okuma und Yanagisawa, 2008).

Ein weiteres Kardinalsymptom ist der Rigor. Er ist definiert als erhöhter Tonus der Skelettmuskulatur, der durch passive Bewegungen im Gelenk hervorgerufen wird. Der Pathomechanismus ist noch weitgehend ungeklärt, nach der aktuellen Studienlage geht man von vermehrten Ko-Kontraktionen der antagonisierenden Muskulatur während des gesamten Bewegungsablaufes aus (Kwon et al., 2014). In der Klinik findet sich ein gleichmäßiger, zäher bzw. wächserner, nicht federnder muskulärer Widerstand im Antagonisten und Agonisten, der Patient selbst empfindet die Extremität als steif. Eine Sonderform ist das „Zahnradphänomen“, welches durch rhythmische Unterbrechungen des Tonus charakterisiert ist (Oertel et al., 2011). Es entsteht durch Überlagerung der Tremor- und Rigorkomponente (DGN-Leitlinie Parkinsonsyndrome, 2016).

Die Tremor-Komponente der Parkinsonschen Erkrankung zeigt sich hingegen nur bei drei von vier Patienten. Sie wird als rhythmische, nicht steuerbare, alternierende Bewegung einer oder mehrerer Extremitäten beschrieben (Abdo et al., 2010). Beim idiopathischen Morbus Parkinson findet sich in erster Linie ein Ruhetremor der Hände. Er wird durch seine Frequenz von vier bis sechs Hertz charakterisiert, kann aber im Anfangsstadium auch bis zu neun Hertz erreichen und beginnt meist einseitig (Oertel et al., 2011). Dieser Typ 1-Parkinson-Tremor kann durch Konzentrationsübungen provoziert werden (Raethjen et al., 2008). Des Weiteren können neben dem klassischen Ruhetremor auch ein zusätzlicher Haltetremor mit erhöhter Frequenz (Typ 2-Parkinson-Tremor), sowie ein höher-frequenter Aktionstremor ohne Ruhetremor (Typ 3-Parkinson-Tremor) auftreten. Ob das Auftreten eines orthostatischen Tremors als krankheitsspezifisches Symptom bezeichnet werden kann, steht noch zur Diskussion (Leu Semenescu et al., 2007).

Man unterscheidet klinisch zwischen einer Tremor-dominanten Form und einer Non-Tremor Form. Tremor-dominante erkrankte Patienten weisen in Tests bessere kognitive Leistungen auf (Vakil et al., 1998). Der initiale Krankheitsverlauf entwickelt sich bei ihnen langsamer, als bei Non-Tremor-Patienten, jedoch verlieren sie diesen Vorteil gegenüber der anderen Patientengruppe im Laufe der Zeit (Selikhova et al., 2009). Post mortem weisen sie einen wesentlich geringeren Zellverlust unter anderem in der SNc auf, was die erwähnten Vorteile dieser Patientengruppe erklären könnte (Jellinger, 1999).

Das letzte wichtige Kardinalsymptom wird als posturale Instabilität bezeichnet. Sie tritt im mittleren Krankheitsstadium auf und zeigt sich klinisch in schweren Stürzen, welche zu Schädel-Hirn-Traumata und multiplen Frakturen führen können. Die Ursache liegt in einer gestörten Regulation der Stell- und Haltereфлекse, es kommt zu Gang- und Standunsicherheiten. Der Patient kann passive Stöße nicht mehr ausgleichen (Pulsion), beim Start oder während des Gehens nimmt die Schrittgeschwindigkeit zu, auch als Festination bezeichnet (Thümler, 2002). Welcher pathophysiologische Mechanismus dieses Phänomen auslöst konnte noch nicht geklärt werden. Grimbergen und Kollegen gehen davon aus, dass die Ursache in einer Läsion non-dopaminergere Strukturen liegt. Ein Verlust der Zellmasse des Locus coeruleus mit einem daraus resultierenden zentralen noradrenergen Defizit wird diskutiert (Grimbergen et al., 2009).

1.1.6 Fakultative Symptome

Aufgrund seiner komplexen Struktur manifestieren sich beim idiopathischen Morbus Parkinson noch weitere, weniger spezifische Krankheitszeichen, zu denen unter anderem die Kamptokormie, Blasenprobleme sowie vegetative und psychische Auffälligkeiten zählen.

Bei der Kamptokormie (griechisch: kamptein= beugen, kormos= Rumpf) handelt es sich um eine unfreiwillige, massive abnormale Flexion der thoraco-lumbalen Wirbelsäule, welche sich im Gehen, Stehen und Sitzen ausprägt, im Liegen jedoch verschwindet. Sie kann passiv behoben werden und ist vom Rigor abzugrenzen (Oertel et al., 2011). Eine genaue Angabe zur Prävalenz kann aufgrund verschiedener Studienergebnisse nicht gemacht werden, die Angaben differieren zwischen drei (Lepoutre et al., 2006) und sieben Prozent (Tiple et al., 2009). Eine Häufung in fortgeschrittenem Krankheitsverlauf ist belegt (Lenoir et al., 2010). Obwohl die Kamptokormie auch bei anderen Erkrankungen, wie Myasthenia gravis, Polymyositis und Morbus Alzheimer auftritt, ist die Ätiologie weitestgehend ungeklärt. Pathophysiologisch zeigt sich eine Destruktion der die Wirbelsäule aufrichtenden Musculi erector spinae, wodurch es zu einem Überwiegen der flektierend wirkenden abdominalen Muskulatur kommt. Aktuelle Studien zeigen histologisch eine fokale Myopathie der genannten Rückenmuskeln mit Fibrosierung, fettigem Umbau, Untergang bzw. Hypertrophie unterschiedlicher Fasergruppen und Enzymverlust. Der Grad der Veränderungen korreliert mit der Schwere der Symptomatik (Wrede et al., 2012).

Neben den oben erwähnten vorwiegend motorischen Symptomen gibt es beim Morbus Parkinson auch eine Vielzahl non-motorischer Symptome, auf die hier der Vollständigkeit halber eingegangen werden soll. Sie treten bereits bei Krankheitsbeginn häufig auf. Einige von ihnen, wie Depression und Hyposmie, können auch Jahre vor Auftreten motorischer Defizite in Erscheinung treten und werden mittlerweile als Vorboten des Morbus Parkinson postuliert (Oertel et al., 2011). Zu erwähnen sind hier Blasendysfunktion, Depressionen und Störungen des Geruchssinnes.

Blasenfunktionsstörungen treten eher im fortgeschrittenen Krankheitsverlauf bei 25 % der Patienten auf und äußern sich anfangs in Form eines gesteigerten Harndrangs bis hin zur Dranginkontinenz. Im Gegensatz zu den motorischen Symptomen spricht dieses nicht auf eine

Levodopa-Therapie an. Durch den Verlust dopaminerger Neurone wird der Miktionsreflex nicht mehr unterdrückt, was zu Harnabgang mit Restharnbildung führt (Sakakibara et al., 2014). Auch die Unfähigkeit zum Toilettengang durch Einschränkung der körperlichen Mobilität stellt einen wichtigen ursächlichen Faktor dar.

Annähernd die Hälfte aller Patienten mit Parkinson-Erkrankung leidet im Laufe der Zeit an Depressionen. Damit ist sie die häufigste psychiatrische Störung, gilt jedoch dennoch als unterversorgt. Die Patienten leiden an Interessenverlust und Anhedonie, aber auch an Dysphorie, Gereiztheit, Pessimismus und Traurigkeit. Typische Symptome einer Major-Depression in Form von Suizidgedanken, Schuldgefühlen und Verlust des Selbstwertgefühls treten eher seltener auf. Des Weiteren können Angststörungen begleitend zur Depression auftreten (Oertel et al., 2011). Aktuelle Studien belegen einen Zusammenhang zwischen dem Auftreten von Depressionen und einem Volumenverlust von Amygdala und Hippocampus, also extra-striatalen, non-dopaminergen Systemen (van Mierlo et al., 2015). Hier zeigt sich deutlich die Komplexität der Pathophysiologie des idiopathischen Morbus Parkinson.

Als annähernd universelles Symptom gilt die Störung der Geruchsdiskrimination und -wahrnehmung. Sie tritt bei 95 % der Patienten auf, nutzt man als Normwert die Riechfunktion gesunder, junger Personen. Hinsichtlich altersbezogener Normwerte findet sich bei annähernd 75 % der Betroffenen noch eine Hyposmie oder funktionale Anosmie. Da es sich um einen langsam progredienten Verlust des Geruchssinnes über mehrere Jahre handelt, wird er von den betroffenen Personen kaum wahrgenommen und daher selten diagnostiziert. Man geht von einer Zeitspanne von vier bis sechs Jahren aus, die sich zwischen dem Auftreten erster olfaktorischer und letztlich erster motorischer Störungen befindet (Hüttenbrink et al., 2013). Dies korreliert wiederum mit der Studie von Braak et al. (2006), in der erste Läsionen des Bulbus und Tractus olfactorius nachgewiesen wurden und die Substantia nigra erst im späteren Verlauf betroffen ist. Immerhin entwickeln zehn Prozent der erstgradigen Verwandten, welche eine Hyposmie aufweisen, im Laufe von zwei Jahren ein idiopathisches Parkinson Syndrom (Ponsen et al., 2004).

1.1.7 Therapie und Therapieansätze

Die Therapie des idiopathischen Morbus Parkinson kann bisher nur symptomatisch erfolgen, da bis heute eine exakte Ursache fehlt. Es sollte ein frühzeitiger Therapiebeginn angestrebt werden. Vor allem die medikamentöse Therapie spielt eine große Rolle, entweder mit Hilfe von Präparaten mit Dopamin und seinen Vorstufen als Wirkstoff, oder in Form von Rezeptoragonisten. Auch die Hemmung des molekularen Abbaus von Dopamin ist möglich. Auf der anderen Seite können auch die monoaminergen Transmitter und das cholinerge System medikamentös beeinflusst werden.

Im Vordergrund steht die Behandlung der akinetisch-rigiden Komponente mit Dopaminagonisten oder L-Dopa. Die Tremor-Komponente wird vor allem durch die dopaminerge Therapie vermindert, kann bei Versagen jedoch auch mit Anticholinergika behandelt werden. Besteht dann der Tremor weiter, kann man mit Off-Label Medikamenten, wie Clozapin oder Primidon und Propanolol einen Versuch starten (Oertel et al., 2011).

Im Gegensatz dazu steht der operative Eingriff in Form der tiefen Hirnstimulation.

Folgende Ausführungen beziehen sich auf die aktuelle Leitlinie für Parkinson-Syndrome (Stand: 2016).

1.1.7.1 Einsatz von Levo-Dopa

Als unverzichtbare Basistherapie des Morbus Parkinson gilt der medikamentöse Ersatz des Dopaminmangels im Striatum. Dadurch kann über mehrere Jahre eine annähernd normale Beweglichkeit erzielt werden (Sitzer und Steinmetz, 2011).

Bei Levo-Dopa handelt es sich um eine Vorstufe des Dopamins, welche immer in Kombination mit einem Decarboxylasehemmer, wie Carbidopa oder Benserazid, verabreicht werden muss, um einen vorzeitigen peripheren Abbau des Wirkstoffes und eventuelle Nebenwirkungen zu verhindern. Die Kombination beider Medikamentengruppen wird als L-Dopa bezeichnet. Auch eine gleichzeitige Gabe eines Catechol-O-Methyltransferase (COMT)- oder Monoaminoxidase (MAO)-B-Hemmers ist möglich (siehe unten).

L-Dopa ist in der Lage, die Blut-Hirn-Schranke zu überwinden. So kann es direkt vor Ort in Dopamin umgewandelt werden, um den vorhandenen Transmittermangel zu kompensieren. Es gilt als wirksamste Therapieform und kann in allen Erkrankungsstadien allein oder in

Kombination mit anderen Medikamenten eingesetzt werden. Da man bei Therapiebeginn eine Symptombefreiheit ohne wesentliche Nebenwirkungen beobachten kann, wird dieser Abschnitt auch als „honeymoon-Phase“ zwischen Neurologen und Patient bezeichnet (Sitzer und Steinmetz, 2011). Der Einsatz von L-Dopa führt zwar nicht zu einer Hemmung der Progression der Erkrankung, jedoch kann eine Lebenszeitverlängerung nachgewiesen werden (Oertel, 2011).

Als Nebenwirkungen sind vor allem motorische Therapiekomplicationen, besonders in Form von Dyskinesien und Dystonien, bekannt. Auch Fluktuationen, wie End-of-dose-Wirkungsverlust und Wechsel zwischen guter Beweglichkeit und ausgeprägter Starre, als On-Off-Phänomen bezeichnet, können auftreten. Finden sich zusätzlich noch psychiatrische Nebenwirkungen, wie visuelle Halluzinationen oder Verwirrheitszustände, bezeichnet man das Trias auch als Dopa-Spättsyndrom (Gerlach et al., 2007). Es tritt bei mindestens der Hälfte der betroffenen Patienten nach fünf bis sechsjähriger Therapie auf und kann außerdem zu erhöhter Sturzneigung mit vegetativen Symptomen führen (Berlit, 2006). Um dies möglichst weit hinaus zu zögern, wird jüngeren Patienten unter 65 Jahren eine Initialtherapie mit Dopaminagonisten empfohlen („start low, go slow“).

1.1.7.2 Dopaminagonisten

Vertreter: Bromocriptin, α -Dihydroergocryptin, Cabergolin, Lisurid, Pergolid (Ergot-Derivate)

Apomorphin, Pramipexol, Ropinirol, Rotigotin (Non-Ergot-Derivate)

Zu den Dopaminagonisten zählt man derzeit die Ergot- und Non-Ergot-Derivate. Erstere leiten sich vom Ergolin, einem Mutterkornalkaloid ab. Beide wirken hauptsächlich agonistisch an striatalen D2- und D3-Rezeptoren, aber auch peripher. Die einzelnen Medikamente unterscheiden sich in ihrer Halbwertszeit, ihrer Eliminierung, ihrem Nebenwirkungsprofil und ihrer Wirkung auf andere Neurotransmittersysteme. Sie sind in jedem Krankheitsstadium und unabhängig von Fluktuationen entweder als Monotherapie oder als Kombinationspräparat einsetzbar (Oertel et al., 2011), wobei Non-Ergot-Derivate im Gegensatz zu den Ergot-Derivaten als Therapie der ersten Wahl zugelassen sind. Im Spätstadium sollten sie jedoch mit besonderer Vorsicht eingesetzt werden, da hier Demenz

und kognitive Leistungseinschränkungen gehäuft auftreten und es durch eine Therapie zu Halluzinationen oder deren Verstärkung kommen kann. Studien belegen eine gute Wirksamkeit, bedingt vor allem durch ein geringeres Auftreten von Dyskinesien (Oertel et al., 2011).

Nebenwirkungen begründen sich vor allem durch den unterschiedlichen Zelluntergang im Striatum. Im dorsalen Anteil zeigt sich ein stärkerer Dopaminmangel, als im ventralen Bereich, was bei Medikation zu einer Dopaminüberdosierung des vorderen Striatums führt. Beeinträchtigungen der kognitiven Leistung, sowie Psychosen in Form Halluzinationen und Wahnvorstellungen sind die Folge. Außerdem gibt es Hinweise darauf, dass bei den Patienten durch die Dopamintherapie der Effekt der positiven Verstärkung überwiegt, wohingegen Bestrafung das Lernen weniger fördert (Nagy et al., 2012). Auch Impulskontrollstörungen, wie pathologische Spielsucht, pathologisches Kaufen und die Hypersexualität sind mit 12-17 % etwa doppelt so häufig vertreten wie ohne Therapie (Nagy et al., 2012).

Mit Dopaminagonisten behandelte Patienten zeigen in den ersten Jahren einen ähnlich guten Krankheitsverlauf wie L-Dopa-Therapierte. Jedoch schwächt sich die Wirkung nach sechs bis zehn Jahren ab und eine zusätzliche L-Dopa-Gabe wird erforderlich. Des Weiteren treten vermehrt Dyskinesien auf; Dopaminagonisten sind also der L-Dopa-Monotherapie nicht überlegen (Oertel et al., 2011). Da sie auch eine periphere Wirkkomponente aufweisen, können auch stärkere Nebenwirkungen als bei der L-Dopa-Gabe auftreten. Übelkeit und orthostatische Dysregulation, aber auch sicherheitsrelevante unerwünschte Arzneimittelwirkungen wie vermehrte Tagesmüdigkeit, Fibrosen der Herzklappen und der Lunge können folgen. Da eine Fibrosierung vor allem unter der Therapie mit Ergot-Dopaminagonisten auftritt, sollten nach Leitlinie halbjährlich eine Herz- und Lungenauskultation, sowie jährlich eine transthorakale Echokardiographie durchgeführt werden. Teilweise ausgenommen davon ist das Medikament Lisurid, welches keine Herzklappenfibrosen hervorruft.

1.1.7.3 Inhibitoren des Dopaminabbaus

Vertreter: Entacapon, Tolcapon (COMT-Hemmer)

Selegilin, Rasagilin (MAO-B-Hemmer)

Um die enzymatische Spaltung des Dopamins zu hemmen, stehen zwei Medikamentenstoffklassen zur Verfügung: COMT-Hemmer und MAO-B-Hemmer.

Bei den COMT-Hemmer handelt es sich um Catechol-O-Methyltransferase-Blocker, welche den peripheren Abbau von Levodopa zu 3-O-Methyldopa reduzieren und die Bioverfügbarkeit des Dopamins erhöhen (Clarke et al., 2002). Sie werden bei motorischen Wirkungsfluktuationen in Kombination mit L-Dopa angewendet und weisen eine Reduktion der Off-Zeiten bei zeitgleicher Verlängerung der On-Zeiten um ein- bis eineinhalb Stunden auf.

Ein frühzeitiger Gebrauch dieser Zweierkombination wird jedoch nicht empfohlen, da es durch das vermehrte Angebot von Dopamin zu früheren und häufigeren Dyskinesien kommt, als bei einer Monotherapie mit L-Dopa (Oertel et al., 2011). Zum Nebenwirkungsschema zählen auch die Dunkelfärbung des Urins, sowie eine nach Absetzen auftretende reversible Diarrhoe. Auch eine Hepatotoxizität, speziell für Tolcapon, ist nachgewiesen, es wird daher laut Leitlinie nur als Reservemedikament verwendet.

MAO-B-Hemmer reduzieren die zerebrale Aktivität der Monoaminoxidase-B. Damit wird der Abbau des Dopamins zu 3, 4-Dihydroxyphenylessig irreversibel blockiert, mehr Transmitter steht für die Signaltransduktion zur Verfügung. Sie sind vor allem im Frühstadium der Erkrankung sanft und symptomatisch wirksam. Hoch dosiert verlieren sie ihre Selektivität und hemmen zusätzlich auch die Monoaminoxidase-A, was zu einer erhöhten NoradrenalinKonzentration und folglich einer medikamenteninduzierten Hypertension führt. Dies bezeichnet man auch als „cheese effect“. Rasagilin führt bei Patienten mit kombinierter Levo-Dopa-Therapie einerseits zu einer Reduktion der Off-Zeit, andererseits treten unter dieser Kombination vermehrt Dyskinesien auf. Für Selegilin kann aufgrund der unzureichenden Datenlage weder ein Verbot, noch eine Empfehlung ausgesprochen werden. Sonst gelten MAO-B-Hemmer als gut verträglich; Schlafstörungen, zentralnervöse und kardiovaskuläre Störungen sind selten. Zusätzlich besitzen sie eine neuroprotektive Wirkung, indem sie beispielsweise antioxidativ und antiapoptotisch wirken und somit dem progressiven

Krankheitsverlauf entgegen wirken (Müller, 2012). Ein weiterer Vorteil ist die Hinauszögerung der „L-Dopa-Pflichtigkeit“. Auch die Zunahme der On-Zeit wurde im Verlauf nachgewiesen (Oertel et al., 2011).

1.1.7.4 NMDA-Antagonisten

Vertreter: Amantadin, Budipin („second-line“)

N-Methyl-D-Aspartat-Hemmer sind Aminosäurederivate und blockieren zu allererst nichtkompetitiv striatale NMDA-Rezeptoren. Dadurch wird der indirekte Weg der Basalganglienschleife supprimiert. Außerdem scheinen sie die Freisetzung von Acetylcholin in striatalen Interneuronen zu hemmen. Während eine Monotherapie mit Amantadin klinisch noch fraglich ist, zeigt sich bei einer Kombination mit L-Dopa eine Reduktion von motorischen Fluktuationen und Dyskinesien. Es ist somit das einzig bekannte Medikament, welches einen antidyskinetischen Effekt hat (Oertel et al., 2011). Zusammengefasst kommt es zur indirekten Erhöhung der Toleranz und Effektivität von L-Dopa (Johnson et al., 2009).

Aufgrund der anticholinergen Wirkungsweise kann es zu Psychosen und Verwirrtheit kommen. Auch Livedo reticularis, reversible Ödeme der unteren Extremität, Schlaflosigkeit und Xerostomie können vorkommen. Als Besonderheit sollte erwähnt werden, dass die genannten Ödeme nicht mit Diuretika therapiert werden können (Oertel et al., 2011).

1.1.7.5 Anticholinergika

Vertreter: Biperiden, Bornaprin, Metixen, Trihexyphenidyl

Aussagekräftige Studien zu Anticholinergika finden sich bisweilen nicht, obwohl Sie als älteste Parkinson-Medikamente gelten. Sie blockieren sowohl zentrale, als auch periphere Muskarinrezeptoren. Häufig wird ihnen die bevorzugte Reduktion des Ruhetremors unterstellt, Belege dafür fehlen jedoch. Aufgrund der vielfältigen Nebenwirkungen, wie Kognitionsstörungen, Harnverhalt und Glaukom-Verstärkung dienen sie heute nur als Reservepräparat, da die Tremor-Komponente bereits ausreichend mit einer dopaminergen

Standardtherapie behandelt werden kann (Oertel et al., 2011).

1.1.7.6 Tiefe Hirnstimulation

Sie löst die stereotaktischen, läsionellen Verfahren weitestgehend ab und gilt heute als Ultima Ratio der Parkinsonbehandlung. Bei diesem Verfahren werden bilateral Elektroden in den STN, seltener in den GPi oder die intermediolateralen Thalamuskern eingebracht, welche kontinuierlich, hochfrequente, elektrische Impulse abgeben. Der Stimulator wird in die Fossa infraclavicularis transplantiert und kann extern programmiert werden. Dadurch kommt es zu einer reversiblen Hemmung der überstimulierten exzitatorischen Neurone dieser Regionen, wodurch die Kardinalsymptome Rigor, Akinese und Tremor beeinflusst werden (Oertel et al., 2011).

Indikationen für die tiefe Hirnstimulation sind zum Beispiel hyper- oder hypokinetische Fluktuationen, welche nicht mit Medikamenten unter Kontrolle gebracht werden können, aber auch ein nicht medikamentös einstellbarer Tremor. Des Weiteren wird auch bei Patienten, welche zu dopaminerg-induzierten Psychosen neigen, dieses Verfahren bevorzugt. Es können nur Symptome behandelt werden, die auch auf L-Dopa ansprechen. Bei einer Besserung der Off-Symptomatik von 50 % ist sie der L-Dopa-Therapie ebenbürtig, auch Wirkungsfluktuationen bilden sich durch den vorhandenen 24-Stunden-Einfluss zurück. Aufgrund der guten Wirkungsweise im STN kann die L-Dopa-Dosis reduziert werden, wodurch mögliche medikamenteninduzierte Dyskinesien abflachen (Volkman et al., 2009).

Als Nebenwirkungen sind vor allem Störungen der Wortflüssigkeit und des Arbeitsgedächtnisses, aber auch Stürze, Gangstörungen, Depression, Dystonie, affektive Störungen und Verhaltensauffälligkeiten beschrieben. Trotz allem erreichen die Patienten durch dieses Verfahren wieder ein hohes Maß an Lebensqualität und motorischer Beweglichkeit (Ceballos-Baumann, 2010).

Zusammengefasst wird deutlich, dass eine Regulierung des dopaminergen Systems, ob medikamentös oder chirurgisch, eine sehr gute Studienlage aufweist, sowie eine Fülle an Therapien aufzeigt. Auf der anderen Seite müssen vielfältige, teilweise auch lebensbedrohliche Nebenwirkungen vom Patienten toleriert werden.

Die Blockade des cholinergen Systems scheint bezüglich der effektiven Therapie eine

wichtige Rolle zu spielen, ist doch die Substitutionstherapie mit Dopamin weitestgehend ausgeschöpft. Jedoch steht der Therapie auch hier ein hohes Nebenwirkungsspektrum der oben genannten Anticholinergika entgegen. Einen wichtigen Ansatzpunkt liefert hier die Idee, das genannte Transmittersystem lokal via Injektion außer Kraft zu setzen, um auf diesem Wege der Parkinsonsymptomatik entgegen zu wirken. Hier muss das anticholinerg wirkende Botulinum-Neurotoxin A (BoNT-A) in Erwägung gezogen werden. Es konnten bereits anhand eines Rattenmodells wissenschaftliche Erkenntnisse zum Verhalten der Tiere gewonnen, sowie morphologische Korrelate im Striatum gefunden werden (Wree et al., 2011). In dieser Arbeit wird erstmals eine Anwendung an Mäusen untersucht.

1.1.8 Botulinum-Neurotoxin-A

1.1.8.1 Funktionsweise von Botulinum-Neurotoxinen

Botulinum-Neurotoxin, kurz BoNT, gilt als das potenteste natürliche Exotoxin, welches in der Natur vorkommt. Bereits 0,1 µg gelten als tödlich für den Menschen (Berlit, 2006). Sein Wirkmechanismus wurde schon 1820 vom schwäbischen Arzt Justinus Kerner beschrieben, zwischen 1895 und 1897 isolierte der Belgier Emile van Emergen erstmals das verantwortliche Bakterium *Clostridium botulinum* (Sommer und Sattler, 2006). Des Weiteren sind auch *Clostridium butyricum*, *Clostridium baratii* und *Clostridium argentinense* in der Lage, Botulinum-Neurotoxin zu bilden. Diese Bakterien werden zu den grampositiven, obligat anaeroben Stäbchen gezählt und sind im Stande, unter bestimmten Bedingungen Sporen auszubilden (Schantz und Johnson, 1992). Bis heute konnte eine Vielzahl von verschiedenen Subklassen des BoNT anhand von spezifischen Antikörperreaktionen nachgewiesen werden: BoNT-A, B, C₁, C₂, D, E, F und G. Ein zusätzliches BoNT-H wurde vor kurzem hinzugefügt (Dover et al., 2014). Die Serotypen A, B und E werden am häufigsten beim Menschen beobachtet, wohingegen die Serotypen C und D eher spezifisch für andere Tierarten, wie zum Beispiel den Vögeln, sind (Sugawara et al., 2010).

Trotzdem weisen alle eine ähnliche Molekularstruktur auf. Sie werden als einzelne Polypeptidkette mit einer Größe von ungefähr 150 kDa im Bakterium gebildet und dann posttranslational durch eine noch unbekannt Protease in eine leichte (LC „light chain“, 50 kDa) und eine schwere Kette (HC „heavy chain“, 100 kDa) gespalten. Beide sind kovalent

über eine Disulfidbrücke verbunden (Montecucco und Schiavo, 1995). Die HC besteht aus zwei Domänen: dem N-terminalen Ende, welches die Translokation der LC durch die endosomale Membran einleitet, und dem C-terminalen Ende, welches an die Zelloberfläche bindet. Die LC wird aus einer zinkabhängigen Endopeptidase gebildet, welche spezifische Peptidbestandteile des neuronalen SNARE-Komplexes spalten kann. Der SNARE-Komplex (soluble N-ethylmaleimide sensitive factor attachment protein receptors) setzt sich unter anderem aus Synaptobrevin, Syntaxin und SNAP-25 zusammen und spielt eine wichtige Rolle bei der cholinergen Transmitter-Exozytose an der präsynaptischen Membran motorischer Neurone.

Je nach BoNT sind unterschiedliche Zielstrukturen des SNARE-Komplexes bekannt: BoNT-A und -E spalten SNAP-25, die Serotypen B, D, F und G hydrolysieren Synaptobrevin. Lediglich BoNT-C hat sowohl SNAP-25, als auch Syntaxin als Substrat (Gu und Jin, 2013).

Zusätzliche Nicht-toxische-Neurotoxin-assoziierte Proteine, kurz NAPs, bestehen aus Hämagglutiningruppen und spielen eine wichtige Rolle bei der gastrointestinalen Resorption des Toxins. Sie binden sowohl an Oligosaccharide, als auch an oberflächliche Zelladhäsionsmoleküle, so genannte E-Cadherine, des Endothels. Nach aktueller Studienlage wird durch die Bindung von Hämagglutinin an E-Cadherin die interzelluläre Zelladhäsion aufgehoben und BoNT kann parazellulär die Barriere überwinden. Gleichzeitig ist diese Interaktion spezies- und serospezifisch, sodass bestimmte BoNT-Subtypen nur in bestimmten Lebewesen die Endothelbarriere durchbrechen können und toxisch wirken (Sugawara et al., 2010).

Nach Überwinden dieses Hindernisses erreicht das Gift durch hämatogene Streuung seine Zielstruktur, die präsynaptische Membran eines α -Motoneurons. Dort bindet die schwere Kette über einen dualen Rezeptor zeitgleich an Ganglioside und spezifische Proteine, was zur Endozytose des Giftes führt. Verschiedene BoNT binden hier an verschiedene Proteinstrukturen: BoNT-A, -D, -E und -F sind spezifisch für das synaptische Vesikelprotein SV-2, BoNT-B und -G binden hingegen an Synaptotagmin -I bzw. -II (Dong et al., 2006, 2008; Fu et al., 2009; Mahrhold et al., 2006; Nishiki et al., 1996; Peng et al., 2011; Rummel et al., 2004, 2009).

Nach der Aufnahme in die Zelle ermöglicht die N-terminale Domäne der HC die Translokation der LC aus dem sauren Endosom in das Zytosol (Gu et al., 2013). Hier kommt es zur strukturellen Änderung der LC, gleichzeitig wird die Disulfidbrücke zwischen HC und LC durch eine Redoxreaktion zerstört. Nun kann die Metalloprotease der LC den SNARE-

Komplex spalten und so zur prolongierten Transmitterfreisetzung führen (Montecucco und Rasotto, 2015).

Klinisch zeigt sich das Krankheitsbild des Botulismus. Sechs bis sechzig Stunden nach enteraler Aufnahme klagen die Patienten über Übelkeit, Abdominalschmerzen, weite Pupillen und Doppelbilder. Im Krankheitsverlauf tritt eine symmetrische Schwäche der Skelettmuskulatur auf, was zur Atemlähmung und Tod führt (Berlit, 2006). Um diese peripheren Nebenwirkungen zu verhindern, kann BoNT auch direkt zentral appliziert werden und dort seine anticholinerge Wirkung entfalten (Luvisetto et al., 2003; Verderio et al., 2006).

1.1.8.2 Medizinische Verwendung von Botulinum-Neurotoxin A

Trotz seiner tödlichen Eigenschaften wird BoNT seit Anfang der Achtziger Jahre im medizinisch-kosmetischen Bereich angewendet. Aktuell befinden sich sechs Präparate auf dem Markt: Dysport, Botox, Bocouture, Vistabel, Xeomin und das bekannteste, weil am besten untersuchte, Allergan. Zu den ersten Anwendungsgebieten gehörte das neurologische Krankheitsbild zur Behandlung fokaler Dystonien. Dazu zählen beispielsweise Blepharospasmus (Lidkrampf), Strabismus (Schielen) oder Torticollis spasmodicus (Schiefhals). Später erweiterte sich das Spektrum auf die Zahnmedizin zur Therapie temporomandibulärer Dysfunktionen und Bruxismus (Zähneknirschen), um betroffene spastische Muskeln zu relaxieren. Auch eine Masseterhypertrophie, Mandibularisspasmen oder das sogenannte „gummy smile“, zu Deutsch „Zahnfleischlächeln“, können erfolgreich durch Injektionen behandelt werden. Mittlerweile sind weitere vielfältige Einsatzgebiete von BoNT hinzugekommen: chronische Migräne, gastrointestinale Dysfunktionen wie Morbus Hirschsprung, Funktionsstörungen der unteren Harnwege, neuropathische Detrusorhyperaktivität oder Siallorhoe (erhöhter Speichelfluss). Auch bei Spastiken (z.B. als Folge eines Schlaganfalls) kann eine Therapie mit BoNT erfolgsversprechend sein (Chen 2012, Nayyar et al., 2014). Eine weitere Einsatzmöglichkeit besteht in der Therapie von zentralen Schmerzen, wie dem inflammatorischen, therapierefraktären oder neuropathischen Schmerz (Pavone et al., 2010).

Neben der medizinischen Anwendung hat auch die Kosmetikindustrie die muskelrelaxierende Wirkung für sich entdeckt. Vor allem Zornesfalten, Stirnfalten und Krähenfüße verschwinden

nach Injektion und verjüngen die Patienten optisch.

Da die Wirkungsdauer im Allgemeinen auf einige Monate beschränkt ist, muss in regelmäßigen Abständen erneut injiziert werden (Hambleton et al., 1992).

In weiteren Studien wird versucht, neues BoNT mit veränderten, nicht-neuronalen Zielstrukturen zu entwickeln. Man erhofft sich dadurch eine effektive Behandlung hypersekretorischer Erkrankungen, wie Asthma, COPD oder die chronische Refluxkrankheit. Auch Autoimmunerkrankungen hofft man in Zukunft mit BoNT behandeln zu können (Chen, S. et al., 2009).

1.1.9 Fragestellung dieser Arbeit

Anhand der Pathophysiologie und der vorhandenen Therapiemöglichkeiten stellt sich der idiopathische Morbus Parkinson als sehr komplexes und gut untersuchtes Krankheitsbild dar. Dem gegenüber steht jedoch der immer noch hohe Leidensdruck der Patienten, da es bei Progredienz der Erkrankung immer wieder zur Dosisanpassung kommen muss, um ein Wiederauftreten der Symptomatik zu verhindern. Hier ist eine optimale ärztliche Behandlung notwendig, welche aber die oben erwähnten Wirkungsfluktuationen nicht langfristig verhindern kann. Des Weiteren konnte gezeigt werden, dass die heutigen Medikamente ein massives Nebenwirkungsspektrum mit sich bringen. Das führt zur zusätzlichen psychischen und physischen Belastung des Patienten.

Im Rahmen von verschiedenen Studien am Tiermodell konnte gezeigt werden, dass eine intrastriatale Injektion von BoNT-A sowohl eine Reduktion der parkinsontypischen Symptomatik zur Folge hat, als auch ein deutlich geringeres Nebenwirkungsprofil aufweist. Man verwendete hierzu Wistar-Ratten, denen 6-OHDA unilateral in das rechte mediale Vorderhirnbündel injiziert wurde. Als Folge kommt es zur fast vollständigen Zerstörung der dopaminergen Zellen in der rechten Substantia nigra: die Ratten zeigen klinisch gestörte Bewegungsmuster, abnormale Haltungs-, Lagerungs-, und Stellungsreflexe sowie Gleichgewichtsstörungen ähnlich der Parkinsonerkrankung (Meredith et al., 2008). Mit Hilfe des Apomorphin-Rotationstests, der eine hohe Sensitivität aufweist und gleichzeitig ein gutes Korrelat zwischen Tierverhalten und nigraler Schädigung ist, konnte nach ipsilateraler intrastriatale BoNT-Injektion eine Abnahme der pathologischen Bewegungsmuster beobachtet werden (Wree et al., 2011). Des Weiteren beobachtete die Arbeitsgruppe ein

vermindertes Angstverhalten der Tiere, welches sich bei zukünftiger intrastriataler BoNT-A-Applikation beim Menschen auch positiv auf die psychiatrische Symptomatik auswirken könnte. Periphere Nebenwirkungen zeigten sich nicht (Holzmann et al., 2012).

Morphologisch konnten bei der Ratte durch immunhistochemische Färbungen katecholaminerge und cholinerge Erweiterungen an Nervenfasern BoNT-A-behandelter Striata aufgefunden werden (Wree et al., 2011). Diese wurden als BoNT-A-induzierte Varikositäten, kurz BiVs, bezeichnet. Bei weiteren Untersuchungen konnte eine signifikante Abnahme der numerischen Varikositätendichte im Verlauf von einigen Monaten beobachtet werden (Mehlan et al., 2016).

Ziel dieser Doktorarbeit ist es, erstmals BoNT-A striatal in das Gehirn der Maus zu injizieren und mögliche morphologische Veränderungen im Vergleich zur Ratte zu studieren. Insbesondere sollten die BiVs im Mausgehirn untersucht werden und ihre zeitliche Veränderung bezüglich der Varikositätenanzahl und Varikositätenvolumina erfasst werden. Des Weiteren soll auch ein Zusammenhang zwischen applizierter BoNT-A-Dosis und Auftreten der BiVs überprüft werden. Hierfür benutzten wir adulte männliche C57BL/6-Mäuse, injizierten ihnen intrastriatal BoNT-A und töteten sie nach einem vorher festgelegten Zeitraum. Im Anschluss wurden ihre Gehirne histologisch aufgearbeitet und stereologisch analysiert.

2. Material und Methoden

Eine ausführliche Auflistung der Materialien, Puffer, Chemikalien, Kits und Geräte finden sich im Anhang (Tabellen 7-10).

2.1 Verwendete Tiere

Es wurden ausschließlich männliche, ca. sechs Wochen alte C57BL/6-Mäuse (n=46) der Firma Charles River WIGA aus Sulzfeld, Deutschland, verwendet. Zum Zeitpunkt der Operation wiesen diese ein Gewicht zwischen 18 und 24 g auf. Sie wurden gemäß den gesetzlichen deutschen Tierschutzbestimmungen gehalten und behandelt und hatten jederzeit uneingeschränkten Zugriff auf Nahrung und Wasser (LALLf M-V/TSD/7221.33-1.1-053/08). Des Weiteren wurde ein artifizieller Tag-Nacht-Rhythmus von 12 Stunden eingehalten. Die Temperatur der klimakontrollierten Räume betrug $22\text{ °C} \pm 2\text{ °C}$. Ein Teil der Tiere wurde einen, drei, sechs oder neun Monate nach BoNT-A-Applikation getötet. Zur Dosis-Wirkungs-Ermittlung wurde der andere Teil nach sechs Monaten getötet.

2.2 Operation der Tiere

Die intrazerebrale BoNT-A-Injektion wurde in tiefer Narkose mit Hilfe von Ketamin (75 mg/kg, Bela-Pharm. Vechta, Deutschland)/ Xylazin (5,8 mg/kg, Rompun®, Bayer, Deutschland) mittels intraperitonealer Injektion durchgeführt. Das Mischungsverhältnis betrug 2,5 ml Xylazin-Lösung mit 7,5 ml Ketamin-Lösung und 90 ml 0,9 %-iger Natriumchloridlösung. Zur Herstellung einer Stammlösung wurden 10 µg lyophilisiertes BoNT-A in 200 µl PBS-Phosphatpuffer und 0,1 % BSA gelöst, im Anschluss tiefgefroren und am Tage der Injektion auf oben genannte Konzentrationen verdünnt.

Um eine Dosis-Wirkungsbeziehung zu ermitteln, wurden jeweils 1 µl dieser Stammlösung mit je 25 pg, 50 pg, 100 pg und 200 pg BoNT-A in das rechte Striatum injiziert. Zur Ermittlung der Varikositätendichte wurden die entsprechenden Tiere mit 25 pg BoNT-A behandelt. Die Kontrolltiere erhielten je 1 µl Vehikellösung.

Das Toxin wurde von Quadratch Diagnostics der Firma List biological Laboratories, INC bezogen.

Um eine gezielte intrastriatale Injektion durchzuführen, fixierte man den Mäusekopf in einem stereotaktischen Apparat mit Mausadapter (Firma: Kopf®, Tujunga, CA, USA) in der so genannten „flat skull“-Position. Dazu wurden zwei Stifte, „ear-bars“, in beide äußeren Gehörgänge eingesetzt und außerdem die oberen zwei Inzisiven mit Hilfe einer „tooth-bar“ fixiert. Jetzt war der Schädel ausreichend gesichert, um nach Trepanation des Schädels die Applikation der BoNT-A-Lösung in das rechte Striatum durchzuführen. Die stereotaktische Koordinaten waren anterior-posterior + 0,65 mm von Bregma aus, lateral -1,6 mm von Bregma aus und ventral -3,0 mm vom Duraaufsatzpunkt aus (Paxinos und Franklin, 2012). Während der Injektion wurden 0,25 µl der Lösung pro Minute verabreicht, der gesamte Zeitraum belief sich somit auf vier Minuten. Im Anschluss beließ man die Kanüle für vier Minuten an dieser Position, um eine vollständige Diffusion des Toxins zu garantieren. Nach Entfernung der Injektionskanüle wurde die Kopfhaut geklammert und die Tiere bis zum Aufwachen unter einer Rotlichtlampe gewärmt.

2.3 Tötung der Tiere

Die Tiere wurden bei vorheriger Analgesie und Anästhesie mit einer Überdosis Ketamin und Xylazin getötet. Nach Thorakotomie wurde eine Kanüle in den linken Ventrikel eingeführt und mit 10 ml einer kalten physiologischen Kochsalzlösung gespült. Anschließend wurden 50 ml einer kalten 3,7 %-igen Paraformaldehydlösung in PBS (pH 7,4; 0,1 M) in den Körperkreislauf gespült, um die Organe zu fixieren. Die Gehirne wurden entnommen und in 3,7 %-iger Paraformaldehydlösung über Nacht fixiert. Anschließend führte man über zwei Tage eine Kryoprotektion mit Hilfe einer 20 %-igen Saccharose-PBS-Lösung durch. Zur letztendlichen Schockfrostung verwendete man -50 °C kaltes Isopentan, zur Lagerung kühlte man die Hirne auf -80 °C herunter.

Die Zeiträume der Tötung entsprechen einen, drei, sechs und neun Monaten nach BoNT-A-Applikation, hiernach erfolgte auch die Gruppeneinteilung.

Die Tiere zur Ermittlung der Dosis-Wirkungsbeziehung wurden nach sechs Monaten getötet.

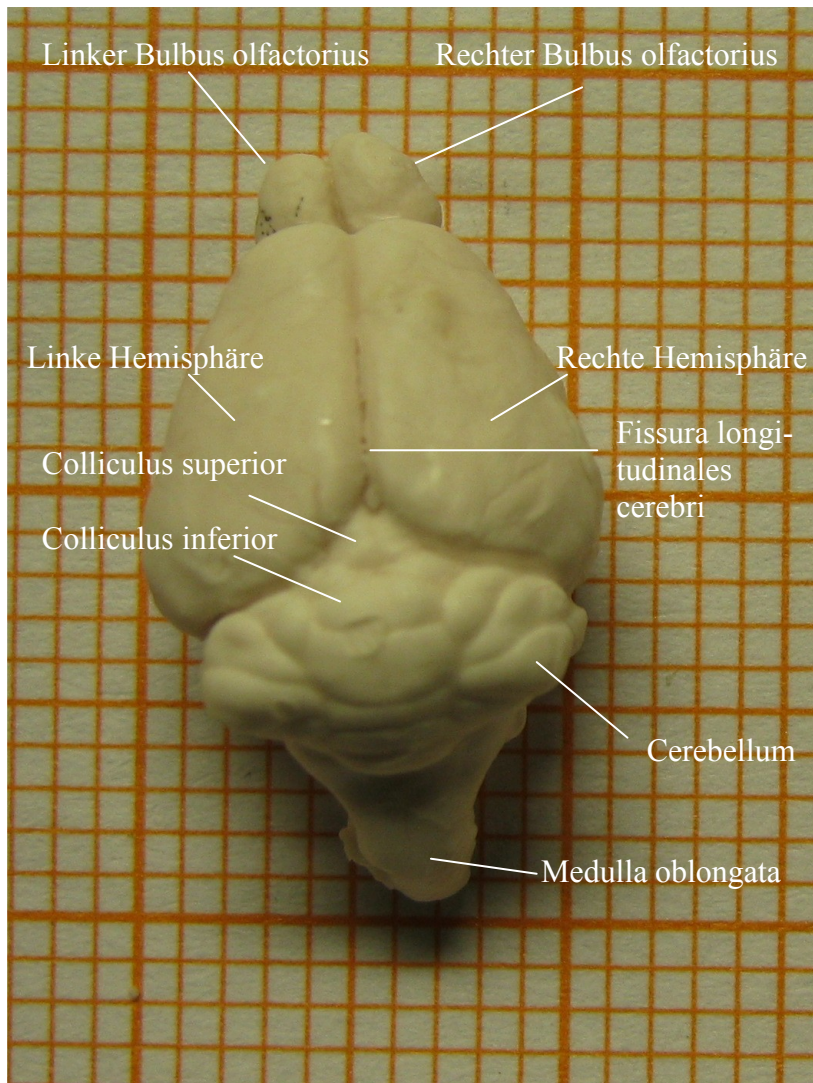


Abbildung 3: Maushirn nach Entnahme auf Millimeterpapier, craniale Ansicht

2.4 Anfertigung der Schnitte mit Hilfe des Cryostaten

Zur Herstellung der 30 µm feinen Schnitte für die Immunhistochemie und Histologie wurde mit Hilfe eines Cryostaten der Firma Leica bei einer Schneidetemperatur von -19 bis -21 °C gearbeitet. Zur späteren Unterscheidung der rechten und der linken Hemisphäre wurde ein Stück des linken Cortex abgetrennt. Das Hirn wurde auf der Medulla oblongata mit Hilfe von Tissue Freezing Medium (Jung, Deutschland) auf einem Aluminiumstempel aufgeblickt, so dass die Bulbi in physiologischer Position nach frontal gerichtet sind. Das ermöglichte die Anfertigung frontaler Parallelschnitte.

Nachdem das Tissue Freezing Medium ausreichend gehärtet war, wurde der Aluminiumstempel in die Schneidvorrichtung eingespannt und mit Hilfe von Stellschrauben ausgerichtet und feinjustiert. Im Anschluss begann der Schneidprozess. Es wurde dabei eine

Serie von fünf Schnitten angefertigt, bei der der erste Schnitt direkt vom Schnitttisch auf einen Super Frost Plus Objektträger (Menzel) aufgenommen wurde. Dieser wurde im Anschluss für die Nissl-Färbung verwendet. Die weiteren vier Schnitte überführten wir mit Hilfe eines dünnen Feinhaar-Pinsels in eine mit Kryoprotektionslösung gefüllte 48-Well Platte (Nunc), welche im Anschluss bei $-20\text{ }^{\circ}\text{C}$ aufbewahrt wurden. In den verschiedenen Wells befanden sich jeweils entweder bis zu zehn Bulbi oder zwei frontale Parallelschnitte.

2.5 Immunhistochemische Färbung

2.5.1 Cholinacetyltransferase-Färbung (ChAT-Färbung)

Das Enzym Cholinacetyltransferase katalysiert die Bildung von Acetylcholin aus Acetyl-Coenzym-A und Cholin. Es ist vor allem in Motoneuronen, autonomen präganglionären Nervenzellen, postganglionären parasymphatischen Neuronen und zentralnervösen Bereichen, wie unter anderem dem Putamen und Nucleus caudatus aktiv. Die Cholinacetyltransferase ist zur Zeit der spezifischste Marker zur Darstellung der peripheren und zentralen Funktion von cholinergen Neuronen (Oda et al., 1999).

Die Färbung der cholinergen Nervenzellen erfolgte anhand frei flottierender Schnitte (**Abbildung 4**). Während der gesamten Inkubationszeiten wurden die Schnitte auf einem Orbitalschüttler belassen, um eine gleichmäßige Verteilung der Agenzien zu garantieren. Zur Visualisierung verwendete man einen Diaminobenzidin-Nickelionen-Komplex.

Bevor die Schnitte der Färbung zugeführt werden konnten, wurden diese zwei Mal in PBS-Puffer gewaschen, um die Kryoprotektionslösung auszuspülen. Eine anschließende Blockade der endogenen Peroxidase mit Hilfe einer 3 %-igen Wasserstoffperoxidlösung reduzierte eine eventuelle Hintergrundfärbung auf ein Minimum. Im darauf folgenden Schritt wurden die unspezifischen Bindungsdomänen mit Hilfe eines Proteinreagenz gehemmt, um dem Antikörper die Markierung der spezifischen Gewebestrukturen zu ermöglichen. Nach dieser Vorarbeit konnte der Primäantikörper pipettiert werden. Er bindet spezifisch an die Cholinacetyltransferase.

Nach Inkubation und erneutem Auswaschen wurde der biotinylierte Sekundäantikörper hinzugegeben. Das Biotin hat die Funktion, eine Brücke zwischen dem am Gewebe gebundenen Primäantikörper und dem im Anschluss zugegebenen Avidin-Biotin-Peroxidase-

Komplex zu bilden. Nach Inkubation erfolgte ein Schritt zur Verstärkung der Farbreaktion durch Verwendung von Nickelionen. Die Visualisierung wurde durch Zugabe von 3,3-Diaminobenzidintetrahydrochlorid und Wasserstoffperoxid realisiert. Aufgrund der Oxidation des Farbstoffs durch die Peroxidase entsteht ein schwarzes Färbeprodukt, welches sowohl alkohol- als auch xylobeständig ist (Kumar und Rudbeck, 2009).

Im Anschluss an die Färbung wurden die Schnitte im Wasserbad mit 0,3 % Triton auf Super Frost Plus Objektträger (Menzel) mit Hilfe eines Pinsels überführt und anschließend auf einer Heizplatte bei 40 °C luftgetrocknet.

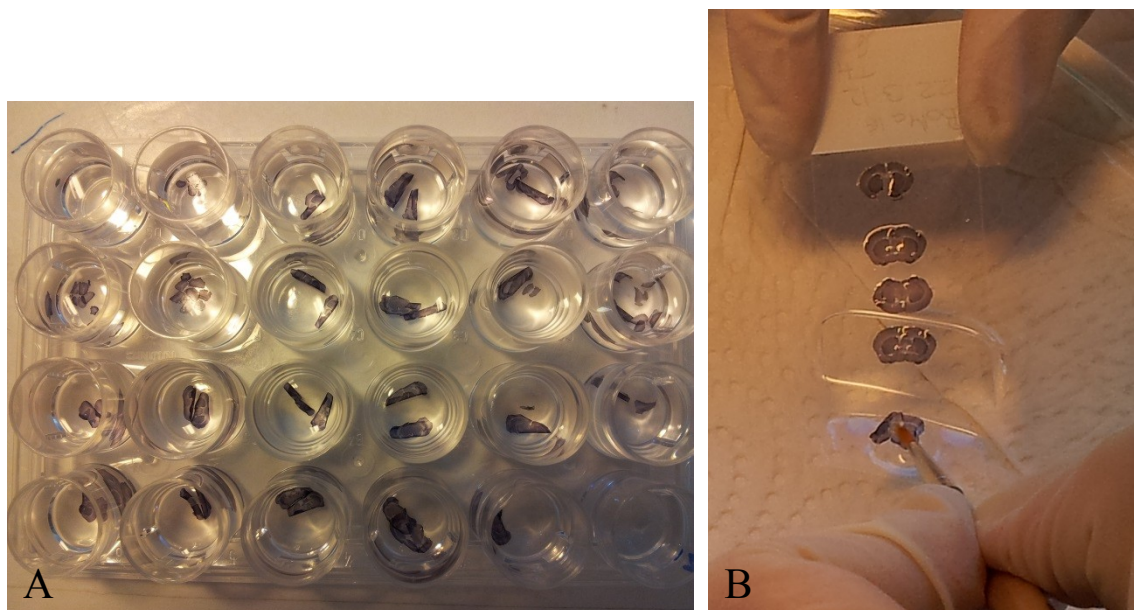


Abbildung 4: ChAT-gefärbte Schnitte in einer 24-Well-Platte, frei flottierend (A) und anschließende Überführung auf eine Objektträger (B).

Zum Schluss wurden die Schnitte zur Entwässerung einer aufsteigenden Alkoholreihe zugeführt, um sie mit Hilfe von DePex (Serva) blasenfrei einzudeckeln.

2.5.2 Färbeprotokoll

Tag 1

1. Überführen der Schnitte aus der Kryoprotektionslösung in 2 ml PBS: 10 min waschen

Blockade der endogenen Peroxidase

2. Inkubation in 2 ml 3 %-iger Wasserstoffperoxid Lösung bei Raumtemperatur: 30 min
3. Waschen in 2 ml PBS: 10 min
4. Waschen in 2 ml PBS + 0,3 % Triton: 10 min

Blockade der unspezifischen Bindungsdomänen

5. Inkubation der Schnitte in 200 µl PBS + 5 % Kaninchenserum: 1 Stunde bei Raumtemperatur

Inkubation des Primärantikörpers

6. Inkubation der Schnitte in PBS + 1 % Kaninchenserum + 0,2 % Triton + Anti-ChAT-Antikörper (Ziege) 1:200 für 3,5 Stunden bei Raumtemperatur, im Anschluss 2 x 10 min in PBS waschen

Inkubation des Sekundärantikörpers

7. Inkubation der Schnitte in 200 µl PBS + 1 % Kaninchenserum + 0,2 % Triton + Anti-Goat-Antikörper 1: 250 über Nacht bei 4 °C

2. Tag

1. Vorbereiten des ABC-Komplexes (muss 30 min reagieren) für 200 µl je Schnitt:
PBS + Lösung A 1: 50 + Lösung B 1:50
 2. 2 x Waschen der Schnitte in 2 ml PBS: jeweils 10 min
 3. Inkubation in 200 µl ABC-Komplex: 75 min bei Raumtemperatur
 4. 2 x Waschen der Schnitte in 2 ml 0,0045 %-iger Ammoniumnickelsulfatlösung: 1,5 h
 5. Inkubation der Schnitte in 1 ml Färbelösung: 0,04 % Ammoniumnickelsulfat + 0,004 % Ammoniumchlorid + 10 mg DAB/ 100 ml PBS + 1 µl Wasserstoffperoxid: 12 min
 6. Waschen der Schnitte in 2 ml PBS
- Überführen der Schnitte auf Super-Frost-Plus-Objektträger aus Aqua dest. mit 30 µl

Triton

- Entwässerung der Schnitte in einer aufsteigenden Alkoholreihe (3 min 70 %, 80 %, 90 %, 96 % Propanol + Aqua dest., 10 min in 2 x 100 % Propanol, 10 min Xylol)
- Eindecken der Schnitte mit DePex mit mindestens zweitägiger Trocknung

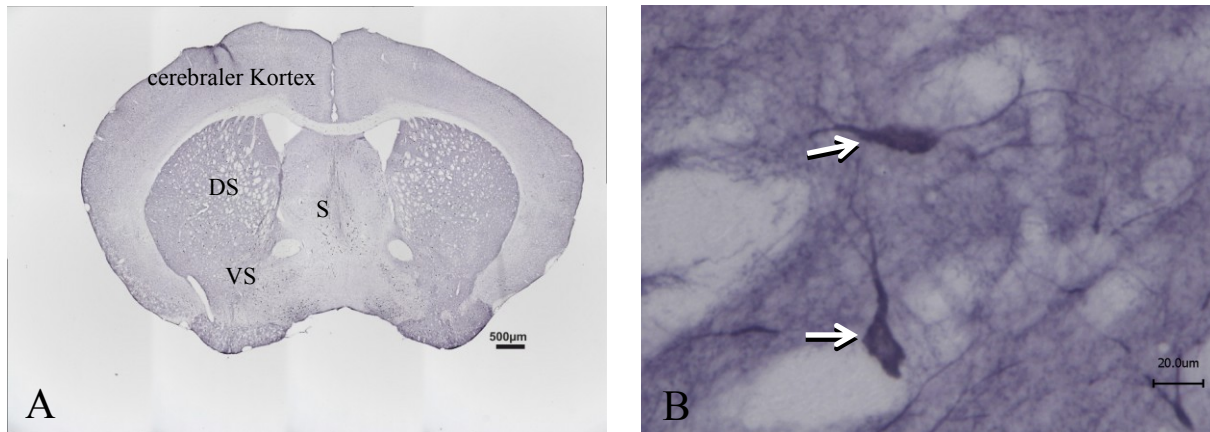


Abbildung 5: A: Übersicht eines Maushirns nach Schnitt und Färbung (ChAT-Färbung)

B: Darstellung ChAT-positiver Neurone

S: Septum, DS: dorsales Striatum, VS: ventrales Striatum

2.5.3 Tyrosinhydroxylase-Färbung (TH-Färbung)

Die Tyrosinhydroxylase katalysiert die Bildung von L-Dihydroxyphenylalanin (L-Dopa) aus Tyrosin als geschwindigkeitsbestimmenden Schritt der Katecholaminbiosynthese und ist damit ein Schlüsselenzym. Sie kommt bei der Maus vor allem im Caudatus putamen (CPu), als Fasern im Nucleus caudatus und auch im Hirnstamm und der Substantia nigra vor (Heidrich, 1985). Als Coenzyme dienen Tetrahydrobiopterin, molekularer Sauerstoff sowie zweiwertiges Eisen. Über weitere Reaktionsschritte entsteht aus Dihydroxyphenylalanin das Dopamin, welches auch als Ausgangsstoff für die Bildung von Noradrenalin und Adrenalin dient.

Die Färbung der TH-Schnitte erfolgte wie bei der ChAT-Färbung frei flottierend. Der weitere Ablauf gestaltete sich annähernd simultan zur ChAT-Färbung, es wurden jedoch unterschiedliche Primär- und Sekundärantikörper verwendet. Wichtige von der ChAT-Färbung abweichende Schritte sind folgende:

Blockade der endogenen Peroxidase: nach 30-minütiger Inkubation in 3 %-Wasserstoffperoxidlösung erfolgt ein zweimaliges Waschen in PBS.

Blockade der unspezifischen Bindungsdomänen: Inkubation der Schnitte in 200 µl PBS + 3 %-Rinderserumalbumin + 1:67 Kaninchenserum + 0,05 % Triton für eine Stunde.

Inkubation des Primärantikörpers: Inkubation der Schnitte in PBS + 1 % Rinderserumalbumin + 0,025 % Triton + Anti-TH-Antikörper (Schaf) 1:1000 für 3,5 Stunden, im Anschluss 2 x 10 min in PBS waschen.

Inkubation des Sekundärantikörpers bei 4 °C: Inkubation der Schnitte in 200 µl PBS + 1 % Rinderserumalbumin + 0,025 % Triton + Anti-Sheep-Antikörper 1: 200 über Nacht.

Nicht genannte Schritte sowie folgende Anweisungen entsprechen dem Färbeprotokoll der ChAT-Färbung.

2.6 Stereologische Auswertung der BiVs

Zur stereologischen Auswertung der BIVs wurde jeder fünfte der gegen ChAT-gefärbten Schnitte des geschnittenen Maushirnes verwendet. Da die Hirne von vornherein durch Anschneiden der linken, gesunden Hemisphäre markiert wurden, konnte die Zuordnung der zu zählenden Schnitte komplikationslos erfolgen. Des Weiteren stellte sich in der behandelten rechten Hemisphäre ein Injektionskanal dar, der mikroskopisch anhand der Mikroglia-Reaktion nachgewiesen werden konnte. Es handelt sich hierbei um eine natürliche Abwehrreaktion des Gehirns auf die kleine Verletzung durch die Injektionsnadel in Form von phagozytierenden Makrophagen. Durch eine Anreicherung von Kalziumsalzen leuchten diese Zellen im Präparat gelb-orange und sind damit leicht auffindbar (**Abbildung 6**). Einen letzten Hinweis auf die richtige Hemisphäre liefert die Anwesenheit BoNT-A-induzierter Varikositäten, die in der unbehandelten Hirnhälfte nicht auftreten.

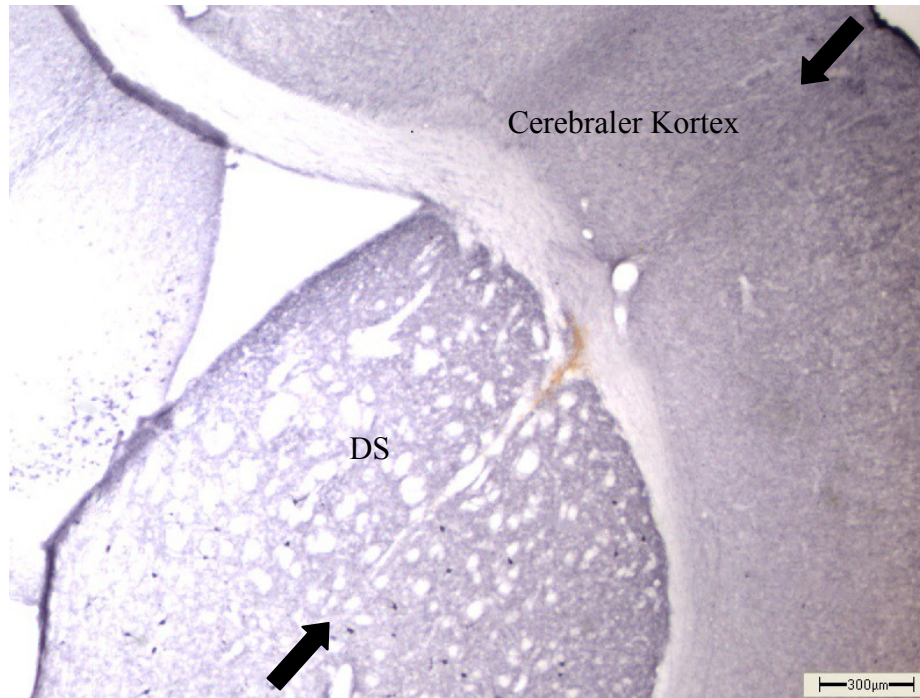


Abbildung 6: ChAT-Färbung: Darstellung eines Stichkanals, der untere Pfeil markiert die Spitze der Injektionskanüle

DS: dorsales Striatum

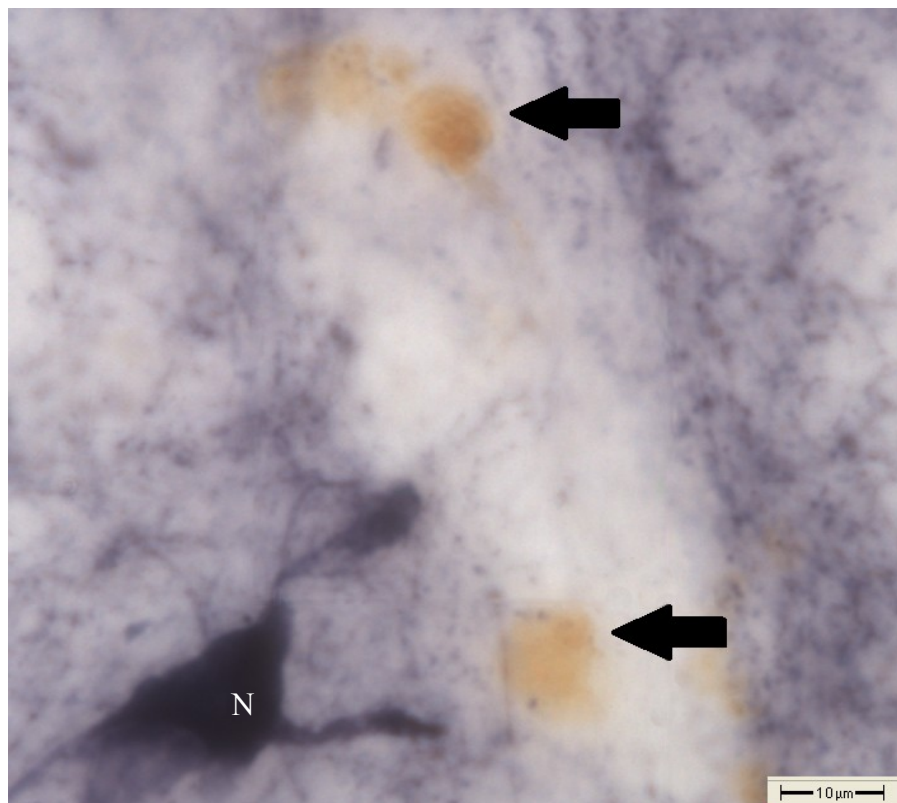


Abbildung 7: ChAT-Färbung: die Pfeile markieren aktivierte Makrophagen

N: Neuron

Zur Auszählung der Varikositäten wurde die Software „Stereo Investigator 8.0“ der Firma mbf Bioscience (MicroBrightField Bioscience, Vermont, USA) verwendet, da sie ein „unbiased counting“ ermöglicht und damit die Reproduktion der Ergebnisse erzielt wird. Zur Hardware zählte ein Computer mit Windows-Betriebssystem, welcher mit einer Digitalkamera (CX 9000, MicroBrightField Bioscience, Vermont, USA), einem Mikroskop (BX 51, Olympus, Tokyo, Japan) und einem digital ansteuerbarem Objektträgertisch (MT 12, Heidenhain, Traunreut, Deutschland) verbunden war.

Vor der eigentlichen Auswertung musste das gesamte CPU in den ChAT-gefärbten Schnitten als Auszählungsbereich festgelegt werden. Hierfür verwendete man ein 2 x-Objektiv, stellte das CPU ein und umfuhr die Grenzen mit dem Mauszeiger. Innerhalb dieser Grenzen legte das Programm ein Zählraster an, welches aus 40 x 40 µm Zählfenstern im Abstand von 100 µm horizontal und 80 µm vertikal bestand. Es wurden alle Varikositäten gezählt, die sich innerhalb dieser Zählfenster oder auf der oberen bzw. rechten Begrenzung des Fensters befanden. Dazu wurde eine 60-fache Vergrößerung verwendet.

Als Varikositäten definierte man Strukturen, die sich morphologisch vom Hintergrund abheben, klar begrenzt erschienen und sich annähernd rund darstellten. Weiterhin sind sie homogen und tief blau in der ChAT-Färbung dargestellt. Sie treten einzeln oder in Reihe auf, dann können sie auch tropfenförmig erscheinen (**Abbildung 8**). Weitere Fortsätze haben sie nie. Die gleichzeitig auftretenden Neurone sind größer, haben einen typischen Zelleib und sind häufig inhomogen gefärbt, dadurch treten keine Verwechslungen auf.

Insgesamt wurden 34 Mäusehirne ausgewertet, um einen zeitlichen Zusammenhang zwischen dem Auftreten der BiVs und ihrem Verschwinden zu ermitteln und die zeitlichen Veränderungen der Varikositätenvolumina zu bestimmen. Um eine Dosis-Wirkungs-Beziehung zu ermitteln, wurden weitere 12 Tiere 6 Monate nach BoNT ausgewertet, welche unterschiedliche Botulinum-Neurotoxin-Konzentrationen erhalten haben.

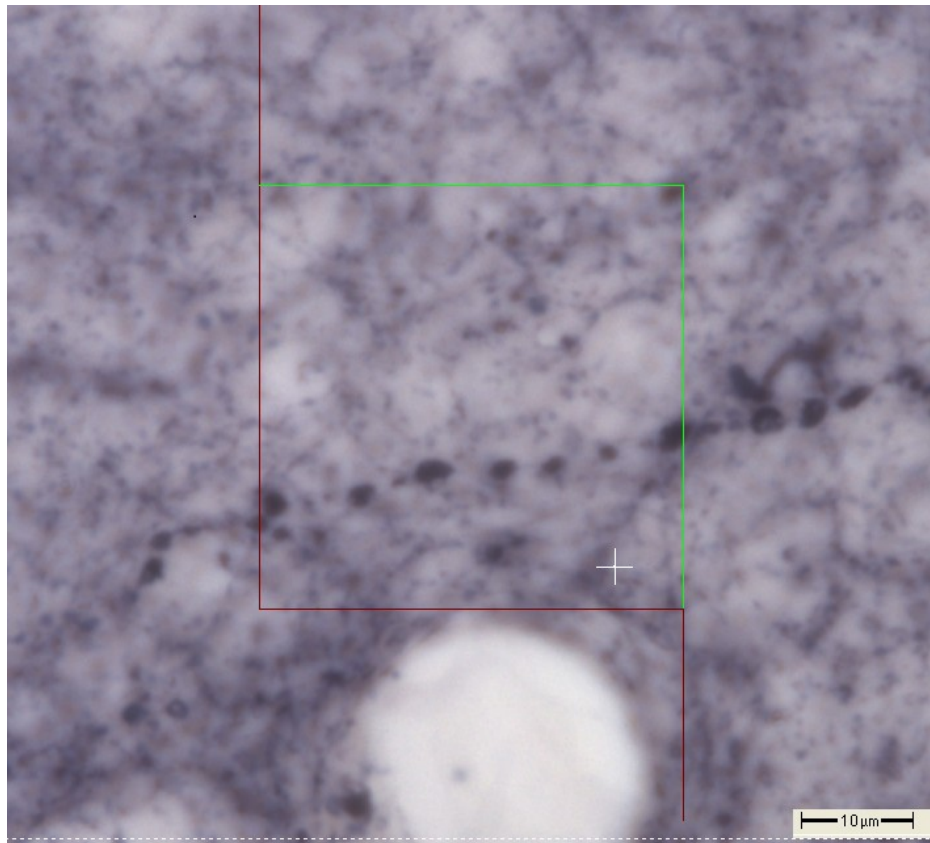


Abbildung 8: ChAT-Färbung: Darstellung einer perlschnurartigen „BiV-Kette“ mit Zählfenster (3 Monate nach 25 pg BoNT)

2.7 Statistik

Die Daten wurden mittels Varianzanalyse (ANOVA) ausgewertet. Vor der Verwendung parametrischer statistischer Tests wurden die Daten mit dem Levene Median Test auf gleiche Varianz überprüft und mit dem dem Kolmogorov-Smirnov-Test (mit Lilliefors-Korrektur) auf Normalverteilung getestet. Normalverteilte Daten wurden mit ein- oder zweifaktorieller ANOVA analysiert. Um signifikante Unterschiede zu isolieren, wurden Mehrfach-Vergleiche (Post-hoc-Tests) nach Holm-Sidak durchgeführt.

Im Falle von nicht normalverteilten Daten wurden die Daten mit einer Kruskal-Wallis-Ein- oder Zwei-Wege-ANOVA an Rängen untersucht. Mehrfach-Vergleiche (Post-hoc) nach ANOVA an Rängen wurden mit dem Dunn-Test durchgeführt.

Generell wurden für die gesamte Studie p-Werte $\leq 0,05$ als signifikant angesehen. Alle statistischen Tests wurden mit der SigmaPlot 11-Software durchgeführt.

3. Ergebnisse

Als Botulinum-Neurotoxin-induzierte Varikositäten wurden alle lokalen Auftreibungen gezählt, welche singular oder kettenförmig angeordnet und ohne weitere Fortsätze waren. Es wurden ausschließlich runde und glatt begrenzte Varikositäten mit homogener Färbung berücksichtigt.

3.1 Zeitliche Veränderungen der numerischen Dichte der ChAT-positiven Varikositäten

Zur Ermittlung der zeitlichen Veränderung der ChAT-positiven Varikositäten wurden die rechten Striata von insgesamt 34 Tieren ausgewertet, welche sich auf vier Zeitgruppen von ein, drei, sechs und neun Monaten nach Injektion aufteilen. Alle Tiere wurden mit 25 pg Botulinum-Neurotoxin-A behandelt.

Bei der Auswertung der Ergebnisse zeigt sich über den zeitlichen Verlauf eine kurze signifikante Zunahme der numerischen Varikositätendichte in den ersten drei Monaten. Bis zu den neun Monats-Tieren kommt es jedoch zu einer steten signifikanten Verminderung der BiVs.

Die mittlere numerische Dichte der Ein-Monatstiere liegt bei $2095 \text{ BiVs/ mm}^3 \pm 1162 \text{ BiVs/ mm}^3$ Standardabweichung. Bei den Drei-Monatstieren steigt die mittlere numerische Dichte der BiVs signifikant auf $3230 \text{ BiVs/ mm}^3 \pm 870 \text{ BiVs/ mm}^3$ ($p = 0,006$). Nach sechs Monaten sinkt die Zahl im Mittel signifikant auf $1908 \text{ BiVs/ mm}^3 \pm 468 \text{ BiVs/ mm}^3$ ($p = 0,003$), um dann nach neun Monaten auf durchschnittlich $750 \pm 211 \text{ BiVs/ mm}^3$ signifikant ($p = 0,007$) zu fallen. Auch die Unterschiede zwischen den Ein-Monatstieren und den Neun-Monatstieren, sowie zwischen den Drei-Monatstieren und den Neun-Monatstieren waren signifikant. Des Weiteren zeigt sich eine immer geringere werdende Standardabweichung, also eine geringere Streuung um den Mittelwert herum (**Diagramm 1**).

In **Diagramm 2** ist der Median abgebildet. Die Boxen stellen jeweils den Bereich dar, in dem 50 % der Einzelwerte liegen. Es zeigt sich mit zunehmender Zeit eine Abnahme der Boxengröße, die Werte nähern sich dem Median also an. Lediglich die Sechs-Monatstiere unterliegen größeren Schwankungen. Auch die Werte der dargestellten Ausreißer verringern sich mit zunehmendem Alter.

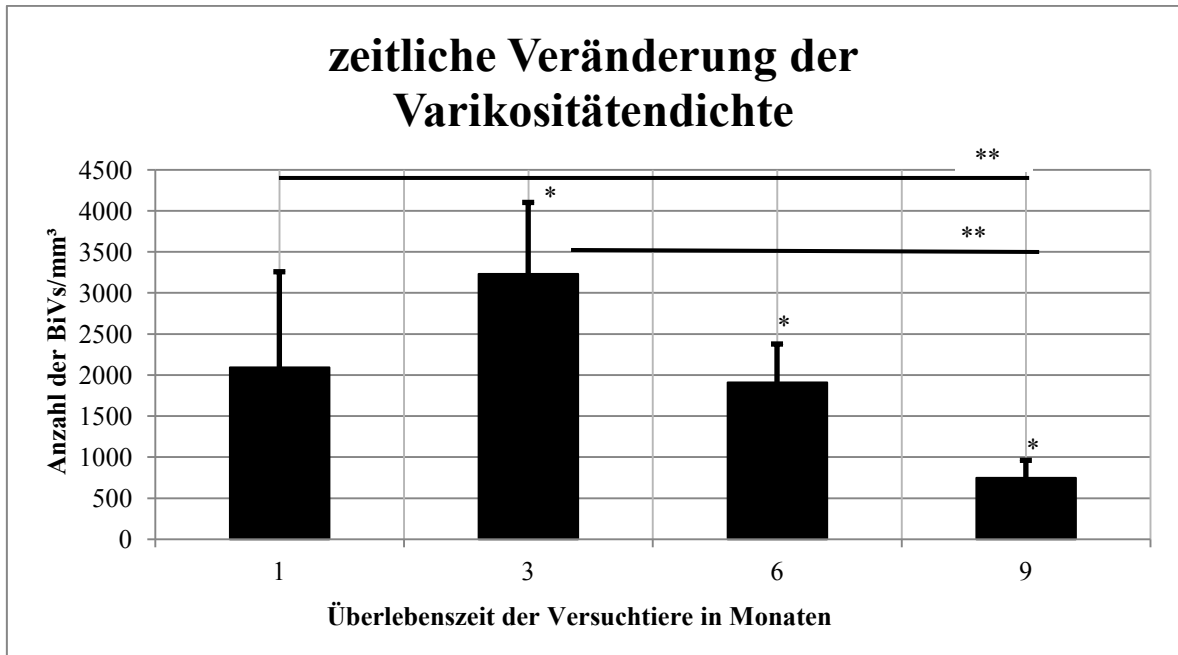


Diagramm 1: Zeitlicher Verlauf der numerischen Dichte der CHAT-positiven BiVs nach Injektion von 25 µg BoNT-A. Dargestellt sind die Mittelwerte der jeweiligen Gruppen. Es zeigt sich im zeitlichen Verlauf bis zu einem Alter der Tiere von drei Monaten erst eine Zunahme, dann eine Abnahme der Varikositätendichte. Mit steigendem Alter der Tiere nimmt der Fehlerindikator ab. Die Fehlerindikatoren geben die mittlere Standardabweichung an.

* Symbolisiert einen signifikanten Unterschied bezogen auf die vorangegangene Gruppe.

Datentabelle: Anhang Tabelle 2

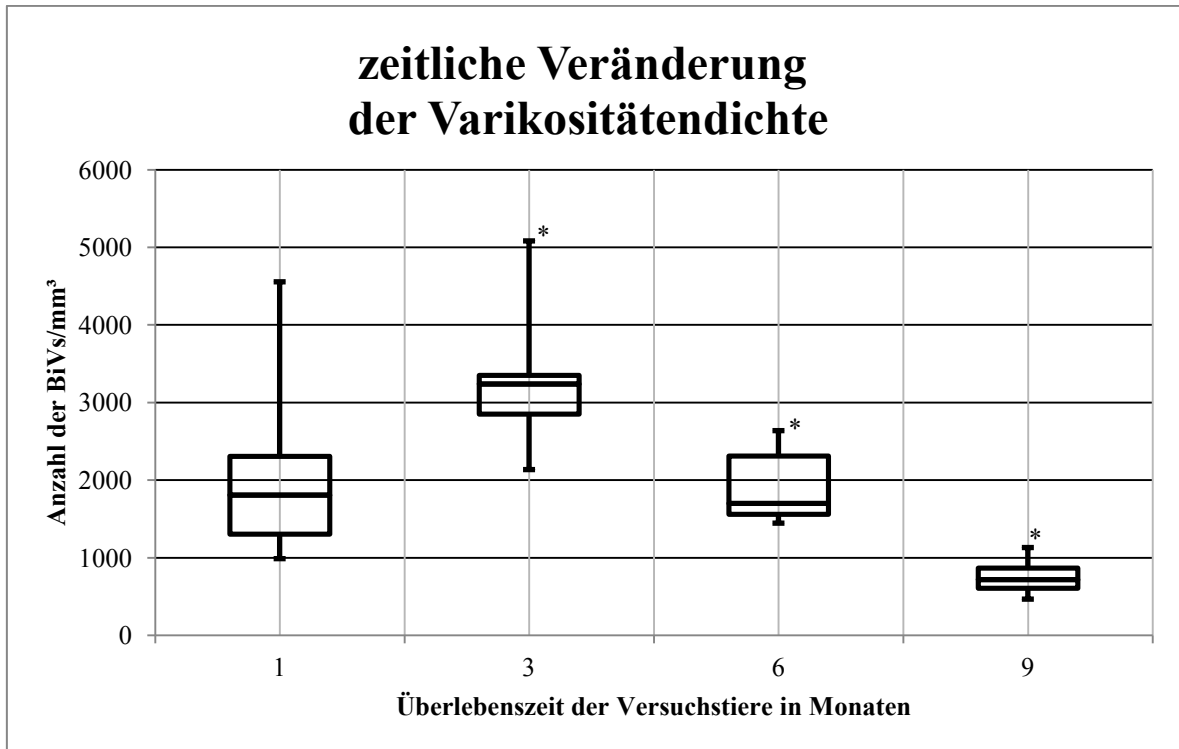


Diagramm 2: Zeitlicher Verlauf der numerischen Dichte der ChAT-positiven BiVs nach Injektion von 25 pg BoNT-A. Angegeben ist die jeweilige numerische Dichte der ChAT-positiven BiVs. Es zeigt sich im zeitlichen Verlauf bei den Ein-Monats-Tieren eine Zunahme, ab drei Monaten nach Injektion eine Abnahme der Dichte der BiVs. Die Werte nähern sich dem Median mit zunehmender Zeit an. Dargestellt sind Median, oberes und unteres Quantil sowie Maximum und Minimum.

* Symbolisiert einen signifikanten Unterschied bezogen auf die vorangegangene Gruppe.

Datentabelle: Anhang Tabelle 3

3.2 Zeitliche Veränderung der mittleren Volumina der ChAT-positiven Varikositäten

Zur Ermittlung der mittleren Volumina wertete Hawlitschka et al. die Striata aller 34 Tiere von einem bis neun Monaten nach Injektion von 25 pg BoNT-A aus. Für signifikante Werte gilt $p < 0,05$. In der Box befinden sich 50 % der Daten. Das untere Quantil ist definiert als 25 %-Quantil, das obere als 75 %-Quantil.

Es zeigt sich im zeitlichen Verlauf eine signifikante Zunahme der Varikositätenvolumina, wobei die Volumina mit zunehmendem Alter der Tiere an Größe gewinnen.

Der Median der Ein-Monats-Tiere liegt bei $5,87 \mu\text{m}^3$, wobei das untere Quantil bei $3,62 \mu\text{m}^3$ endet, das obere bei $11,06 \mu\text{m}^3$. Bei den Drei-Monatstieren steigt der Wert signifikant auf $7,82 \mu\text{m}^3$, das untere Quantil endet hier bei $4,3 \mu\text{m}^3$, das obere bei $16,34 \mu\text{m}^3$. Auch bei den 6-Monatstieren zeigt sich eine signifikante Erhöhung der medianen Volumina auf $11,42 \mu\text{m}^3$, wobei die Grenzen des unteren Viertels bei $6,23 \mu\text{m}^3$ und die des oberen Viertels bei $22,96 \mu\text{m}^3$ liegen. Nach neun Monaten steigt der Wert erneut signifikant auf $13,7 \mu\text{m}^3$ mit einem unteren Quantil von $7,88 \mu\text{m}^3$ und einem oberen Quantil von $27,52 \mu\text{m}^3$ (**Diagramm 3**). Weiterhin signifikant sind die Verteilungen der Drei- und Neun-Monatstiere, der Eins- und Neun-Monatstiere, sowie der Ein- und Sechs-Monatstiere. Zusätzlich kann eine Zunahme der Rechtsschiefe der Boxen beobachtet werden, da der Median auf der linken Seite zu finden ist. Der Großteil der Varikositäten ist also kleiner als der Durchschnitt. Der Interquartilsabstand nimmt im Zeitverlauf immer mehr zu, die Boxen bleiben im Verhältnis dazu jedoch schmal, was bedeutet, dass der überdurchschnittliche Teil der Varikositäten annähernd gleich groß ist. Das zeigt sich auch in **Histogramm 1**, in der die Verteilung dargestellt ist. BiVs mit einem kleinen Volumen von ca. $5 \mu\text{m}^3$ bilden in den Striata der Ein-Monatstiere den größten Anteil, wohingegen diese bei den Neun-Monatstieren kaum noch zu finden sind. Hier dominieren eher BiVs mit größeren Volumina von $10 \mu\text{m}^3$ bis $15 \mu\text{m}^3$.

Zeitliche Veränderung der Volumina

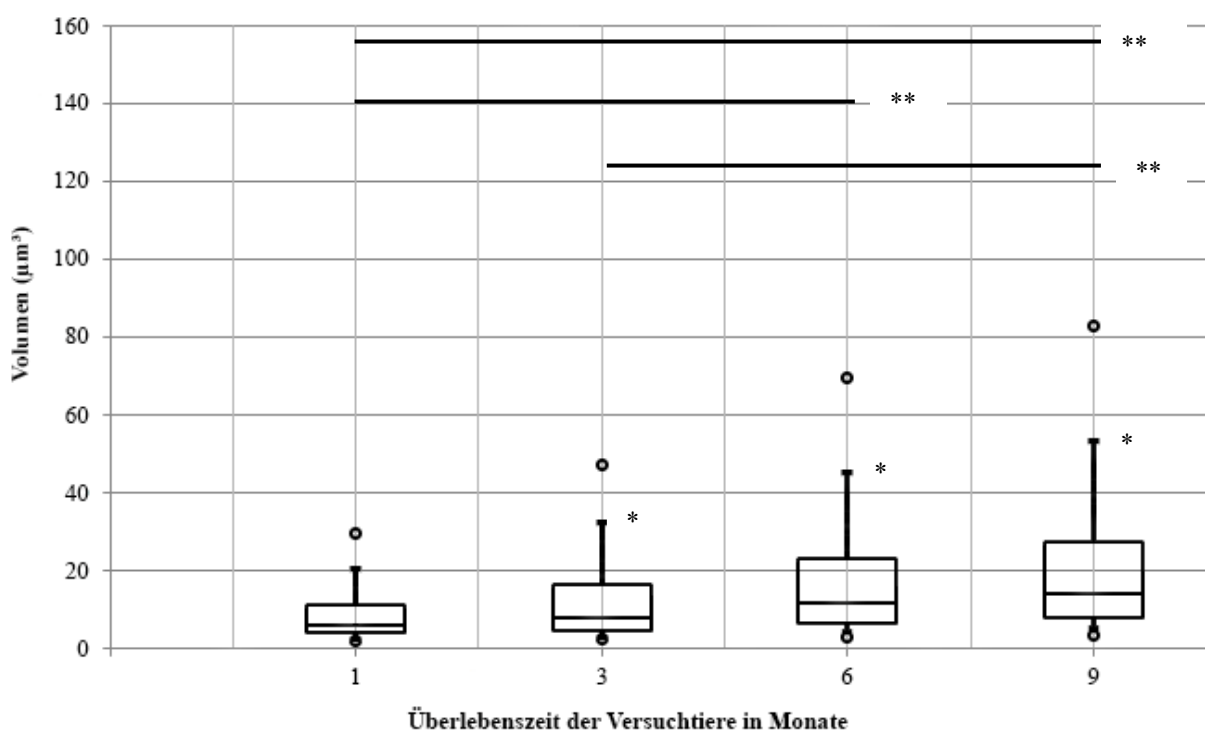
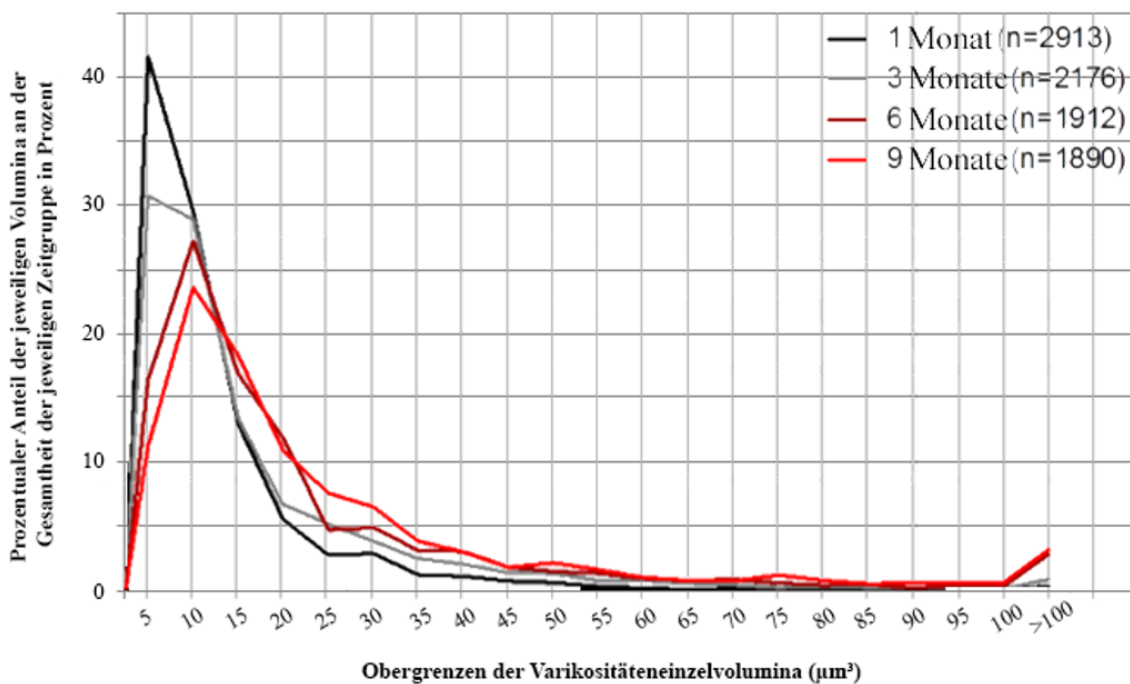


Diagramm 3: Zeitlicher Verlauf der mittleren Volumina der ChAT-positiven BiVs nach Injektion von 25 pg BoNT-A. Angegeben ist das jeweilige Volumen der ChAT-positiven BiVs. Im Verlauf zeigt sich nach Injektion eine signifikante Zunahme des Volumens mit fortschreitender Zeit. Dargestellt sind Median, oberes und unteres Quantil sowie Maximum und Minimum mit dem 5. und 95. Perzentil.

*Symbolisiert einen signifikanten Unterschied bezogen auf die vorangegangene Gruppe.

(Hawlotschka et al., 2017, eingereicht)

Prozentualer Anteil der Varikositäteneinzelvolumina an der gesamten Anzahl (zeitabhängig)



Histogramm 1: Prozentualer Anteil einzelner Varikositäteneinzelvolumina an der Gesamtzahl je Zeitgruppe ausgemessener Varikositäten. Dargestellt ist der prozentuale Anteil, den die jeweiligen Einzelvolumina an der Gesamtheit der je Zeitgruppe ausgemessenen Varikositäten aufweist. Varikositäten mit einem Volumen von ca. 5 μm^3 machen annähernd die Hälfte der gesamten Varikositäten der 1-Monatstiere aus. Mit fortschreitender Zeit nach Injektion nimmt das mittlere Volumen zu.

(Hawlotschka et al., 2017, eingereicht)

3.3 Dosisabhängige Veränderungen der numerischen Dichte der ChAT-positiven Varikositäten

Zur Auswertung der dosisabhängigen Veränderungen wurden die rechten Striata von insgesamt 20 Tieren ausgewertet. Alle Tiere wurden sechs Monate nach BoNT-A-Applikation getötet. Die Gruppen setzen sich aus acht Tieren mit 25 pg, jeweils fünf Tieren, welche mit 50 bzw. 100 pg Botulinum-Neurotoxin behandelt wurden und zwei Tieren, die eine Dosis von 200 pg erhielten, zusammen. Bei der Auswertung der Ergebnisse zeigt sich bei steigender BoNT-A-Konzentration eine kurze Zunahme der Varikositätendichte. Ab Konzentration von 100 pg und höher kommt es zu einem Abfall der BiVs.

Die mittlere numerische Varikositätendichte der mit 25 pg behandelten Tiere liegt bei $1908 \text{ BiVs/ mm}^3 \pm 468 \text{ BiVs/ mm}^3$ Standardabweichung. Bei den mit 50 pg behandelten Tieren steigt die mittlere numerische Dichte der BiVs auf $5067 \text{ BiVs/ mm}^3 \pm 1038 \text{ BiVs/ mm}^3$. Hier handelt es sich um die höchste ermittelte mittlere numerische Varikositätendichte. Nach Applikation von 100 pg sinkt der Wert dann auf $4056 \text{ BiVs/ mm}^3 \pm 1638 \text{ BiVs/ mm}^3$, um bei einer Dosis von 200 pg auf dann durchschnittlich $3148 \text{ BiVs/ mm}^3 \pm 1085 \text{ BiVs/ mm}^3$ zu fallen. Diese Ergebnisse wiesen Signifikanzen zwischen der 25 pg- und der 50 pg- ($p < 0,001$), sowie der 100 pg-Gruppe ($p = 0,003$) auf. Die Standardabweichung ist mit 1638 BiVs/ mm^3 bei den mit 100 pg behandelten Tieren sehr hoch, zeigt sonst jedoch eine fallende Tendenz (**Diagramm 4**).

In **Diagramm 5** ist der Median abgebildet. Die Boxen stellen jeweils den Bereich dar, in dem 50 % der Einzelwerte liegen. Die mit 100 pg behandelten Tiere weisen hier die größten Schwankungen im oberen Quantil auf. Das liegt daran, dass die minimale gemessene Dichte hier bei $2529/ \text{ mm}^3$, die maximale bei $6045/ \text{ mm}^3$ liegt, also Schwankungen um mehr als das Doppelte vorliegen.

Dosis-Wirkungsbeziehung der numerischen Dichte

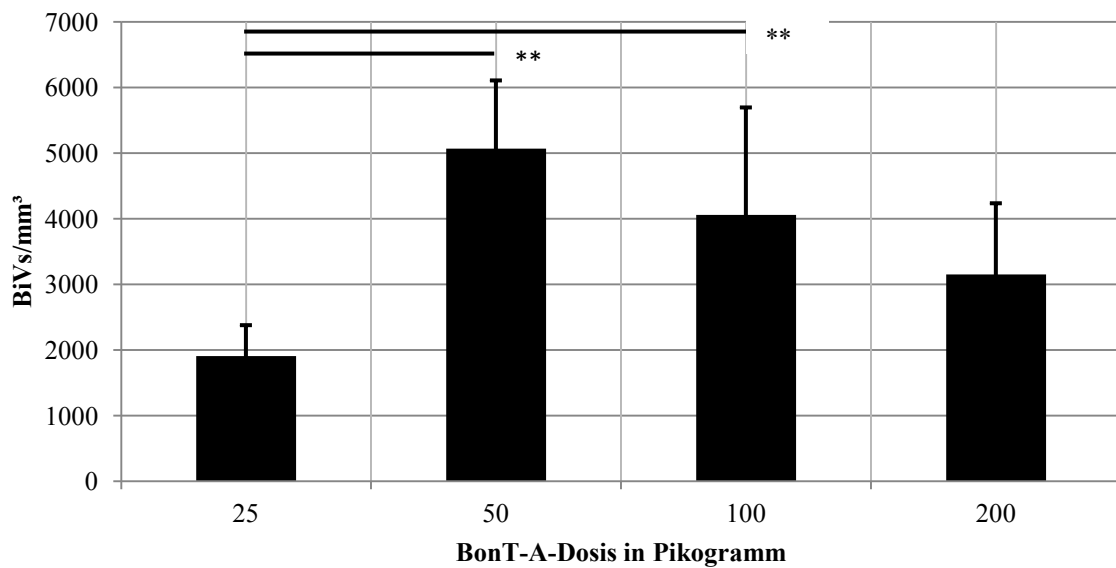


Diagramm 4: Dosisabhängige Veränderungen der numerischen Dichte der Varikositäten sechs Monate post injectionem: Es zeigt sich ein Anstieg der numerischen Varikositätendichte von 25 pg auf 50 pg. Dann folgt ein Abfall der numerischen Varikositätendichte bis 200 pg. Dargestellt sind die Mittelwerte, sowie die Standardabweichungen als Fehlerindikatoren.

**Symbolisiert einen signifikanten Unterschied.*

Datentabelle: Anhang Tabelle 5

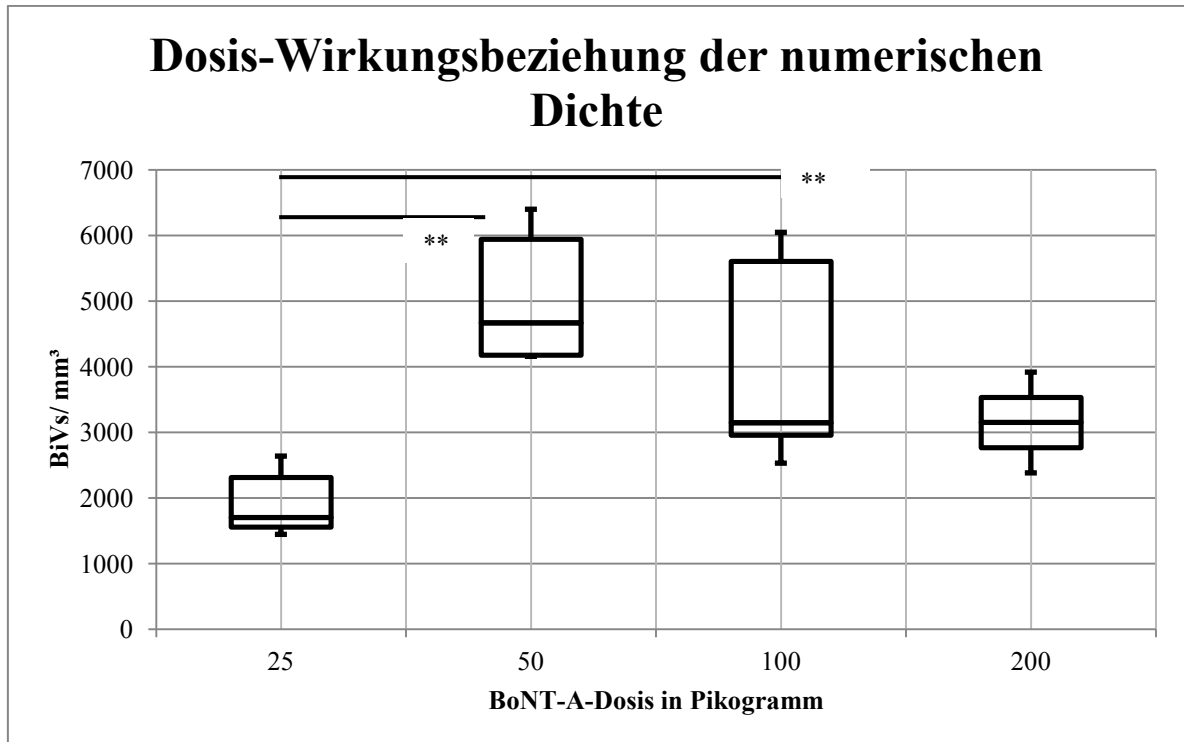


Diagramm 5: Numerische Dichte der BiVs bei zunehmender injizierter BoNT-A-Menge nach 6-monatiger Überlebenszeit

Angegeben ist die jeweilige numerische Dichte der ChAT-positiven BiVs. Bei zunehmender BoNT-A-Menge zeigt sich erst eine Zunahme, ab 50 pg eine Abnahme der Varikositätendichte.

Dargestellt ist der Median, sowie oberes und unteres Quantil. Die Whisker stellen Maximum und Minimum dar.

**Symbolisiert einen signifikanten Unterschied.*

Datentabelle: Anhang Tabelle 6

3.4 Dosisabhängige Veränderungen der Volumina der ChAT-positiven Varikositäten

Die verwendeten Tiere entsprechen denen zur Ermittlung der numerischen Dichte der ChAT-positiven Varikositäten. Signifikante Werte sind mit $p < 0,05$ definiert.

Im verwendeten Boxplot-**Diagramm 6** zeigt sich bei den mit 25 pg behandelten Tieren ein Median von $11,42 \mu\text{m}^3$ mit einem unteren Quantil von $6,23 \mu\text{m}^3$ und einem oberen von $22,96 \mu\text{m}^3$. Bei Verdoppelung der Dosis bleibt das Volumen annähernd konstant bei $11,62 \mu\text{m}^3$, wobei auch das untere und obere Quantil mit $6,89 \mu\text{m}^3$ und $22,45 \mu\text{m}^3$ annähernd unverändert sind. Erst bei den mit 100 pg behandelten Tieren kommt es zu einem sprunghaften signifikanten Anstieg der Volumengröße auf $21,66 \mu\text{m}^3$ mit Grenzen im unteren Viertel von

11,46 μm^3 und 44,46 μm^3 . Bei den Tieren mit 200 pg BoNT-A zeigt sich wieder eine Konstanz mit 20,82 μm^3 im Median und 11,92 μm^3 und 43,3 μm^3 im 25 %- und 75 %-Quantil. Weitere signifikante Unterschiede finden sich im Vergleich der 25 pg mit den 100 pg und 200 pg behandelten Tiere, sowie der 50 pg mit den mit 200 pg behandelten Tieren.

Auch hier zeigt sich eine Rechtsschiefe der Boxen, was bedeutet, dass der Großteil der Varikositäten eher ein kleines Volumen hat. Zusätzlich bleiben die Boxen bei zunehmenden Interquartilsabstand schmal, der überdurchschnittliche Teil ist also auch hier gleich groß. Im Diagramm der dargestellten Normalverteilung zeigt sich eine bei niedriger BoNT-A-Dosis ein hoher Anteil kleiner Varikositätenvolumina, wohingegen mit zunehmender Dosis größerer Varikositäten überwiegen. (**Histogramm 2**).

Dosis-Wirkungsbeziehung der Varikositätenvolumina (dosisabhängig)

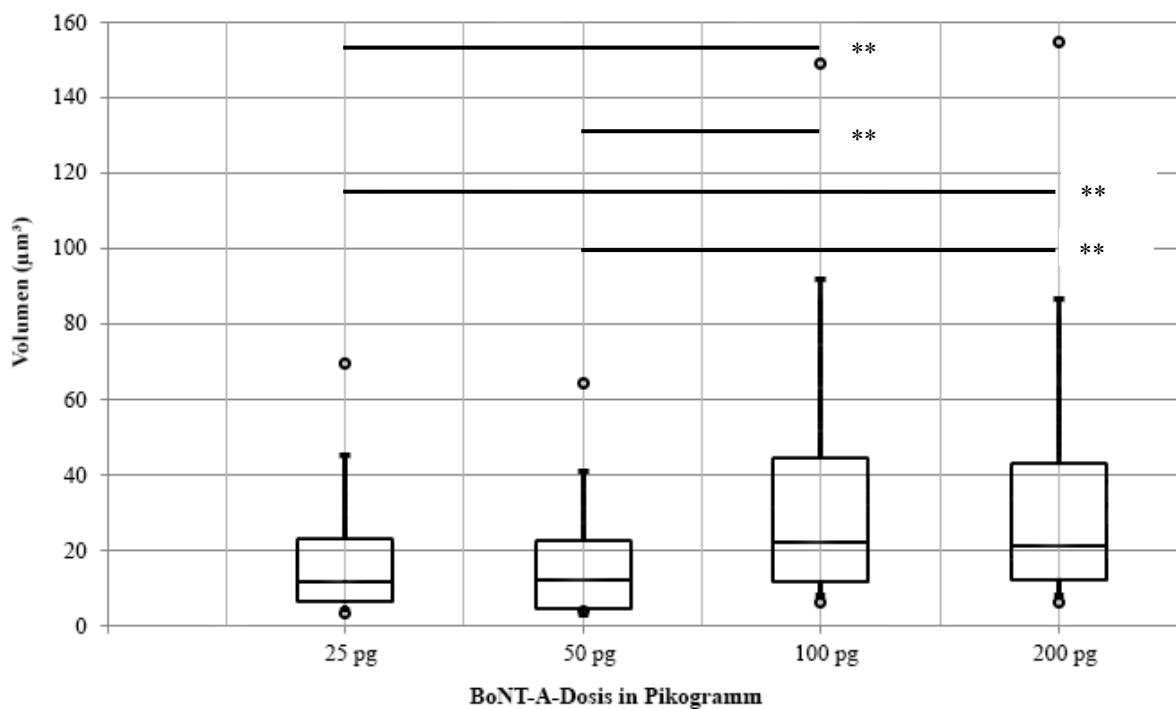


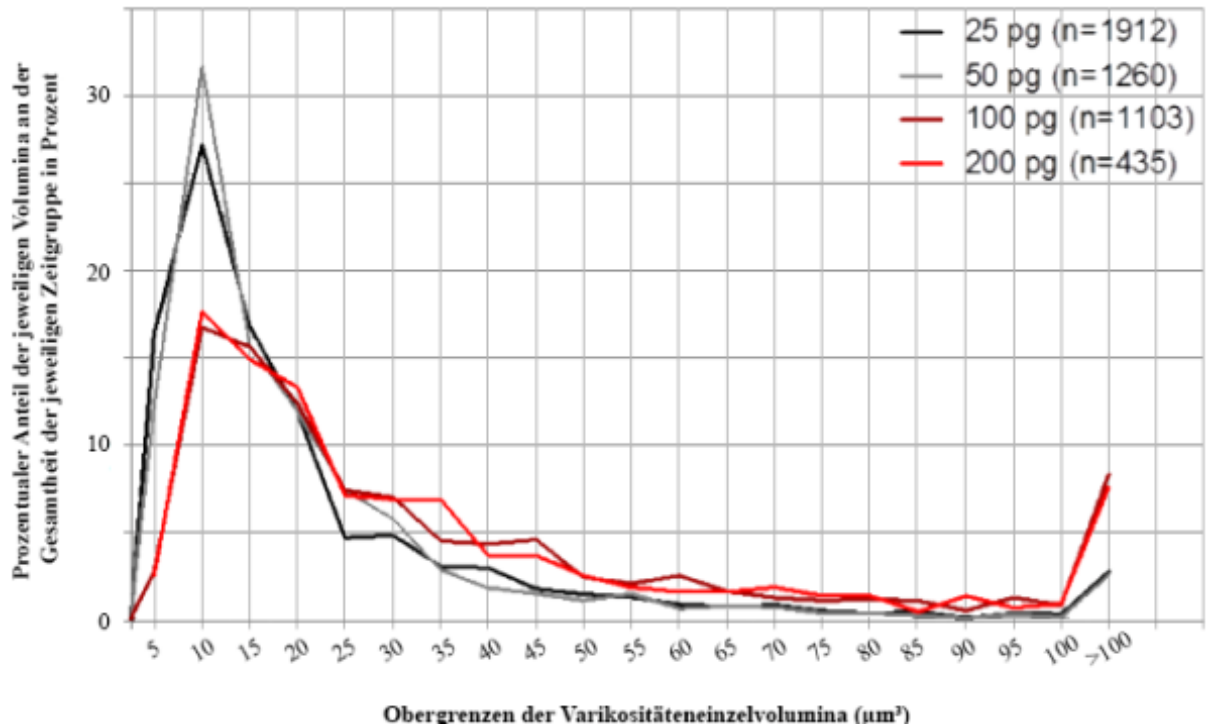
Diagramm 6: Numerische Dichte der BiVs bei zunehmender injizierter BoNT-A-Menge nach 6-monatiger Überlebenszeit

Angegeben ist die jeweilige numerische Dichte der CHAT-positiven BiVs. Bei zunehmender BoNT-A-Menge zeigt sich erst eine Zunahme, ab 50 pg eine Abnahme der Varikositätendichte. Dargestellt sind der Median, oberes und unteres Quantil, sowie Maximum und Minimum mit dem 5. und 95. Perzentil.

*Symbolisiert einen signifikanten Unterschied.

(Hawlitshka et al, 2017, eingereicht)

Prozentualer Anteil der Varikositäteneinzelvolumina an der gesamten Anzahl (dosisabhängig)



Histogramm 2: Prozentualer Anteil der Varikositäteneinzelvolumina an der gesamten Anzahl je Dosisgruppe

Dargestellt ist der prozentuale Anteil, den das jeweilige Einzelvolumen an der Gesamtheit der je Dosisgruppe ausgemessenen Varikositäten aufweist. Vor allem in den Tiergruppen mit niedriger Dosierung finden sich kleine Varikositäten. Mit zunehmender Dosis nimmt auch das Volumen zu.

(Hawlitschka et al, 2017, eingereicht)

3.5 Ergebnisse der TH-Färbung

In der TH-Färbung zeigten sich in keinem der Schnitte nachweisbare Varikositäten.

3.6 Weitere Ergebnisse

Parallel zu dieser Doktorarbeit führte meine Kollegin und Freundin Sarah Witt Untersuchungen zur Veränderung der Neuronenanzahl cholinerger Neurone im CPU zu unterschiedlichen Überlebenszeiten nach BoNT-Applikation durch. Hier zeigte sich keine signifikante BoNT-induzierte Zu- oder Abnahme der cholinergen Neuronendichte.

4. Diskussion

4.1 Entstehung der Varikositäten

Laut Definition handelt es sich bei Varikositäten um bläschenförmige Auftreibungen im Verlauf eines Axons oder eines Dendriten. Sie werden auch als „dystrophe Neuriten“ bezeichnet. Physiologisch kommen sie zum Beispiel bei Nicht-Pyramidenzellen der Großhirnrinde, sowie entlang von Nervenbahnen des autonomen Nervensystems vor. Morphologisch handelt es sich um singuläre oder perlschnurartige Verdickungen. Das Phänomen der Perlenbildung an Dendriten wird auch als „dendritic beading“ bezeichnet. Bei Aktivierung entleeren sich die Bläschen in die Umgebung und die Inhaltsstoffe, wie zum Beispiel das Noradrenalin, diffundieren zum Zielrezeptor (Silverthorn, 2009).

In der Pathologie beobachtet man ein vermehrtes Auftreten von Varikositäten häufig nach mechanischer Kompression, das kann beispielsweise eine Kopfverletzung sein. Hier kommt es innerhalb von Minuten bis wenigen Stunden zur Schwellung des geschädigten Axon-Abschnitts. Als ursächlich dafür werden Elektrolytverschiebungen beschrieben, wobei es sich hauptsächlich um einen vermehrten Einstrom von Calcium-Ionen handelt (Johnson et al., 2013).

Eine weitere Ursache ist die Störung der Membranintegrität. Letztendlich führt auch die Zerstörung intraaxonaler Transportwege zu einer Ausbildung einer Schwellung (Coleman, 2005; Halliwell et al., 2010), die sich als Varikositäten, „axonal varicosities“, zeigen. Hier kommt es aufgrund einer partiellen Zerstörung der mikrotubulären Transportstrukturen zur Akkumulation von Transportprodukten, die sich mikroskopisch als perlschnurartige Verdickungen im Axonverlauf zeigen (Johnson et al., 2013).

Aufgrund des Untergangs der myelinscheiden-bildenden Oligodendrozyten sind die Schwellungen myelinscheidenfrei. Eine nachfolgende Entzündungsreaktion folgt, die durch das Einwandern von Mikroglia und Makroglia charakterisiert ist. Laut neueren Studien können diese Schwellungen bis zu drei Jahren und mehr im Hirn nachgewiesen werden. Ob sie einen Anteil an der Ausbildung neurodegenerativer Prozesse haben, wird noch hinterfragt (Chen, X. et al., 2009).

Die zentralen Axone sind im Gegensatz zu den peripheren bei Durchtrennung nicht in der Lage, zu regenerieren. Stattdessen kommt es nach Schädigung eines Axons zur Ausbildung so genannter „retraction bulbs“, also blasenförmiger Erweiterungen an dem proximalen Ende der durchtrennten Axone. Im Gegensatz zur peripheren Regeneration bildet sich bei axonaler Schädigung im zentralen Nervensystem eine Glia-Narbe. Verantwortlich hierfür sind Astrozyten, welche bei jeglicher Schädigung des Gehirns und seiner Anhangsorgane reagieren. Sie hypertrophieren, verändern dabei ihre Oberflächenexpression und setzen inhibitorische Proteoglykane frei, welche die axonale Regeneration hemmen. Zu diesen Proteinen zählen Dermatan-Sulfat-Proteoglykan, Heparan-Sulfat-Proteoglykan, Chondroitin-Sulfat-Proteoglykan und Keratan-Sulfat-Proteoglykan (Toy und Namgung, 2013). Auch die oben erwähnten Oligodendrozyten setzen Stoffe frei, wie zum Beispiel das NOGO oder MAG, welche die Remyelinisierung verhindern sollen.

Im Anschluss der Schädigung erfolgt die Einwanderung der Astrozyten in die geschädigte Region und es bildet sich oben genannte Glia-Narbe. Diese dient vor allen Dingen der Neubildung der Blut-Hirn-Schranke durch Förderung von Angiogenese und vermehrten Einbau von tight junctions in vorhandene Gefäße. Außerdem stellt sie durch ihre dichte Struktur ein unüberwindbares Hindernis dar, eine Neuformation von Axonen ist hier nicht mehr möglich (Zhang et al., 2010).

„Retraction bulbs“ werden wesentlich häufiger beobachtet, als „axonal varicosities“ (Chen, X. et al., 2009). Sie sind immer Anzeichen einer misslungenen axonalen Regeneration (Ertürk et al., 2007). Im Gegensatz zu den „Wachstumskolben“, welche im peripheren Nervensystem nach Schädigung auftreten und als Zeichen des Axon-Wachstums zu werten sind, findet man bei den „retraction bulbs“ eine Fehlorganisation der Mikrotubuli-Struktur. Der Grund, warum diese nicht peripher anzutreffen sind, liegt darin, dass die oben genannten inhibitorischen Proteoglykane zentral freigesetzt werden und eine organisierte Anordnung der Mikrotubuli und somit eine Axonregeneration verhindern. Pharmakologisch kann dieser Prozess durch Taxol-Gabe aufgehalten werden, ein „retraction bulb“ kann sich laut Studien also in einen „Wachs-

tumskolben“ umwandeln. Auf der anderen Seite kann eine Gabe von Nocodazol einen peripheren „Wachstumskolben“ in einen „retraction bulb“ umwandeln (Ertürk et al., 2007).

Nach Zerstörung der axonalen Kontinuität im ZNS kommt es innerhalb von einer Stunde zur Ausbildung der „retraction bulbs“. Im Verlauf von mehreren Wochen nehmen sie sogar an Größe zu, was wahrscheinlich durch einen fortbestehenden Membrantransport und einer endozytotischer Aktivität erklärt werden kann (Ertürk et al., 2007).

Neben der direkten Schädigung des Axons entstehen Varikositäten auch indirekt durch subletale hypoxische Schädigung, cerebrale Hypoglykämie sowie Exzitotoxizität durch die Neurotransmitter Glutamat via NMDA- oder Kainat-Rezeptoren. Des Weiteren führt eine erhöhte Aktivität des Glutamat-Rezeptors innerhalb kürzester Zeit zur Entstehung von axonalen Schwellungen. (Park et al., 1996; Hasbani et al., 2001). Als Begleiterscheinung vermindert sich im Umkreis der Schädigung die Dichte der neuronalen Dornenfortsätze. Letztendlich führt auch eine stress-induzierte Aktivierung der endogenen Stickstoffmonoxidsynthese innerhalb des dorsolateralen periaquäduktalen Graus zur Entstehung von Varikositäten und zu einer erhöhten Varikositätendichte (Smalls und Okere, 2012).

Im Rahmen der neurodegenerativen Erkrankungen konnte man am Alzheimer-Tiermodell Varikositäten unweit der charakteristischen fibrillären Amyloid-Plaques nachweisen. Dies zeigt, dass das abgelagerte Amyloid und seine Umgebung äußerst toxisch auf die umgebenen Neuronen und deren Anhangsgebilden wirken (Grutzendler et al., 2007). Auch bei Prionenerkrankungen wie der Scrapie bei Mäusen konnte im Rahmen einer Doktorarbeit von Herrn Fuhrmann (2006) eine Bildung von Varikositäten tierexperimentell nachgewiesen werden.

Im Rahmen der Erforschung des Morbus Parkinson untersuchte man, welchen Einfluss das β -Synuclein neben dem α -Synuclein auf die Neurodegeneration hat und ob es einen protektiven Einfluss auf die Krankheitsprogression mit sich bringt. Am Ende der Studie stellte sich jedoch heraus, dass das β -Synuclein selbst einen pathogenen Faktor darstellt und neurotoxisch wirkt. Auch hier fanden sich β -Synuclein-gefüllte Varikositäten als Zeichen einer neuronalen Schädigung (Fujita et al., 2004). Bereits Jahre vorher konnte eine Arbeitsgruppe belegen, dass auch das γ -Synuclein akkumulieren und Varikositäten induzieren kann (Galvin et al., 1999). 2005 beschäftigte sich die Arbeitsgruppe um Berliocchi mit der Reaktion von neuronalen

Zellen in Kultur auf Botulinum-Neurotoxin. Hierfür verwendete man im Gegensatz zu dieser Arbeit das BoNT-C. Zwölf Stunden nach BoNT-C-Gabe beobachtete man ausgedehnte Varikositäten und perlenschnurartig angeordnete Auftreibungen, welche als „blebs“, zu Deutsch „Bläschen“, bezeichnet wurden. Außerdem zeigte sich ein apoptotischer Zelluntergang, welcher jedoch in der Umgebung zu keiner Gliazellreaktion führte (Berliocchi et al., 2005).

2011 konnte Wree mit seiner Arbeitsgruppe in seiner Studie zur Therapie des Hemiparkinson in der Ratte eine Varikositätenbildung induzieren. Hierfür wurde intrastriatal Botulinum-Neurotoxin vom Typ A in das vorher hemiläsionierte Rattenhirn injiziert. Die dann entstandenen axonalen Auftreibungen bezeichnete die Arbeitsgruppe als BiVs, welche eine variable Größe aufwiesen und nur im Injektionsbereich nachgewiesen werden konnten. Sowohl kontralateral, als auch bei Sham-behandelten Tieren fanden sich keine ähnlichen Auftreibungen. Elektronenmikroskopisch konnten Ansammlungen von Mitochondrien und kleineren Vesikeln in den BiVs nachgewiesen werden. Nach immunhistochemischer Färbung zeigten sich ChAT-positive BiVs, jedoch keine GABA-erge Varikositäten. Klinisch wiesen die behandelten Tiere in Tests eine Besserung der Parkinsonsymptomatik hinsichtlich Motorik und ein vermindertes Angstverhalten auf.

Generell kann gesagt werden, dass Varikositäten aufgrund neuropathologischer Veränderungen gebildet werden. Die Botulinum-Neurotoxin-induzierten Varikositäten dieser Arbeit sind keinesfalls mit den oben beschriebenen Phänomenen vergleichbar. So besteht kein Zusammenhang zu den Wachstumskolben, welche nur im peripheren Nervensystem nachweisbar sind und die zur Neubildung von Axonen dienen. Auch „retraction bulbs“ sind nicht mit den hier beschriebenen BiVs vergleichbar. Ihre Entstehung ist von einer Gliareaktion abhängig und im Verlauf zeigt sich eine deutliche Glianarbe. Wir konnten eine Reaktion der regionalen Astrozyten lediglich entlang des Stichkanals beobachten, es fanden sich innerhalb des Striatums keine weiteren morphologischen Korrelate. Auch kann durch die Botulinum-Neurotoxin-Injektion nicht von einer globalen axonalen Zerstörung ausgegangen werden, da diese nicht mit dem Leben der Tiere vereinbar wäre. Gerade aus diesem Grund wählten wir zur Ermittlung der Varikositätendichte die nicht-letale Dosis von 25 pg Botulinum-Neurotoxin-A.

Am ehesten können die beschriebenen Veränderungen dieser Arbeit als morphologisches Phänomen zwischen Wachstumskolben und „retraction bulbs“ eingeordnet werden. Sie sind weder als Zeichen gesteigerter Regeneration, noch als kompletter Zelluntergang zu werten.

Am wahrscheinlichsten handelt es sich um axonale Veränderungen auf eine externe Reizung in Form der BoNT-A-Injektion. Berliocchi et al. (2005) beschrieben in ihrer Arbeit ähnliche Veränderungen, welche sie als „blebs“ bezeichneten. Im Unterschied zu dieser Arbeit verwendete man jedoch BoNT-C, das als Zielstruktur sowohl SNAP-25, als auch Syntaxin besitzt. BoNT-A spaltet lediglich das SNAP-25.

Ein zweiter Unterschied besteht in der Menge der verwendeten Toxinkonzentration. Berliocchi et al. (2005) verwendeten eine Lösung mit 20 bzw. 30 ng/ml BoNT-C. Diese fällt in die von der Arbeitsgruppe ermittelten Konzentrationsbereiche von 5 bis 60 ng/ml BoNT-C, welche ein Zellsterben zur Folge hat. Dementsprechend zeigte sich bereits innerhalb der ersten Stunden eine „Bläschen-Bildung“, welcher ein anschließender Zelluntergang folgte. Im Gegensatz dazu stellte dieselbe Arbeitsgruppe fest, dass es bei Verwendung mit BoNT-A der gleichen Konzentrationen keine Degeneration der Neuriten oder Apoptose gab. Also scheinen die in dieser Arbeit beschriebenen BiVs in keinen Zusammenhang zu den „blebs“ zu stehen, da letztere im Rahmen eines Zelltodes entstanden. Unsere Arbeitsgruppe beschreibt hingegen eine konstante Anzahl von Neuronen im gesamten Zeitverlauf an lebenden Tieren.

Als dritten Unterschied verwendeten Berliocchi et al. (2005) Zellkulturen cerebellären Ursprungs. Unsere Arbeit beschäftigte sich jedoch mit der Injektion in die Striata lebender Organismen, eine Vielzahl weiterer Reaktionen verschiedener anderer Zellarten, wie die Gliazellen, finden hier statt. Somit kann man BiVs und „blebs“ auch hier nicht gleichsetzen.

Letzten Endes unterscheiden sich die vorliegende und Berliochchis Arbeit hinsichtlich ihrer Einwirkzeit des Toxins. Berliochchis Gruppe befasste sich mit einem Zeitraum von Stunden, wir hingegen beobachteten die Entstehung der Varikositäten über Monate. Der Zeitraum, in dem unsere BiVs entstanden, ist also ein deutlich längerer.

Botulinum-Neurotoxin-induzierte Varikositäten entstehen also über einen langen Zeitraum durch eine lokale Injektion von BoNT-A in das Striatum. Ein möglicher Entstehungsmechanismus kann eine Akkumulation der transportierten Stoffe innerhalb des Axons sein. Aufgrund der durch BoNT-A induzierten Blockade der Exozytose kommt es zur Ansammlung der Transportprodukte und damit zur Anschwellung des Axons. Wie oben erwähnt beobachteten Wree et al. (2011) elektronenmikroskopisch Mitochondrien und kleinere, nicht näher beschriebene vesikuläre Strukturen innerhalb der BiVs. Auch Berliocchi et al. (2005) beschrieben in ihrer Studie über BoNT-C eine Ansammlung von Mitochondrien innerhalb der axonalen Schwellungen. Des Weiteren konnten wir in immunhistochemischen

Färbungen von Ratten die Schlüsselenzyme des cholinergen und dopaminergen Transmittersystems innerhalb der BiVs nachweisen. Ein weiter bestehender Membrantransport scheint damit bewiesen, wurde er doch schon 2007 von Ertürk et al. bei den Beobachtungen im Rahmen der „retraction bulbs“ beschrieben.

Für einen funktionierenden Transport ist vor allem ein funktionierendes Mikrotubuli-System essentiell. Entlang dieser „Schienen“ werden einzelne Vesikel anterograd oder retrograd verteilt. Da BoNT-C jedoch das für den axonalen Transport benötigte Mikrotubuli-Netzwerk zerstört (Berliocchi et al., 2005), kann ein zielgerichteter Transport nicht mehr von statten gehen. Es kommt zu einem Stau der in Vesikel verpackten Zellbestandteile, wie Mitochondrien oder Proteine und Lipide. Nähern sich diese einzelnen Vesikel jetzt einander an und fusionieren kommt es zur Ausbildung der mikroskopisch sichtbaren axonalen Schwellungen, welche aufgrund des ungerichteten Transports und der Akkumulation der Transportvesikel im Laufe der Zeit an Größe zunehmen. BoNT-A scheint einen ähnlichen Effekt auf das Zytoskelett zu haben wie BoNT-C. Um das letzten Endes zu bestätigen, sollten gleiche Versuchsreihen mit BoNT-A durchgeführt werden.

Kommt es im Verlauf zu einer Fusion nicht nur einzelner Vesikel, sondern ganzer BiVs, erklärt sich die Abnahme der numerischen Dichte der Varikositäten im zeitlichen Verlauf. Außerdem ist mit einer Fusion auch die Größenzunahme der BiVs mit fortschreitender Zeit zu erklären. Auch Mehlan et al. (2016) beobachteten die Veränderungen in Zahl und Größe der BiVs in ihrer Arbeit und postulierten die Fusion einzelner Varikositäten als Hypothese. Die Grundlage dafür liefert auch hier die Arbeit der Gruppe um Berliocchi et al. (2005). Sie beschreiben neben der gestörten Mikrotubuli-Funktion auch eine Störung innerhalb des Aktin-Netzwerkes durch BoNT-C. Aktin ist jedoch Bestandteil der Doppellipidschicht biologischer Membranen, demnach also auch auf der Oberfläche von Vesikeln bzw. Varikositäten zu finden. Unter physiologischen Bedingungen blockieren Aktin-Filamente die Fusion von Biomembranen untereinander (Eitzen, 2003). Eine Zerstörung des Aktin-Netzwerkes ermöglicht folglich einen adäquaten Kontakt einzelner Vesikel- bzw. Varikositätenmembranen unter Aufhebung der physiologischen Blockade mit anschließender Fusion (Chernomordik et al., 2006). Dieser Prozess verläuft normalerweise innerhalb von Millisekunden. Durch die Zerstörung des Zytoskeletts verlangsamt sich die Vesikelfusion erheblich und scheint sich, wie in dieser Arbeit gezeigt, auf einen Zeitraum von Monaten erstrecken zu können.

4.2 Das Verteilungsmuster der Varikositäten

Wichtig für die Anwendung einer möglich toxischen Substanz im vitalen Körper ist unter anderem die Voraussetzung, dass diese Substanz nur da wirkt, wo sie auch wirken soll. BoNT-A bringt diesen Vorteil mit sich. Es konnten mikroskopisch weder hippocampal, noch im Bereich des Neocortex Varikositäten nachgewiesen werden. Das lässt sich durch die spezielle Rezeptorselektivität von BoNT-A begründen. Es bindet ausschließlich am synaptischen Vesikelprotein-2, kurz SV-2, und kann auch nur über diesen seine Wirkung entfalten. Von diesem Rezeptor gibt es drei Untertypen, SV-2A, B und C. Sie unterscheiden sich vor allem in ihrem Verteilungsmuster: SV-2A und SV-2B finden sich in vielen Bereichen des ZNS, SV-2C jedoch nur in ausgewählten Regionen. Dazu zählen vor allem phylogenetisch ältere Areale, wie SN, CPu, Bulbus olfactorius und Medulla oblongata, Cingulum und entorhinaler Cortex (Janz und Südhof, 1999; Dardou et al., 2011).

Bei Mäusen findet sich die höchste Dichte an SV-2C-Rezeptoren u.a. im Pallidum, im Striatum, der SN, im Putamen und im Bulbus olfactorius, wobei im Globus pallidus und der SNr die SV-2C-positiven Fasern Enden striataler Projektionsneurone darstellen. In der SNc sowie im ventralen tegmental Areal sind mehr als 70 % der untersuchten dopaminergen Neurone SV-2C-positiv. Des Weiteren weisen auch die cholinergen Interneurone des Striatums einen Besatz mit SV-2C-Rezeptoren von bis zu 45 % auf (Dardou et al., 2011). Auch der Nucleus accumbens, eine Verbindungsstelle zwischen Nucleus caudatus und Putamen, besitzt SV-2C-Rezeptoren (Dardou et al., 2011). Im GABA-ergen System hingegen konnte kein SV-2C-Besatz nachgewiesen werden. Lediglich das dopaminerge System weist diesen Rezeptortyp auf. BoNT-A kann jedoch nur in höheren Konzentrationen neben den cholinergen Fasern auch andere Transmittersysteme beeinflussen. Die in dieser Arbeit verwendete Dosis scheint demnach nicht ausreichend, um eine Reaktion des dopaminergen Transmittersystems auszulösen (Bigalke et al., 1985).

Da BoNT-A lediglich an dem SV-2C-Rezeptor binden kann, kann es auch nur in den genannten Arealen endozytotisch aufgenommen werden und seine Wirkung entfalten. Vergleicht man das Verteilungsmuster der Varikositäten nach intrastriataler Injektion mit dem Vorliegen von SV-2C-Rezeptoren, scheint nur BoNT-A für die Veränderungen verantwortlich zu sein. In anderen Hirnarealen hingegen konnten keine BiVs gefunden werden.

4.3 Veränderung der numerischen Dichte der ChAT-positiven Varikositäten

2016 konnte in der Arbeit von Mehlan et al. (2016) bei läsionierten Rattenhirnen im zeitlichen Verlauf eine kurze Zunahme, gefolgt von einer kontinuierlichen Abnahme der Varikositätendichte sowohl bei ChAT-, als auch TH-positiven BiVs nachgewiesen werden. Ähnliche Ergebnisse konnten auch in der vorliegenden Arbeit erfasst werden. Auch hier zeigt sich anfangs eine Zunahme der ChAT-positiven Varikositätendichte, welche mit fortlaufender Zeit jedoch wieder abnimmt (**Diagramme 1 und 2**). Die Veränderungen zeigen sich ausschließlich im Bereich der behandelten Region, nicht kontralateral bzw. bei der Kontrollgruppe. Damit ist das Auftreten der BiVs seitenspezifisch und als Effekt des injizierten BoNT-A zu werten. Bei genauer Analyse fällt auf, dass es innerhalb der ersten drei Monate zu einem signifikanten Anstieg der Varikositätendichte kommt. Das hängt damit zusammen, dass Botulinum-Neurotoxine generell nur eine Wirkdauer von zwei bis drei Monaten haben. In Verhaltenstest mit BoNT-A behandelten hemiläsionierten Ratten konnte innerhalb dieses Zeitraums ein maximal therapeutischer Effekt beobachtet werden (Antipova et al., 2013; Wree et al., 2011). Danach kommt es aufgrund eines Wirkungsverlustes zum signifikanten Abfall der erfassten BiV-Konzentration im zeitlichen Verlauf (Hambleton et al., 1992). Auch in den Verhaltenstests verfielen die Tiere nach neun Monaten in ihr altes pathologisches Muster. BoNT-A scheint also mit der funktionellen cholinergen Blockade einen direkten Einfluss auf das Verhalten der hemiläsionierten Ratten zu haben.

Neben der zeitlich begrenzten Wirkdauer liefert die oben erwähnte Fusionstheorie eine weitere Erklärung für den Abfall der Varikositätendichte. Je mehr Vesikel im Laufe der Zeit akkumulieren, umso geringer ist die Varikositätendichte mit zunehmendem Alter. Was als zweites auffällt, ist die Abnahme der Streuung um den Mittelwert. In den ersten Monaten zeigen sich noch starke Schwankungen, welche mit zunehmender Zeit abnehmen. Die Ursache hierfür vermuten wir in der Veränderung der Varikositätenvolumina.

4.4 Veränderung der Varikositätenvolumina der ChAT-positiven Varikositäten

2016 konnte in der Arbeit von Mehlan et al. (2016) bei läsionierten Rattenhirnen im zeitlichen Verlauf eine Zunahme der mittleren Volumina der Varikositäten mit fortschreitendem Alter der Tiere beschrieben werden. Auch in dieser Arbeit zeigen sich diese Veränderungen

(Diagramm 3 und Histogramm 1). Dominieren im ersten Monat noch relativ kleine BiVs mit einem Volumen von ca. 5- 15 μm^3 , verschiebt sich das Verhältnis bereits nach drei Monaten zu Gunsten der größeren Varikositäten. Mit fortschreitender Überlebenszeit steigen die mittleren Varikositätenvolumina weiter bis auf 40 μm^3 und darüber hinaus, wohingegen kaum noch oben genannte kleinvolumige BiVs zu finden sind. Das zeigt sich auch in den **Abbildungen 9-12**.

Die sinkende Anzahl der Varikositätendichte mit fortschreitender Zeit und die Entwicklung von eher kleinvolumigen zu großvolumigen Varikositäten kann mit Hilfe der oben erwähnten Fusionstheorie erklärt werden.

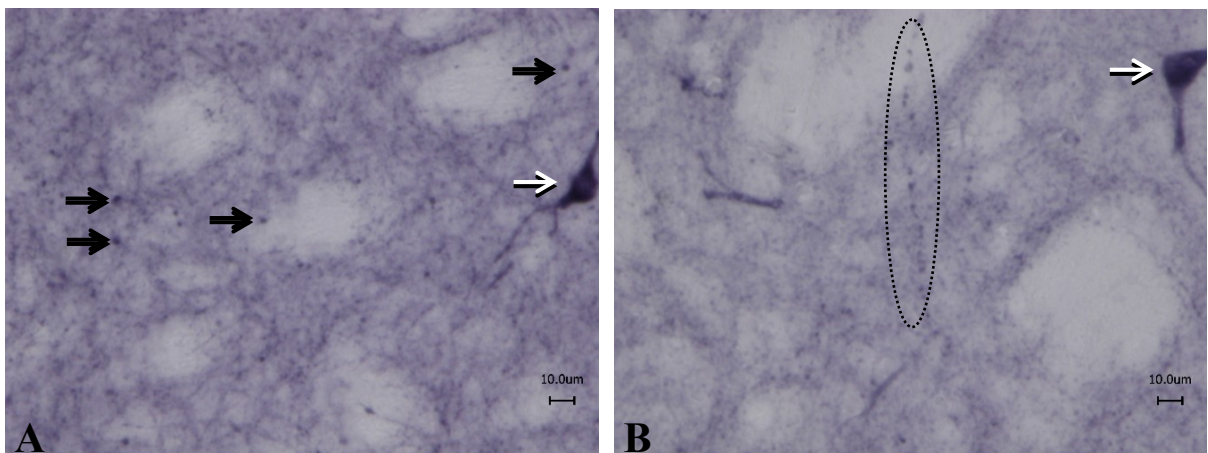


Abbildung 9: exemplarische Darstellung ChAT-positiver Varikositäten einen Monat nach BoNT-A-Injektion. Es fällt die geringe Dichte sowie eine geringe Größe der BiVs auf. Abbildung B zeigt eine BiV-Kette (in ovaler Umrandung). Die schwarzen Pfeile markieren beispielhaft Varikositäten, weiße Pfeile markieren ChAT-positive Neurone (Tier-Nr.: A: 326.6.6 und B:319.6.6).

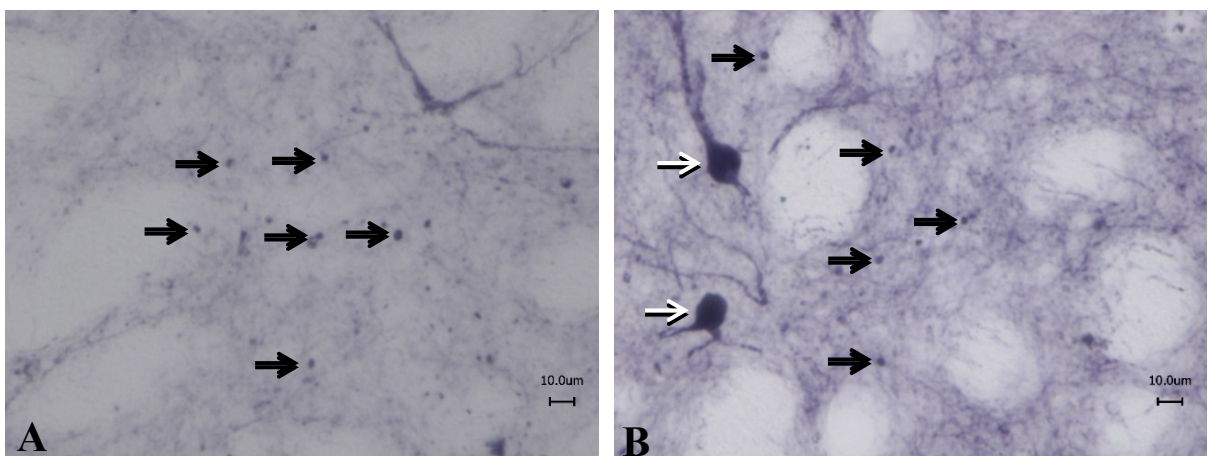


Abbildung 10: exemplarische Darstellung ChAT-positiver Varikositäten drei Monate nach BoNT-A-Injektion. Die Varikositäten erscheinen diffus im gesamten Bild angeordnet. Auch finden sich jetzt größere BiVs. Schwarze Pfeile markieren beispielhaft Varikositäten, weiße Pfeile markieren ChAT-

positive Neurone (Tier-Nr.: A: 328.7.1 und B: 330.7.1).

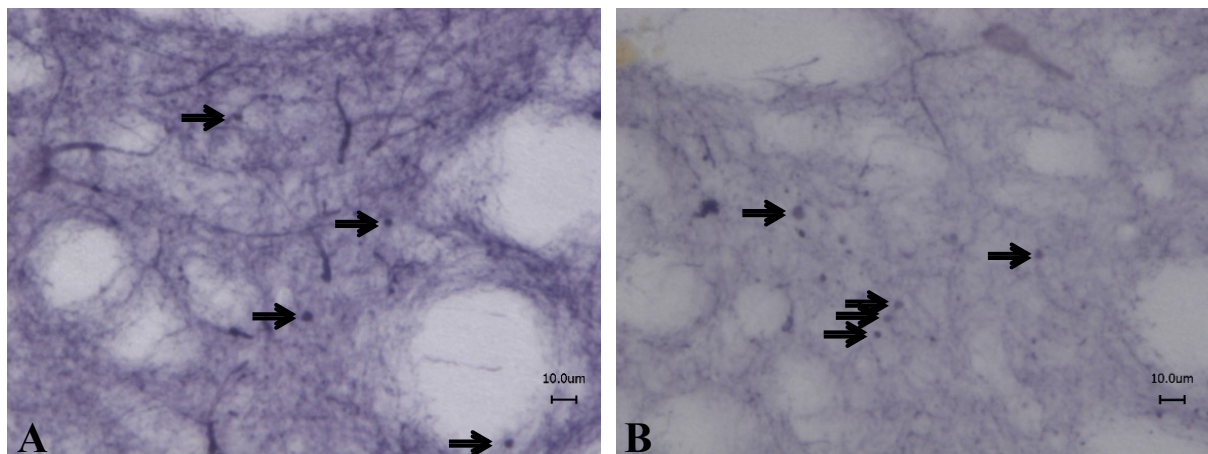


Abbildung 11: exemplarische Darstellung ChAT-positiver Varikositäten sechs Monate nach Injektion. Es finden sich bereits größere BiVs, während die Anzahl deutlich gesunken ist. Schwarze Pfeile markieren beispielhaft Varikositäten (Tier-Nr.: A: 337.7.3 und B: 343.7.1).

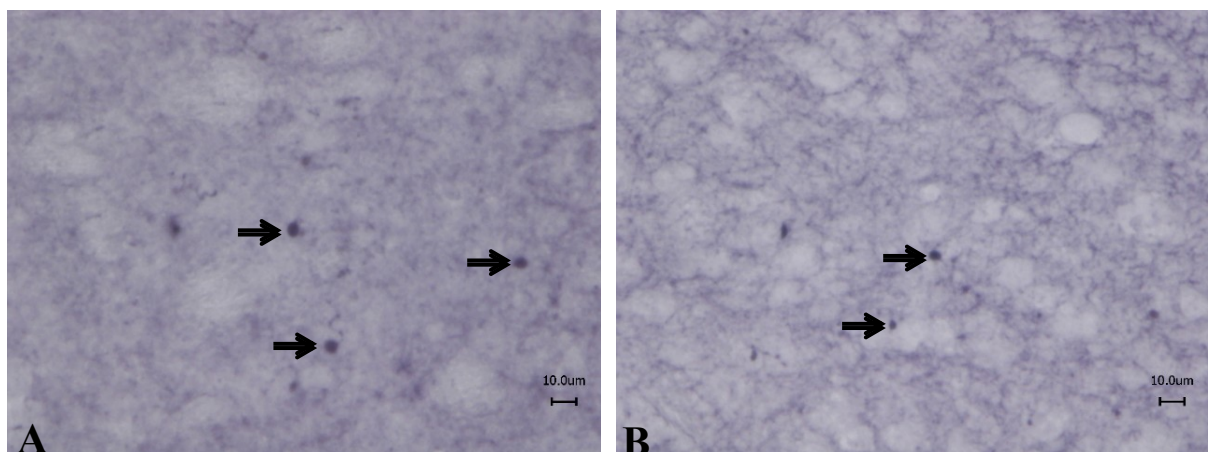


Abbildung 12: exemplarische Darstellung ChAT-positiver Varikositäten von neun Monate nach BoNT-A-Injektion. Die BiVs sind nun deutlich größer, jedoch immer seltener im Präparat anzutreffen. Schwarze Pfeile markieren beispielhaft Varikositäten (Tier-Nr.: A: 290.7.1 und B: 292.6.2).

4.5 Einfluss der BoNT-A-Dosis auf die numerische Dichte der ChAT-positiven Varikositäten

Neben der Untersuchung der zeitlichen Entwicklung untersuchten wir auch den Einfluss verschiedener BoNT-A-Dosierungen auf die Bildung von Varikositäten. Hier zeigten sich bei einem konstanten Überleben der Tiere nach BoNT-A-Applikation von etwa sechs Monaten bei niedrigen Dosierungen von 25 pg und 50 pg ein Anstieg der BiV-Dichte, die 100-pg-Tiere

und die 200-pg-Tiere zeigen jedoch im Schnitt eine Verringerung der Varikositätendichte auf (**Diagramme 4 und 5**). Eine Erklärung hierfür könnte ein zytotoxischer Effekt hoher BoNT-A-Dosen auf die zentralen Neurone sein. Nimmt ihre Zahl ab, kommt es folglich zu einer geringeren Anzahl von BiVs. Zwar berichteten Berliocchi et al. 2005, dass BoNT-A keine zytotoxischen Effekte besitzt, jedoch beobachtete die Gruppe die Zellkulturen nur über einen Zeitraum von 72 Stunden und nicht über Monate hinweg. Bei einer Toxinkonzentration von 100 pg je Striatum über sechs Monate kann man durchaus von einer Diffusion des Giftes mit anschließender Zellschädigung ausgehen. Bei den Untersuchungen meiner Kollegin Sarah Witt bezüglich der Neuronenzahl konnten diesbezüglich jedoch keine Unterschiede gefunden werden. Hier sollten erneut Testreihen mit größeren Tierzahlen durchgeführt werden, um repräsentative Ergebnisse zu erhalten.

Im Vergleich der 100 pg-Tiere mit den 200 pg-Tieren findet sich ein Abfall der numerischen BiV-Dichte. Da ab 200 pg neben der Varikositätendichte auch die Standardabweichung sinkt, scheint hier annähernd der maximale Effekt des BoNT-A erreicht zu sein. Lediglich bei den niedrigeren Konzentrationen findet sich noch eine Zunahme der BiV-Dichte, ein Maximum ist bei 50 pg BoNT-A erreicht. Signifikante Veränderungen finden sich lediglich bezüglich der 25- und 50-pg-Gruppe, sowie der 25- und 100-pg-Gruppe.

Auch die Streuung um den Mittelwert nimmt, bis auf die 100 pg-Gruppe, mit zunehmender Konzentration ab. Ursächlich dafür ist die abnehmende Menge an Tieren mit zunehmender Dosierung. Die 200 pg-Gruppe setzt sich lediglich aus zwei Tieren zusammen, welche die Injektion überlebten. Im Gegensatz dazu setzt sich die 25 pg-Gruppe aus acht Tieren, die 50 pg- und 100 pg-Gruppe aus jeweils fünf Tieren zusammen. Versuche mit größeren Tiergruppen sollten hier durchgeführt werden, um ggf. weitere signifikante Veränderungen zu ermitteln. In der 100-pg-Gruppe konnten sowohl Tiere mit hoher, als auch mit niedriger BiV-Dichte nachgewiesen werden. Ihre Streuwerte liegen also zwischen den Ergebnissen der 50 pg- und 200-pg-Tiere. Dies kann ebenfalls durch die kleine Tierzahl der Gruppe verursacht worden sein. Aber es muss auch die Möglichkeit in Betracht gezogen werden, dass es bei einigen Tieren bereits, wie oben beschrieben, zu einem beginnenden Neuronenuntergang gekommen sein kann und somit bei einem Tiere eine hohe, bei einem anderen eine niedrige BiV-Dichte nachgewiesen wurden. Dies kann der biologischen Variabilität jedes einzelnen Tieres geschuldet sein.

Des Weiteren stellt sich die Frage, warum es bei den 200-pg-Tieren eine so hohe Letalität gab. 2003 extrapolierten Luvisetto et al. eine LD-50-Dosis von $0,5-1 \times 10^{-6}$ mg/ kg Körpergewicht

einer Maus. Bei intracerebro-ventriculärer Injektion dieser Menge stirbt demnach die Hälfte der Tiere. Nur kommt man mit dem in dieser Studie 200 pg je Tier nicht an diese Maximaldosis heran. Luvisetto beobachtete die Tiere nur in einem Zeitraum von Stunden oder Tagen, bis der Tod eintrat. Wir untersuchten die Tiere jedoch über sechs Monate. Es kann also im Laufe der Zeit zu einer langsamen Intoxikation der Tiere durch Diffusion des Giftes in den ventrikulären Raum mit anschließender Schädigung lebenswichtiger Zentren gekommen sein.

4.6 Einfluss der BoNT-A-Dosis auf die Varikositätenvolumina der ChAT-positiven Varikositäten

Es zeigt sich bei niedriger Dosierung im 25- und 50-pg-Bereich ein annähernd gleiches mittleres Volumen der Varikositäten von ca. $10 \mu\text{m}^3$. Fast ein Drittel der Varikositäten hat diese Größe (**Diagramm 6 und Histogramm 2**). Nur wenige BiVs mit einem größeren Volumen können nachgewiesen werden. Bei 100 pg und 200 pg nimmt das BiV-Volumen schlagartig zu, Varikositäten mit einem mittleren Volumen von bis zu $80 \mu\text{m}^3$ können beobachtet werden. Je höher die injizierte BoNT-A-Dosis ist, desto stärker scheint der toxische Effekt zu sein und umso größere BiVs entstehen.

4.7 Fehlen TH-positiver Varikositäten bei C57BL/6-Mäusen

Es zeigten sich in keinem der gegen TH gefärbten Präparate TH-positive Varikositäten. Anders als bei der Wistar-Ratte wird bei C57BL/6-Mäusen das dopaminerge System- im Gegensatz zum cholinergen System- nicht durch die lokal injizierte BoNT-A-Dosis beeinflusst. Ursächlich dafür könnte die geringe Konzentration an verabreichtem Neurotoxin sein. Zwar weisen die dopaminergen Zellen einen SV-2C-Rezeptorbesatz auf, jedoch kann BoNT-A an diesen nur in höheren Konzentrationen binden und einen Effekt erzielen. Eine Konzentration im Pikogramm-Bereich, wie in dieser Arbeit verwendet, scheint demnach nicht ausreichend für eine toxininduzierte Varikositätenbildung (Bigalke et al., 1985). Die Forschungsgruppe um Mehlan et al. (2016) hingegen verwendete für die Wistar-Ratten BoNT-A-Konzentrationen im Nano-Bereich, wodurch die Bildung von TH-positiven Varikositäten induziert worden sein könnte.

Auf der Grundlage dieser Aussage injizierte die Forschungsgruppe um Hawlitschka 100 pg BoNT-A in das Striatum von Maus und Ratte. Erneut zeigten sich in der ChAT-Färbung umschriebene Varikositäten bei Ratte und Maus. In der TH-Färbung fanden sich BiVs bei der Ratte, bei gleicher Dosis in der Maus jedoch keine (**Abbildung 13**).

Maus 100 pg BoNT-A

Ratte 100 pg BoNT-A

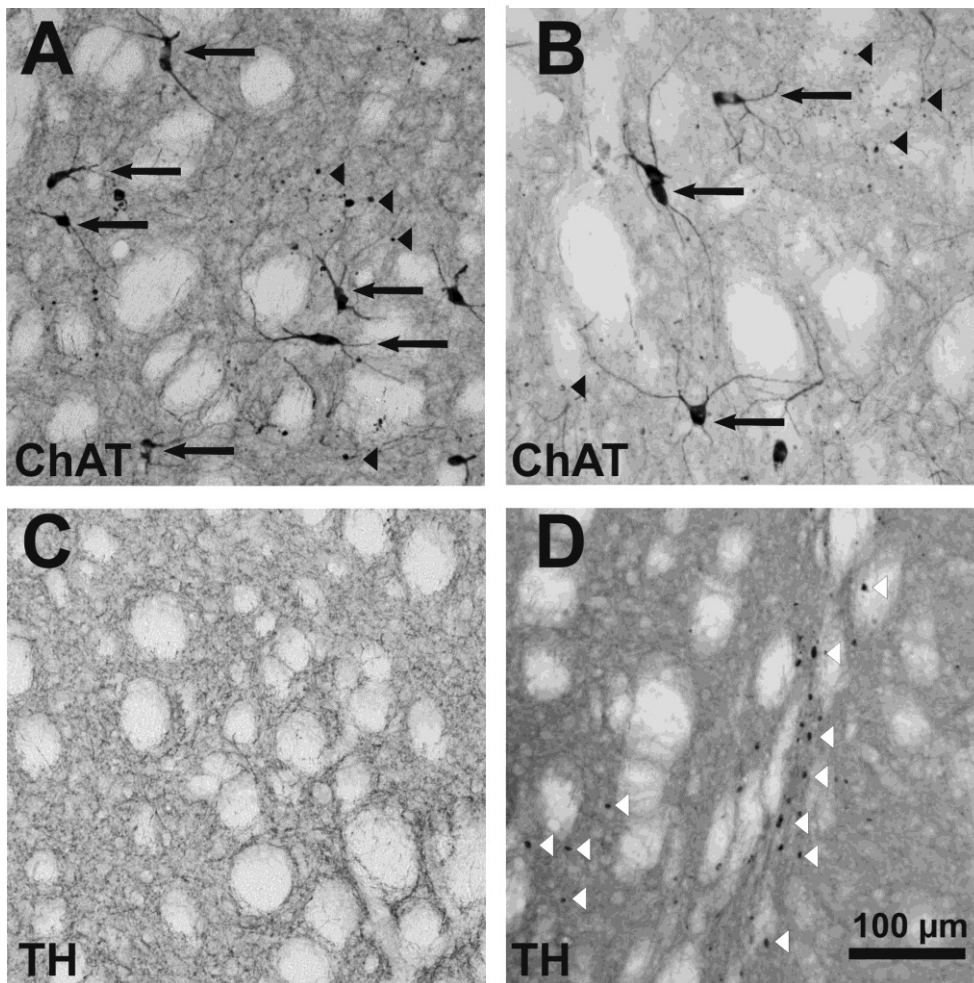


Abbildung 13: A und C: Striatum des Maus nach 100 pg BoNT-A in der ChAT- und TH-Färbung. Letztere ohne Nachweis von BiVs.

B und D: Striatum der Ratte nach 100 pg BoNT-A mit Nachweis von BiVs sowohl in der ChAT-als auch in der TH-Färbung. (Hawlitschka et al, 2017, eingereicht)

Eine Ursache für das Fehlen TH-positiver Varikositäten scheint in der Expression von SV-2C-Rezeptoren, welche sich umgekehrt zur Tyrosinhydroxylase-Expression verhält, zu liegen. Knock-out-Mäuse, bei denen das Gen zur SV-2C-Expression “abgeschaltet” wurde, weisen eine starke Erhöhung der TH-mRNA-Produktion auf (Dardou et al., 2013). Es liegt daher

nahe, dass es bei Mäusen mehr SV-2C-Rezeptoren als bei der Ratte gibt, sodass es hier durch die vermehrte Expression zu einer physiologisch verminderten Aktivität der Tyrosinhydroxylase kommt und damit möglicherweise zu keiner TH-positiven Varikositätenbildung. Eine mögliche Ursache hierfür könnte in der unterschiedlichen Verteilung der SV-2C-Rezeptoren bei unterschiedlichen Spezies liegen. Hat man bei Ratten die Rezeptoren vornehmlich im Pallidum, der SN, dem Mittelhirn, dem Hirnstamm und dem Bulbus olfactorius gefunden (Janz et al., 1999), findet man sie bei der Maus mehr zentral, also im Striatum, Pallidum, der SN, im Putamen und im Bulbus olfactorius, sowie auch im Nucleus accumbens. Eine unterschiedliche Verteilung der Rezeptoren könnte demnach auch mit einer unterschiedlichen TH-Aktivität einhergehen.

4.8 Ausblick

BoNT-A gehört heute zu einem der bestuntersuchten Toxine der Welt. Es entwickelte sich von einem gefürchteten Lebensmittelgift zu einer ernst zu nehmenden Substanz im Kampf gegen unterschiedlichste Erkrankungen. Die Anwendungsgebiete sind vielfältig. Von der Faltenbehandlung über die Therapie von Muskelspasmen und chronischen Schmerzen bis hin zu den Versuchen, heute noch nicht heilbare und progrediente Erkrankungen zu lindern.

Bei den durchgeführten Versuchen dieser Arbeit konnte gezeigt werden, dass BoNT-A als mögliches Therapeutikum für den idiopathischen Morbus Parkinson in Betracht gezogen werden kann. Es weist eine gezielte Wirksamkeit in den pathologisch veränderten Regionen des zentralen Nervensystems auf und kann damit effektiv eine Veränderung des gestörten Transmittergleichgewichts bewirken. Es konnten in dieser Arbeit keine Hinweise dahingehend gewonnen werden, dass auch andere Transmittersysteme betroffen sind. Jedoch sollte man bedenken, dass es bei Anwendung an größeren Säugetieren auch zu einer höheren Dosierung kommen muss und damit das dopaminerge System durchaus beeinflusst wird. Bereits Mehlan et al. (2016) und Wree et al. (2011) konnten dies in ihren Arbeiten mit Ratten zeigen. Dementsprechend sind hier weitere Untersuchungen an größeren Versuchstieren notwendig. Möglicherweise gibt es auch einen Unterschied bezüglich der cerebralen Verteilung der SV-2C-Rezeptoren zwischen Maus und Ratte, da es bei der Ratte zur Bildung TH-positiver Varikositäten kam, bei der Maus jedoch nicht. Auch hier sollten weitere Forschungen zur genaueren intracerebralen Verteilung der SV-2C-Rezeptorendichte durchgeführt werden, um

eine eventuelle Ursache definieren zu können. Letzten Endes sollte auch eine Quantifizierung der Rezeptoren in den vorher genannten jeweiligen Hirnarealen beider Spezies angestrebt werden, um einen möglichen unterschiedlichen quantitativen Rezeptorbesatz zwischen beiden als Ursache für das diskrepante Entstehen TH-positiver Varikositäten in Betracht ziehen zu können.

Als weiteres Argument für eine Therapie weist BoNT-A auch in dieser Arbeit eine maximale Wirkung von drei Monaten auf, welche von einem kontinuierlichen Wirkungsabfall durch Verringerung der BiV-Dichte nach diesem Zeitraum gekennzeichnet ist. Damit stellt es aufgrund seiner beschränkten Wirkungszeit einerseits ein gut kontrollierbares potentielles Therapeutikum dar, andererseits ist ein Wirkungszeitraum im Bereich einiger Monate ein tolerabler Bereich zur Erneuerung der Injektion und sollte den Patienten nicht allzu sehr belasten. Die Abhängigkeit von der Präsenz eines Rezeptors garantiert nach dem momentanen Wissenstand zusätzlich eine sichere Wirkung im therapierten Bereich. Damit scheint die Injektion von BoNT-A eine nebenwirkungsarme, aber effektive Alternative zur medikamentösen Therapie des idiopathischen Morbus Parkinson zu sein, gerade weil eine Einnahme von Medikamenten mit vielen Nachteilen verbunden ist. Beispielsweise die beschränkte Wirkdauer, das hohe Nebenwirkungsspektrum aller Substanzen, das große Interaktionsspektrum mit anderen Medikamenten des multimorbiden Patienten und nicht zuletzt die Abhängigkeit von der Compliance.

Es handelt sich folglich um eine echte Alternative zur aktuellen Parkinson-Therapie, die keineswegs aus den Augen gelassen werden sollte. Jedoch sollten weitere Untersuchungen unter anderem an größeren Säugetieren, Langzeitstudien und wiederholte Injektionen nach mehreren Monaten durchgeführt werden, um doch eventuelle Nebenwirkungen zu erfassen. Im Ratten-Parkinson-Modell werden diese Versuche gerade durchgeführt (Hawlitschka et al., unveröffentlicht). Kann dies gewährleistet werden, steht dem Patienten in Zukunft möglicherweise eine, wenn auch nur zeitweilige Befreiung seiner motorischen und psychiatrischen Symptomatik zur Verfügung.

5. Danksagung

Hiermit möchte ich mich an erster Stelle bei Professor Andreas Wree für die Vergabe dieses Promotionsthemas und die Bereitstellung aller Arbeitsmaterialien bedanken. Ich war positiv

überrascht, dass dem Arbeitsvertrag in der Anatomie ein Angebot für die Doktorarbeit folgte. Sein grenzenloser Optimismus, seine Motivation und nicht zuletzt das mir entgegengebrachte Vertrauen ließen mich auch in den dunkelsten Labornächten am Rechner weiter arbeiten. Ohne sein Engagement und nicht zuletzt der kompetenten fachlichen Beratung mit immer wieder neuen Ideen zur Doktorarbeit wäre ich sicher nicht so weit gekommen.

Dr. Alexander Hawlitschka möchte ich für seine großzügige Geduld und seine tatkräftige Unterstützung im Labor danken. Trotz aller Problemen und unzähliger Fragen hatte er immer ein offenes Ohr und war stets freundlich. Dass auch am Wochenende Anrufe entgegen genommen wurden, ist nicht selbstverständlich und ich weiß dies sehr zu schätzen.

Danke auch an Dr. Eilhard Mix, der zusammen mit Professor Andreas Wree die schwierige Operation an den Tieren durchgeführt hat. Auch er gab hilfreiche Tipps zu aktuellen Studienlagen.

Großen Dank auch an Professor Oliver Schmitt und Dr. Carsten Holzmann für die Hilfe bei der Einweisung in die Stereologie und die anschließende Ergebnisauswertung.

Auch lieben Dank für die tatkräftige Unterstützung seitens der technischen Assistentinnen Frau Frauke Winzer und Frau Antje Schümann, die zuverlässig und effektiv geholfen haben, wenn es mal eng wurde.

Zuletzt noch einem lieben Dank an meine Kommilitonin und Freundin Sarah Witt. Ohne dich wären die Stunden im Labor lange nicht so unterhaltsam und angenehm gewesen. In guten wie in schlechten Zeiten waren wir füreinander da und haben es dann doch geschafft.

6. Anhang

6.1 Tabellenanhang

Daten zur Ermittlung der BiV-Dichte

Tabelle 1: Rohdaten der jeweiligen Tiere ChAT

Zeit nach BoNT-Injektion (Anzahl der Tiere)	Bezeichnung des Tieres	extrapolierte Varikositätendichte (BiVs/mm ³)	Mittelwerte der Varikositätendichte (BiVs/mm ³)	Standardabweichung
1 Monat (10)	BoMa 318	1681	2095	1162
	BoMa 319	2432		
	BoMa 320	1934		
	BoMa 321	3636		
	BoMa 322	1060		
	BoMa 323	4555		
	BoMa 324	1245		
	BoMa 325	1932		
	BoMa 326	987		
	BoMa 327	1485		
3 Monate (8)	Boma328	3347	3230	871
	Boma329	2979		
	Boma330	3359		
	Boma331	3220		
	Boma333	3254		
	Boma334	2135		
	Boma335	2468		
	Boma336	5082		
6 Monate (8)	Boma337	1510	1908	468
	Boma338	1583		

	Boma340	1444		
	Boma341	2272		
	Boma342	1573		
	Boma343	2430		
	Boma344	2637		
	Boma346	1818		
9Monate (8)	Boma290	465	750	211
	Boma291	677		
	Boma292	593		
	Boma293	610		
	Boma294	758		
	Boma297	912		
	Boma298	1130		
	BoMa299	851		

Daten und Statistik zu den Diagrammen 1-3 (zeitliche Veränderungen)

Varikositätendichte (Diagramme 1 + 2)

Prüfung auf Normalverteilung: verfehlt ($p < 0,050$)

Gleiche Varianz: bestanden ($p = 0,157$)

Gruppenname	N	Fehlende	Mittelwert	Standardabweichung	SEM
1 month	10	0	2095	1162	367,5
3 months	8	0	3230	870	308
6 months	8	0	1908	468	66
9 months	8	0	750	211	75

Abweichungen	Freiheitsgrad	SS	MS	F	p
Zwischen den Gruppen	3	24778226,5	8259408,8	12,8	< 0,001
Verbleibende	30	19310744,2	643691,5		
Total	33	44088970,7			

Die Unterschiede der Mittelwerte zwischen den behandelten Gruppen sind größer als erwartet; es gibt einen statistisch signifikanten Unterschied ($p = < 0,001$).

Mehrfach-Vergleiche nach der Holm-Sidak Methode:

Vergleiche	Mittelwertdifferenz	t	unangepasstes p	kritische Schwelle	signifikant
3 months vs. 9 months	2480,9	6,2	<0,001	0,009	ja
1 month vs. 9 months	1345,1	3,5	0,001	0,010	ja
3 months vs. 6 months	1322,1	3,3	0,003	0,013	Ja
3 months vs. 1 month	1135,9	3,0	0,006	0,017	Ja
6 months vs. 9 months	1158,8	2,9	0,007	0,025	Ja
1 month vs. 6 months	186,3	0,5	0,628	0,050	nein

Varikositätenvolumina (Diagramm 3)

Prüfung auf Normalverteilung: verfehlt ($p < 0,050$)

Gleiche Varianz: verfehlt ($p < 0,050$)

Kruskal-Wallis Ein-Wege-Varianzanalyse nach Rängen:

Gruppe	N	Fehlende	Median	25%	75%
1 Monat	2913	0	5,87	3,62	11,06
3 Monate	2176	0	7,82	4,3	16,34
6 Monate	1912	0	11,42	6,23	22,96
9 Monate	1890	0	13,7	7,88	27,52

H = 1034.067 mit 3 Freiheitsgraden. ($p = < 0,001$)

Isolierung signifikanter Unterschiede mittels Mehrfachvergleichen nach Dunn's Methode :

Vergleiche	Mehrfachvergleiche nach Rängen	Q	p < 0.05
9 Monate vs 1 Monat	2215,6	29,2	ja
9 Monate vs 3 Monate	1449,1	18,0	ja
9 Monate vs 6 Monate	494,1	6,0	ja
6 Monate vs 1 Monat	1721,6	22,8	ja
6 Monate vs 3 Monate	955,0	11,9	ja
3 Monate vs 1 Monat	766,5	10,6	ja

Daten und Statistik zu den Diagrammen 4-6 (Dosis-Wirkungsbeziehung)

Varikositätendichte (Diagramme 4 + 5)

Prüfung auf Normalverteilung: bestanden ($p = 0,376$)

Gleiche Varianz: bestanden ($p = 0,109$)

Gruppenname	N	Fehlende	Mittelwert	Standardabw	SEM
25	8	0	1908,3	468,5	165,6
50	5	0	5066,7	1038,2	464,3
100	5	0	4055,7	1637,8	732,4
200	2	0	3148,3	1085,3	767,5

Abweichungen	Freiheitsgrad	SS	MS	F	p
Zwischen den Gruppen	3	33932544,8	11310848,3	10,2	<0,001
Verbleibende	16	17755007,6	1109688,0		
Total	19	51687552,4			

Die Unterschiede der Mittelwerte zwischen den behandelten Gruppen sind größer als erwartet; es gibt einen statistisch signifikanten Unterschied ($p = < 0,001$).

Mehrfach-Vergleiche nach der Holm-Sidak Methode:

Vergleiche	Mittelwertdifferenz	t	unangepasstes p	kritische Schwelle	signifikant
50 vs. 25	3158,4	5,3	< 0,001	0,009	ja
100 vs. 25	2147,3	3,6	0,003	0,010	ja
50 vs. 200	1918,5	2,2	0,045	0,013	nein
50 vs. 100	1011,0	1,5	0,149	0,017	nein
200 vs. 25	1239,9	1,5	0,156	0,025	nein
100 vs. 200	907,4	1,0	0,319	0,050	nein

Varikositätenvolumina (Diagramm 6)

Prüfung auf Normalverteilung: verfehlt ($p < 0,050$)

Gleiche Varianz: verfehlt ($p < 0,050$)

Kruskal-Wallis Ein-Wege-Varianzanalyse nach Rängen:

Gruppe	N	Fehlende	Median	25%	75%
25 pg	1912	0	11,42	6,23	22,96
50 pg	1260	0	11,62	6,89	22,45
100 pg	1103	0	21,66	11,46	44,46
200 pg	435	0	20,82	11,92	43,3

H = 419.057 mit drei Freiheitsgraden. ($p = < 0,001$)

Isolierung signifikanter Unterschiede mittels Mehrfachvergleichen nach Dunn's Methode :

Vergleiche	Mehrfachvergleiche nach Rängen	Q	p < 0.05
100 pg vs 25 pg	884	17,2	ja
100 pg vs 50 pg	849	15,1	ja
100 pg vs 200 pg	19	0,25	nein
200 pg vs 25 pg	864	12,0	ja
200 pg vs 50 pg	829	11,0	ja
50 pg vs 25 pg	35	0.72	nein

Daten zur Erstellung der Diagramme 1 und 2:

Tabelle 2: ermittelte Werte zur Erstellung des Diagramms 1:

Zeit nach BoNT-A-Injektion	1	3	6	9
Mittelwert	2095	3230	1908	750
Standardabweichung	1162	871	468	211

Tabelle 3: ermittelte Werte zur Erstellung des Diagramms 2:

Durchlaufzeit	1	3	6	9
Minimum	986,8	2134,9	1444,30	465,12
Q1	1305,0	2851,3	1557,50	605,84
Median	1806,4	3236,9	1700,02	717,37
Q3	2307,2	3350,3	2311,80	866,31
Maximum	4555,0	5082,0	2636,71	1130,10
Q1-Minimum	318,3	716,5	113,2	140,7
Q1	1305,0	2851,3	1557,5	605,8
Median-Q1	501,4	385,6	142,5	111,5
Q3-Median	500,8	113,4	611,8	148,9
Maximum-Q3	2247,9	1731,8	324,9	263,8

Daten zur Ermittlung der Dosis-Wirkungsbeziehung

Tabelle 4: Rohdaten der jeweiligen Tiere mit entsprechender BoNT-A-Dosierung

BoNT-A-Dosis in pg (Anzahl der Tiere)	Bezeichnung des Tieres	extrapolierte Varikositätendichte (BiVs/mm ³)	Mittelwerte der Varikositätendichte (BiVs/ mm ²)	Standardabweichung
50 pg (5)	BoMa223	6397	5067	1038

	BoMa236	4177		
	BoMa237	4665		
	BoMa240	4156		
	BoMa241	5938		
100 pg (5)	BoMa17	2956	4056	1638
	BoMa18	2529		
	BoMa24	5605		
	BoMa25	3143		
	BoMa26	6045		
200 pg (2)	BoMa30	3916	3148	1085
	BoMa36	2381		

Daten zur Erstellung der Diagramme 4 und 5:

Tabelle 5: ermittelte Werte zur Erstellung des Diagramms 4

Dosis	25	50	100	200
Mittelwert	1908	5067	4056	3148
Standardabweichung	468	1038	1638	1085

Tabelle 6: ermittelte Werte zur Erstellung des Diagramms 5

Dosis	25	50	100	200
Minimum	1444	4156	2529	2381
Q1	1558	4177	2956	2765
Median	1700	4666	3143	3148
Q3	2312	5938	5605	3532
Maximum	2637	6397	6045	3916
Q1-Minimum	113,2	20,7	427	384
Q1	1557,5	4176,9	2956	2765
Median-Q1	142,5	488,6	187	384
Q3-Median	611,8	1272,3	2461	384
Maximum-Q3	324,9	459,6	441	384

Tabelle 7: verwendete Chemikalien und Hersteller

Chemikalien	Hersteller
ABC Elite Kits Anti goat, Anti mouse, standard (biotinylierte Sekundärantikörper, Avidin, Biotin)	Vector Laboratories, Camon, Wiesbaden, Deutschland
Ammoniumchlorid	Carl Roth, Karlsruhe, Deutschland
Ammonium-Nickelsulfat Hexahydrat	Sigma-Aldrich, Steinheim, Deutschland
Botulinum-Neurotoxin-A	Quadragech Diagnostics
DePeX	Serva, Heidelberg, Deutschland
Diaminobenzidin	Sigma-Aldrich, Steinheim, Deutschland
Ethylenglykol 99 %	Carl Roth, Karlsruhe, Deutschland
Glycerol 85 %	Carl Roth, Karlsruhe, Deutschland
Normal Rabbit Serum	Vector Laboratories, Southfield, MI, USA
Propanol	Apothekencharge
Rinderserumalbumin Albumin Fraktion V	Carl Roth, Karlsruhe, Deutschland
Saccharose	Handelsüblicher Zucker
Tissue Freezing Medium©	Tissue Freezing Medium©
Triton X-100	Sigma-Aldrich, Steinheim, Deutschland
Xylazin (Rompun©)	Bayer, Deutschland
Xylol	J T Baker, Griesheim, Deutschland

Tabelle 8: verwendetes Material und Hersteller

Material/ Geräte	Hersteller
Cryostat Jung CM300	Leica, Bensheim/ Jung , Deutschland
Deckgläser Menzel Gläser 24 mm x 60 mm	in vitro diagnostic/ Apothekencharge
Digital ansteuerbarer Objektträgertisch, MT12	Heidenhain, Traunreut, Deutschland
Digitalkamera CX9000 für Durchlichtmikroskopie	MicroBrightField Bioscience, Vermont, USA
Hamilton-Mikroliterspritze	Carl Roth, Karlsruhe
Mikroskop BX 51	Olympus, Tokyo, Japan
Objektträger Menzel-Gläser Superfrost© Plus	Thermo Scientific
Pinsel Junior Synthetics, Serie 303, Größe 1 und 2	da Vinci
Schüttler Standard Analog Shaker	VWR, Darmstadt
Stereotaktischer Apparat	David Kopf Instruments, Tujunga, CA, USA
24-Well- und 48-Well-Gewebekulturschalen Multidish	Greiner bio-one

Tabelle 9: verwendete Antikörper, Verdünnungen und Hersteller

		Verdünnung	Hersteller
Primärer Antikörper	ChAT (Ziege)	1:200	Chemicon (Millipore)
	TH (Schaf)	1:1000	Sigma-Aldrich
Sekundärer Antikörper	Anti-Ziege (Kaninchen)	1:250	Vector
	Anti-Schaf	1:200	Vector

Tabelle 10: verwendete Software und Hersteller

Software	Hersteller
Excel	Microsoft
Steuer- und Auswerteprogramm StereoInvestigator, v8.0	MicroBrightField Bioscience, Vermont, USA
SigmaPlot 11	Systat Software GmbH, Deutschland

6.2 Quellenverzeichnis

Abdo, W.F.; van de Warrenburg, B.P.; Burn, D.J.; Quinn, N.P.; Bloem B.R. (2010): The clinical approach to movement disorders. In: *Nat Rev Neurology*, 6: S. 29-37.

Antipova, V.; Hawlitschka, A.; Mix, E.; Schmitt, O.; Dräger, D.; Benecke, R.; Wree, A. (2013): Behavioral and structural effects of unilateral intrastriatal injections of botulinum neurotoxin in the rat model of Parkinson's disease. In: *J Neurosci Res*, 91: S. 838-847.

Bartels, T.; Choi, J.G.; Selkoe, D.J. (2011): α -Synuclein occurs physiologically as a helically folded tetramer that resists aggregation. In: *Nature*, 477 (7362): S. 107-110.

Berliocchi, L.; Fava, E.; Leist, M.; Horvat, V.; Dinsdale, D.; Read, D.; Nicotera P. (2005): Botulinum neurotoxin C initiates two different programs for neurite degeneration and neuronal apoptosis. In: *J Cell Biol*, 168: S. 607-618.

Berlit, P. (Hrsg., 2006): *Klinische Neurologie*, 2. Aufl. Berlin, Heidelberg: Springer Science and Business Media, S. 426-427, 865 ff.

Bigalke, H.; Dreyer, F.; Bergey G. (1985): Botulinum A neurotoxin inhibits non-cholinergic synaptic transmission in mouse spinal cord neurons in culture. In: *Brain Res*, 360 (1-2): S. 318-324.

Braak, H.; Bohl, J. R.; Müller, C. M.; Rüb, U.; de Vos R. A.; Del Tredici, K. (2006): Stanley Fahn Lecture 2005: The staging procedure for the inclusion body pathology associated with sporadic Parkinson's disease reconsidered. In: *Mov Disord*, 21 (12): S. 2042-2051.

Braak, H.; Del Tredici, K.; Rüb U.; de Vos R. A.; Jansen Steur E.N.; Braak E. (2003): Staging of brain pathology related to sporadic Parkinson's disease. In: *Neurobiol Aging*, 24: S. 97-211.

Braak, H.; Ghebremedhin, E.; Rüb, U.; Bratzke, H.; Del Tredici, K. (2004): Stages in the development of Parkinson's disease-related pathology. In: *Cell Tissue Res*, 318 (1): S. 121-134.

Brundin, P.; Melki, R.; Kopito, R. (2010): Prion-like transmission of protein aggregates in neurodegenerative diseases. In: *Nat Rev Mol Cell Biol*, 11 (4): S. 301-307.

Burré, J.; Sharma, M.; Südhof, T.C. (2014): α -Synuclein assembles into higher-order multimers upon membrane binding to promote SNARE-complex formation. In: *Proc Natl Acad Sci USA*, 111 (40): S. 4274-4283.

Campenhausen, S.; Bornschein, B.; Wick, R.; Bötzel, K.; Sampaio, C.; Poewe, W.; Oertel, W.; Siebert, U.; Berger, K.; Dodel, R. (2005): Prevalence and Incidence of Parkinson's disease in Europe. In: *Eur Neuropsychopharmacol*, 15 (4): S. 473-490.

Ceballos-Baumann (2010): Medication pumps and deep brain stimulation in Parkinson's disease. In: *Nervenheilkunde*, 29: S. 363 ff.

Chen, X.-H.; Johnson, V. E.; Uryu, K.; Trojanowski, J. Q.; Smit D. H. (2009): A Lack of Amyloid β Plaques Despite Persistent Accumulation of Amyloid β in Axons of Long-Term Survivors of Traumatic Brain Injury. In: *Brain Pathol*, 19 (2): S. 214-223.

Chen, S. (2012): Clinical Uses of Botulinum Neurotoxins: Current Indications, Limitations and Future Developments. In: *Toxins (Basel)*, 4 (10): S. 913-939.

Chen, S.; Barbieri, J. T. (2009): Engineering botulinum neurotoxin to extend therapeutic intervention. In: *Proc Natl Sci USA*, 106 (23): S. 9180-9184.

Chernomordik, L. V.; Zimmerberg, J.; Kozlov, M. M. (2006): Membranes of the world unite! In: *J Cell Biol*, 175 (2): S. 201-207.

Clarke, C.E. (2002): Medical management of Parkinson's disease. In: *J Neurol Psychiatry*, 72 (Suppl 1): S. 22-27.

Coleman, M. (2005): Axon degeneration mechanisms: commonality amid diversity. In: *Nat Rev Neurosci*, 6 (11): S. 889-898.

Curtin, K.; Fleckenstein, A. E.; Robison, R. J.; Crookston, M. J.; Smith, K. R.; Hanson, G. R. (2015): Methamphetamine/amphetamine abuse and risk of Parkinson's disease in Utah: a population-based assessment. In: *Drug alcohol Depend*, 146: S. 30-38.

Dardou, D.; Monlezun, S.; Foerch P.; Courade, J.P.; Cuvelier, L.; De Ryck, M.; Schiffmann, S.N.: A role for Sv2c in basal ganglia functions. In: *Brain Res*, 1507: S. 61-73.

Dardou, D.; Dassel, D.; Cuvelier, L.; Deprez, T.; De Ryck, M.; Schiffmann, S.N. (2013): Distribution of SV2C mRNA and protein expression in the mouse brain with a particular emphasis on the basal ganglia system. In: *Brain Res*, 1367: S. 130-145.

Deetjen, P.; Speckmann, E. J.; Hescheler, J. (Hrsg.) (2004): Physiologie. 4. Aufl. München, Jena: Urban und Fischer Verlag/ Elsevier GmbH, S. 557-566.

De Lau, L. M.; Breteler, M. M. (2006): Epidemiology of Parkinson's disease. In: *Lancet Neurol*, 5 (6): S. 525-535.

DGN-Leitlinie Parkinson-Syndrome (2016). Deutsche Gesellschaft für Neurologie.

Dickson, D. W. (2012): Parkinson's Disease and Parkinsonism: Neuropathology. In: *Cold Spring Harb Perspect Med*, 2 (8): S. 009258.

Dong, M.; Liu, H.; Tepp, W. H.; Johnson, E. A.; Janz, R.; Chapman, E. R. (2008): Glycosylated SV2A and SV2B mediate the entry of botulinum neurotoxin E into neurons. In: *Mol Biol Cell*, 19 (12): S. 5226-5237.

Dong, M.; Yeh, F.; Tepp, W. H.; Dean, C.; Johnson, E. A.; Janz, R.; Chapman, E. R. (2006): SV2 is the protein receptor for botulinum neurotoxin A. In: *Science*, 312 (5773): S. 592-596.

Dorsey, E. R.; Constantinescu, R.; Thompson, J. P.; Biglan, K. M.; Holloway, R. G.; Kieburtz, K.; Marshall, F. J.; Ravina, B.M.; Schifitto, G.; Siderowf, A.; Tanner, C.M. (2007): Projected number of people with Parkinson disease in the most populous nations, 2005 through 2030. In: *Neurology*, 68 (5): S. 386-394.

Dover, N.; Barash, J.R.; Hill, K. K.; Xie G.; Amon, S. S. (2014): Molecular characterization of novel botulinum neurotoxin type H gene. In: *J Infect Dis*, 209 (2): S. 192-202.

Eitzen, G. (2003): Actin remodeling to facilitate membrane fusion. In: *Biochim Biophys Acta*, 1641(2-3): S. 175-181.

Elbaz, A.; Bower, J. H.; Maraganore, D. M.; McDonnell, S. K.; Peterson, B. J.; Ahlskog, J. E.; Schaid, D. J.; Rocca, W. A. (2002): Risk tables for parkinsonism and Parkinson's disease. In: *J Clin Epidemiol*, 55(1): S. 25-31.

Elbaz, A.; Moisan, F.; (2008): Update in epidemiology of Parkinson's disease. In: *Curr Opin Neurol*, 21 (4): S. 454-460.

Ertürk, A.; Hellal, F.; Enes, J.; Bradke, F. (2007): Disorganized Microtubules underlie the Formation of Retraction Bulbs and the Failure of Axonal Regeneration. In: *J Neurosci*, 27 (34): S. 9169-9180.

Fu, Z.; Chen, C.; Barbieri, J. T.; Kim, J. P.; Baldwin, M. R. (2009): Glycosylated SV2 and gangliosides as dual receptors for botulinum neurotoxin serotype F. In: *Biochemistry*, 48 (24), S. 5631-5641.

Fuhrmann, M. (2006): Funktion des Prion-Proteins in der neuronalen Ca²⁺-Homöostase und Intravitalmikroskopische Untersuchung der Spine-Pathologie im Verlauf der Prionerkrankung. Dissertation an der TU München.

Fujita, M.; Sugama, S.; Sekiyama, K.; Sekigawa, A.; Tsukui, T.; Nakai, M. et al. (2010): A β -synuclein mutation linked to dementia produces neurodegeneration when expressed in mouse brain. In: *Nat Commun*, 1: S. 110.

Galvin, J. E.; Uryu, K.; Lee, V. M.; Trojanowski, J. Q. (1999): Axon pathology in Parkinson's disease and Lewy body dementia hippocampus contains α -, β -, and γ -synuclein. In: *Proc Natl Acad Sci, USA* 96 (23); S. 13450-13455.

Gao, X.; Chen, H.; Schwarzschild, M. A.; Ascherio, A. (2011): Use of ibuprofen and risk of Parkinson's disease. In: *Neurology*, 76 (10): S. 863-869.

Gerlach, M.; Reichmann, H.; Riederer, P. (Hrsg.) (2007): Die Parkinson Krankheit. Grundlagen, Klinik, Therapie. 4. überarb. und erw. Aufl. Wien, New York: Springer Verlag, S.198-267.

Grimbergen, Y. A.; Langston, J. W.; Roos, R. A.; Bloem, B. R. (2009): Postural instability in Parkinson's disease: the adrenergic hypothesis and the locus coeruleus. In: *Expert Rev Neurother*, 9 (2): S. 279-290.

Grutzendler, J.; Helmin, K.; Tsai, J.; Gan, W. B. (2007): Various dendritic abnormalities are associated with fibrillar amyloid deposits in Alzheimer's disease. In: *Ann NY Acad Sci*, 1097: S. 30-39.

Gu, S.; Jin, R. (2013): Assembly and function of the Neurotoxin Progenitor Complex. In: *Curr Top Microbiol Immunol*, 364: S. 10.

Guardia-Laguarta, C.; Area-Gomez, E.; Rüb, C.; Liu, Y.; Magrané, J.; Becker, D.; Voos, W.; Schon, E. A.; Przedborski, S. (2014): α -Synuclein is localized to mitochondria-associated ER membranes. In: *J Neurosci*, 34 (1): S. 249-259.

Halliwell, B. (2006): Oxidative stress and neurodegeneration: where are we now? In: *J Neurochem*, 97 (6), S. 1634-1658.

Hambleton, P.; Cohen, H. E.; Palmer, B. J.; Melling, J. (1992): Antitoxins and botulinum toxin treatment. In: *BMJ*, 304: S. 959-960.

Hasbani, M. J.; Schlieff, M. L.; Fisher, D. A.; Goldberg, M. P.(2001): Dendritic Spines Lost during Glutamate Receptor Activation Reemerge at Original Sites of Synaptic Contact. In: *J Neurosci*, 21 (7): S. 2393-2403.

Hawkes, C. H.; Del Tredici, K.; Braak, H. (2009): Parkinson's disease: the dual hit theory

revisited. In: *Ann NY Acad Sci*, 1170: S. 615-622.

Hawkes, C. H.; Del Tredici, K.; Braak, H. (2010): A timeline for Parkinson's disease. In: *Parkinsonism Relat Disord*, 16 (2): S. 79-84.

Hawlitschka, A.; Holzmann, C.; Witt, S.; Spiwok, J.; Neumann, A.; Schmitt, O.; Wree, A.; Antipova, V. (2017): Intrastratially injected botulinum neurotoxin-A differently effects cholinergic and dopaminergic fibers in C57BL/6 mice (eingereicht zur Publikation April 2017).

Helmich R. C.; Hallett, M.; Deuschl G.; Toni I.; Bloem B. R. (2012): Cerebral causes and consequences of parkinsonian resting tremor: a tale of two circuits? In: *Brain*, 135 (11): S. 3206-3226.

Heidrich, H. (1985): Therapeutische Wirksamkeitsnachweise bei nootropen und vasoaktiven Substanzen: Fortschritte in der klinischen und experimentellen Nicergolin-Forschung. 1. Aufl. Berlin, Heidelberg: Springer-Verlag, S.76.

Hirsch, M. (2013): Glossar der Neuroanatomie. 1. Aufl. Berlin: Springer-Verlag, S. 65.

Holzmann, C.; Drager, D.; Mix, E.; Hawlitschka, A.; Antipova, V.; Benecke, R.; et al. (2012): Effects of intrastratial botulinum neurotoxin A on the behavior of wistar rats. In: *Behav Brain Res*, 234: S. 107-116.

Hüttenbrink, K. B.; Hummel T.; Berg, D.; Gasser, T.; Hähner, A. (2013): Olfactory dysfunction: common in later life and warning of neurodegenerative disease. In: *Dtsch Ärzteblatt Int*, 110 (1-2): S. 1-7.

Janz, R.; Südhof, T. C. (1999): SV2C is a synaptic vesicle protein with an unusually restricted localization: anatomy of a synaptic vesicle protein family. In: *Neuroscience*, 94 (4): S. 1279-1290.

Jellinger, K. A. (1999): Post mortem studies in Parkinson's disease-is it possible to detect

brain areas for specific symptoms? In: *J Neural Transm Suppl*, 56: S. 1-29.

Johnson, K. A.; Conn, P. J.; Niswender, C. M. (2009): Glutamate receptors as therapeutic targets for Parkinson's disease. In: *CNS Neurol Disord Drug Targets*, 8 (6): S. 495-491.

Johnson, V. E.; Stewart, W.; Smith, D. H. (2013): Axonal Pathology in Traumatic Brain Injury. In: *Exp Neurol*, 246: S. 35-43.

Kim, W. S.; Kågedal, K.; Halliday, G. M. (2014): Alpha-synuclein biology in Lewy body diseases. In: *Alzheimers Res Ther*, 6 (5): S. 73.

Kish, S. J.; Shannak, K.; Hornykiewicz, O. (1988): Uneven pattern of dopamine loss in the striatum of patients with idiopathic Parkinson's disease. Pathophysiologic and clinical implications. In: *The N England J of Med*, 18(14): S. 876-880.

Klinke, R.; Pape, H. C.; Silbernagl, S. (2005): Physiologie. 5. Auflage. Stuttgart, New York: Georg Thieme Verlag, S. 766-772.

Kumar, G. L.; Rudbeck, L. (2009): Education Guide Immunohistochemical (IHC) Staining Methods. 5. Auflage, Carpinteria, CA: Dako North America.

Kwon, Y.; Kim, J. W.; Ho, Y.; Bang, M. J.; Eom, G. M.; Koh, S. B. (2014): Analysis of antagonistic co-contractions with motorized passive movement device in patients with Parkinson's disease. In: *Biomed Mater Eng*, 24 (6): S. 2291-2297.

Lenoir, T.; Guedj N.; Boulu, P.; Guigui P.; Benoist M. (2010): Camptocormia: the bent spine syndrome, an update. In: *Eur Spine J*, 19 (8): S. 1229-1237.

Lepoutre, A.- C.; Devos, D.; Blanchard-Dauphin, A.; Pardessus, V.; Maurage, C.-A.; Ferriby, D.; Hurtevent, J.-F.; Cotten, A.; Destée, A.; Defebvre, L. (2006): A specific clinical pattern of camptocormia in Parkinson's disease. In: *J Neurol Neurosurg Psychiatry*, 77(11): S. 1229-1234.

Leu-Semenescu, S.; Roze, E.; Vidailhet, M.; Legrand, A. P.; Trocello, J. M.; Cochen, V.; Sangla, S.; Apartis, E. (2007): Myoclonus or tremor in orthostatism: An under-recognized cause of unsteadiness in Parkinson's disease. In: *Mov Disord*, 22 (14): S. 2063-2069.

Luc, K. C.; Kehm, V. M.; Zhang, B.; O'Brien, P.; Trojanowski, J. Q.; Lee V. M. (2012): Intracerebral inoculation of pathological α -synuclein initiates a rapidly progressive neurodegenerative α -synucleinopathy in mice. In: *J Exp Med*, 209 (5): S. 975-986.

Luvisetto, S.; Rossetto, O.; Montecucco, C.; Pavone, F. (2003): Toxicity of botulinum neurotoxins in central nervous system of mice. In: *Toxicon*, 41 (4): S. 475-481.

Mahrhold, S.; Rummel, A.; Bigalke, H.; Davletov, B.; Binz, T. (2006): The synaptic vesicle protein 2C mediates the uptake of botulinum neurotoxin A into phrenic nerves. In: *FEBS Lett*, 580 (8): S. 2011-2014.

Maroteaux, L.; Campanelli, J. T.; Scheller, R. H. (1988): Synuclein: a neuron-specific protein localized to the nucleus and presynaptic nerve terminal. In: *J Neurosci*, 8 (8): S. 2804-2815.

Mehlan, J.; Brosig, H.; Schmitt, O.; Mix, E.; Wree A.; Hawlitschka, A. (2016): Intrastratial injection of botulinum-neurotoxin-A is not cytotoxic in rat brain-A histological and stereological analysis. In: *Brain Res*, 1630: S. 18-24.

Meredith, G. E.; Sonsalla, P.; Chesselet, M. F. (2008): Animal Models of Parkinson's Disease Progression. In: *Acta Neuropathol*, 115 (4): S. 385-398.

Montecucco, C.; Schiavo, G. (1995): Structure and function of tetanus and botulinum neurotoxins. In: *Q Rev Biophys*, 28 (4): S. 423-472.

Montecucco, C.; Rasotto, M. B. (2015): On Botulinum Neurotoxin Variability. In: *mBio*, 6 (1): S. 02131-02134.

Müller, T. (2012): Drug therapy in patients with Parkinson's disease. In: *Transl Neurodegener*, 1: S. 10.

Nagy, H.; Levy-Gigi E.; Somlai, Z.; Takáts, A.; Bereczki, D.; Kéri, S. (2012): The Effect of Dopamine Agonists on Adaptive and Aberrant Salience in Parkinson's disease. In: *Neuropsychopharmacology*, 37 (4): S. 950-958.

Nambu, A. (2004): A new dynamic model of the cortico-basal ganglia loop. In: *Prog Brain Res*, 143: S. 461-466.

Nayyar, P.; Kumar, P.; Nayyar, P. V.; Singh, A. (2014): BOTOX: Broadening the Horizon of Dentistry. In: *J Clin Diagn Res*, 8 (12): S.25-29.

Nishiki, T.; Tokuyama, Y.; Kamata, Y.; Nemoto, Y.; Yoshida, A.; Sekiguchi, M. et al. (1996): Binding of botulinum type B neurotoxin to Chinese hamster ovary cells transfected with rat synaptotagmin II cDNA. In: *Neurosci Lett*, 208 (2), S. 105-108.

Oda, Y. (1999): Choline acetyltransferase: The structure, distribution and pathologic changes in the central nervous system. In: *Pathol Int*, 49; S. 921-937.

Oertel, W. H.; Deuschel, G.; Poewe, W. (Hrsg.) (2011): Parkinson-Syndrome und andere Bewegungsstörungen. 1. Aufl. Stuttgart: Georg Thieme Verlag, S. 4 ff., S. 40 ff, S. 69ff, S. 75ff, S. 212, S. 245, S.572.

Okuma, Y.; Yanagisawa, N. (2008): The clinical spectrum of freezing of gait in Parkinson's disease. In: *Mov Disord*, 15; 23 (11): S.1639-1640.

Park, J. S.; Bateman, M. C.; Goldberg, M.P. (1996): Rapid alterations in dendrite morphology during sublethal hypoxia or glutamate receptor activation. In: *Neurobiol Dis*, 3 (3): S. 225-227.

Pavone, F.; Luvisetto, S. (2010): Botulinum Neurotoxin for Pain Management: Insights from Animal Models. In: *Toxins (Basel)*, 2 (12): S. 2890-2913.

Paxinos, G.; Franklin, K. (2012): Paxinos and Franklin's the Mouse Brain in Stereotaxic Coordinates, 4. Aufl. Verlag: Academic Press.

Perreault, M. L.; Hasbi, A.; Alijaniam, M.; Fan, T.; Varghese, G.; Fletcher, P. J.; Seeman, P.; O' Dowd, B. F.; George, S. R. (2010): The Dopamine D1-D2 Receptor Heteromer localizes in Dynorphin/ Enkephalin Neurons. In: *J Biol Chem*, 285 (47): S. 36625-36634.

Pahwa, R.; Lyons, K. E. (2013): Handbook of Parkinson's Disease. Fifth Edition. 5. überarb. Aufl. Boca Raton, Florida , USA: CRC Press, S.65.

Peng, L.; Tepp, W. H.; Johnson, E. A.; Dong, M. (2011): Botulinum neurotoxin D uses synaptic vesicle protein SV2 and gangliosides as receptors. In: *PLoS Pathog*, 7 (3), S. e1002008.

Ponsen, M. M.; Stoffers, D.; Booij, J.; van Eck-Smit, B. L., Wolters, E.C.; Berendse, H. W. (2004): Idiopathic hyposmia as a preclinical sign of Parkinson's disease. In: *Ann Neurol*, 56 (2): S. 173-181.

Raethjen, J.; Austermann, K.; Witt, K.; Zeuner, K. E.; Papengut, F.; Deuschl, G. (2008): Provocation of Parkinsonian tremor. In: *Mov Disord*, 15; 23 (7): S. 1019-1023.

Redgrave, P.; Rodriguez, M.; Smith, Y.; Rodriguez-Oroz, M. C.; Lehericy, S.; Bergman, H.; Agid, Y.; DeLong, M. R.; Obeso, J. A. (2010): Goal directed and habitual control in the basal ganglia: implications for Parkinson's disease. In: *Nat Review Neurosci*, 11 (11): S. 760-772.

Recasens, A.; Dehay, B. (2014): Alpha-synuclein spreading in Parkinson's disease. In: *Front Neuroanat*, 8: S. 159.

Rummel, A.; Häfner, K.; Mahrhold, S.; Darashchonak, N.; Holt, M.; Jahn, R. et al. (2009): Botulinum neurotoxins C, E and F bind gangliosides via a conserved binding site prior to stimulation-dependent uptake with botulinum neurotoxin F utilising the three isoforms of SV2 as second receptor. In: *J Neurochem*, 110 (6), S. 1942-1954.

Rummel, A.; Karnath, T.; Henke, T.; Bigalke, H.; Binz, T. (2004): Synaptotagmins I and II act as nerve cell receptors for botulinum neurotoxin G. In: *J Biol Chem*, 279 (29), S. 30865-30870.

Sakakibara, R.; Tateno, F.; Nagao, T.; Yamamoto, T.; Uchiyama, T.; Yamanashi, T.; Yano, M.; Kishi, M.; Tsuyusaki, Y.; Aiba, Y. (2014): Bladder function of patients with Parkinson's disease. In: *Int J Urol*, 21 (7): S. 638-646.

Schapira, A. H. (1999): Science, medicine, and the future: Parkinson's disease. In: *BMJ*, 318 (7179): S. 311-314.

Schantz, E. J.; Johnson, E. A. (1992): Properties and use of botulinum toxin and other microbial neurotoxins in medicine. In: *Microbiol Rev*, 56 (1): S. 81.

Schlesinger, I.; Schlesinger, N. (2008): Uric acid in Parkinson's disease. In: *Mov Disord*, 23 (12): S. 1653-1657.

Selikhova, M.; Williams, D. R.; Kempster, P.A.; Holton, J. L.; Revesz, T.; Lees, A. J. (2009): A clinico-pathological study of subtypes in Parkinson's disease. In: *Brain*, 132 (Pt 11): S. 2947-2957.

Silverthorn, D. U. (2009): Physiologie. 4. akt. Aufl. Hallbergmoos: Pearson Deutschland GmbH, S. 547.

Sitzer, M.; Steinmetz, H. (2011): Lehrbuch Neurologie. 1. Aufl. München: Urban & Fischer/Elsevier GmbH, S. 246-247.

Smalls, S. L.; Okere, C. O. (2012): Acute restraint increases varicosity density and reduces the inter-varicosity distance in NADPH diaphorase-containing neurons in the rat dorsolateral periaqueductal gray matter. In: *Neurosci Lett*, 511 (1): S. 23-27.

Sommer, B.; Sattler, G. (2006): Botulinumtoxin in der ästhetischen Medizin. 3. Aufl. Stuttgart: Georg Thieme Verlag, S. 1-2.

Speckmann, E. J.; Hescheler, J.; Köhling, R. (2008): Physiologie. 5. Auflage München: Urban und Fischer Verlag/Elsevier GmbH, S. 234 ff.

Sugawara, Y.; Matsumura, T.; Takegahara, Y.; Jin, Y.; Tsukasaki, Y.; Takeichi, M.; Fujinaga, Y. (2010): Botulinum hemagglutinin disrupts the intercellular epithelial barrier by directly binding E-Cadherin. In: *J Cell Biol*, 189 (4): S. 691-700.

Thümler, R. (2002): Morbus Parkinson. Ein Leitfaden für Klinik und Praxis. 1. Aufl. Berlin, Heidelberg: Springer-Verlag, S. 15., S. 53.

Tiple, D.; Fabbrini, G.; Colosimo, C.; Ottaviani, D.; Camerota, F.; Defazio, G.; Berardelli, A. (2009): Camptocormia in Parkinson disease: an epidemiological and clinical study. In: *J Neurol Neurosurg Psychiatry*, 80(2): S. 145-148.

Toy, D.; Namgung, U. (2013): Role of Glial Cells in Axonal Regeneration. In: *Exp Neurobiol*, 22 (2): S. 68-76.

Trepel, M. (2008): Neuroanatomie-Struktur und Funktion. 4. Auflage. München: Urban und Fischer Verlag, S. 153 ff.

Vakil, E.; Herishanu-Naaman, S. (1998): Declarative and procedural learning in Parkinson's disease patients having tremor or bradykinesia as the predominant symptom. In: *Cortex*, 34(4): S. 611-620.

Van Mierlo, T. J.; Chung, C.; Foncke, E. M.; Berendse, H. W.; van den Heuvel, O.A. (2015): Depressive symptoms in Parkinson's disease are related to decreased hippocampus and amygdala volume. In: *Mov Disord*, 30 (2): S. 245-252.

Verderio, C.; Rossetto, O.; Grumelli, C.; Frassoni, C.; Montecucco, C.; Matteoli, M. (2006): Entering neurons: botulinum toxins and synaptic vesicle recycling. In: *EMBO Rep*, 7 (10), S. 995–999.

Volkman, J.; Ceballos-Bauman, A. (2009): Wann ist der richtige Zeitpunkt für eine tiefe Hirnstimulation bei Morbus Parkinson? In: *Akt Neurologie*, S1 (36): S7–S11.

Wang, L.; Das, U.; Scott, D. A.; Tang, Y.; McLean, P. J.; Roy, S. (2014): α -synuclein

multimers cluster synaptic vesicles and attenuate recycling. In: *Curr Biol*, 24 (19): S. 2319-2326.

Wrede, A.; Margraf, N.G.; Goebel, H. H.; Deuschl, G.; Schulz-Schaeffer W.J. (2012): Myofibrillar disorganization characterizes myopathy of camptocormia in Parkinson's disease. In: *Acta Neuropathol*, 123 (3): S. 419-432.

Wree, A.; Mix, E.; Hawlitschka, A.; Antipova, V.; Witt, M.; Schmitt, O.; Benecke, R. (2011): Intrastriatal botulinum toxin abolishes pathologic rotational behaviour and induces axonal varicosities in the 6-OHDA rat model of Parkinson's disease. In: *Neurobiol Dis*, 41 (2): S. 291-298.

Zhang, D.; Hu, X.; Qian, L.; O'Callaghan, J. P.; Hong, J. S. (2010): Astrogliosis in CNS-Pathologies: Is there a role for Microglia? In: *Mol Neurobiol*, 41 (0): S. 232-241.

6.3 Erklärung der eigenständigen Anfertigung

Hiermit gebe ich folgende Erklärung ab:

1.

Die Gelegenheit zum vorliegenden Promotionsvorhaben ist mir nicht kommerziell vermittelt worden. Insbesondere habe ich keine Organisation eingeschaltet, die gegen Entgelt Betreuerinnen/Betreuer für die Anfertigung von Dissertationen sucht oder die mir obliegenden Pflichten hinsichtlich der Prüfungsleistungen für mich ganz oder teilweise erledigt.

2.

Ich versichere hiermit an Eides statt, dass ich die vorliegende Arbeit selbstständig angefertigt und ohne fremde Hilfe verfasst habe. Dazu habe ich keine außer den von mir angegebenen Hilfsmitteln und Quellen verwendet und die den benutzten Werken inhaltlich und wörtlich entnommenen Stellen habe ich als solche kenntlich gemacht.

Schwerin, 14.05.2017

.....

Juliane Spiewok

7. Thesenblatt

- Es ist aufgrund der demographischen Entwicklung mit einer Zunahme der Erkrankungsinzidenz des Morbus Parkinson zu rechnen.
- Die bis dato vorhandenen Therapiemöglichkeiten des Morbus Parkinson sind mit vielen Nebenwirkungen bzw. hohen Risiken verbunden. Die intrastriatale BoNT-A-Injektion stellt aufgrund ihrer lokalen Wirkung mit begrenzter Wirkungsdauer bei stabilen Neuronenzahlen zumindest im Tiermodell eine ernst zunehmende Alternative zur effektiven Therapie der Erkrankung dar.
- BoNT-A bewirkt aufgrund seiner anticholinergen Wirkung eine Reduktion des charakteristischen Acetylcholinüberschusses beim Morbus Parkinson.
- BoNT-A hat ein Wirkmaximum von ca. 3 Monaten.
- Nach der Injektion von 25 pg BoNT-A zeigten sich ChAT-positive axonale Schwellungen, so genannte Botulinum-Neurotoxin-induzierte Varikositäten, kurz BiVs, welche weder als Zeichen einer gesteigerten Wachstumsreaktion, noch im Rahmen eines Zelluntergangs zu werten sind.
- Im zeitlichen Verlauf zeigt sich in der ChAT-Färbung eine Abnahme der numerischen Varikositätendichte bei deutlicher Größenzunahme einzelner Varikositäten. Dies kann mit einer Fusion der Vesikel über die Zeit begründet werden.
- Bei niedrigen BoNT-A-Dosierungen über einen konstanten Zeitraum steigt die Varikositätendichte. Bei höheren Dosen kommt es zum Abfall, was mit dem Erreichen des Maximizeffektes des BoNT-A begründet werden kann.
- In der TH-Färbung konnten keine TH-positiven BiVs nachgewiesen werden.