

SVEUČILIŠTE U ZAGREBU
MEDICINSKI FAKULTET

Ana Milošević

Senilna makularna degeneracija

DIPLOMSKI RAD

Zagreb, 2017.

Ovaj diplomski rad izrađen je u Klinici za očne bolesti Kliničkog bolničkog centra Zagreb pod vodstvom prof. dr. sc. Damira Katušića, i predan je na ocjenu u akademskoj godini 2016./2017.

Popis i objašnjenje kratica:

AMD – senilna makularna degeneracija (prema engl. age-related macular degeneration)

CFH – komplementni faktor H (prema engl. complement factor H)

VEGF – vaskularni endotelni čimbenik rasta (prema engl. vascular endothelial growth factor)

DHA – dokozaheksanoična kiselina (prema engl. docosahexaenoic acid)

CNV – koroidalna neovaskularizacija (prema engl. choroidal neovascularization)

RPE – retinalni pigmentni epitel

MAC – kompleks membranskih napadača (prema engl. membrane attack complex)

PGF – placentarni čimbenik rasta (prema engl. placental growth factor)

FAF – fundus autofluorescenca

FAG – fluoresceinska angiografija

OCT – optička koherentna tomografija (prema engl. optical coherence tomography)

PDT – fotodinamska terapija (prema engl. photodynamic therapy)

SAŽETAK

Ana Milošević, Senilna makularna degeneracija

Senilna makularna degeneracija je vodeći uzrok sljepoće starijeg stanovništva u razvijenim zemljama svijeta. Prvenstveno rezultira gubitkom centralnoga vida. Degenerativne promjene vezane uz oba oblika bolesti (vlažnu i suhu formu) zbivaju se u centralnom dijelu mrežnice, makuli, a točna etiopatogeneza još uvijek nije poznata. Suhu ili atrofični oblik obilježen je abnormalnostima retinalnog pigmentnog epitela i prisutnošću druza. Kod vlažne ili eksudativne forme dolazi još i do stvaranja neovaskularnih membrana, eksudacije, krvarenja, i posljedičnih fibrovaskularnih ožiljkavanja. Iako je neovaskularna forma znatno rjeđa od suhe, taj oblik bolesti uzrokuje najveći postotak teškog oštećenja vida uzrokovanog makularnom degeneracijom. Dijagnostika uključuje kompletni oftalmološki pregled, fotografiju fundusa, fluoresceinsku angiografiju, optičku koherentnu tomografiju, i druge metode. Učinkovita terapija suhe forme ne postoji, a progresija bolesti nastoji se usporiti korištenjem određenih dodataka prehrani. Neovaskularnu formu liječimo intravitrealnom primjenom anti-VEGF lijekova, fotodinamskom terapijom, i kombinacijom navedenih. Drugi modaliteti liječenja su istraživani, ali nisu polučili velik uspjeh.

Ključne riječi: senilna makularna degeneracija, druze, retinalni pigmentni epitel, neovaskularne membrane

SUMMARY

Ana Milošević, Age-related macular degeneration

Age-related macular degeneration is the leading cause of blindness in older adults in the industrialized countries. Macular degeneration results primarily in loss of central vision. Degenerative changes associated with both forms of the disease (the dry and the wet form) occur in the central part of the retina, the macula, but the exact etiopathogenesis is not yet fully understood. The dry or atrophic form is characterized by retinal pigment epithelium abnormalities and drusen. In addition to these, the wet or exudative form includes neovascular membrane formation, exudation, and hemorrhage, leading to fibrovascular scarring. Although the total prevalence of the neovascular form is significantly lower, wet macular degeneration accounts for the majority of cases with severe visual loss due to AMD. Diagnosis is confirmed by complete ophthalmologic evaluation and different imaging techniques, such as fundus photography, fluorescein angiography, optical coherence tomography, etc. Although no approved therapy for dry AMD exists, some dietary supplements may help to delay disease progression. Effective therapies for exudative form include intravitreal injection of a VEGF inhibitor, photodynamic therapy, or a combination of both, in patients who fail to respond to initial anti-VEGF therapies. Other researched forms of treatment had limited success and no consistent evidence of benefit.

Keywords: age-related macular degeneration, drusen, retinal pigment epithelium, neovascular membrane

SADRŽAJ

1. UVOD	1
2. ANATOMIJA MAKULE	3
3. EPIDEMIOLOGIJA	4
4. RIZIČNI ČIMBENICI.....	5
4.1 Dob.....	5
4.2 Genetski faktori	5
4.3 Pušenje.....	6
4.4 Rasa.....	6
4.5 Prehrana	6
4.6 Ostalo	7
5. ETIOPATOGENEZA	8
6. KLINIČKA SLIKA	11
7. DIJAGNOSTIKA	14
7.1 Ispitivanje vidne oštrine.....	14
7.2 Testiranje kontrastne osjetljivosti	15
7.3 Amslerov test.....	15

7.4 Ispitivanje vidnog polja.....	16
7.5 Oftalmoskopija	17
7.6 Fotografija fundusa	18
7.7 Fundus autofluorescenca	18
7.8 Fluoresceinska angiografija.....	18
7.9 Optička koherentna tomografija.....	19
8. LIJEČENJE	21
8.1 Dodaci prehrani	21
8.2 Medikamentna terapija	22
8.3 Fotodinamska terapija	23
8.4 Laserska fotokoagulacija	24
8.5 Radioterapija	25
8.6 Kirurško liječenje	25

ZAHVALE

LITERATURA

ŽIVOTOPIS

1. UVOD

Senilna makularna degeneracija (AMD) je degenerativna bolest koja rezultira prvenstveno gubitkom centralnoga vida. Vodeći je uzrok sljepoće u bolesnika starosti iznad 65 godina u razvijenim zemljama svijeta. S progresivnom degeneracijom žute pjege, oboljeli od AMD-a imaju različit stupanj oštećenja vida, koje značajno utječe na njihovo mentalno zdravlje i kvalitetu života. Oštećenje vida povezuje se s lošijim općim zdravstvenim stanjem, a povećan je i rizik za gubitak ravnoteže i posljedične padove, ozljede i smrtnost (Yuzawa et al. 2013). Gubitkom centralne vidne oštine bolesnici ne mogu u potpunosti samostalno funkcionirati, imaju smanjenu sposobnost prepoznavanja lica i čitanja malih slova, primjerice na pakiranjima lijekova.

AMD je složena multifaktorijalna bolest u kojoj interakcijom nepromjenjivih čimbenika kao što su dob i genetski faktori, i promjenjivih čimbenika kao što su pušenje, alkoholizam, povećani indeks tjelesne mase, povećano izlaganje UV zračenju i dr., dolazi do razvitka bolesti. Točni patofiziološki mehanizmi još uvijek nisu potpuno razjašnjeni.

Bolest se klinički dijeli na dva stadija, rani i kasni. Rani stadij obilježavaju abnormalnosti retinalnog pigmentnog epitela i prisutnost druzi u blizini fovee, a vidna oština još nije značajnije narušena (Resnikoff et al. 2001). Druze su depoziti acelularnog, polimorfnog materijala koji se nakuplja između RPE-a i Bruchove membrane. Prisutnost nekoliko tvrdih, malih druzi (<63 μm) u području žute pjege normalna je posljedica starenja (mogu se naći u do 90% ljudi starijih od 40 godina). Prisutnost mekih, velikih druzi (>63 μm), kao i njihov povećan broj, povećava rizik za progresiju u kasni stadij bolesti (Klein et al. 2004).

Kasni se stadij dijeli na suhi ili atrofični te vlažni ili eksudativni oblik, ovisno o prisutnosti koroidalne neovaskularizacije. Atrofični oblik karakterizira geografska atrofija, okruglo ili ovalno područje promjera $\geq 175 \mu\text{m}$ na fotografiji fundusa (Bird et al. 1995). Zbog atrofije vanjskih slojeva mrežnice i retinalnog pigmentnog epitela, oftalmoskopski su jasno vidljive koroidalne žile. Incidencija suhe forme (uključujući i rani i kasni oblik) u ljudi 85 godina starosti četiri je puta veća od incidencije vlažne forme (Buch et al. 2005). Sine qua non eksudativne forme je razvoj koroidalne neovaskularizacije, a eksudacija i

krvarenje iz krhkih novonastalih žila mogu rezultirati fibrovaskularnim ožiljcima, seroznom ili hemoragijskom ablacijom retine i nepovratnim oštećenjem vida. U bolesnika s kasnim stadijem bolesti, vlažna forma je češća od suhe (Smith et al. 2001).

Simptomi uključuju bezbolno progresivno zamućenje centralnoga vida, slabljenje kontrastne osjetljivosti, relativne ili apsolutne skotome, metamorfopsiju i dr. Za razliku od suhe forme, u kojoj oštećenje vida nastupa sporo i postepeno, vlažnu formu obilježava brz nastup i akutni pad vidne oštine ukoliko dođe do subretinalnog krvarenja. Većina pacijenata s kasnim oblikom bolesti ne oslijepi u potpunosti, ali značajan gubitak vida rezultira invaliditetom i kliničkom depresijom u preko trećine bolesnika (Jager et al. 2008).

Bolest danas možemo dijagnosticirati i pratiti nizom pretraga. Nakon kompletnog oftalmološkog pregleda, bitno je napraviti fotografiju fundusa, fluoresceinsku angiografiju i optičku koherentnu tomografiju. Jednostavnim testom uz pomoć Amslerove mrežice bolesnici mogu svakodnevno provjeravati vlastiti vid na prisutnost metamorfopsija i skotoma.

Danas, nažalost, ne postoji dokazano učinkovita terapija suhe forme AMD-a. Savjetuje se uzimanje dodataka prehrani radi usporavanja progresije bolesti. U liječenju vlažne forme dostupni su fotodinamska terapija, laserska fotokoagulacija, radioterapija i kirurški zahvati, no najveću revoluciju u liječenju AMD-a uzrokovala je primjena anti-VEGF lijekova, koji su terapija prvog izbora.

2. ANATOMIJA MAKULE

Makula ili žuta pjega područje je najrazvijenije mrežnice i mjesto najjasnijeg vida. Kliničari i anatomici upotrebljavaju nazive makula i fovea na različite načine, budući da kliničke promjene nemaju precizno anatomske ograničenje. Anatomska makula definira se histološki kao područje retine u kojem je ležište ganglijskih stanica deblje od jednog sloja stanica. To je ovalno područje promjera 5.5 mm ograničeno gornjim i donjim temporalnim vaskularnim arkadama, ograncima središnje retinalne arterije i vene. Klinička je makula područje centralne depresije promjera 1.5 mm, koje korespondira s anatomskom foveom. Granica centralne depresije, ili klivus, u mlađih osoba često daje ovalni svjetlosni refleks, a procesom starenja taj refleks nestaje. 500 do 600 mikrona unutar te depresije nalazi se granica fovealne avaskularne zone, u kojoj nema mrežničnih krvnih žila, i tu se nalazi prijelaz vaskularne u avaskularnu retinu. Foveu okružuje parafovea, zona promjera 2.5 mm, dok područje parafovee okružuje perifovea, zona koja čini granicu makule prema perifernoj retini.

Klinička fovea područje je koje korespondira anatomske foveoli, središnjoj zoni žute pjege, promjera 0.35 mm. U mlađih osoba katkada je u centru toga udubljenja vidljiv točkasti refleks svjetla. Foveola sadrži specijalizirane čunjiće koji su ovdje izduženi i stanjeni. Dno foveole sadrži samo čunjiće i poneku Müllerovu stanicu, dok su ostali slojevi retine potisnuti u stranu. Svjetlost stoga pada izravno na receptorske stanice i stvara najoštriju sliku gledanoga predmeta (Čupak i sur. 2004).

3. EPIDEMIOLOGIJA

Postoji otprilike 20 milijuna zabilježenih slučajeva AMD-a, iako je ukupan broj vjerojatno dvostruko veći. Podaci iz različitih istraživačkih centara potvrđuju visoku incidenciju (McConnell & Silvestri 2005). Bolest je češća u pripadnika bijele rase te je u populacijama s pretežno bjelačkim stanovništvom prevalencija AMD-a standardizirana prema dobi 7760 slučajeva na milijun. AMD je najznačajniji pojedinačni uzrok sljepoće među bjelačkim stanovništvom u razvijenim zemljama, s time da sljepoća rijetko nastupi prije 70. godine, a većinu slučajeva čine pojedinci iznad 80 godina starosti (la Cour et al. 2002).

Ukupna prevalencija neovaskularne i/ili suhe forme u Sjedinjenim Američkim Državama u populaciji iznad 40 godina je 1.47%, odnosno 1.75 milijuna pojedinaca, a očekuje se da će taj broj narasti do 3 milijuna do 2020. godine. Prevalencija dramatično raste s dobi, tako da čak 15% žena bijele rase starijih od 80 godina ima neovaskularnu i/ili suhu formu AMD-a (Friedman et al. 2004). Kao dio studije Globalnog opterećenja bolestima, meta-analiza istraživanja objavljenih između 1990. i 2010. godine pokazala je da je u 2010. godini 2.1 milijuna ljudi bilo slijepo, a 6 milijuna ljudi imalo oštećenje vida zbog senilne makularne degeneracije, isključujući one u kojih je bila prisutna dijabetička makulopatija (Jonas et al. 2014).

4. RIZIČNI ČIMBENICI

4.1 Dob

Prevalencija AMD-a raste s dobi, počinjući poslije 50. i postajajući sve veća nakon 65. godine starosti (Weih et al. 2000; Klaver et al. 1998). U zajedničkoj analizi triju studija - Beaver Dam Eye Study, Rotterdam Study i Blue Mountains Eye Study, u kojima je sudjelovalo 14752 pojedinaca u dobi od 43 do 99 godina iz SAD-a, Nizozemske i Australije, utvrđena je ukupna prevalencija bolesti od 1.6%, s niti jednim zabilježenim slučajem u mlađih od 55 godina. U dobnoj skupini od 55 do 64 godina iznosila je 0.2%, od 65 do 74 godina 0.9%, od 75 do 84 godina 4.6%, i u starijih od 84 godine 13.1%. Prevalencija neovaskularne forme AMD-a povećala se s 0.17% u subjekata dobi od 55 do 64 godina na 5.8% u starijih od 85 godina, dok se prevalencija geografske atrofije povećala s 0.04% na 4.2% u istih dobnih skupina (Smith et al. 2001).

4.2 Genetski faktori

Smatra se da pojedinci s pozitivnom obiteljskom anamnezom imaju povećani rizik za razvoj AMD-a. Ta povezanost je možda i veća u pojedinaca s ranijim nastupom i težim oblikom bolesti (Hammond et al. 2002; Seddon et al. 2005). Glavne genetske promjene (polimorfizmi) povezane s razvojem bolesti pronađene su u genima koji kontroliraju upalne procese, poglavito u genu za komplementni faktor H (CFH). Uz abnormalan CFH, supresija sustava komplementa je oštećena, što može rezultirati pretjeranom upalom (Haddad et al. 2006). Heterozigoti za CFH Y402H alelom imaju 4.6 puta veći rizik za razvoj AMD-a, a homozigoti 7.4 puta veći rizik, u usporedbi s homozigotima za genotip koji ne nosi rizik (Schaumberg et al. 2007).

4.3 Pušenje

Pušenje povećava rizik i za suhu i za vlažnu formu AMD-a i najbitniji je okolišni čimbenik za razvoj bolesti, s relativnim rizikom od dva do četiri u odnosu na ljude koji nikada nisu pušili (Seddon et al. 2006; Tan et al. 2007). Pušenje se također povezuje s povećanim rizikom progresije iz ranog u kasni stadij bolesti (Myers et al. 2014), kao i za geografsku atrofiju i bilateralno zahvaćanje (Chakravarthy et al. 2007). Pušenje može oštetiti koroidalne krvne žile i smanjiti koroidalnu cirkulaciju putem aterosklerotičnih promjena. Doprinosi direktnom oksidativnom oštećenju žute pjege, a smanjuje i razinu antioksidansa u serumu. Nikotin promovira angiogenezu potičući proizvodnju VEGF-a, proangiogenog čimbenika uključenog u patogenezu neovaskularnog oblika AMD-a (Heeschen et al. 2001).

4.4 Rasa

AMD se nešto češće dijagnosticira u bijele nego u drugih rasa. Pripadnici bijele rase imaju veći rizik za pronalazak druza većih od 125 mikrona, konfluentnih druza, žarišnih abnormalnosti pigmentnog epitela i kasnog oblika bolesti nego pripadnici crne rase. Međurasne razlike su najizraženije za promjene u centralnoj zoni žute pjege koja uključuje središnjih 1500 mikrona (Bressler et al. 2008).

4.5 Prehrana

Brojne studije ističu zdravu prehranu bogatu voćem, povrćem, ribom i orašastim plodovima kao jedan od čimbenika koji mogu smanjiti rizik za razvoj i progresiju AMD-a.

Zbog svoje visoke metaboličke aktivnosti mrežnica je tkivo čija je relativna potrošnja kisika veća nego u mozgu i drugim tkivima te su stoga reakcije stanične respiracije u mitohondrijima izvor velike količine slobodnih radikala kisika. Iako se štapići i čunjići zamjenjuju svakih 10 dana, njihovi su vanjski segmenti osobito osjetljivi na oksidativna oštećenja zbog visoke koncentracije polinezasićenih masnih kiselina u membrani vanjskih segmenata. Dokozaheksanoična kiselina (DHA) je omega-3 masna kiselina koja se nalazi u membrani vanjskih segmenata fotoreceptora i ujedno je masna kiselina najpodložnija oksidativnom oštećenju u ljudskome tijelu. Stoga se prehrana bogata tvarima koja imaju antioksidativna svojstva, kao što su karotenoidni pigmenti, vitamin C, vitamin E i cink, povezuje sa smanjenim rizikom za razvoj AMD-a kao i za progresiju u neovaskularni oblik (Seddon et al. 1994; van Leeuwen et al. 2005). Blue Mountains Eye studija također je ustvrdila povezanost između unosa velike količine povrća, luteina, i zeaksantina i smanjenog rizika za razvoj AMD-a. S druge strane, povećani unos beta-karotena povezuje se s povećanim rizikom za razvoj neovaskularne forme AMD-a (Tan et al. 2008). SanGiovanni i suradnici ukazali su na to da unos ribe, koja obiluje omega-3 masnim kiselinama, smanjuje rizik progresije u centralnu geografsku atrofiju u pacijenata s bilateralnim druzama (SanGiovanni et al. 2008).

4.6 Ostalo

Meta analiza pet kohortnih studija ustvrdila je povećani rizik za razvoj ranog oblika AMD-a kod povećanog unosa alkohola (više od tri standardne jedinice alkohola dnevno) (Chong et al. 2008). Moždani udar, infarkt miokarda i angina pectoris spominju se kao čimbenici koji povećavaju rizik za AMD, dok se povišene razine HDL kolesterola povezuju sa smanjenjem rizika za kasni oblik AMD-a (Tan et al. 2007). Kao rizični čimbenici također se navode hipertenzija (Klein et al. 2008), indeks tjelesne mase veći od 25 (Seddon et al. 2003), povećano izlaganje UV zračenju (Tomany et al. 2004) i dr. Rizični faktori za progresiju u kasni oblik uključuju dob, pušenje, identificirane genske

polimorfizme, povećani indeks tjelesne mase, prisutnost kasnog oblika bolesti u jednome oku i veličinu druzu u oba oka (Seddon et al. 2011).

5. ETIOPATOGENEZA

Etiopatogeneza bolesti nije u potpunosti razjašnjena i uključuje interakciju različitih metaboličkih, funkcionalnih, genetskih i okolišnih čimbenika. Raspon abnormalnosti uključuje sve od diskretnih druzi i pigmentnih promjena u ranom stadiju bolesti do geografske atrofije i/ili koroidalne neovaskularizacije (CNV) u kasnom stadiju.

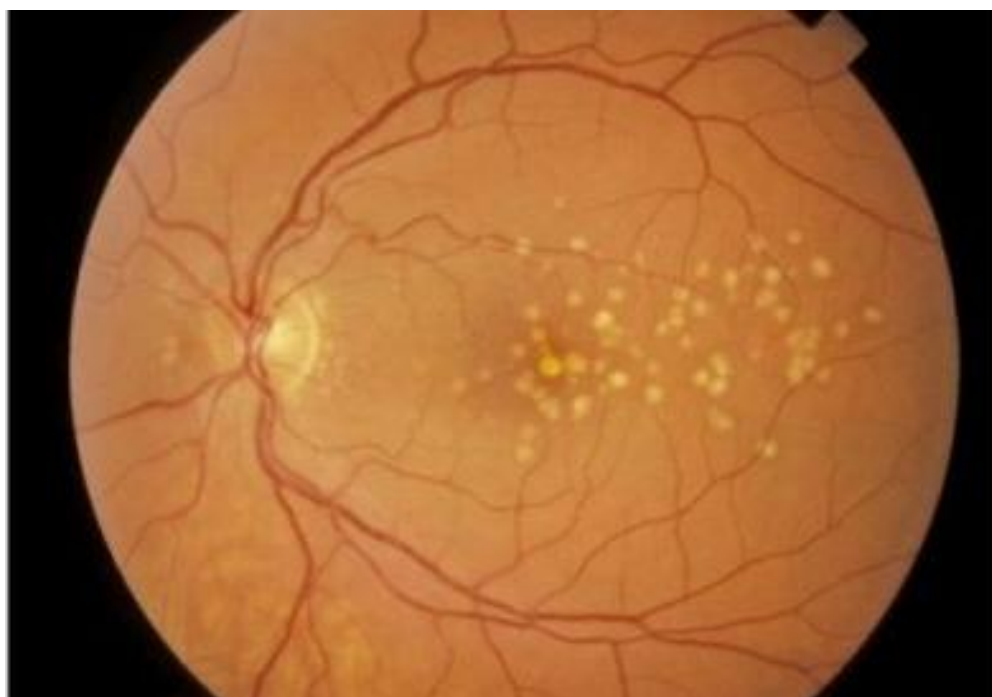Predloženi mehanizmi za razvoj ne-vaskularne (suhe) forme AMD-a uključuju ishemiju fotoreceptora i retinalnog pigmentnog epitela (RPE) zbog smanjene koroidalne perfuzije (Grunwald et al. 2008), degenerativne promjene RPE-a koje su prirodan proces starenja (Young et al. 1987), apoptozu stanica pigmentnog epitela zbog aktivacije elemenata upalnoga i imunološkog sustava, genetske abnormalnosti koje utječu na funkciju vanjskih segmenata fotoreceptora ili RPE-a (Yang et al. 2008) i subretinalno nakupljanje oštećenih stanica mikroglije (Combadiere et al. 2007).

Disfunkcija RPE-a može biti ubrzana zbog genetske podloge i/ili izlaganja čimbenicima okoliša (pušenje, UV zračenje, alkohol, prehrana siromašna tvarima koje imaju antioksidativni kapacitet i dr.). Predloženi patološki slijed događaja na temelju do sada poznatih podataka uključuje abnormalno nakupljanje unutarstaničnog i izvanstaničnog materijala u pigmentnom epitelu mrežnice, promjene u sastavu Bruchove membrane (povećano odlaganje lipida i ukriženo povezivanje proteina) kao i promjene u propusnosti Bruchove membrane (oštećena difuzija komponenti plazme kroz membranu). Nisu jasni patofiziološki mehanizmi zbog kojih se u jednome slučaju razvija atrofija pigmentnog epitela (i posljedično koriokapilarisa i fotoreceptora), a u drugome slučaju bolest progredira razvojem koroidalne neovaskularizacije (Zarbin 1998).

Patogeneza AMD-a uključuje druzogenezu, lipofuscinogenezu, lokalnu upalu te angiogenezu (Nowak 2006). Depoziti acelularnog, polimorfnog materijala koji se nakuplja između RPE-a i Bruchove membrane nazivaju se druzama. Oftalmoskopski su vidljive kao žutobijele tvorbe i mogu se naći bilo gdje na fundusu. Imunocitokemijska ispitivanja pokazuju da se sastoje od plazmatskih proteina, lipoproteina (apolipoprotein E), lipida

bogatih kolesterolom, polisaharida, lipofuscina, glikoproteina i plazmatskog amiloida P, koji je odgovoran za inaktivaciju komplementa i stvaranje kompleksa membranskih napadača (MAC). Komplement pojačava lokalnu upalu, što posljedično uzrokuje degeneraciju fotoreceptora i RPE-a. Druze također direktno ometaju transport nutritivnih komponenti i metabolita (Crabb et al. 2002). Lipofuscin, koji se naziva i čimbenikom staničnog starenja, proizvod je nepotpunog metabolizma vanjskih segmenata fotoreceptora od strane fagolizosoma. Zbog gubitka gustoće proteinsko-lipidne membrane, lipofuscin dospijeva u citoplazmu, a potom i u izvanstanična područja, što doprinosi stvaranju druza (Nowak 2006).

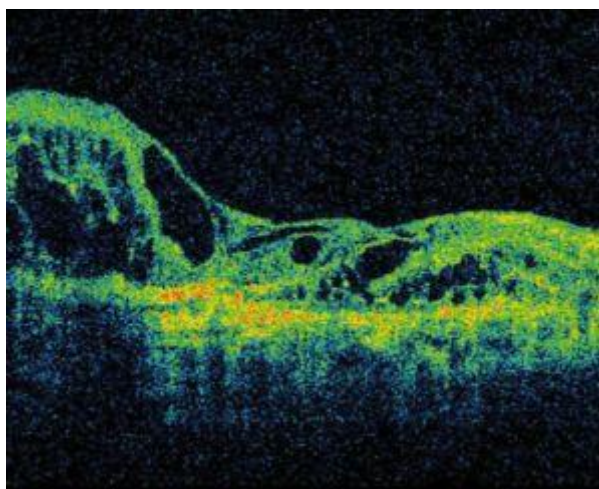
Druze se najčešće klasificiraju kao tvrde ili meke (manje od 63 mikrona u promjeru), meke ili velike (veće od 63 mikrona u promjeru) i miješane (istovremena prisutnost i tvrdih i mekih druza). Također se mogu klasificirati kao male ($<63 \mu\text{m}$), srednje ($63 \text{ do } 124 \mu\text{m}$) i velike ($>125 \mu\text{m}$) (Ratnapriya & Chew 2013). Tvrde druze imaju oštar rub, a meke su neoštro ograničene i mogu konfluirati. Dok je prisutnost nekoliko tvrdih, malih druza u području makule normalna posljedica starenja (mogu se naći u do 90% pripadnika bijele rase dobi 40 godina i starijih), rizik za progresiju u kasni stadij bolesti povećava se s veličinom i brojem nađenih mekih druza (Klein et al. 2004).



Slika 1. Fundus fotografija: druze u bolesnika s ne-vaskularnim oblikom AMD-a. (preuzeto s www.willseye.org)

U nekih pacijenata suha forma makularne degeneracije progredira u neovaskularnu (vlažnu) formu, koju karakterizira stvaranje koroidalne neovaskularizacije. CNV je kontrolirana dinamičkom ravnotežom između čimbenika koji potiču i onih koji inhibiraju stvaranje novih krvnih žila. U slučaju dominacije proangiogenih čimbenika, dolazi do rasta novih krvnih žila u subretinalni prostor, obično iz koroidalne cirkulacije, rjeđe iz retinalne cirkulacije (Gass et al. 2003). Proizvodnja nekoliko proangiogenih faktora je konstantno pojačana tijekom formacije CNV-a, posebice dvaju članova obitelji vaskularnih endotelnih čimbenika rasta (VEGF) – VEGF-A i placentarnog čimbenika rasta (PGF). Ti faktori aktiviraju mirujuće endotelne stanice, potiču staničnu proliferaciju, migraciju, i vaskularnu permeabilnost. Patološka stanja kao što su hipoksija, ishemija, ili upala mogu nagnuti ravnotežu između proangiogenih i antiangiogenih čimbenika u korist stvaranja novih krvnih žila (Bressler 2009).

Novostvorene krvne žile nisu u potpunosti oblikovane, što omogućuje transudaciju plazme u okolno tkivo. Nije završeno oblikovanje bazalne membrane, niti su međustanični prostori između endotelnih stanica odmah zatvoreni čvrstim međustaničnim vezama, što uzrokuje povećanu propusnost stijenke novostvorenih krvnih žila (Damjanov i sur. 2011). Posljedično stvaranju CNV-a razvija se subretinalna fibroza i disciformno ožiljkavanje, i u tome je slučaju gubitak vida ireverzibilan. Propuštanje iz novostvorenih krvnih žila također može uzrokovati seroznu ili hemoragijsku ablaciju pigmentnog epitela.



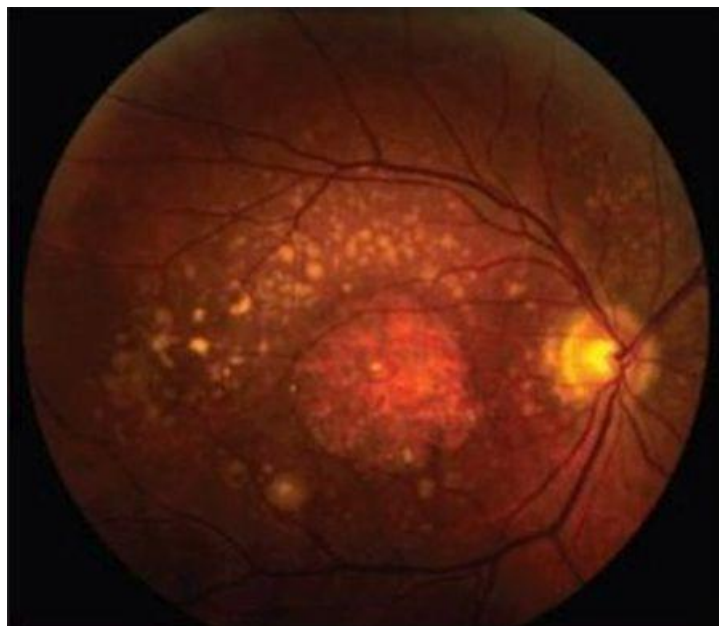
Slika 2. OCT: hiperrefleksno područje disciformnog ožiljkavanja, uz vidljiv cistoidni edem.

(preuzeto s www.amdbook.org)

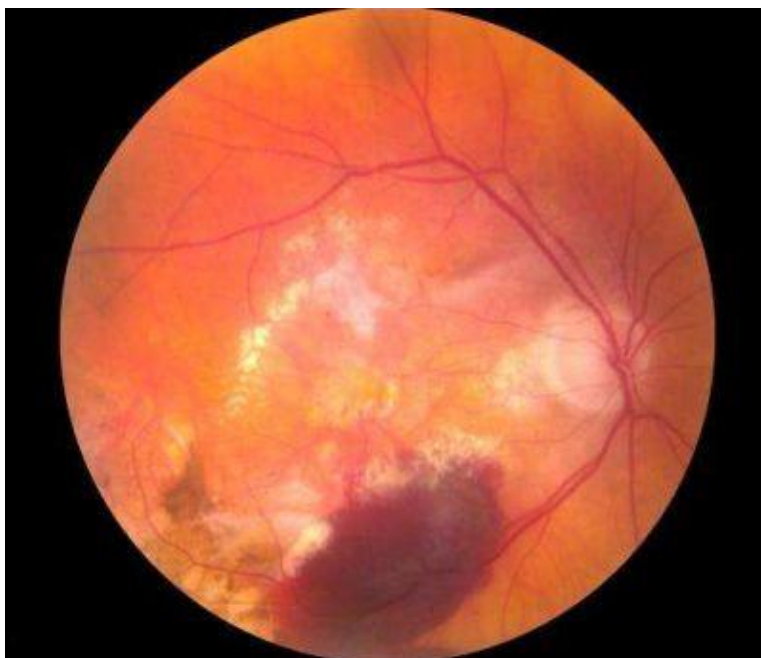6. KLINIČKA SLIKA

Senilna makularna degeneracija je degenerativna bolest centralnog dijela mrežnice (žute pjege) koja rezultira prvenstveno gubitkom centralnoga vida. Klinička podjela uključuje rani i kasni stadij bolesti. Rani stadij je karakteriziran prisutnošću abnormalnosti retinalnog pigmentnog epitela i druze u blizini fovee (Resnikoff et al. 2001). Abnormalnosti RPE-a mogu biti područja hiperpigmentacije periferne retine (gomilanje pigmentnih stanica na području RPE-a ili gomilanje pigmenta koji je migrirao na nivou jezgara fotoreceptora) ili pak područja hipopigmentacije ili depigmentacije. U ranome stadiju poremećaji vidne oštine još su mali. Kasni stadij ima dva oblika: (a) suhi ili atrofični, kojeg obilježava geografska atrofija sa značajnim gubitkom RPE-a, koriokapilarisa i fotoreceptora te (b) vlažni ili eksudativni, s novostvorenim krvnim žilama u makularnom području, eksudacijom, krvarenjima te posljedičnom subretinalnom fibrozom i ožiljkavanjem (AREDS Research Group 2001). Teški gubitak vida posljedica je geografske atrofije RPE-a koja je zahvatila fovealni centar, ili razvoja neovaskularnih komplikacija (Čupak i sur. 2004).

Suha forma AMD-a je češća i zahvaća oko 80% bolesnika u kojih su zahvaćena oba oka (Jager et al. 2008). Geografska atrofija, kasni stadij ne-vaskularne forme, čini 35% svih slučajeva kasnog stadija AMD-a i odgovorna je za 20% slučajeva legalne sljepoće koje se pripisuju AMD-u (Klein et al. 2007). Suhi oblik AMD-a, koji uobičajeno sporo napreduje, može iz za sada nepoznatih razloga prijeći u agresivni neovaskularni oblik bolesti. Iako vlažnu formu nalazimo samo u 10 do 15% bolesnika sa dijagnozom AMD-a, taj je oblik bolesti odgovoran za više od 80% slučajeva teškog oštećenja vida ili legalne sljepoće uzrokovanih AMD-om (Jager et al. 2008).



Slika 3. Fundus fotografija: geografska atrofija – oštro ograničeno okruglo ili ovalno područje hipopigmentacije. Unutar atrofičnog područja koroidalne su krvne žile jasnije vidljive zbog odsutnosti RPE-a. (preuzeto s www.ophtalmologymanagement.com)



Slika 4. Fundus fotografija: uznapredovala neovaskularna forma AMD-a. Vidljivo je krvarenje iz novonastalih krvnih žila. (preuzeto s www.medicalxpress.com)

Rani stadij AMD-a je često bez simptoma. Bolesnici sa suhom formom mogu se žaliti na postepeni gubitak vida u jednome ili oba oka. To najčešće primijete kao poteškoće pri čitanju ili vožnji, prepoznavanju lica, skotome, ili oslanjanje na upotrebu jačeg osvjetljenja ili povećala pri obavljanju zadataka koji zahtijevaju precizan vid (Quillen 1999). Neovaskularna se forma može prezentirati akutnom izobličenošću gledanih predmeta ili gubitkom centralnoga vida posljedično subretinalnom krvarenju ili nakupljanju tekućine. Simptomi se vlažne forme uglavnom prvo pojavljuju u jednome oku, iako je bolest često prisutna bilateralno. Ukoliko bolest zahvaća samo jedno oko, bolesnik u početku ne mora primijetiti simptome jer ih zdravo oko može kompenzirati. Jednom kad dođe do razvitka kasnog stadija u jednome oku, rizik za razvitak kasnog stadija i u drugome oku unutar pet godina je veći od 40%. Iskrivljenost ravnih linija (metamorfopsija) je jedna od najranijih promjena u vlažnom obliku bolesti. Bolesnici ravne linije doživljavaju kao savijene ili izobličene. Bolesnici se isto tako mogu žaliti na prisutnost tamnih polja u području centralnoga vida (skotomi). Također može doći i do slabljenja kontrastne osjetljivosti, što čini konture, sjene i boje manje izraženima. Periferni vid je uglavnom očuvan (Jager et al. 2008).

7. DIJAGNOSTIKA

Pravovremena dijagnostika iznimno je bitna jer je u tome slučaju moguće usporiti progresiju bolesti i spriječiti ozbiljne komplikacije, koje mogu rezultirati teškim oštećenjem vida ili sljepoćom. Od dijagnostičkih metoda koristimo određivanje vidne oštine, testiranje kontrastne osjetljivosti, testiranje vidnog polja, oftalmoskopiju, fotografiju fundusa, fundus autofluorescencu, fluoresceinsku angiografiju i optičku koherentnu tomografiju. Osim od strane liječnika, bolesnici i sami mogu testirati vlastiti vid uz pomoć Amslerove mrežice.

7.1 Ispitivanje vidne oštine

Svaki pregled oka uobičajeno započinje ispitivanjem vidne oštine. Sposobnost percipiranja oštre slike promatranog predmeta koja nastaje u jamici žute pjege nazivamo centralnim vidom. Centralna vidna oštrina je mjera prostorne rezolucije vidnog sustava, odnosno sposobnost vida da jasno vidi dvije odvojene točke. Jedinica vidne oštine naziva se minimum separabile i iznosi jednu kutnu minutu, tj. to je najmanji kut pod kojim oko vidi dvije odvojene točke i fiziološki je zadan veličinom čunjića u makuli. Naime, da bi vidjeli dvije točke odvojeno, najmanje dva čunjića moraju biti podražena, između kojih je jedan nepodražen.

Kvantitativni vid ispitujemo pomoću optotipa, od kojih se kod nas najčešće upotrebljavaju Snellenove tablice. One sadrže redove slova različite veličine, koji se progresivno smanjuju prema dolje. U Europi udaljenost između optotipa i ispitanika iznosi 6 metara, a centralna vidna oštrina označava se od 6/60 do 6/6, odnosno od 0.1 do 1 (10% do 100%-tna vidna oštrina). Brojnik označava udaljenost između ispitanika i tablice, a nazivnik udaljenost s koje osoba sa 100%-tnom vidnom oštrinom raspoznaje isti optotip. Prvi red odgovara vidnoj oštrini od 6/60, što znači da ispitanik sa udaljenosti 6 metara može razaznati ono što ljudi s normalnom vidnom oštrinom mogu sa 60 metara. Vidna

oštrina primjerice, 6/12, označava da se osoba mora približiti udaljenosti na 6 metara kako bi pročitala ono što osoba normalne vidne oštine može pročitati sa 12 metara. Mjere su istovjetne u SAD-u, samo se kao jedinica umjesto metra upotrebljava stopa, pa se uredna vidna oštrina označava kao 20/20 (Cerovski i sur. 2015).

Na temelju testiranja vidne oštine (Snellenovom tablicom) oka koje bolje vidi, u kliničkoj se praksi težina AMD-a može kategorizirati kao blagi oblik (20/20-20/40), umjereni oblik (20/50-20/100), teški oblik (20/200 ili lošiji nalaz) i izrazito teški oblik (20/800 ili lošiji nalaz). Progresijom težine bolesti značajno opada kvaliteta života (Brown et al. 2005).

7.2 Testiranje kontrastne osjetljivosti

U bolesnika s AMD-om može doći do značajnog oštećenja kontrastne osjetljivosti, koja je dio integralne funkcije vida važna u svakodnevnom funkcioniranju, poput prepoznavanja lica, prometnih znakova, čitanja, gledanja televizije i dr. Najčešće se za testiranje kontrastne osjetljivosti rabe Pelli Robsonove tablice, koje se sastoje od redova (po dva tripleta) slova iste veličine, ali različitoga kontrasta. Kontrast je omjer razlike u svjetlini slova te pozadine i svjetline pozadine. Smanjuje se po skupinama slijeva na desno i odozgo prema dolje. Prihvaća se rezultat kada ispitanik prepozna najmanje dva slova u zadanome tripletu (Cerovski i sur. 2015).

7.3 Amslerov test

Amslerov test se koristi za otkrivanje smetnji vida uzrokovanih promjenama u mrežnici, posebice u makuli. Uključuje promatranje Amslerove mrežice, koja je mreža horizontalnih i vertikalnih linija. Svako oko testira se zasebno gledanjem u malu točku u sredini mrežice. Osobe u kojih je prisutna makularna patologija ravne linije mogu

doživljavati kao izvijene ili valovite, ili pojedine linije mogu nedostajati. Bolesnike sa suhom formom AMD-a upućuje se da svakodnevno provjeravaju centralni vid uz pomoć Amslerove mrežice, posebice ako su metamorfopsije već prisutne, jer se tako prati progresija bolesti i moguća je pravovremena intervencija (Čupak i sur. 2004).

7.4 Ispitivanje vidnog polja

Mjerenje vidnoga polja je jednostavna, neinvazivna tehnika kojom se mogu otkriti ispadi u vidnome polju. U upotrebi je nekoliko metoda – test konfrontacije, kinetička perimetrija, i statička perimetrija.

Test konfrontacije je gruba tehnika za otkrivanje ispada u vidnome polju. Izvodi se tako da ispitanik sjedi nasuprot ispitivaču na udaljenosti jednog metra. Ispitanik pokrije jedno oko, a drugim gleda u ispitivačev nos. Ispitivač potom pomiče svoju ruku od periferije ispitanikova vidnog polja prema sredini, a ispitanikov treba reći ispitivaču kada primijeti ruku. Cilj ispitivanja je odrediti postoji li suženje u ispitanikovu vidnom polju.

Kinetička perimetrija je postupak ispitivanja vidnog polja pomoću pokretnog ispitnog podražaja. Podražaj je konstantne jakosti i kreće se iz područja periferije prema središtu, sve dok ispitanik ne signalizira da je uočio stimulus. Ponavljajući istu tehniku iz različitih smjerova pristupa dobivamo seriju točaka koje možemo spojiti i tako dobiti oblik jedne izoptere, tj. linije koja povezuje točke jednake osjetljivosti oka. Drugačiji podražaj, jačeg ili slabijeg intenziteta, koristi se da bi se dobila druga izoptera. Grafički prikaz koji se dobije na kraju je izopterna karta. Vidno polje svakoga oka testira se zasebno.

Statička perimetrija koristi svjetlosni podražaj koji ne mijenja položaj, ali mu se zato mijenja intenzitet. Intenzitet se pojačava sve dok se test-objekt ne registrira. Rezultati se istodobno mogu istraživati samo u jednom meridijanu, a izbor se dijelova vidnog polja koje ćemo testirati temelji na lokalizaciji i tipu nenormalnosti koja se pokazala pri kinetičkom ispitivanju. Izabire se onaj meridijan kroz koji prolazi najdublji defekt. Manualna metoda uporabom Goldmannova perimetra vrlo je zamoran postupak, pa se danas statička perimetrija izvodi uz pomoć računala metodom zvanom automatska

perimetrija. Današnji uređaji sposobni su grafički prikazati osjetljivost na dvodimenzionalnoj karti (Cerovski i sur. 2015).

7.5 Oftalmoskopija

Oftalmoskopija je dijagnostička metoda kojom promatramo očnu pozadinu. Izvodi se u zatamnjenoj prostoriji uz dilatiranu zjenicu. Direktna oftalmoskopija se izvodi pomoću uređaja koji se naziva oftalmoskop i pogodna je za orijentacijske preglede očne pozadine. Slika je uvećana 14 puta, međutim, samo je 5-7 kutnih stupnjeva mrežnice dostupno pregledu, što je nedostavno za kvalitetnu oftalmološku dijagnostiku. Rabi se uglavnom kada želimo brzu orijentaciju o stanju očne pozadine, primjerice kada sumnjamo na postojanje zastoje papile.

Indirektna oftalmoskopija omogućava kvalitetniji uvid u stanje očne pozadine, a izvodi se uz pomoć izvora svjetla pričvršćenog na glavu ispitivača (konvencionalna retinalna kirurgija) ili uz svjetlo biomiskropa. U dijagnostičke svrhe najčešće se izvodi pomoću raznih vrsta kontaktnih i nekontaktnih leća na biomiskropu. Ovisno o dioptrijskoj jakosti leće koja se rabi, dobiva se uvid u različiti opseg mrežnice, kao i različita uvećanja slike. Slika koju vidi ispitivač je obrnuta (ono što se vidi dolje je gore i ono što se vidi desno u stvarnosti je lijevo) (Cerovski i sur. 2015).

Kod suhe forme AMD-a oftalmoskopski možemo vidjeti druze, područja žarišne hiperpigmentacije, ili okrugla/ovalna područja geografske atrofije koja su vidljiva kao zone depigmentacije.

Kod vlažne forme AMD-a možemo primijetiti izbočenja retine zbog nakupljanja subretinalne tekućine, krvi ili fibrovaskularnog tkiva, subretinalnih lipida ili zbog cističnog edema. Neovaskularizacija se vidi kao sivkasto – zelenkasta diskoloracija makularnog područja, a ako je prisutna, zajedno sa znakovima subretinalnog krvarenja, snažno upućuje na prisutnost subretinalne neovaskularne membrane. Neovaskularne membrane mogu spontano involuirati napretkom bolesti, a zaostaje disciformni ožiljak (Čupak i sur. 2004).

7.6 Fotografija fundusa

Fundus fotografija je digitalna fotografija očne pozadine, a glavne strukture koje promatramo su centralna i periferna retina, optički disk, i područje makule. Korisna je kako za dijagnostiku, tako i za praćenje progresije patoloških promjena. Osim klasične snimke u boji, može se snimati i uz pomoć različitih filtera i kombinirati s angiografijom, kako bi se bolje vidjele mrežnične krvne žile, eksudacija, krvarenja i blijede lezije poput druzi (Venkatesh et al. 2015).

7.7 Fundus autofluorescenca

Fundus autofluorescenca (FAF) je nova slikovna dijagnostička metoda za prikaz mrežničnog pigmentnog epitela. Za autofluorescencu fundusa odgovorna je akumulacija granula lipofuscina u stanicama RPE-a, koja je povećana normalnim procesom starenja, ali i u nekim patološkim stanjima kao što je AMD. Ovom metodom također možemo pratiti progresiju geografske atrofije. Osnovni patološki nalazi su porast autofluorescence, odnosno izostanak normalne autofluorescence izazvan atrofijom RPE-a ili blokadom nekim drugim materijalom (Cerovski i sur. 2015).

7.8 Fluoresceinska angiografija

Fluoresceinska angiografija (FAG) je kontrastna metoda kojom se prikazuju krvne žile žilnice i mrežnice. Izvodi se brzim injiciranjem natrijeva fluoresceina u kubitalnu venu. Najprije se napravi kolor fotografija, a potom serijski fotografira u razmacima 1-2 sekunde. Boja dolazi u žilnicu nakon 8-12 sekundi (preretinska faza), 1-3 sekunde iza toga

u arterije mrežnice (arterijska faza), a nakon toga vene puni laminarnim načinom (rana i kasna arteriovenska faza).

Tvrde druze pokazuju u prvim fazama angiografije oštro omeđenu sjajnu fluorescenciju, koja brzo izgubi intenzitet. Smještene su najčešće perifoveolarno. Meke druze imaju nejasne rubove i često konfluiraju, a na angiogramu izgledaju kao male ablacije pigmentnog lista retine. Atrofija RPE-a najčešće se pojavljuje perifoveolarno. Atrofični plakovi konfluiraju i čine potkovasto ili prstenasto područje oko foveole, koje se označuje kao geografska atrofija. Angiografski se prikazuje kao perifoveolarna hiperfluorescencija, koja pokazuje mjesta gdje manjkaju stanice RPE-a i fotoreceptora.

Neovaskularna membrana se prikazuje žarišnom hiperfluorescencijom u ranoj fazi retinalnog punjenja, a za nekoliko se minuta povećava površinom i intenzitetom. Za razliku od normalnih retinalnih žila, novostvorene će koroidalne krvne žile propuštati fluorescein, što se vidi kasnije u angiogramu. Koroidalne neovaskularne membrane se klasificiraju kao klasične ili okultne. Okultna CNV se prikazuje kao dva tipa hiperfluorescencije – jedan nastaje zbog odljepljenja fibrovaskularnog pigmentnog epitela (manje intenzivna punktiformna hiperfluorescencija), a drugi zbog kasnog propuštanja iz nepoznatog izvora. Klasična CNV u ranoj fazi se vidi kao jasna, dobro ograničena hiperfluorescencija (Čupak i sur. 2004).

7.9 Optička koherentna tomografija

Optička koherentna tomografija (OCT) je neinvazivna, nekontaktna metoda koja producira slike presjeka dijelova očne jabučice vrlo visoke rezolucije (red veličine 10 mikrona, pa i do 1 μm kod 'full field' OCT uređaja). Osobito je pogodna za dijagnostiku mrežnice i optičkog diska jer daje sliku mikrostrukture tkiva. Princip rada je analogan ultrazvučnom uređaju, ali umjesto zvuka koristi i analizira reflektirano svjetlo kako bi se dobila slika presjeka očnih struktura. Slika je toliko detaljna da može poslužiti kao neka vrsta optičke biopsije jer praktički omogućava uvid u in vivo histološku sliku organa, a ne

zahtijeva uklanjanje tkiva kao kod standardne histopatološke biopsije (Cerovski i sur. 2015).

Na OCT-u druze izgledaju kao deformacije RPE-a ili zadebljanja koja tvore nepravilnosti i undulacije. Atrofična se područja prikazuju kao smanjena debljina mrežnice i porast reflektiviteta RPE-a zbog smanjene sposobnosti atrofičnog tkiva da prigušuje svjetlo. Dobro ograničena klasična koroidalna neovaskularizacija (CNV) izgleda kao hiperrefleksno područje koje je u dodiru s ili se nalazi ispred RPE-a, a oblika je poput kupole, vretena ili čvorića. Ispred aktivne neovaskularne membrane uvijek je prisutan i retinalni edem do određene mjere. Ukoliko je prisutno krvarenje, nakupljene krvne stanice blokiraju penetraciju svjetla pa je prodiranje minimalno, a to područje hiporefleksno, tj. tamno (Agoas i sur. 2010). OCT je idealan i kao metoda praćenja liječenih pacijenata, kao neinvazivna tehnika koja kratko traje.

8. LIJEČENJE

Trenutno jedino odobreno liječenje suhe forme AMD-a uključuje korištenje AREDS (Age-Related Eye Disease Study) formulacije. Laserska terapija u suhoj formi ne polučuje rezultate, ili se čak povezuje s povećanim rizikom razvoja CNV-a (Friberg et al. 2006). Cilj liječenja vlažne forme jest zaustavljanje progresije bolesti, a uključuje korištenje dodataka prehrani, medikamentnu terapiju, lasersku fotokoagulaciju, fotodinamsku terapiju, terapiju zračenjem, i kirurške metode liječenja. Svim bolesnicima koji puše obavezno je preporučiti prestanak pušenja.

8.1 Dodaci prehrani

Na temelju rezultata Age-Related Eye Disease (AREDS) studije, preporučuje se korištenje dodataka prehrani u obliku antioksidantnih vitamina i cinka u bolesnika s većim brojem druzi srednje veličine, barem jednom velikom družom, ili geografskom atrofijom koja nije smještena centralno. Utvrđena je statistički značajna korist u odlaganju progresije ranog stadija bolesti u jednome oku u bolesnika s neovaskularnom formom ili oštećenjem vida uzrokovanim AMD-om u drugom oku (AREDS Research Group 2001). Prvotna AREDS formulacija sadrži relativno visoke doze vitamina E, C, beta-karotena i cinka. Uzimanje beta-karotena se, međutim, povezuje s povećanim rizikom za rak pluća, pogotovo u pušača (Druesne-Pecollo et al. 2010). Alternativnu formulaciju, u kojoj je beta-karoten zamijenjen karotenoidima luteinom i zeaksantinom, te uz dodatak omega-3 masnih kiselina, AREDS 2 studija ustvrdila je jednako učinkovitom (AREDS 2 Research Group 2013).

8.2 Medikamentna terapija

Vaskularni endotelni čimbenik rasta (VEGF) je specifični mitogen endotelnih stanica i faktor koji pojačava vaskularnu permeabilnost, te ima ključnu ulogu u procesu neovaskularizacije. Intravitrealna primjena lijekova koji inhibiraju djelovanje VEGF-a može ograničiti napredovanje eksudativnog oblika AMD-a te stabilizirati, ili čak regresirati, oštećenje vida (Solomon et al. 2014). Uobičajena primjena anti-VEGF lijekova kod otkrića vlažne forme AMD-a je po tri intravitralne injekcije u razmacima od po mjesec dana, a zatim se svakog bolesnika prati i individualno programira terapija (Cerovski i sur. 2015).

Pegaptanib je prvi odobreni VEGF inhibitor za liječenje eksudativne makularne degeneracije. Iako randomizirane studije pokazuju da je u usporedbi s placebo vidna oštrina bolje očuvana u bolesnika tretiranih pegaptanibom, također se povezuje s rijetkim, ali ozbiljnim komplikacijama poput endoftalmitisa, traumatske ozljede leće i ablacije retine (Gragoudas et al. 2004). Drugi anti-VEGF lijekovi koji su danas u primjeni imaju bolji učinak uz manju toksičnost te se stoga pegaptanib rijetko rabi u terapiji AMD-a.

Ranibizumab je Fab fragment rekombinantnog monoklalnog protutijela s visokim afinitetom za VEGF-A. Nekoliko randomiziranih studija pokazale su korist primjene ranibizumaba. 12 mjeseci nakon primjene lijeka došlo je do značajnog poboljšanja vidne funkcije u bolesnika tretiranih ranibizumabom naspram onih tretiranih placebo u MARINA studiji (Chang et al. 2007). Rezultati su bili održani i nakon dvije godine i potvrđeni nalazom smanjene eksudacije na fluoresceinskoj angiografiji i smanjenom fibrozom na OCT-u (Kaiser et al. 2007). Ponovna procjena bolesnika koji su sudjelovali bilo u MARINA ili ANCHOR studiji ustvrdila je da 37% ima najbolje korigiranu vidnu oštrinu vrijednosti 20/70, te isti postotak najbolje korigiranu vidnu oštrinu vrijednosti 20/200 ili lošiju (Rofagha et al. 2013).

Bevacizumab i ranibizumab su usko povezana protutijela. Ranibizumab je u osnovi Fab fragment bevacizumaba, s nešto promjena u slijedu aminokiselina kako bi se povećao afinitet za VEGF. CATT studija, koja je uspoređivala učinkovitost bevacizumaba i

ranibizumaba, nije pronašla razliku u postterapijskoj vidnoj oštrini tretiranih bolesnika (CATT Research Group 2012). Druga studija analognoga protokola, IVAN studija, također je ustvrdila podjednaku učinkovitost bevacizumaba i ranibizumaba. Kod procjene vidne oštrine dvije godine nakon početka terapije, rezultati bolesnika liječenih bevacizumabom nisu bili niti superiorni niti inferiorni onima liječenima ranibizumabom. Također nije postojala razlika u mortalitetu, aterotrombotskim incidentima, ili hospitalizaciji uz primjenu ova dva lijeka (Chakravarthy et al. 2013).

Aflibercept je rekombinantni protein koji se natječe za vezanje svih izoformi VEGF-a. To je najnovije odobreni lijek za tretiranje vlažnog oblika AMD-a. U randomiziranim studijama, u bolesnika sa vlažnom formom AMD-a, intravitrealna primjena aflibercepta imala je podjednake rezultate u poboljšanju vidne oštrine nakon dvije godine kao i primjena ranibizumaba (Schmidt-Erfurth et al. 2014). Još uvijek ne postoje studije koje uspoređuju učinkovitost aflibercepta i bevacizumaba, koji je nešto jeftiniji. Aflibercept je jeftiniji od ranibizumaba i ima dugotrajniji učinak pa je moguća primjena i svakih dva mjeseca (Semeraro et al. 2013).

8.3 Fotodinamska terapija

Fotodinamska terapija (PDT) je metoda liječenja koja uključuje intravensku injekciju fotosenzitivne boje (verteporfin) i potom primjenu diodnog lasera. Novostvorene krvne žile jače zadržavaju boju od normalnih žila retine što omogućuje selektivno djelovanje na neovaskularnu membranu, uzrokujući minimalno oštećenje priležećih mrežičnih i žilničnih struktura. Aktivirana boja stvara reaktivne slobodne radikale koji oštećuju vaskularni endotel, što rezultira trombozom neovaskularnog tkiva. Ponekad je dovoljna jedna primjena, ali je postupak često potrebno ponavljati zbog ponovnog otvaranja krvnih žila (Potter & Szabo 2007).

Prije postojanja anti-VEGF terapije, fotodinamska terapija bila je uglavnom indicirana u pacijenata sa subfovealnom neovaskularnom membranom, u kojih je liječenje konvencionalnim laserom bilo kontraindicirano zbog rizika jatrogenih skotoma.

Sistematska analiza tri studije ustvrdila je da, u usporedbi s placebo, fotodinamska terapija ima nižu stopu gubitka vidne oštine nakon jedne godine (Wormald et al. 2007).

Primjena PDT-a se smanjila nakon početka primjene antiangiogene terapije, i preporučuje se u bolesnika koji loše odgovaraju na anti-VEGF lijekove.

8.4 Laserska fotokoagulacija

Osnovni princip rada termalnoga lasera je termalno oštećenje tkiva. Laserska zraka udara u mrežnicu, a pritom dolazi do oslobađanja toplinske energije i posljedične koagulacije bjelančevina. Laserska fotokoagulacija danas može biti indicirana kod dobro definiranih ektrafovealnih neovaskularnih membrana. Istraživanja od strane Macular Photocoagulation Study (MPS) grupe ustvrdila su prosječnu vidnu oštrinu 20/125 u tretiranih bolesnika nakon pet godina i 20/200 u netretiranih bolesnika. Međutim, u 54% bolesnika došlo je do razvoja recidiva uz teški gubitak vidne funkcije (MPS 1982; MPS 1986). Kod klasičnih jukstafoveolarnih membrana, laserska fotokoagulacija može se razmotriti kao metoda liječenja u slučaju gdje je moguće tretirati cijelu neovaskularnu leziju bez oštećenja fovee. Novije istraživanje MPS grupe pokazalo je da je nakon tri godine došlo do teškog oštećenja vida u 49% tretiranih bolesnika i 58% netretiranih bolesnika (MPS 1994). Međutim, zbog visoke incidencije recidiva, prva terapija izbora je intravitrealna primjena antiangiogenih lijekova. Kod prisutnosti subfoveolarnih membrana (koje su češće) lasersko liječenje je kontraindicirano zbog mogućeg stvaranja trajnih slijepih pjega i nepovratnog oštećenja centralnog vida. Tretman može dovesti do značajnog gubitka centralnoga vida neposredno nakon tretmana (MPS 1994). Fotodinamska terapija i primjena anti-VEGF lijekova uklonili su sve indikacije za primjenu laserske fotokoagulacije kod subfoveolarnih lezija.

Nažalost, istraživanja pokazuju da je laserska fotokoagulacija povezana s neposrednim smanjenjem vidne funkcije, gdje je očigledna korist u odnosu na netretirane bolesnike u trajanju od samo 6 mjeseci (MPS 1993). Dapače, u tretiranih bolesnika rijetko je došlo do oporavka vidne funkcije.

8.5 Radioterapija

Ciljno tkivo radioterapije upravo su proliferativne stanice koje sudjeluju u razvoju neovaskularnog AMD-a, uključujući fibroblaste, upalne, i endotelne stanice. Iako zračenje oštećuje sve stanice, najosjetljivije su stanice koje se dijele jer nisu u stanju popraviti oštećenja DNA, pa je daljnja replikacija zaustavljena.

Prvotne oftalmološke studije istraživale su primjenu vanjskog snopa zračenja u svrhu liječenja vlažne forme AMD-a. Iako su neke od njih ustvrdile pozitivan učinak terapije u odnosu na ishod prirodnoga tijeka bolesti, ti se rezultati i dalje ne mogu usporediti s učincima anti-VEGF terapije. Trenutno se istražuju dva različita pristupa terapiji zračenjem: epimakularna brahiterapija i stereotaktička radiokirurgija.

Epimakularna brahiterapija je razvijena kako bi se zračenje moglo primijeniti intraokularno. Izvor zračenja smješta se blizu CNV lezije, što ograničava utjecaj zračenja na okolne strukture. Potencijalni rizici uključuju retinopatiju, optičku neuropatiju, i kataraktu. Stereotaktička radiokirurgija rabi vanjski snop zračenja, ali se doza zračenja dijeli na dva ili tri zasebna izvora, koji se pod različitim kutevima precizno usmjeravaju u ciljnu leziju. Iako je još rano za zaključke o sigurnosti i uspješnosti ovih dviju tehnika, radioterapija će se i dalje istraživati kao jedan od mogućih modaliteta terapije, pogotovo u bolesnika koji ne odgovaraju na anti-VEGF terapiju ili u kojih je odgovor bio kratkotrajan (Petrarca & Jackson 2011).

8.6 Kirurško liječenje

Do sada su istraživane dvije kirurške metode, nažalost s ograničenim uspjehom. Prije uvođenja fotodinamske i anti-VEGF terapije, jedino se laserska fotokoagulacija pokazala kao donekle uspješna terapija u liječenju subfovealnog CNV-a u usporedbi s prirodnim tijekom bolesti. Iako ni kirurške tehnike nisu polučile ohrabrujuće rezultate, one ostaju potencijalno korisne terapijske opcije.

Kirurška makularna translokacija je eksperimentalna metoda i uključuje premještanje makule na mjesto intaktnoga retinalnog pigmentnog epitela u pacijenata sa subfovealnom koroidalnom neovaskularizacijom (Chen et al. 2010). Postojanje efikasne farmakološke terapije ograničilo je uporabu ove metode na bolesnike s velikim submakularnim krvarenjem, ili u bolesnika koji ne odgovaraju na anti-VEGF terapiju (Van Romunde et al. 2015). Komplikacije uključuju ablaciju retine, proliferativnu vitreoretinopatiju i dvoslike (Eandi et al. 2008).

Submakularna operacija podrazumijeva uklanjanje patoloških subretinalnih neovaskularizacija i velikih submakularnih krvarenja. Rezultati su razočaravajući, postoperativno ne dolazi ni do stabilizacije niti do poboljšanja vidne funkcije, a uvelike je povećan rizik razvoja ablacije retine i katarakte (Giansanti et al. 2009).

ZAHVALE

Zahvaljujem svojem mentoru prof. dr. sc. Damiru Katušiću na stručnom vodstvu, pomoći i savjetima tijekom izrade ovoga diplomskog rada.

LITERATURA

Age-Related Eye Disease Study Research Group. A randomized, placebo-controlled, clinical trial of high-dose supplementation with vitamins C and E, beta carotene, and zinc for age-related macular degeneration and vision loss: AREDS report no. 8. *Arch Ophthalmol.* 2001; 119:1417.

Age-Related Eye Disease Study Research Group. A randomized, placebo-controlled, clinical trial of high-dose supplementation with vitamins C and E and beta carotene for age-related cataract and vision loss: AREDS report no. 9. *Archives of Ophthalmology.* 2001;119(10):1439–1452.

Age-Related Eye Disease Study 2 Research Group. Lutein + zeaxanthin and omega-3 fatty acids for age-related macular degeneration: the Age-Related Eye Disease Study 2 (AREDS2) randomized clinical trial. *JAMA.* 2013; 309:2005.

Agoas V, Arias L, Bautista Ruescas V, Biarnes M, Brandao E, Cachulo ML i sur., Age-related Macular Degeneration. Loures: Thea Portugal; 2010.

Bird AC, Bressler NM, Bressler SB, et al. An international classification and grading system for age-related maculopathy and age-related macular degeneration. The International ARM Epidemiology Study Group. *Surv Ophthalmol.* 1995; 39:367-74.

Bressler SB. Introduction: understanding the role of angiogenesis and antiangiogenic agents in age-related macular degeneration. *Ophthalmology.* 2009; 116:1-7.

Bressler SB, Munoz B, Solomon SD, et al. Racial differences in the prevalence of age-related macular degeneration: the Salisbury Eye Evaluation (SEE) Project. *Arch Ophthalmol.* 2008; 126:241.

Brown GC, Brown MM, Sharma S, et al. The burden of age-related macular degeneration: a value-based medicine analysis. *Trans Am Ophthalmol Soc.* 2005; 103:173-184.

Buch H, Vinding T, Nielsen NV, et al. 14-year incidence progression and visual morbidity of age-related maculopathy: The Copenhagen City Eye Study. *Ophthalmology*. 2005; 112:787-98.

Cerovski B, Barišić Kutija M, Jukić T, Juratovac Z, Juri Mandić J, Kalauz M i sur., *Oftalmologija i optometrija*, Zagreb: Stega tisak; 2015.

Chakravarthy U, Augood C, Bentham GC, et al. Cigarette smoking and age-related macular degeneration in the EUREYE Study. *Ophthalmology*. 2007; 114:1157.

Chakravarthy U, Harding SP, Rogers CA, et al. Alternative treatments to inhibit VEGF in age-related choroidal neovascularisation: 2-year findings of the IVAN randomised controlled trial. *Lancet*. 2013; 382:1258.

Chang TS, Bressler NM, Fine JT, et al. Improved vision-related function after ranibizumab treatment of neovascular age-related macular degeneration: results of a randomized clinical trial. *Arch Ophthalmol*. 2007; 125:1460.

Chen FK, Patel PJ, Uppal GS, et al. Long-term outcomes following full macular translocation surgery in neovascular age-related macular degeneration. *Br J Ophthalmol*. 2010; 94:1337.

Chong EW, Kreis AJ, Wong TY, et al. Alcohol consumption and the risk of age-related macular degeneration: a systematic review and meta-analysis. *Am J Ophthalmol*. 2008; 145:707.

Combadiere C, Feumi C, Raoul W, et al. CX3CR1-dependent subretinal microglia cell accumulation is associated with cardinal features of age-related macular degeneration. *J Clin Invest*. 2007; 117:2920.

Comparison of Age-related Macular Degeneration Treatments Trials (CATT) Research Group, Martin DF, Maguire MG, et al. Ranibizumab and bevacizumab for treatment of

neovascular age-related macular degeneration: two-year results. *Ophthalmology*. 2012; 119:1388.

Crabb JW, Miyagi M, Gu X, Shadrach K, West KA, et al. Drusen proteome analysis: an approach to the etiology of age-related macular degeneration. *Proc Natl Acad Sci USA*. 2002; 99:14682-14687.

Čupak K, Gabrić N, Cerovski B i sur., *Oftalmologija*. 2. izd. Zagreb: Nakladni zavod Globus; 2004.

Damjanov I, Jukić S, Nola M i sur. *Patologija*, Zagreb: Medicinska naklada; 2011.

Druesne-Pecollo N, Latino-Martel P, Norat T, et al. Beta-carotene supplementation and cancer risk: a systematic review and metaanalysis of randomized controlled trials. *Int J Cancer*. 2010; 127:172.

Eandi CM, Giansanti F, Virgili G. Macular translocation for neovascular age-related macular degeneration. *Cochrane Database Syst Rev*. 2008; 4:CD006928.

Friberg TR, Musch DC, Lim JJ, et al. Prophylactic treatment of age-related macular degeneration report number 1: 810-nanometer laser to eyes with drusen. Unilaterally eligible patients. *Ophthalmology*. 2006; 113:622.

Friedman DS, O'Colmain BJ, Munoz B, et al. Eye Disease Prevalence Research Group. Prevalence of age-related macular degeneration in the United States. *Arch Ophthalmol*. 2004; 122(4):564-572.

Gass JD, Agarwal A, Lavina AM, Tawansy KA. Focal inner retinal hemorrhages in patients with drusen: an early sign of occult choroidal neovascularization and chorioretinal anastomosis. *Retina*. 2003; 23:741.

Giansanti F, Eandi CM, Virgili G. Submacular surgery for choroidal neovascularisation secondary to age-related macular degeneration. *Cochrane Database Syst Rev.* 2009; 2:CD006931.

Gragoudas ES, Adamis AP, Cunningham ET Jr, et al. Pegaptanib for neovascular age-related macular degeneration. *N Engl J Med.* 2004; 351:2805.

Grunwald JE, Metelitsina TI, Dupont JC, et al. Reduced foveolar choroidal blood flow in eyes with increasing AMD severity. *Invest Ophthalmol Vis Sci.* 2005; 46:1033.

Haddad S, Chen CA, Santangelo SL, Seddon JM. The genetics of age-related macular degeneration: a review of progress to date. *Surv Ophthalmol.* 2006; 51(4):316-363.

Hammond CJ, Webster AR, Snieder H, et al. Genetic influence on early age-related maculopathy: a twin study. *Ophthalmology.* 2002; 109:730.

Heeschen C, Jang JJ, Weis M, Pathak A, Kaji S, Hu RS, et al. Nicotine stimulates angiogenesis and promotes tumor growth and atherosclerosis. *Nat Med.* 2001; 7: 833-839.

Jonas JB, Bourne RR, White RA, et al. Visual impairment and blindness due to macular diseases globally: a systematic review and meta-analysis. *Am J Ophthalmol.* 2014; 158:808.

Jager RD, Mieler WF, Miller JW. Age-related macular degeneration. *N Engl J Med.* 2008; 358:2606.

Kaiser PK, Blodi BA, Shapiro H, et al. Angiographic and optical coherence tomographic results of the MARINA study of ranibizumab in neovascular age-related macular degeneration. *Ophthalmology.* 2007; 114:1868.

Klein R, Klein BE, Knudtson MD, Meuer SM, Swift M, Gangnon RE. Fifteen-year cumulative incidence of age-related macular degeneration: the Beaver Dam Eye Study. *Ophthalmology.* 2007; 114(2):253-262.

Klein R, Klein BE, Tomany SC, Cruickshanks KJ. The association of cardiovascular disease with the long-term incidence of age-related maculopathy: the Beaver Dam eye study. *Ophthalmology*. 2003; 110:636.

Klein R, Peto T, Bird A, Vannewkirk MR. The epidemiology of age-related macular degeneration. *Am J Ophthalmol*. 2004; 137:486-495.

La Cour M, Kiilgaard JF, Nissen MH. Age-related macular degeneration: epidemiology and optimal treatment. *Drugs Aging*. 2002; 19(2):101-133.

Macular Photocoagulation Study Group. Laser photocoagulation of subfoveal neovascular lesions of age-related macular degeneration. Updated findings from two clinical trials. *Arch Ophthalmol*. 1993; 111(9):1200-1209.

McConnell V, Silvestri G. Age-related macular degeneration. *Ulster Med J*. 2005; 74(2):82-92.

Myers CE, Klein BE, Gangnon R, et al. Cigarette smoking and the natural history of age-related macular degeneration: the Beaver Dam Eye Study. *Ophthalmology*. 2014; 121:1949.

Nowak JZ. Age-related macular degeneration (AMD): pathogenesis and therapy. *Pharmacol Rep*. 2006; 58:353-363.

Petrarca R, Jackson TL. Radiation therapy for neovascular age-related macular degeneration. *Clin Ophthalmol*. 2011; 5:57-63.

Potter MJ, Szabo SM. Recurrence of choroidal neovascularisation after photodynamic therapy in patients with age-related macular degeneration. *Br J Ophthalmol*. 2007; 91:753.

Quillen DA. Common causes of vision loss in elderly patients. *Am Fam Physician*. 1999; 60:99.

Ratnapriya R, Chew EY. Age-related macular degeneration—clinical review and genetics update. *Clin Genet*. 2013; 84(2):160-166.

Resnikoff S, Pascolini D, Etya'ale D, et al. Global data on visual impairment in the year 2002. *Bulletin of the World Health Organization*. 2004; 82(11):844–851.

Rofagha S, Bhisitkul RB, Boyer DS, et al. Seven-year outcomes in ranibizumab-treated patients in ANCHOR, MARINA, and HORIZON: a multicenter cohort study (SEVEN-UP). *Ophthalmology*. 2013; 120:2292.

SanGiovanni JP, Chew EY, Agrón E, et al. The relationship of dietary omega-3 long-chain polyunsaturated fatty acid intake with incident age-related macular degeneration: AREDS report no. 23. *Arch Ophthalmol*. 2008; 126:1274.

Schaumberg DA, Hankinson SE, Guo Q, et al. A prospective study of 2 major age-related macular degeneration susceptibility alleles and interactions with modifiable risk factors. *Arch Ophthalmol*. 2007; 125:55-62.

Schmidt-Erfurth U, Kaiser PK, Korobelnik JF, et al. Intravitreal aflibercept injection for neovascular age-related macular degeneration: ninety-six-week results of the VIEW studies. *Ophthalmology*. 2014; 121:193.

Seddon JM, Ajani UA, Sperduto RD, et al. Dietary carotenoids, vitamins A, C, and E, and advanced age-related macular degeneration. Eye Disease Case-Control Study Group. *JAMA*. 1994; 272:1413.

Seddon JM, Cote J, Davis N, Rosner B. Progression of age-related macular degeneration: association with body mass index, waist circumference, and waist-hip ratio. *Arch Ophthalmol*. 2003; 121:785.

Seddon JM, Cote J, Page WF, et al. The US twin study of age-related macular degeneration: relative roles of genetic and environmental influences. *Arch Ophthalmol*. 2005; 123:321.

Seddon JM, George S, Rosner B. Cigarette smoking, fish consumption, omega-3 fatty acid intake, and associations with age-related macular degeneration: the US Twin Study of Age-Related Macular Degeneration. *Arch Ophthalmol*. 2006; 124:995.

Seddon JM, Reynolds R, Yu Y, et al. Risk models for progression to advanced age-related macular degeneration using demographic, environmental, genetic, and ocular factors. *Ophthalmology*. 2011; 118:2203.

Semeraro F, Morescalchi F, Duse D, Parmeggiani F, Gambicorti E, Costagliola C. Aflibercept in wet AMD: specific role and optimal use. *Drug Des Devel Ther*. 2013; 7: 711-722.

Smith W, Assink J, Klein R, et al. Risk factors for age-related macular degeneration: Pooled findings from three continents. *Ophthalmology*. 2001; 108:697.

Solomon SD, Lindsley K, Vedula SS, et al. Anti-vascular endothelial growth factor for neovascular age-related macular degeneration. *Cochrane Database Syst Rev*. 2014; 8:CD005139.

Tan JS, Mitchell P, Kifley A, et al. Smoking and the long-term incidence of age-related macular degeneration: the Blue Mountains Eye Study. *Arch Ophthalmol*. 2007; 125:1089.

Tan JS, Mitchell P, Smith W, Wang JJ. Cardiovascular risk factors and the long-term incidence of age-related macular degeneration: the Blue Mountains Eye Study. *Ophthalmology*. 2007; 114:1143.

Tan JS, Wang JJ, Flood V, et al. Dietary antioxidants and the long-term incidence of age-related macular degeneration: the Blue Mountains Eye Study. *Ophthalmology*. 2008; 115:334.

Tomany SC, Cruickshanks KJ, Klein R, et al. Sunlight and the 10-year incidence of age-related maculopathy: the Beaver Dam Eye Study. *Arch Ophthalmol*. 2004; 122:750.

Van Leeuwen R, Boekhoorn S, Vingerling JR, et al. Dietary intake of antioxidants and risk of age-related macular degeneration. *JAMA*. 2005; 294:3101.

Van Romunde SH, Polito A, Bertazzi L, et al. Long-Term Results of Full Macular Translocation for Choroidal Neovascularization in Age-Related Macular Degeneration. *Ophthalmology*. 2015; 122:1366.

Venkatesh P, Sharma R, Vashist N, Vohra R, Garg S. Detection of retinal lesions in diabetic retinopathy: comparative evaluation of 7-field digital color photography versus red-free photography. *Int Ophthalmol*. 2015; 35:635–640.

Wormald R, Evans J, Smeeth L, Henshaw K. Photodynamic therapy for neovascular age-related macular degeneration. *Cochrane Database Syst Rev*. 2007; 4:CD002030.

Yang Z, Stratton C, Francis PJ, et al. Toll-like receptor 3 and geographic atrophy in age-related macular degeneration. *N Engl J Med*. 2008; 359:1456.

Young RW. Pathophysiology of age-related macular degeneration. *Surv Ophthalmol*. 1987; 31:291.

Yuzawa M, Fujita K, Tanaka E, Wang EC. Assessing quality of life in the treatment of patients with age-related macular degeneration: clinical research findings and recommendations for clinical practice. *Clin Ophthalmol*. 2013; 7:1325-1332.

Zarbin MA. Age-related macular degeneration: review of pathogenesis. *Eur J Ophthalmol*. 1998; 8:199.

ŽIVOTOPIS

Ana Milošević

Studentica 6. godine Medicinskog fakulteta Sveučilišta u Zagrebu

Završila sam Osnovnu školu Ivana Cankara, Osnovnu glazbenu školu Ivana Zajca, smjer flauta, i VII. Gimnaziju, općeg usmjerenja, u Zagrebu.

Tijekom školovanja sudjelovala sam u atletskim natjecanjima (sprint, štafeta) i natjecanjima iz prirodnih znanosti i stranih jezika (matematika, engleski jezik). Aktivno se služim engleskim i njemačkim jezikom.