



SVEUČILIŠTE U ZAGREBU  
STOMATOLOŠKI FAKULTET

Vlatko Reschner

# **MEDIKAMENTOZNA OSTEONEKROZA ČELJUSTI**

Diplomski rad

Zagreb, 2017.

Rad je ostvaren u: Stomatološki fakultet Sveučilišta u Zagrebu, Zavod za oralnu kirurgiju

Mentor rada: doc. dr. sc. Davor Brajdić, Zavod za oralnu kirurgiju, Stomatološki fakultet Sveučilišta u Zagrebu

Lektor hrvatskog jezika: Vanja Nekich, prof. hrvatskog jezika

Lektor engleskog jezika: Michael Mile Nekich, stalni sudski tumač

Sastav Povjerenstva za obranu diplomskog rada:

1. \_\_\_\_\_

2. \_\_\_\_\_

3. \_\_\_\_\_

Datum obrane rada: \_\_\_\_\_

Rad sadrži: 40 stranica

8 slika

1 CD

Osim ako nije drugačije navedeno, sve ilustracije (slike) u radu su izvorni doprinos autora diplomskog rada. Autor je odgovoran za pribavljanje dopuštenja za korištenje ilustracija koje nisu njegov izvorni doprinos, kao i za sve eventualne posljedice koje mogu nastati zbog nedopuštenog preuzimanja ilustracija odnosno propusta u navođenju njihovog podrijetla.

## **ZAHVALA**

*Zahvaljujem svome mentoru doc. dr. sc. Davoru Brajdiću na pomoći i stručnim savjetima oko izrade diplomskog rada.*

*Također zahvaljujem doc. dr. sc. Marku Graniću na pomoći oko literature i na svim savjetima oko diplomskog rada.*

*I na kraju, najveću zahvalu, te zaslugu za ono što sam postigao pripisujem svojim roditeljima Marijani i Hrvoju, koji su uvijek bili tu uz mene, bez obzira je li se radilo o teškim ili sretnim trenucima i bez kojih sve ovo što sam postigao ne bi bilo moguće i koji mi u životu služe kao uzor, zato i ovaj rad posvećujem baš njima.*

## **Medikamentozna osteonekroza čeljusti**

### **Sažetak**

Medikamentozna osteonekroza čeljusti, je bolest, koja nastaje upotrebom dviju vrsta lijekova: antiangiogenih lijekova te antiresorptivnih lijekova. Najpoznatiji uzročnik medikamentozne osteonekroze te lijekovi pri kojima je prvi puta otkrivena medikamentozna osteonekroza su bifosfonati koji spadaju u skupinu antiresorptivnih lijekova.

Sam mehanizam nastanka medikamentozne osteonekroze nije do današnjega dana razjašnjen, ali postoje različite teorije njezinog nastanka. Postoje također različiti čimbenici, o kojima ovisi incidencija osteonekroze, kao što su način primjene lijeka, trajanje terapije, doziranje specifičnog lijeka, potentnost samoga lijeka, njegova akumulacija u tijelu te incidencija koja je ovisna o lokalnim, anatomskim te sistemskim faktorima.

Medikamentoznu osteonekrozu klinički dijelimo na 4 različita stadija, s obzirom na količinu eksponirane kosti te upalu okolnoga tkiva. Stadije klasificiramo od brojke 0 do broja 3.

Medikamentoznu osteonekrozu liječimo različito u različitim stadijima. Kako dijelimo osteonekrozu na četiri stadija, tako je i pristup terapiji u svakom stadiju osteonekroze različit.

Prevenciju nastanka medikamentozne osteonekroze također dijelimo na preventivu koju provodimo prije početka terapije lijekovima i na preventivu koju provodimo nakon terapije lijekovima ili za vrijeme terapije.

**Ključne riječi:** Medikamentozna osteonekroza čeljusti; bifosfonati; lijekovi; terapija

## **Medication related osteonecrosis of the jaw**

### **Summary**

Medication-related osteonecrosis of the jaw is a disease that occurs with the use of two types of medication; antiangiogenic drugs and antiresorptive drugs. The most known cause of medication related osteonecrosis as well as medication which has been the first to detect medication-related osteonecrosis are bisphosphonates, which belong to the group of antiresorptive drugs.

The mechanism for the development of medication-related osteonecrosis, is still not clarified to this day, although different theories exist explaining the development. There are also various factors that depend on the incidence of osteonecrosis, such as the mode of administration of the drug, duration of therapy, specific drug dosage, potency of the drug itself, its accumulation in the body, also incidence dependent on local, anatomic and systemic factors.

Medication-related osteonecrosis is divided into 4 different stages, considering the amount of exposed bone and inflammation of the surrounding tissue. Stages are classified from 0 to 3.

Medication related osteonecrosis is treated differently at different stages. Since osteonecrosis is separated into four stages, therapy at each stage of osteonecrosis is specific to the stage which has been diagnosed.

Prevention of medication-related osteonecrosis is separated into two preventative measures. First line of prevention is before drug therapy begins and secondly as well as after therapy with drugs or during treatment.

**Keywords:** Medication related osteonecrosis of the jaw; bisphosphonates; drugs; therapy

## SADRŽAJ

1. UVOD.....	1
1.1. Svrha rada .....	1
2. LIJEKOVI KOJI MOGU UZROKOVATI MEDIKAMENTOZNU OSTEONEKROZU ČELJUSTI.....	2
2.1. Antiresorptivni lijekovi.....	2
2.1.1. Bifosfonati.....	2
2.1.1.1. Oralni bifosfonati .....	4
2.1.1.2. Intravenozni bifosfonati .....	4
2.1.2. Denosumab .....	5
2.2. Antiangiogeni lijekovi .....	6
2.2.1 Bevacizumab.....	6
2.2.2. Sunitinib.....	6
3. TEORIJE NASTANKA MEDIKAMENTOZNE OSTEONEKROZE ČELJUSTI .....	7
3.1. Inhibicija resorpcije i remodelacije kosti .....	7
3.2. Upala ili infekcija.....	8
3.3. Inhibicija angiogeneze .....	8
3.4. Toksičnost mekih tkiva.....	8
3.5. Imunološka disfunkcija.....	8
3.6. Niske vrijednosti pH .....	9
4. EPIDEMIOLOGIJA NASTANKA MEDIKAMENTOZNE OSTEONEKROZE ČELJUSTI .....	10
4.1. Način primjene.....	10
4.2. Trajanje terapije .....	10
4.3. Doziranje.....	10
4.4. Potentnost.....	11
4.5. Akumulacija u tijelu.....	11
4.6. Lokalni faktori .....	11
4.7. Anatomske faktori .....	11
4.8. Sistemski faktori .....	12
4.9. Genetika .....	12

4.10. Biomarkeri za procjenu rizika.....	12
5. KLINIČKA SLIKA MEDIKAMENTOZNE OSTEONEKROZE ČELJUSTI.....	13
5.1. Tijek bolesti .....	13
5.2. Radiološke karakteristike medikamentozne osteonekroze čeljusti.....	14
5.3. Klasifikacija medikamentozne osteonekroze čeljusti .....	15
5.3.1. Stadij 0 .....	15
5.3.2. Stadij 1 .....	15
5.3.3. Stadij 2 .....	16
5.3.4. Stadij 3 .....	17
6. TERAPIJA MEDIKAMENTOZNE OSTEONEKROZE ČELJUSTI.....	20
6.1. Terapija nultog stadija.....	20
6.2. Terapija prvog stadija .....	20
6.3. Terapija drugog stadija .....	20
6.4. Terapija trećeg stadija.....	21
7. PREVENCIJA NASTANKA MEDIKAMENTOZNE OSTEONEKROZE ČELJUSTI.....	22
7.1. Prevencija prije početka antiresorptivne terapije.....	22
7.2. Prevencija nakon i za vrijeme terapije.....	22
7.2.1. Peroralni bifosfonati.....	23
7.2.2. Denosumabi .....	23
7.2.3. Parenteralni bifosfonati.....	23
8. RASPRAVA .....	25
9. ZAKLJUČAK.....	26
10. LITERATURA .....	27
11. ŽIVOTOPIS.....	32

## **Popis skraćenica**

CTX - C-terminalni telopeptid

NTX - N-terminalni telopeptid



## **1. UVOD**

Odumiranje koštanog tkiva u tijelu označava se pojmom osteonekroza. Godine 2003. opisan je novi tip osteonekroze kosti čeljusti koji je povezan s bifosfonatnim lijekovima te je takvo stanje dobilo naziv bifosfonatna osteonekroza čeljusti (1). Pojam bifosfonatne osteonekroze, tijekom godina, promijenio se u novi naziv medikamentozna osteonekroza čeljusti, jer postoje novi lijekovi, koji nisu bifosfonati a također mogu izazvati osteonekrozu, a to su: denosumabi, bevacizunab, suntibi i drugi (2).

### **1.1. Svrha rada**

Svrha ovoga rada je opisati medikamentoznu osteonekrozu čeljusti, teorije njezinog nastanka, opisati kliničku sliku, klasifikaciju i epidemiologiju medikamentozne osteonekroze čeljusti. Svrha je rada također nabrojati i opisati lijekove koji mogu uzrokovati medikamentoznu osteonekrozu čeljusti i farmakokinetiku kojom to postižu.

## **2. LIJEKOVI KOJI MOGU UZROKOVATI MEDIKAMENTOZNU OSTEONEKROZU ČELJUSTI**

Postoje dvije skupine lijekova koje uzrokuju medikamentoznu osteonekrozu čeljusti. U prvu skupinu spadaju antiresorptivni lijekovi, točnije bifosfonati i denosumabi, a u drugu skupinu lijekova spadaju antiangiogeni lijekovi u koje se ubraja bevacizumab (Avastin) koji je humanizirano monoklonsko antitijelo i također sunitinib (Sutent) koji djeluje kao inhibitor tiroksin kinaze (3, 4, 5, 6, 7).

### **2.1. Antiresorptivni lijekovi**

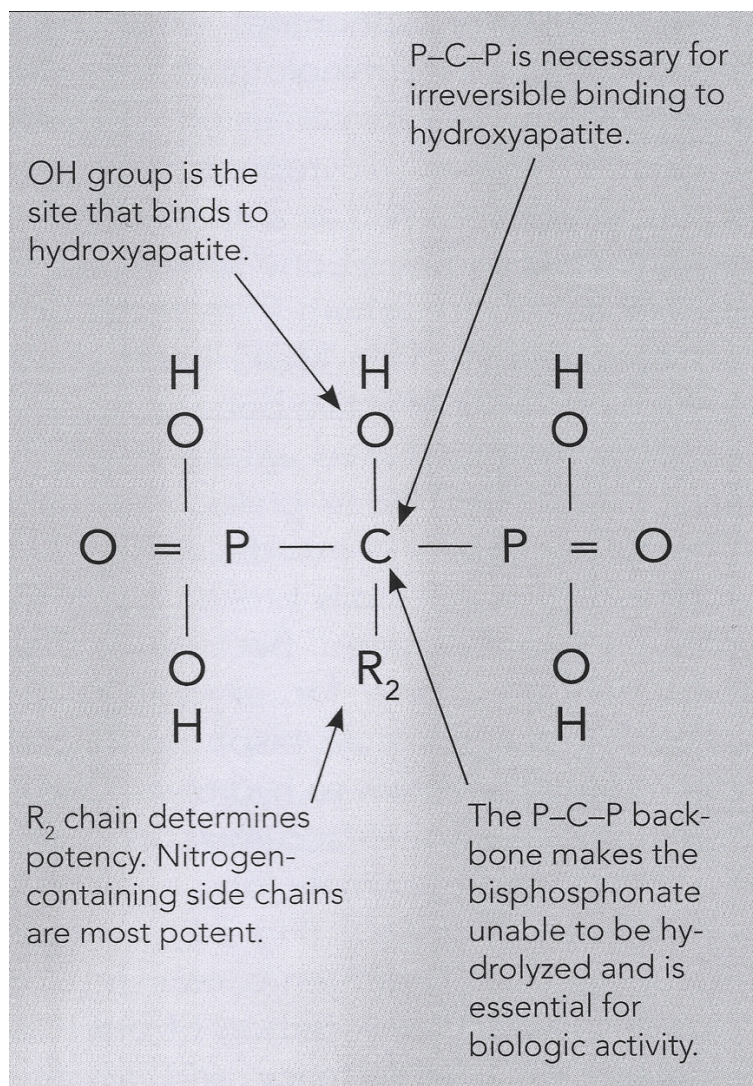
Prva vrsta lijekova su antiresorptivni lijekovi, u čiju skupinu spadaju bifosfonati i denosumabi. Oni imaju sličan mehanizam djelovanja i sličnu potentnost izazivanja osteonekroze.

#### *2.1.1. Bifosfonati*

Bifosfonati su lijekovi koji djeluju kao analozi pirofosfata, koji je prirodni inhibitor koštanoga metabolizma. Nije još potpuno razjašnjen mehanizam njihovog djelovanja, ali se smatra da dovode do inhibicije aktivnosti osteoklasta te induciranja njihove apoptoze, što rezultira smanjenjem procesa koštane pregradnje. Bifosfonati su lijekovi koji se ugrađuju u hidroksiapatitni matriks kosti, na mjestu gdje se nalazi OH grupa bifosfonata, pomoću P-C-P spoja (Slika 1), što dovodi do promjene mikrostrukture kosti, na način da se usporava rast kosti te se smanjuje količina otapanja minerala u kosti. Za razliku od osteoklasta, osteoblastična aktivnost se ne smanjuje, nego ostane sačuvana, što rezultira povećanjem koštane mase. Na tržištu se trenutno nalaze 3 generacije bifosfonata. Najmanju potenciju za stvaranje osteonekroze čeljusti ima prva generacija bifosfonata koja ne sadrži dušik. Glavna nuspojava terapije bifosfonatima je osteonekroza čeljusti (1). Ostale nuspojave koje se mogu javiti u terapiji s bifosfonatima su:

gastrointestinalne smetnje (mučnina i povraćanje), atipične frakture bedrene kosti, upala jednjaka s posljedičnim erozijama sluznice, sekundarni hiperparatireoizam, fibrilacija atrijske, očni ispadi, bolovi u mišićima i drugi. Bifosfonati se izlučuju bubrezima, nakon akumulacije

na mjestima aktivne remodelacije. Njihova karakteristika je također brzo odlaganje u kostima i njihova duga retencija u istim. Postoje dvije vrste primjene bifosfonata, peroralno i intravenozno.



Slika 1. Osnovna struktura bifosfonata. OH grupa je mjesto vezanja bifosfonata sa hidroksiapatitom u kostia, a spoj P-C-P je nužan za njegovo ireverzibilno vezanje sa hidroksiapatitom. Preuzeto s dopuštenjem izdavača: Quintessence Publishing Copmany Inc, Chicago (25).

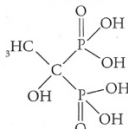
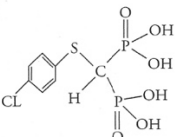
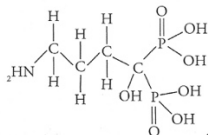
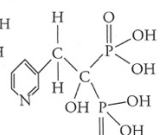
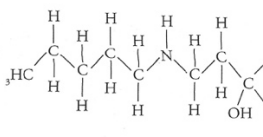
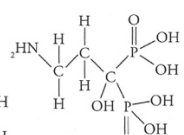
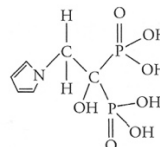
#### *2.1.1.1. Oralni bifosfonati*

Oralni bifosfonati su lijekovi koji se najčešće prepisuju kod terapije osteoporoze i osteopenije, također su lijek izbora za koštane bolesti koje se rjeđe pojavljuju kao što su Pagetova bolest, osteogenesis imperfecta, kronični rekurentni multifokalni osteomijelitis te za prevenciju heterotopičnih okoštavanja ponajviše leđne moždine (8, 9). Također su indicirani u liječenju kronične bolesti bubrega, transplantacije bubrega, kod reumatoidnih bolesti koje su povezane sa sistemnim gubitkom kosti kao reumatoidni artritis, spondilartritis ili SAPHO (sinovitis, akne, pustuloze, hiperostoza, osteitis) sindrom te kod neupalnih reumatoidnih bolesti, kao aseptička osteonekroza, neuropatička osteoartropenija i fibrozna displazija (10). Za razliku od intravenoznih bifosfonata, imaju slabiju potenciju za stvaranje osteonekroze.

#### *2.1.1.2. Intravenozni bifosfonati*

Najpotentniji u izazivanju osteonekroze su intravenozni bifosfonati (11). Različite potentnosti bifosfonata prikazane su na Slici 2. Intravenozni bifosfonati koriste se u liječenju različitih stanja povezanih s malignim bolestima kao hiperkalcijemija uzrokovana karcinomima te u liječenju koštanih metastaza (sekundarizma) (12). Citokini i faktori rasta, koje sekundarizmi oslobađaju u kosti, pojačavaju djelotvornost osteoklasta te posljedično resorpciju kosti, što pogoduje rastu tumora.

Intravenozni bifosfonati stimuliraju prirodene antitumorske imunološke mehanizme, što inhibira rast, migraciju i stvaranje sekundarizma, najčešće kod karcinoma dojke i prostate.

Table 2-1 R <sub>2</sub> group, structure, and relative potency of all bisphosphonates			
Bisphosphonate (proprietary name)	R <sub>2</sub> group	Complete structure	Relative potency
Etidronate (Didronel)	Short alkyl		1
Tiludronate (Skelid)	Cyclic chloro		50
Alendronate (Fosamax)	Aminterminal		1,000
Risedronate (Actonel)	Cyclic nitrogen		1,000
Ibandronate (Boniva)	Long-chain nitrogen		1,000
Pamidronate (Aredia)	Aminterminal		1,000–5,000
Zoledronate (Zometa)	Cyclic nitrogen		10,000+

Slika 2. Postranični lanci bifosfonata. Prikazana je različita potentnost bifosfonata sa obzirom na različite postranične lance, te njihova kompletna struktura. Preuzeto s dopuštenjem izdavača: Quintessence Publishing Company Inc, Chicago (25).

### 2.1.2. Denosumab

Denosumab su humanizirana monoklonska antitijela usmjerena na RANK ligand (regulator modelacije) koji inhibiraju osteoklaste i tako smanjuju resorpciju kosti (13). Upotrebljava se za liječenje osteoporoze kod koje postoji povećan rizik koštanih fraktura, kod osteoporoze gdje postoji gubitak kosti zbog upotrebe različitih lijekova te u liječenju koštanih lezija malignih bolesti.

Terapija denosumabom je sigurnija opcija nego terapija bifosfonatima, posebice kod disfunkcije bubrega. Potentnost za izazivanje osteonekroze samih denosumaba pokazala se

približno slična potentnosti zoledronatne kiseline koja je najpotentniji bifosfonat (14, 15). Denosumabi se primjenjuju potkožno i za razliku od bifosfonata ne akumuliraju se u kosti, tako da je njihov efekt na remodelaciju kosti reverzibilan (16).

## **2.2 Antiangiogeni lijekovi**

Antiangiogeni lijekovi se vežu za različite signalne molekule koje koče angiogenezu, to jest sprječavaju stvaranje novih krvnih žila.

### *2.2.1 Bevacizumab*

Bevacizumab se selektivno veže na protein koji se zove humani krvožilni endotelni čimbenik rasta. Koristi se u liječenju malignih bolesti bubrega, gastrointestinalnog trakta, pluća i glioblastoma (3, 4).

### *2.2.2. Sunitinib*

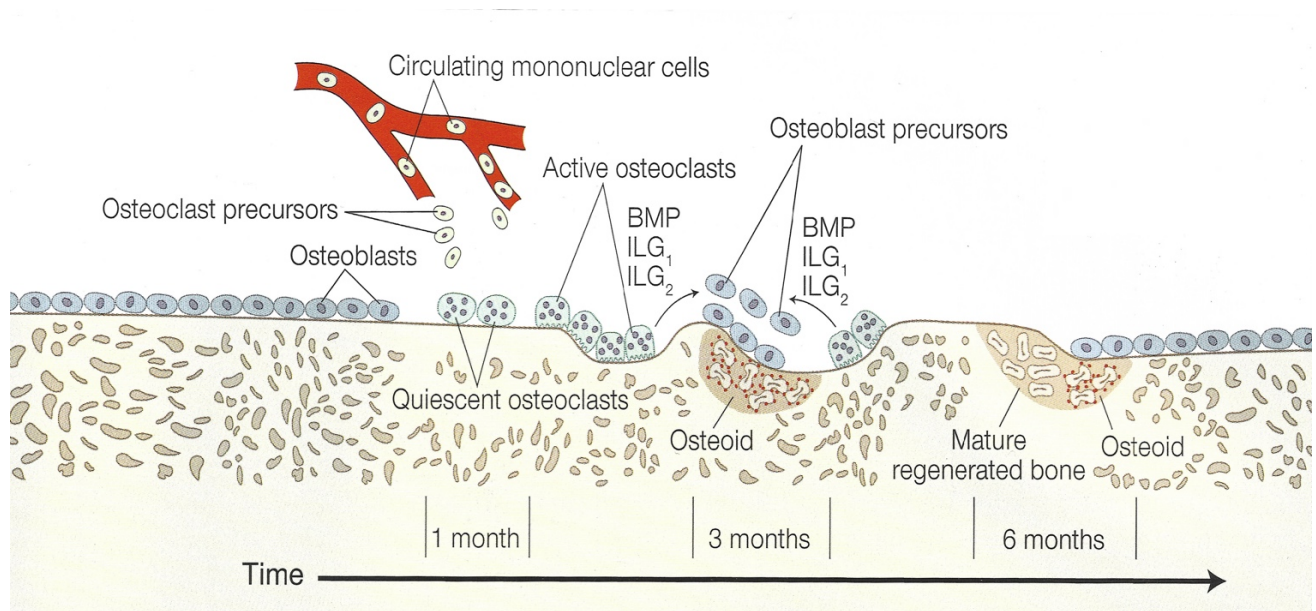
Sunitinib se koristi u liječenju gastrointestinalnih tumora, metastatskih karcinoma bubrežnih stanica i neuroendokrinih tumora gušterače. Sunitinib djeluje tako da inhibira funkciju tiroksin kinaze.

### 3. TEORIJE NASTANKA MEDIKAMENTOZNE OSTEONEKROZE ČELJUSTI

Točni mehanizmi nastanka bolesti medikamentozne osteonekroze nisu do današnjeg dana u potpunosti razriješeni. Smatra se da nastaje spojem uzajamnog djelovanja lijekova, mikrobiološke kontaminacije područja te lokalne traume tkiva (17). U literaturi se pojavljuje više hipoteza nastanka te specifične bolesti.

#### 3.1. Inhibicija resorpcije i remodelacije kosti

Antiresorptivni lijekovi inhibiraju funkciju i diferencijaciju osteoklasta, što dovodi do njihove apoptoze, a to rezultira smanjenom koštanom pregradnjom (18). Pored djelovanja na osteoklaste, antiresorptivni lijekovi također smanjuju aktivnost osteoblasta, keratinocita i fibroblasta (19, 20). Od svih kostiju, čeljusne kosti su najpodložnije remodelaciji, pa se i osteonekroza samim time specifično javlja na kostima čeljusti. Remodelacija kosti shematski je prikazana na Slici 3.



Slika 3. Razgradnja i nastajanje kosti. Preuzeto s dopuštenjem izdavača: Quintessence Publishing Company Inc, Chicago (25).

### **3.2. Upala ili infekcija**

U patogenezi nastanka medikamentozne osteonekroze, značajnu ulogu ima upala na mjestu nastanka. Uznapredovala paradontna bolest i vađenje zuba su jedni od glavnih okidača za nastanak nekroze. Patohistološkom analizom dijelova kosti, koji su zahvaćeni medikamentoznom osteonekrozom, pokazuje se dekontaminiranje različitim bakterijama, posebno *Actinomyces speciesa* u 70 - 100% slučajeva (21). Glavnu ulogu nastanka medikamentozne osteonekroze ima bakterijska dekontaminacija (22, 23). Bifosfonati imaju sinergističan učinak s bakterijama jer povećavaju mogućnost adhezije bakterija na hidroksiapatit koji se nalazi u kosti, što rezultira invazijom mikroorganizama u kost a samim time kost gubi prokrvljenost, postaje avaskularna i nekrotična.

### **3.3. Inhibicija angiogeneze**

Inhibicija angiogeneze znači inhibicija rasta, migracije i diferencijacije endotelnih stanica novih krvnih žila. Lijekovi koji inhibiraju angiogenezu, to jest djeluju antiangiogeno, sekundarno stvaraju osteonekrozu, zbog ishemije, odnosno nedostatka krvne opskrbe u kosti.

### **3.4. Toksičnost mekih tkiva**

Toksičnost oralne mukoze izravno negativno djeluje na fibroblaste, što predstavlja jednu od teorija nastanka medikamentozne osteonekroze. U istraživanjima koji su provedeni in vitro, zabilježena je povećana apoptoza, pogotovo kod stanica oralnoga epitela, nakon aplikacije bifosfonata. Ekspozicija kosti i otežano cijeljenje uzrokovani toksičnosti tkiva igraju važnu ulogu u nastanku osteonekroze.

### **3.5. Imunološka disfunkcija**

Antiresorptivni lijekovi zajedno s drugim imunosupresivima kao što su kortikosteroidi i kemoterapija povećavaju mogućnost nastanka osteonekroze (2).



### **3.6. Niske vrijednosti pH**

S obzirom na vrijednost pH, bifosfonati se mogu vezati za hidroksiapatit u kosti ili se iz nje otpuštati i aktivirati. Kod neutralne vrijednosti pH bifosfonati su vezani za hidroksiapatit a kod smanjenih vrijednosti pH bifosfonati se iz nje otpuštaju i aktiviraju. Mehanizam koštane resorpcije se odvija u Howshipovim lakunama. U situacijama kod kojih pH ostaje na niskim vrijednostima, potencijalno dolazi do toksične razine bifosfonata koji djeluje negativno na osteoklaste i na druge stanice. Djelujući na različite vrste stanica, dolazi do supresije remodelacije, supresije angiogeneze, pojačava se toksičnost oralne mukoze što pridonosi stvaranju infekcije s nastajanjem osteonekroze.

## **4. EPIDEMIOLOGIJA NASTANKA MEDIKAMENTOZNE OSTEONEKROZE ČELJUSTI**

Incidencija medikamentozne osteonekroze ovisi o različitim čimbenicima.

### **4.1. Način primjene**

Način primjene lijeka je bitan faktor u procjeni rizika za nastanak osteonekroze. Bifosfonati koji se uzimaju peroralno su se pokazali kao benigniji nego bifosfonati koji su aplicirani intravenozno (2, 27). Prevalencija medikamentozne osteonekroze kod oralnih bifosfonata je dosta niža (kreće se od 0.1% do 0.05%) nego prevalencija intravenoznih bifosfonata i denosumaba (kreće se od 2% do 10%) (28,11). Prevalencija se nakon invazivnog kirurškog zahvata povećava i isto tako se povećava s trajanjem terapije. Od malignih bolesti, najveća prevalencija medikamentozne osteonekroze opisana je kod pacijenata koji boluju od multiplog mijeloma.

### **4.2. Trajanje terapije**

Važan faktor u nastanku medikamentozne osteonekroze je trajanje same anti-resorptivne terapije.

Literatura navodi da se nakon svake godine terapije udvostručava rizik od nastanka medikamentozne osteonekroze (29).

### **4.3. Doziranje**

Lijekovi koji uzrokuju medikamentoznu osteonekrozu mogu biti prepisani svaki dan, jednom tjedno, jednom mjesečno, jednom na tri mjeseca ili jednom na šest mjeseci. Incidencija medikamentozne osteonekroze se povećava kod veće doze samoga lijeka (30, 31, 32, 33).

#### **4.4. Potentnost**

Gotovo svaki antiresorptivni lijek pokazuje svoju potentnost pri izazivanju osteonekroze.

#### **4.5. Akumulacija u tijelu**

Zoledronatna kiselina i denosumabi imaju sličnu potentnost izazivanja medikamentozne osteonekroze. Razlikuju se po vremenu akumulacije u tijelu. Bifosfonati se akumuliraju u kostima, gdje dugo perzistiraju, poluvrijeme njihovog raspada je 11,2 godine, dok za razliku od bifosfonata, denosumabi se ne akumuliraju u kosti i eliminiraju iz tijela već nakon 6 mjeseci (34, 16).

#### **4.6. Lokalni faktori**

Dentalni zahvati koji su invazivni kao što je dentoalveolarna kirurgija, povećavaju rizik od nastanka medikamentozne osteonekroze čak i do sedam puta (2). Od lokalnih faktora se baš dentoalveolarna kirurgija smatra najrizičnijim faktorom za nastanak medikamentozne osteonekroze s incidencijom od 60 do 65% (18, 35). Kod ostalih stomatoloških zahvata kao što su endodontski zahvati ili paradontološki zahvati, incidencija nastanka medikamentozne osteonekroze je manja. Dentalne bolesti koje je pacijent već prebolio, kao što su paradontitisi, periimplatitisi, različita upalna stanja čeljusti te loša oralna higijena spadaju pod dodatne rizične faktore koji pogoduju nastanku medikamentozne osteonekroze (35, 36).

#### **4.7. Anatomske faktori**

Poznato je da se medikamentozna osteonekroza češće javlja u donjoj čeljusti u čak 73% posto slučajeva u odnosu na gornju čeljust, gdje se pojavljuje u 22,5% slučajeva, dok je incidencija javljanja osteonekroze u obje čeljusti istodobno samo 4,5% slučajeva (2). Također se pokazalo da se medikamentozna osteonekroza češće razvija na mjestima gdje je najtanji sloj sluznice, a to su jezična strana donje čeljusti te razne egzostoze i torusi koje nalazimo u usnoj šupljini (2,

35). Nošenje proteze se također ubraja kao dvostruko povećanje rizika za nastanak medikamentozne osteonekroze.

#### **4.8. Sistemski faktori**

Značajan rizični faktor za nastanak medikamentozne osteonekroze je pacijentova osnovna bolest (37). Povećani rizik od medikamentozne osteonekroze pokazao se kod žena, ponajviše zbog osteoporoze ili karcinoma dojke. Također se rizik od medikamentozne osteonekroze značajno povećava ako se pored antiantiresorptivne terapije pripisuju dodatni lijekovi koji djeluju imunosupresivno, kao što su kemoterapeutici ili kortikosteroidi. Studije pokazuju da se medikamentozna osteonekroza pojavljuje u 40% slučajeva kod pacijenata koji su bili ili su još uvijek na kemoterapiji, također kod pacijenata koji su na terapiji kortikosteroidima u 25% slučajeva te kod 10% pacijenata koji boluju od dijabetesa (38, 39). Anemija, sistemski lupus, hipotireoidizam, insuficijencija bubrega, reumatoidni artritis, hipertenzija te pušenje su također stanja koja pridonose povećanom riziku nastanka medikamentozne osteonekroze (40, 41).

#### **4.9. Genetika**

Rizik od nastanka medikamentozne osteonekroze je također povezan s genskom predispozicijom.

#### **4.10. Biomarkeri za procjenu rizika**

Kao korisni podaci za procjenu rizika u nastanku medikamentozne osteonekroze su se pokazali koštani markeri (35). C-terminalni telopeptid (CTX) i N-terminalni telopeptid (NTX) su se pokazali kao dva glavna koštana markera koji mjere aktivnost, odnosno razgradnju osteoklasta i osteoblasta.

## **5. KLINIČKA SLIKA MEDIKAMENTOZNE OSTEONEKROZE ČELJUSTI**

Za postavljanje dijagnoze medikamentozne osteonekroze čeljusti moraju biti ispunjeni ispunjeni sljedeći kriteriji:

1. Trenutačna ili prijašnja terapija anti-resorptivnim ili angiogenim lijekovima;
2. Ekspozirana kost ili pojave fistule u čeljusti (intraoralna ili ekstraoralna) koja perzistira duže od osam tjedana;
3. Pacijent nije zračen i nema dokazane metastaze u kostima čeljusti (2, 42).

Medikamentozna osteonekroza bitno narušava kvalitetu života samoga pacijenta te predstavlja probleme pri govoru, žvakanju, gutanju, hranjenju, često se pojavljuje i bol otečene sluznice, kao i kronične upale sinusa (2). U gotovo 94% slučajeva medikamentozne osteonekroze prisutna je ekspozirana kost (43). Ujedno je to i glavna odlika osteonekroze. Varijacije mogu biti različite, sve od malih ekspoziranih rubova koji se nalaze oko prazne alveole pa sve do kompletne zahvaćenosti jedne ili obje čeljusti (10). Uz samu ekspoziranu kost često nalazimo i znakove upale okolnih mekih tkiva koji se prezentiraju kao oteklina koja može, a i ne treba biti gnojna. Mogu se u okolnom mekom tkivu također pojaviti fistule ili ograničene gnojne upale. Najčešće lezije su asimptomatske, a kada se kod pacijenta pojavi bol, tada često nalazimo i znakove akutne upale u okolnom tkivu.

U dvije trećine slučajeva medikamentoznu osteonekrozu nalazimo u donjoj čeljusti (44). Razlog tome je tanja mukoza nego u gornjoj čeljusti i slabija prokrvljenost donje čeljusti od gornje. Pacijenti koji boluju od malignih bolesti su najskloniji medikamentoznoj osteonekrozi pa je tada jako važno procijeniti jesu li simptomi progresija same osteonekroze ili su simptomi pak posljedica sekundarizma, zato se nakon uklanjanja nekrotičnog dijela kosti preporučuje materijale poslati na patohistološku analizu da bi se utvrdila postojanost nekroze ili neke druge lezije.

### **5.1. Tijek bolesti**

Tijek same bolesti može varirati. Lezije mogu biti ograničene i u stadiju mirovanja pa sve do lezija koje se šire u okolne strukture. Medikamentozna osteonekroza se može širiti sve do

mandibularnoga kanala ili maksilarnoga sinusa. U takvim slučajima javljaju se simptomi kao što su utrnutost, infekcija sinusa čak i formiranje oroantralne komunikacije. Širenjem nekrotične lezije može doći i do patološke frakture čeljusti što predstavlja ozbiljne i terapijske i funkcijske probleme. Patološke frakture nisu česte, pojavljuju se u 3% pacijenata koji boluju od medikamentozne osteonekroze (2).

## **5.2. Radiološke karakteristike medikamentozne osteonekroze čeljusti**

Zahvaćenost regije medikamentoznom osteonekrozom možemo procijeniti radiološkom analizom. Također je korisna pri praćenju bolesti te pri dijagnostici komplikacija koje nastaju kod osteonekroze kao što su frakture i sinusitisi. Radiološkom analizom možemo detektirati različite stadije bolesti pa i nulti stadij. Kao inicijalna radiološka tehnika preporučuju se dvodimenzionalne panoramske snimke koje daju odličan pregled kosti i zuba te okolnih struktura. Sklerozacija koju nalazimo u lamini duri alveolarnoga grebena, nakon radiološke pretrage, je najčešća radiološka promjena kod rizičnih pacijenata. Također možemo naći i ostale radiološke promjene koje nisu toliko česte, a to su: sklerozacija rubnih dijelova čeljusti (najčešće u mandibuli), suženje mandibularnoga kanala, otežan ili potpuni izostanak cijeljenja postekstrakcijske alveole, radiolucetne regije koje se nalaze oko kosti, a odgovaraju osteolizi, te sekvestri nekrotične kosti koji se javljaju u kasnijim fazama medikamentozne osteonekroze (45, 46, 47).

Preciznije se lezija može prikazati jednom od tehnika trodimenzionalnog prikaza kao što su kompjuterska tomografija ili trodimenzionalna kompjuterska tomografija. U trodimenzionalnom prikazu dobijemo preciznije podatke o lokalizaciji bolesti i o progresiji same bolesti te korisne podatke o okolnim koštanim strukturama. Pri ranoj dijagnozi medikamentozne osteonekroze čeljusti, kao odličan dijagnostički alat pokazala se i magnetska rezonancija (45).

### **5.3. Klasifikacija medikamentozne osteonekroze čeljusti**

S obzirom na kliničku sliku i s obzirom na pojavu simptoma, medikamentoznu osteonekrozu klasificiramo u četiri stadija (2).

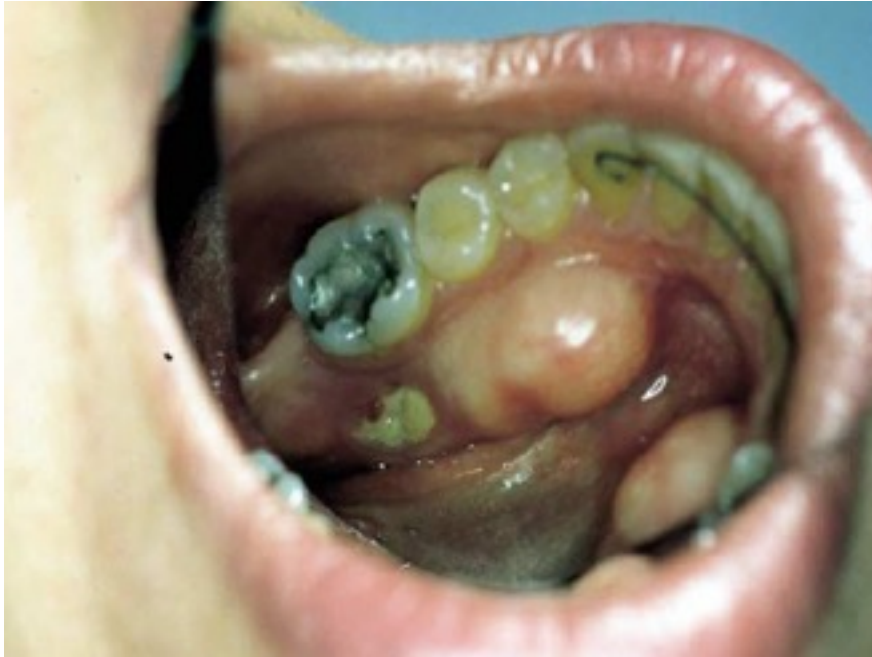#### *5.3.1. Stadij 0*

U nulti stadij bolesti spadaju pacijenti koji klinički nemaju vidljivu osteonekrozu, niti su je razvili ali pokazuju nespecifične simptome ili radiološke znakove koji mogu biti povezani s terapijom.

Neki autori nulti stadij navode kao prisutnost nekrotičke kosti ispod zdravog epitela koji je nepromijenjen. Simptomi kao što su neobjašnjiva odontalgija, tupi bol donje čeljusti koja se širi prema temporomandibularnom zglobu i bol sinusa koja može biti povezana s upalom i suženjem koštane stjenke prema sinusu, su sve simptomi koje možemo povezati s nultim stadijem medikamentozne osteonekroze (2). Postoje i različiti klinički nalazi koji upućuju na nulti stadij osteonekroze: neobjašnjiv gubitak zuba koji nije povezan s kroničnim parodontološkim bolestima, periapikalna ili parodontna fistula koja nije povezana s nekrozom pulpe ili karijesom te neobjašnjen otok gingive. A radiološki znakovi nultog stadija su: gubitak alveolarne kosti ili resorpcija koja nije povezana s kroničnim parodontitisom, promjene koje nastaju u sustavu koštanih trabekula, otežano i zaostalo cijeljenje rane nakon vađenja zuba, vidljive regije sklerozacije alveolarnog ili okolnog dijela kosti (radiološki se vidi zadebljanje lamine dure to jest smanjenje prostora koji pripada parodontnom ligamentu) (48, 49, 50).

#### *5.3.2. Stadij 1*

Ako pacijenti nemaju simptoma i ne postoje znakovi akutne infekcije, a klinički postoji eksponirana nekrotična kost ili fistula koja se stvara iz kosti, kao što je prikazano na slici 4, onda to opisuje prvi stadij bolesti medikamentozne osteonekroze. Osam tjedana nakon prve pojave eksponirane kosti ili fistule je vrijeme koje je potrebno za postavljanje pravilne dijagnoze medikamentozne osteonekroze.

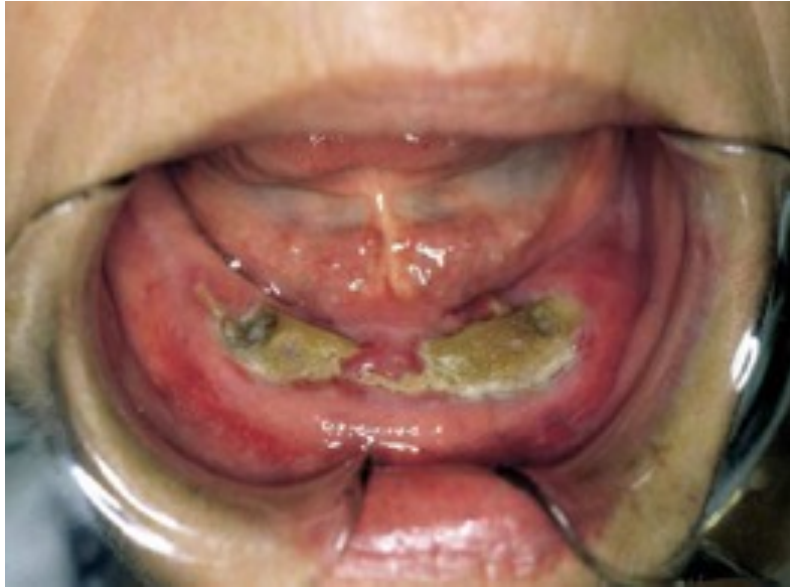

Slika 4. Stadij 1 medikamentozne osteonekroze čeljusti. Preuzeto s dopuštenjem izdavača: Quintessence Publishing Company Inc, Chicago (25).

### 5.3.3. Stadij 2

Ako klinički vidljivu eksponiranu nekrotičnu kost ili fistulu koja se stvara iz kosti prate znakovi akutne infekcije i bol (Slika 5), tada se to opisuje kao stadij 2 medikamentozne osteonekroze čeljusti. Nekrotična kost je u tom slučaju često dekontaminirana s bakterijama koje stvaraju biofilm i mogu biti rezistentne na antibiotsku terapiju.

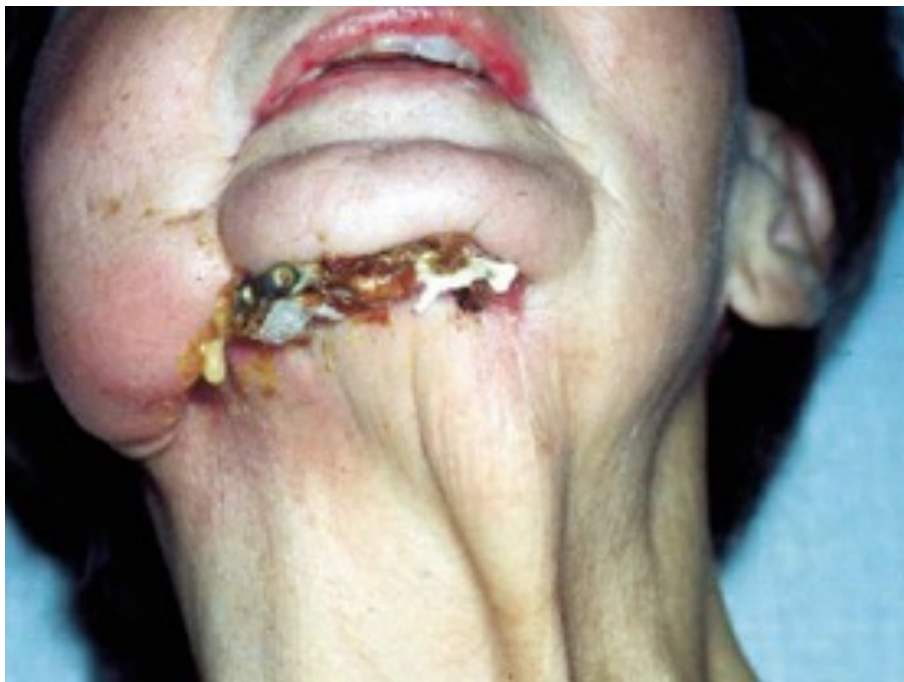



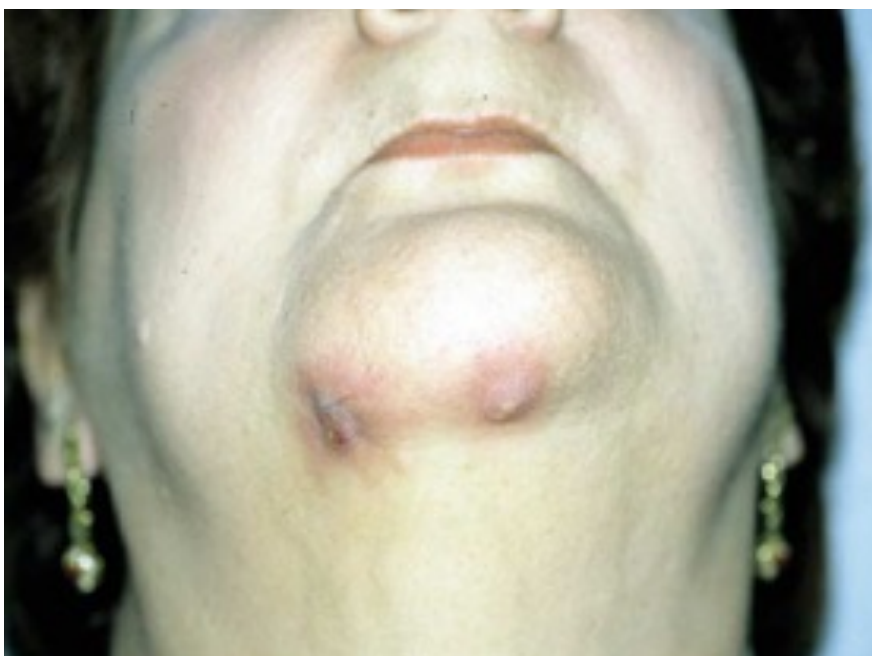Slika 5. Stadij 2 medikamentozne osteonekroze čeljusti. Preuzeto s dopuštenjem izdavača: Quintessence Publishing Company Inc, Chicago (25).

#### *5.3.4. Stadij 3*

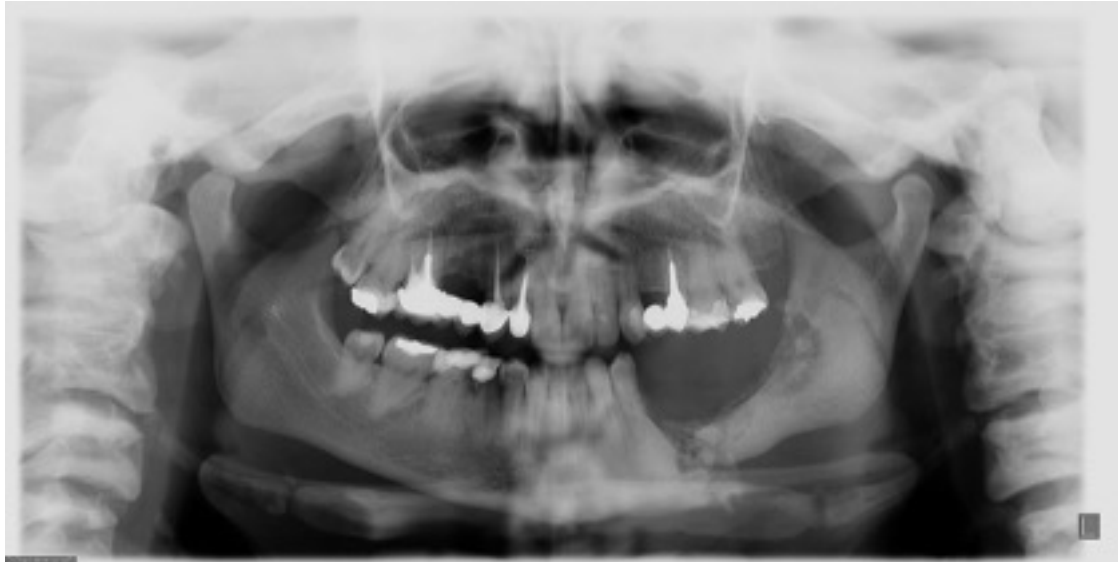Stadij 3 se opisuje kao klinički eksponirana nekrotična kost ili pojava fistule koja se stvara iz kosti sa znakovima akutne infekcije i najmanje jedim od slijedećih simptoma: širenje nekroze izvan zubne alveole, (donji rub i uzlazni krak donje čeljusti, maksilarni sinus i prema jagodičnoj kosti) (Slika 6), pojava ekstraoralne fistule (Slika 7), osteoliza donje granice donje čeljusti (Slika 8) i dna maksilarnog sinusa s pojavom oroantralne komunikacije te pojava patoloških fraktura (2).



Slika 6. Stadij 3 medikamentozne osteonekroze čeljusti. Preuzeto s dopuštenjem izdavača:  
Quintessence Publishing Company Inc, Chicago (25).



Slika 7. Stadij 3 medikamentozne osteonekroze čeljusti. Preuzeto s dopuštenjem izdavača:  
Quintessence Publishing Company Inc, Chicago (25).



Slika 8. Stadij 3 medikamentozne osteonekroze čeljusti. Preuzeto: doc. dr. sc. Davor Brajdić

## **6. TERAPIJA MEDIKAMENTOZNE OSTEONEKROZE ČELJUSTI**

Svakom stadiju medikamentozne osteonekroze se pristupa na svoj način. S obzirom da dijelimo osteonekrozu na četiri stadija, tako je i pristup terapiji u svakom stadiju osteonekroze različit.

### **6.1. Terapija nultog stadija**

Terapija nultog stadija osteonekroze je usmjerena na sanaciju predisponirajućih stanja koji mogu uzrokovati medikamentoznu osteonekrozu. Terapija je konzervativna i simptomatska a sastoji se od saniranja karijesa, parodontnih bolesti, neadekvatnih proteza te sanacija ostalih patoloških stanja. U terapiji je također potrebno isključiti ostale bolesti kao što su kronični sklerozirajući osteomijelitis, fibrosealne lezije i druge. Pacijentima je potrebno objasniti samu bolest, informirati ih o mogućnosti napredovanja bolesti, dati im upute kako voditi adekvatnu oralnu higijenu i potaknuti ih da češće dolaze na kontrolne preglede, približno svaka dva mjeseca.

### **6.2. Terapija prvog stadija**

Terapija prvoga stadija je usmjerena na praćenje same lezije. U slučaju pojave sekvestra nekrotične kosti ili oštih koštanih rubova, potrebno ih je ukloniti. U ovome stadiju je jako važno pratiti stanje okolne sluznice, zbog mogućnosti daljnje progresije bolesti. I u ovome stadiju je potrebno je pacijenta informirati, dati im upute o oralnoj higijeni i potaknuti ih na češće kontrolne preglede.

### **6.3. Terapija drugog stadija**

Terapija drugog stadija je usmjerena na saniranje upale. Često se u ovom stadiju prepisuje antibiotska terapija koja se kombinira s antimikrobnim ispiranjem, najčešće preparatom klorheksidina. Bakterije koje u ovom stadiju dekontaminiraju nekrotičnu kost su često rezistentne na antibiotsku terapiju. Nakon sanacije upale, nekrotični dio kosti se ukloni skupa s upalno promijenjenom sluznicom.

#### **6.4. Terapija trećeg stadija**

Terapija trećega stadija usmjerava se na palijativnu terapiju. To uključuje resekciju lezije skupa s antibiotskom terapijom. Cilj terapije trećeg stadija je ukloniti akutne infekcije i bolove. Sama terapija je ovisna i o zdravstvenom stanju pacijenta. U slučaju kada su potrebne veće resekcije, tada se rekonstrukcija radi različitim rekonstruktivnim metodama kao što je metoda fibula flap koja može i ne treba uključivati opturator.

## **7. PREVENCIJA NASTANKA MEDIKAMENTOZNE OSTEONEKROZE ČELJUSTI**

Preventivu nastanka medikamentozne osteonekroze možemo podijeliti na preventivu koju provodimo prije početka antiresorptivne terapije i preventivu koju provodimo nakon antiresorptivne terapije to jest za vrijeme trajanja terapije.

### **7.1. Prevencija prije početka antiresorptivne terapije**

Prije nego pacijent započne s antiresorptivnom terapijom važno je provesti inicijalni pregled. Pri tom pregledu važno je uzeti detaljnu anamnezu pacijenta te klinički i radiološki procijeniti pacijentovo stanje. Za radiološku evaluaciju najbolje je koristiti ortopantomogram. Cilj prevencije prije početka antiresorptivne terapije je ukloniti sva stanja koja bi potencijalno mogla dovesti do stvaranja osteonekroze tijekom terapije. Zato je tijekom preventivnoga pregleda potrebno ukloniti sve zube s lošom prognozom i sve neizlječive zube. Također je potrebno izliječiti sve akutne i kronične infekcije, ciste, tumore te sva ostala patološka stanja čeljusti. Pacijentima koji nose fiksne ili mobilne protetske nadomjeske, potrebno je pregledati sve oštre rubove, naravno ukloniti ih te pregledati sva mjesta koja bi mogla žuljati i eventualno mjesta koja imaju mogućnost negativnog djelovanja na sluznicu. Kod zubiju kojima je potrebna ekstrakcija, preporučuje se pričekati najmanje tri tjedna da se uspostavi mekotkivno cijeljenje, a najoptimalnije bi bilo pričekati četiri do šest tjedana za postizanje optimalnog koštanog cijeljenja, prije početka same antiresorptivne terapije (2). Naravno, pacijente je također potrebno educirati o rizicima antiresorptivne terapije, potrebno ih je stimulirati da dolaze na redovite kontrolne preglede na svaka 2 mjeseca te ih motivirati da vode dobru oralnu higijenu.

### **7.2. Prevencija nakon i za vrijeme terapije**

Prevencija nakon terapije s lijekovima koji uzrokuju medikamentoznu osteonekrozu ili tijekom te terapije je ovisna o samom lijeku te o trajanju terapije i načinu uzimanja antiresorptivne terapije. Detaljan plan prevencije također uključuje konzultaciju s nadležnim liječnikom radi eventualnog uklanjanja terapije ili promjene terapije. Pojačani rizik za stvaranje medikamentozne osteonekroze su invazivni kirurški zahvati kao što su ekstrakcija zuba ili

endodontska kirurgija. Zato kod visokorizičnih pacijenata, ekstrakcija zuba nije preporučljiva te se umjesto ekstrakcije preporučuje endodontski zahvat na zubima koji ide sa zaglađivanjem korijena i prekrivanjem cementom.

Postoje situacije pri kojima je invazivni kirurški zahvat neizbježan, kao što su jaki parodontitisi, rasklimani zubi, fraktura korijena. Tada se s obzirom na lijek koji pacijenti konzumiraju uvode neke promjene.

### *7.2.1. Peroralni bifosfonati*

Pri upotrebi peroralnih bifosfonata, važno je poznavati dužinu terapije odnosno vremensko razdoblje koliko dugo pacijent koristi peroralne bifosfonate. Ako je pacijent na terapiji koja traje kraće od četiri godine i ne uzima dodatnu terapiju kortikosteoidima ili terapiju angiogenetskim lijekovima, tada antiresorptivnu terapiju nije potrebno uklanjati. A u slučaju da je pacijent na terapiji kraćoj od četiri godine, a pritom koristi dodatnu terapiju kortikosteroidima ili angiogenetskim lijekovima ili je na terapiji koja traje duže od četiri godine s ili bez dodatne terapije, tada je potrebna konzultacija s nadležnim liječnikom oko prekida terapije bifosfonatima, barem dva mjeseca prije invazivnog kirurškog zahvata te nastavak terapije nakon što se uspostavi adekvatno koštano cijeljenje koje traje najčešće do tri mjeseca nakon zahvata.

### *7.2.2. Denosumabi*

Denosumabi su lijekovi koje pacijenti najčešće uzimaju subkutano i to u razdoblju od šest mjeseci. U situacijama kada je potreban invazivni kirurški zahvat, preporučljivo ga je obaviti tri tjedna prije sljedeće aplikacije samog lijeka. Denosumabi su izrazito potentni lijekovi za stvaranje medikamentozne osteonekroze, ali se za razliku od bifosfonata nakon šest mjeseci eliminiraju iz tkiva.

### *7.2.3. Parenteralni bifosfonati*

Znanstveno nije dokazano da prekid terapije parenteralnih bifosfonata pozitivno utječe na smanjenje rizika od nastanka medikamentozne osteonekroze čeljusti. Poznato je da terapiju parenteralnim bifosfonatima uzimaju pacijenti koji boluju od malignih bolesti pa je samim time prekid terapije od šest mjeseci prije invazivnog kirurškog zahvata i tri mjeseca nakon zahvata teško ostvariv. Kod te najrizičnije skupine pacijenata se preporučuje uputiti ih u specijalističku ustanovu. Takvi pacijenti su najčešće na kemoterapiji pa treba predvidjeti da je mekotkivno cijeljenje kod takvih pacijenata otežano, posebno tri do četiri tjedna nakon kemoterapije i da se potom u tom razdoblju najčešće javlja mukozitis oralne sluznice.



## **8. RASPRAVA**

Kao i kod svake dijagnoze bolesti, i ovdje je potrebno iskustvo doktora i njegovo znanje o samoj bolesti, njezinim uzročnicima i mogućnosti prevencije. Medikamentozna osteonekroza je bolest koja se može, ako je dosta rano detektirana, relativno dobro držati pod kontrolom uz pravilnu terapiju te posebno iscrpno znanje doktora o njoj samoj. Potrebno je također i sudjelovanje pacijenta tijekom terapije, redovite kontrole te održavanje oralne higijene na visokoj razini.

Nakon prvi puta skrenute pozornosti na medikamentoznu osteonekrozu čeljusti, počela su opsežna istraživanja od kojih neka i još dan danas traju. Cjelokupna etiologija nastanka same bolesti ni do danas nije potpuno razjašnjena, trenutno postoje samo teorije njezinog nastanka, a u budućnosti se očekuje da te teorije dobiju i točnije objašnjenje te s njom i učinkovita terapija same medikamentozne osteonekroze.

U današnjem svijetu postoji puno različitih i eksperimentalnih terapija medikamentozne osteonekroze koje različite bolnice u svijetu provode na svoj način. Dio bolnica, pored konvencionalnog liječenja medikamentozne osteonekroze, koje je opisano u ovom diplomskom radu, posežu za eksperimentalnim metodama koje ponekada imaju bolji rezultat, a ponekada su potpuno bez rezultata.

## **9. ZAKLJUČAK**

Tijekom godina istraživanja, donedavno relativno nepoznate bolesti, danas je lakše prepoznati uzroke i kliničke znakove medikamentozne osteonekroze koja je prvi puta opisana tek 2003. godine pod nazivom bifosfonatna osteonekroza. Kroz istraživanja postalo je jasnije da nisu samo bifosfonati lijekovi koji uzrokuju medikamentoznu osteonekrozu čeljusti, već da u tu grupu spadaju i još neki lijekovi koji su opisani u ovom diplomskom radu. Progresijom znanja o bolesti također se došlo do različitih mjera prevencije koje može poduzeti doktor stomatologije te sam pacijent u svrhu prevencije nastanka medikamentozne osteonekroze.

## 10. LITERATURA

1. Marx RE. Pamidronate (Aredia) and zoledronate (Zometa) induced avascular necrosis of the jaws: a growing epidemic [Letter]. *J Oral Maxillofac Surg*. 2003;61:1115.
2. Ruggiero SL, Dodson TB, Fantasia J, et al. American Association of Oral Maxillofacial Surgeons position paper on medication-related osteonecrosis of the jaw-2014 update. *J Oral Maxillofac Surg*. 2014 Oct; 72(10):1938-56.
3. Troeltzsch M, Woodlock T, Kriegelstein S, Steiner T, Messlinger K. Physiology and pharmacology of nonbisphosphonate drugs implicated in osteonecrosis of the jaw. *J Can Dent Assoc*. 2012;78:c85.
4. Ortega J, Vigil CE, Chodkiewicz C, Current progress sin targeted therapy for colorectal cancer. *Cancer control*. 2010;17(1):7-15.
5. Hopp RN, Pucci J, Santos-Silva AR, Jorge J. Osteonecrosis after administration of intravitreal bevacizumab. *J Oral Maxillofac Surg*. 2011;70(3):632-5.
6. Estilo CL, Fornier M, Farooki A, Carlson D, Bohle 3rd G, Huryn JM. Osteonecrosis of the jaw related to bevacizumab. *J Clin Oncol*. 2008;26(24):4037-8.
7. Mena AC, Pulido EG, Guillen-Ponce C. Understanding the molecular-based mechanism of action of the tyrosine kinase inhibitor: sunitinib. *Anticancer Drugs*. 2010;21 Suppl 1:S3-11.
8. Hampson G, Fogelman I. Clinical role of bisphosphonate therapy. *Int J Womens Health*. 2012;4:455-69.
9. Abdelmoula LC, et al. Bisphosphonates: indications in bone diseases other than osteoporosis. *Tunis Med*. 2011;89(6):511-6.
10. Otto S. Medication Related Osteonecrosis of the Jaw: Bisphosphonates, Denosumab, and New Agents. Berlin, Heidelberg. Springer 2015; 220 p.
11. Then C, et al. Incidence and risk factors of bisphosphonate related osteonecrosis of the jaw in multiple myeloma patients having undergone autologous stem cell transplantation. *Onkologie*. 2012;35(11):658-64.
12. Zavras AI. The impact of bisphosphonates on oral health: lessons from the past and opportunities for the future. *Ann NY Acad Sci*. 2011;1218:55-61.
13. Cummings SR, San Martin J, McClung MR, Siris ES, Eastell R, Reid IR, et al. Denosumab for prevention of fractures in postmenopausal women with osteoporosis. *N Engl J Med*. 2009;361(8):756-65.

14. Van den Wyngaert T, Claeys T, Huizing MT, Vermorken JB, Fossion E. Initial experience with conservative treatment in cancer patients with osteonecrosis of the jaw (ONJ) and predictors of outcome. *Ann Oncol.* 2009;20(2):331-6.
15. Henry DH, Costa L, Goldwasser F, Hirsh V, Hungria V, Prausova J, et al. Randomized, double-blind study of denosumab versus zoledronic acid in the treatment of bone metastases in patients with advanced cancer (excluding breast and prostate cancer) or multiple myeloma. *J Clin Oncol.* 2011;29(9):1125-32.
16. Rx List Inc. Denosumab. Available at: [www.rxlist.com/prolia-drug/clinical-pharmacology.htm](http://www.rxlist.com/prolia-drug/clinical-pharmacology.htm). Accessed Jan 2016.
17. Wimalawansa SJ. Insight into bisphosphonate-associated osteomyelitis of the jaw: pathophysiology, mechanisms and clinical management. *Expert Opin Drug Saf.* 2008 Jul;7(4):491-512.
18. Marx RE, Sawstari Y, Fortin M, et al. Bisphosphonate-induced exposed bone (osteonecrosis/osteoporosis) of the jaws: risk factors, recognition, prevention, and treatment. *J Oral Maxillofac Surg.* 2005 Nov; 63(11):1567-75.
19. Walter C, Klein MO, Pabst A, Al-Nawas B, Duschner H, Ziebart T. Influence of bisphosphonates on endothelial cells, fibroblasts, and osteogenic cells. *Clin Oral Investig.* 2010;14:35-41.
20. Walter C, Pabst A, Ziebart T, Klein M, Al-Nawas B. Bisphosphonates affect migration ability and cell viability of HUVEC, fibroblasts and osteoblasts in vitro. *Oral Dis.* 2011;17:194-9.
21. Hansen T, Kunkel M, Springer E, Walter C, Weber A, Siegel E, Kirkpatrick CJ. Actinomycosis of the jaws-histopathological study of 45 patients shows significant involvement in bisphosphonate-associated osteonecrosis and infected osteoradionecrosis. *Virchows Arch.* 2007;451(6):1009-17.
22. Landesberg R, Woo V, Cermers S, et al. Potential pathophysiological mechanisms in osteonecrosis of the jaw. *Ann NY Acad Sci.* 2011 Feb;1218:62-79.
23. Yoneda T. Bisphosphonate-related osteonecrosis of jaw: position paper from the Allied Task Force Committee of Japanese Society for Bone and Mineral Research, Japan Osteoporosis Society, Japanese Society of Periodontology, Japanese Society of Oral and Maxillofacial Radiology, and Japanese Society of Oral and Maxillofacial Surgeons. *J Bone Miner Metab.* 2010;28(4):365-83.

24. Šebečić V, Brajdić D. Što bi stomatolog trebao znati o bifosfonatima? *Sonda*. 2008;16:48-51.
25. Marx RE. Oral and intravenous bisphosphonate-induced osteonecrosis of the jaws: history, etiology, prevention, and treatment. 2nd ed. Chicago. Quintessence Publishing Co, Inc. 2011; 150 p.
26. Brajdić D, Macan D, Dukić W, Keser I. Utjecaj bifosfonata na implantoprotetsku rehabilitaciju. Sažeci 3. međunarodnog kongresa Hrvatskoga društva za dentalnu implantologiju HLZ. *Acta Stomatol Croat*. 2009;43(4):341-2.
27. Khosla S, Burr D, Cauley J, et al. Bisphosphonate-associated osteonecrosis of the jaw: report of a task force American Society for Bone and Mineral Research. *J Bone Miner Res*. 2007 Oct; 22(10):1479-91.
28. Lo JC, O'Ryan FS, Gordon NP, Yang J, Hui RL, Martin D, et al. Prevalence of osteonecrosis of the jaw in patients with oral bisphosphonate exposure. *J Oral Maxillofac Surg*. 2010;68(2):243-53.
29. Jadu F, Lee L, Pharoah M, Reece D, Wang L. A retrospective study assessing the incidence, risk factors and comorbidities of pamidronate-related necrosis of the jaws in multiple myeloma patients. *Ann Oncol*. 2007;18(12):2015-9.
30. Thumbigere-Math V, Tu L, Huckabay S, Dudek AZ, Lunos S, Basi DL, et al. A retrospective study evaluating frequency and risk factors of osteonecrosis of the jaw in 576 cancer patients receiving intravenous bisphosphonates. *Am J Clin Oncol*. 2012;35(4):386-92.
31. Hoff AO, Toth BB, Altudag K, Johnson MM, Warneke CL, Hu M, et al. Frequency and risk factors associated with osteonecrosis of the jaw in cancer patients related with intravenous bisphosphonates, *J Bone Miner Res*. 2008;23(6):826-36.
32. Fehm T, Beck V, Banys M, Lipp HP, Hairass M, Reinert S, et al. Bisphosphonate-induced osteonecrosis of the jaw (ONJ): incidence and risk factors in patients with breast cancer and gynecological malignancies. *Gynecol Oncol*. 2009;112(3):605-9.
33. Then C, Horauf N, Otto S, Pautke C, von Tresckow E, Rohnisch T, et al. Incidence and risk factors of bisphosphonate-related osteonecrosis of the jaw in multiple myeloma patients having undergone autologous stem cell transplantation. *Onkologie*. 2012;35(11):658-64.
34. Lasseter KC, Porras AG, Denker A, et al. Pharmacokinetic considerations in determining the terminal elimination half-lives of bisphosphonates. *Clin Drug Investig*. 2005;25(2):107-14.

35. Marx RE, Cillo JE, Jr., Ulloa JJ. Oral bisphosphonate-induced osteonecrosis: risk factors, prediction of risk using serum CTX testing, prevention, and treatment. *J Oral Maxillofac Surg.* 2007 Dec;65(12):2397-410.
36. Aghaloo TL, Kang B, Sung EC, et al. Periodontal disease and bisphosphonates induced osteonecrosis of the jaws in the rat. *J Bone Miner Res.* 2011 Aug; 26(8):1871-82.
37. Neviaser AS, Lane JM, Lenart BA, et al. Low-energy femoral shaft fractures associated with alendronate use. *J Orthop Trauma.* 2008 May-Jun; 22(5):346-50.
38. O'Ryan FS, Lo JC. Bisphosphonate-related osteonecrosis of the jaw in patients with oral bisphosphonate exposure: clinical course and outcomes. *J Oral Maxillofac Surg.* 2012;70(8):1844-53.
39. Di Fede O, Fusco V, Matranga D, Solazzo L, Gabriele M, Gaeta GM, et al. Osteonecrosis of the jaws in patients assuming oral bisphosphonates for osteoporosis: a retrospective multi-hospital-based study of 87 Italian cases. *Eur J Intern Med.* 2013;11.
40. Malden N, Lopes V. An epidemiological study of alendronate-related osteonecrosis of the jaws. A case series from the south-east of Scotland with attention given to case definition and prevalence. *J Bone Miner Metab.* 2012;30(2):171-82.
41. Diniz-Freitas M, Lopez-Cendrun JL, Fernandez-Sanroman J, Garcia-Garcia A, Fernandez-Feijoo J, Diz-Dios P. Oral bisphosphonate-related osteonecrosis of the jaws: clinical characteristics of a series of 20 cases in Spain. *Med Oral Patol Oral Cir Bucal.* 2012;17(5):751-8.
42. American Association of Oral and Maxillofacial Surgeons. Position paper on bisphosphonate-related osteonecrosis of the jaws. *J Oral Maxillofac Surg.* 2007 Mar; 65(3):369-76.
43. Otto S, Schreyer C, Hafner S, Mast G, Ehrenfeld M, Stürzenbaum S, et al. Bisphosphonate-related osteonecrosis of the jaws- characteristics, risk factors, clinical features, localization and impact on oncological treatment. *J Craniomaxillofac Surg.* 2012;40(4):303-9.
44. Assaf AT, Zrnc TA, Riecke B, Winker J, Zustin J, Friedrich RE, et al. Intraoperative efficiency of fluorescence imaging by Visually Enhanced Lesion Scope (VELscope®) in patients with bisphosphonate related osteonecrosis of the jaw (MRONJ). *J Craniomaxillofac Surg.* 2013;42(5)e157-64.
45. Arce K, Assael LA, Weissman JL, et al. Imaging findings in bisphosphonate-related osteonecrosis of jaws. *J Oral Maxillofac Surg.* 2009 May; 67(5 Suppl):S75-84.

46. Bedogni A, Blandamura S, Lokmic Z, et al. Bisphosphonate-associated jaw bone osteonecrosis: a correlation between imaging techniques and histopathology. *Oral Surg Oral Med Oral Pathol Oral Radiol Endod.* 2008 Mar; 105(3):358-64
47. Bianchi SD, Scoletta M, Cassione FB, et al. Computerized tomographic findings in bisphosphonate-associated osteonecrosis of the jaw in patients with cancer. *Oral Surg Oral Med Oral Pathol Oral Radiol Oral Endod.* 2007 Aug; 104(2):249-58.
48. Hutchinson M, O'Ryan F, Chavez V, et al. Radiographic findings in bisphosphonate-treated patients with stage 0 disease in the absence of bone exposure. *J Oral Maxillofac Surg.* 2010 Sep; 68(9):2232-40.
49. Aghaloo TL, Dry SM, Mallya S, et al. Stage 0 osteonecrosis in the jaw in a patient on denosumab. *J Oral Maxillofac Surg.* 2014 Apr;72(4):702-16.
50. Farias DS, Zen Filho EV, de Oliveira TF, et al. Clinical and image findings in bisphosphonate-related osteonecrosis of the jaws. *J Oral Craniofac Surg.* 2013 Jul; 24(4):1248-50.
51. Brajdić D, Macan D. Zašto svaki stomatolog treba znati o bifosfonatima? Sažeci 10. kongresa Hrvatskoga društva za maksilofacijalnu, plastičnu i rekonstrukcijsku kirurgiju glave i vrata i 4. Kongresa Hrvatskoga društva za oralnu kirurgiju HLZ. *Acta Stomatol Croat.* 2013;47(3):267-286.
52. Brajdić D, Granić M, Macan D. Nove smjernice u perioperativnom protokolu pacijenata na bisfosfonatima. Sažeci 5. međunarodnog kongresa Hrvatskog društva za dentalnu implantologiju. *Acta Stomatol Croat.* 2013;47(4):368-383.
53. Brajdić D, Macan D, Dukić V, Keser I. Dentalni implantati u pacijenata na terapiji bifosfonatima. Sažeci 4. Kongresa Hrvatskoga stomatološkog društva HLZ-a. *Acta Stomatol Croat.* 2008;42(4):375-6.

## **11. ŽIVOTOPIS**

Vlatko Reschner rođen je 27. siječnja 1991. godine u Ljubljani. Nakon završene osnovne škole u Ljubljani, upisuje Gimnaziju Bežigrad, smjer opća gimnazija, u Ljubljani. Tijekom osnovne škole završio je također i Osnovnu glazbenu školu Franca Šturma. Tijekom gimnazije položio je ispit za voditelja brodice te ispit za B kategoriju. Tečno govori hrvatski, slovenski, engleski i njemački jezik. Studij dentalne medicine upisuje na Stomatološkom fakultetu Sveučilišta u Zagrebu 2010. godine. Tijekom studiranja volontirao je u KB Dubrava na odjelu Oralne kirurgije te u poliklinici Šljaj-Anić.