



SVEUČILIŠTE U ZAGREBU
STOMATOLOŠKI FAKULTET

Filip Kolenko

**REHABILITACIJA DJELOMIČNE
BEZUBOSTI IMPLANTOPROTETSKIM
RADOM NOŠENIM BIKORTIKALNIM
IMPLANTATIMA**

Diplomski rad

Zagreb, 2018.

Rad je ostvaren na Zavodu za mobilnu protetiku Stomatološkog fakulteta Sveučilišta u Zagrebu.

Mentor rada: izv. prof. dr. sc. Dino Buković, Zavod za mobilnu protetiku Stomatološkog fakulteta Sveučilišta u Zagrebu

Lektor hrvatskog jezika: Anka Munić, prof. hrvatskog jezika i književnosti

Lektor engleskog jezika: Jasminka Petričević-Jeričević, prof. engleskog jezika i književnosti

Sastav Povjerenstva za obranu diplomskog rada:

1. _____
2. _____
3. _____

Datum obrane rada: _____

Rad sadrži: 43 stranica

2 tablice

10 slika

CD

Osim ako nije drukčije navedeno, sve ilustracije (tablice, slike i dr.) u radu su izvorni doprinos autora diplomskog rada. Autor je odgovoran za pribavljanje dopuštenja za korištenje ilustracija koje nisu njegov izvorni doprinos, kao i za sve eventualne posljedice koje mogu nastati zbog nedopuštenog preuzimanja ilustracija odnosno propusta u navođenju njihovog podrijetla.

Zahvala

Zahvaljujem svom mentoru izv. prof. dr. sc. Dini Bukoviću na pomoći, strpljenju i stručnim savjetima tijekom izrade diplomskog rada.

Najviše zahvaljujem svojoj obitelji i prijateljima koji su mi tijekom studiranja pružili bezuvjetnu ljubav, razumijevanje i potporu.

Rehabilitacija djelomične bezubosti implantoprotetskim radom nošenim bikortikalnim implantatima

Sažetak

Gubitkom zuba narušava se biostatička ravnoteža, što dovodi do oštećenja funkcija stomatognatog sustava. Djelomični gubitak zuba može nepovoljno utjecati na kvalitetu života. Trenutačno su zubni implantati široko prihvaćeni kao terapijsko rješenje u sanaciji djelomične bezubosti. Za uspješnu ugradnju konvencionalnih implantata neophodna je dostupnost dovoljne količine i kvalitete kosti. Nezadovoljavanje ovog kriterija komplicira i otežava daljnji tijek terapije. Bikortikalni implantati sidre se u bazalnoj kosti koja je prisutna tijekom cijeloga života. Specifično osmišljen dizajn bikortikalnih implantata omogućava zbrinjavanje gotovo svih pacijenata fiksnim nadomjeskom neovisno o količini dostupne kosti. Za pacijente to predstavlja izbjegavanje dodatnih kirurških postupaka i mogućih komplikacija, učestalih posjeta ordinaciji i dugog čekanja završnog nadomjeska. Postupak implantacije bikortikalnih implantata minimalno je invazivan, manje nelagodan za pacijente i pridonosi bržem oporavku. Visoka stopa uspješnosti postiže se u terapiji medicinski kompromitiranih pacijenata kod kojih terapija konvencionalnim implantatima ne bi bila moguća ili uspješna. Bikortikalni implantati pokazali su se kao moguće terapijsko rješenje djelomične bezubosti, od nadoknade nekoliko zuba do nadoknada koje obuhvaćaju cijelu čeljust. Koncept nije predviđen za nadoknadu pojedinačnog zuba. Bikortikalno ili multikortikalno sidrenje postiže se tijekom zahvata, a nadomjestak služi kao imedijatni splint. Ovaj koncept terapije predstavlja rješenje problema velikom broju pacijenata te pouzdan i siguran način terapije djelomične bezubosti.

Ključne riječi: djelomična bezubost; bikortikalni implantati; imedijatno funkcijsko opterećenje; strateška implantologija

Bicortical implant-supported prosthetic rehabilitation of partial edentulism

Summary

Tooth loss disrupts the biostatic balance which leads to the deterioration of stomatognathic system functions. Partial loss of teeth can adversely affect the quality of life. Currently, dental implants are widely accepted as a therapeutic solution in the rehabilitation of partial edentulism. For the successful installation of conventional implants, the availability of sufficient bone quantity and quality is essential. Failure to meet this criterion complicates the course of therapy. Bicortical implants are anchored in the basal bone that is present throughout life. The specific design of bicortical implants allows almost all patients to be provided with fixed replacements, regardless of the quantity of sufficient bone. For patients, this means avoiding additional surgical procedures and possible complications, frequent office visits and a long wait for the final restoration. The implantation procedure of the bicortical implants is minimally invasive, less uncomfortable for the patients and contributes to faster recovery. A high rate of success is achieved in the therapy of medically compromised patients where conventional implant therapy would not be possible or successful. Bicortical implants proved to be a possible therapeutic solution of partial edentulism, from the replacement of several teeth to replacements that cover the whole jaw. The concept is not intended for the replacement of an individual tooth. Bicortical or multicortical anchoring is achieved during the procedure and the substitute serves as an immediate splint. This concept of therapy represents a solution in a large number of patients as a reliable and safe treatment of partial edentulism.

Keywords: partial edentulism; bicortical implants; immediate loading; implant-supported prosthetic work; strategic implantology

SADRŽAJ

1. UVOD	1
2. DJELOMIČNA BEZUBOST	4
2.1. Etiologija i epidemiologija gubitka zuba	5
2.2. Posljedice djelomičnog gubitka zuba.....	6
2.3. Klasifikacija djelomične bezubosti	8
2.4. Terapijske mogućnosti sanacije djelomične bezubosti	9
3. BIKORTIKALNI IMPLANTATI	11
3.1. Koncept bikortikalne implantologije.....	11
3.2. Razvoj dizajna bikortikalnih implantanata.....	12
3.3. Vrste bikortikalnih implantata.....	13
3.3.1. Lateralni bikortikalni implantati s diskom (BOI)	13
3.3.2. Bikortikalni implantati vijak-tipa (BCS)	14
3.3.3. Zigomatični implantati (ZSI).....	15
3.4. Prednosti bikortikalne implantologije	15
3.5. Nedostaci bikortikalne implantologije	18
4. TERAPIJA DJELOMIČNE BEZUBOSTI BIKORTIKALNIM IMPLANTATIMA	19
4.1. Planiranje terapije.....	19
4.1.1. Koštane strukture pogodne za smještaj implantata.....	19
4.1.2. Radiološka analiza.....	21
4.1.3. Kvaliteta kosti.....	22
4.2. Koncepti implantacije	23
4.2.1. Nadoknada pojedinačnog zuba	23
4.2.2. Koncept implantacije za nošenje jednostranog mosta.....	23
4.2.3. Uključivanje preostalih zuba	25
4.3. Stabilnost implantata	25
4.3.1. Primarna i sekundarna stabilnost.....	25
4.3.2. Procjena stabilnosti implantata	26
4.4. Planiranje i izrada fiksnog nadomjeska na implantatima.....	26
5. RASPRAVA	29
6. ZAKLJUČAK.....	32
7. LITERATURA	34
8. ŽIVOTOPIS.....	42

Popis skraćenica

ACP – engl. American College of Prosthodontists

BCS – engl. Basal cortical screw

BOI – engl. Basal osseointegrated implant

CBCT – engl. Cone beam computed tomography

GBR – engl. Guided bone regeneration

mm – milimetar

Ncm – njutncentimetar

PDI – engl. Prosthodontic diagnostic index

ZSI – engl. Zygoma supported implant

1. UVOD

Općenito se smatra da lice predstavlja simbol našeg „ja“, a osmijeh „ogledalo“ nečije osobnosti. U svemu tome zubi igraju važnu ulogu u održavanju pozitivne slike o sebi, a gubitak zuba može rezultirati značajnim poteškoćama koje mogu poremetiti društvene aktivnosti (1). Gubitak zuba može biti traumatičan i smatra se ozbiljnim životnim događajem koji zahtijeva društvenu i psihološku prilagodbu (2,3).

Tradicionalno, nedostajući zubi zamjenjuju se djelomičnim protezama, fiksnim protetskim radovima i potpunim protezama u slučajevima potpune bezubosti. Potreba za zamjenom izgubljenih zuba s gotovo prirodnim nasljednikom potaknula je brojna istraživanja i napredovanje na području dentalne implantologije (1).

Trenutačno su zubni implantati široko prihvaćeni kao terapijsko rješenje u sanaciji djelomično bezubih pacijenata (4). Stope uspjeha za konvencionalne sustave zubnih implantata relativno su visoke u normalno zdravih kostiju. Međutim, postoje podgrupe pacijenata koji imaju povećani rizik od neuspjeha terapije. Konkretno, bolesnici sa smanjenom količinom ili kvalitetom kostiju predstavljaju značajan izazov stomatolozima. Bolest, trauma ili atrofija zbog procesa starenja dovodi do smanjene kvalitete ili količine kostiju (5).

Stanje pacijenata izrazito se razlikuje od jednog do drugog, posebno kod starijih osoba, no čini se da je neuspjeh implantološke terapije multifaktorijalni problem (6). Prethodna su istraživanja pokazala prognostičke rizične čimbenike za uspjeh terapije implantatima, uključujući kompromitirano opće zdravlje (npr. osteoporoza), pušenje, mjesto implantacije (npr. maksila, lateralni segment), kvaliteta i količina kostiju na mjestu implantacije te duljina implantata (7).

Za uspješnu ugradnju implantata neophodna je dostupnost dovoljne količine i kvalitete kosti. Nezadovoljavanje ovog kriterija komplicira i otežava daljnji tijek terapije, tj. obnavljanje izgubljenih alveolarnih dimenzija mora se smatrati predvidljivim i uspješnim ishodom liječenja. Takvi postupci uključuju dodatne i skuplje zahvate kao što su augmentacija alveolarnog grebena i sinus lift, bez kojih terapija konvencionalnim implantatima možda neće biti moguća ili uspješna (8).

Kako bi izbjegli ove postupke, drugu održivu opciju u terapiji atrofičnih čeljusti nalazimo u promjeni dizajna implantata. Posljednjih nekoliko desetljeća kao uspješni protokol i sustav pokazali su se bikortikalni implantati. Bikortikalni implantati posebno su osmišljeni kako bi

omogućili fiksnu rehabilitaciju u teško atrofičnim čeljustima i danas postoji nekoliko dizajna ovih implantata koji omogućuju prilagodbu bilo kojoj situaciji (8).

Svrha je ovog rada prikazati drugačiji pristup u terapiji djelomične bezubosti, prednosti, nedostatke i specifičnosti upotrebe bikortikalnih implantata.

2. DJELOMIČNA BEZUBOST

2.1. Etiologija i epidemiologija gubitka zuba

Unatoč velikim naporima koje ulažemo u promoviranje očuvanja oralnog zdravlja kao sastavnog dijela općeg zdravlja, bolesti usne šupljine su u porastu, ne samo u Hrvatskoj već u čitavom svijetu. Oboljenja usta i zuba, karijes i bolesti parodonta javnozdravstveni su problem zbog svog velikog zdravstvenog, socijalnog i ekonomskog značaja, a samo zdrava usna šupljina omogućuje prehranu, govor i socijalni kontakt bez ikakvih teškoća (9).

Jedan od najznačajnijih pokazatelja oralnog zdravlja je sposobnost zadržavanja većeg broja zuba tijekom cijelog života (10).

Najčešći uzroci gubitka zuba su karijes i neadekvatno liječenje, a zatim bolesti parodonta i traume. Pokazalo se da gubitak zuba pozitivno korelira s godinama. Spol je bio jedan od ključnih čimbenika koji su analizirali razni autori. Većina autora zaključila je da nema značajne povezanosti spola i djelomične bezubosti. Međutim, studije su pokazale da žene imaju veću svijest o potrebi obnove zuba od muškaraca, a kao mogući razlog navodi se to da više pozornosti posvećuju općem zdravlju i izgledu (11-13).

Nadalje, čimbenici koji dovode do ekstrakcije zuba nisu uvijek zubnog podrijetla. Složena interakcija između zubnih bolesti, tendencije korištenja stomatološke zaštite i dostupnosti neekstrakcijskog liječenja povezani su s incidencijom gubitka zuba (10).

Gubitak zuba ovisi o socio-ekonomskim parametrima kao što su obiteljski dohodak, obrazovanje, zanimanje itd. Osobe s nižim dohotkom često si ne mogu priuštiti postupke liječenja kojim bi očuvali zube pa se češće odlučuju za ekstrakciju. Isto tako, osobe s nižim stupnjem obrazovanja često nisu svjesne važnosti oralne zdravstvene skrbi i zaštite. Pokazalo se da su osobe s boljim ekonomskim statusom zabrinutije zbog vlastite estetike i češće se odlučuju na stomatološki tretman. Socio-ekonomski parametri izravno utječu na zamjenu nedostajućih zuba, a nedostatak motivacije uobičajeni je razlog što se ne traži zubno liječenje (14).

Djelomični gubitak zuba kompromitira način života, ograničava društvene aktivnosti koje mogu nepovoljno utjecati na kvalitetu života (11).

2.2. Posljedice djelomičnog gubitka zuba

Gubitkom zuba narušavaju se integritet zubnog niza i međučeljusni odnosi, a time i biostatička ravnoteža, što dovodi do oštećenja funkcija stomatognatog sustava (15). Posljedice i pojave očituju se na: alveolarnom nastavku, susjednim zubima, zubima suprotne čeljusti, međučeljusnim odnosima, visini međučeljusnog prostora, okluziji i artikulaciji, fizionomiji, činu gutanja, fonaciji i temporomandibularnom zglobu (16).

Gubitak zuba uzrokuje promjene na odgovarajućem dijelu alveolarnog nastavka. Pritom se alveola izgubljenog zuba resorbira, a tijek i iznos resorpcije su individualno različiti (Slika 1.). Iznos resorpcije ovisi o prethodnom stanju zuba pa će resorpcija biti brža i obilnija ako je postojala parodontna bolest.

Resorpcija kosti nije samo horizontalna već i vertikalna, što je uvjetovano anatomskom građom i to u onim dijelovima čeljusti gdje je kompaktna kost slabije razvijena. U gornjoj čeljusti kost je kompaktnija prema nepcu, što sprečava resorpciju s te strane i prevladava resorpcija vestibularnog dijela. U donjoj čeljusti smjer resorpcije je suprotan kako je kost kompaktnija izvana. Smjeru resorpcije pogoduje i anatomski položaj alveolarnog nastavka koji je na gornjoj čeljusti usmjeren prema unutra, a na donjoj prema van. Zbog toga se nakon većih vertikalnih resorpcija nerijetko mijenjaju međučeljusni odnosi, međutim te su promjene uočljivije kod potpunog gubitka zuba (16).

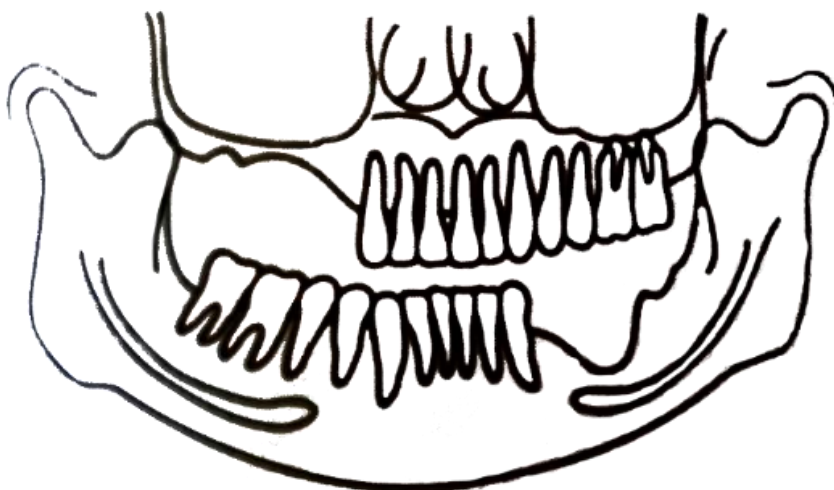
Prekidom zubnog niza i gubitkom kontaktnih točaka nestaje oslonac protiv horizontalnih sila pa se susjedni zubi pomiču, naginju, izvrću i rotiraju prema slobodnom prostoru. Stupanj tih promjena ovisi o stanju parodonta zuba, pritom se prednji zubi i premolari pomiču distalno, a molari u mezijalnom smjeru. Pomicanje je progresivno, nestaju fiziološki odnosi među zubima i stvaraju se predilekcijska mjesta za nakupljanje hrane i plaka, što može rezultirati nastankom aproksimalnog karijesa i gingivitisa, odnosno kasnije parodontitisa. U suprotnoj čeljusti pomiču se i antagonistički zubi koji su izgubili kontaktnu točku te izrastaju u slobodni prostor do uspostavljanja ponovnih kontakata. Gubitkom odnosno naginjanjem molara i premolara snizuje se međučeljusni prostor. Ponekad sniženje okluzije može biti izazvano intruzijom zuba u alveolu kao posljedica preopterećenja zuba jer je žvačni tlak koncentriran na premali broj zuba. Osim gubitka visine okluzije, mijenjaju se i horizontalni međučeljusni odnosi što je posljedica pomaka donje čeljusti u distalnom smjeru, iz neutrookluzije nastaje distokluzija (16).

Dolazi do promjena u fizionomiji, skraćuje se donja trećina lica, nazolabijalna i mentolabijalna brazda su izraženije, brada se izbočuje, usne se istanjuju i uvlače, lice dobiva starački izgled. Kao posljedica tih promjena nastaje asimetrija lica. Zbog snižene se okluzije ponekad koža lica uvlači te se stvaraju nabori i ragade u kutovima usnica (Slika 2.).

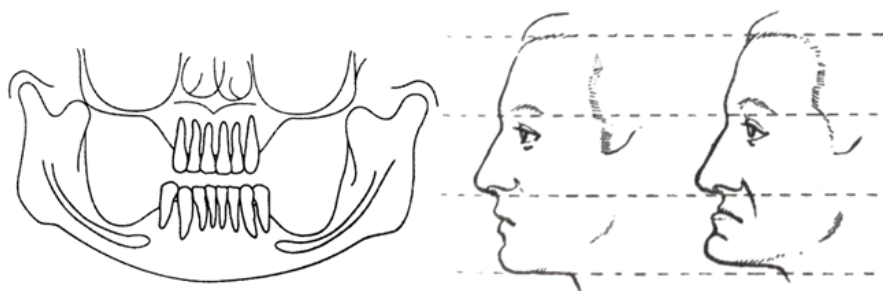
Snižavanje visine zagriža otežava refleks gutanja pa si pacijenti često pomažu tako što guraju jezik između zubnih lukova ili ga naslanjaju na nepce.

Kako jasan izgovor ovisi o prisutnosti prednjih zuba i njihovu položaju, s gubitkom zuba dolazi do promjene izgovora glasova koji nastaju naslanjanjem jezika na lingvalnu plohu zuba. To često rezultira nejasnim izgovaranjem glasa "s", što se naziva sigmatizam (16).

Gubitkom zuba dolazi do funkcionalnih promjena u zglobu. U većini slučajeva gubitak stražnjih zuba uzrokuje distalni pomak mandibule, a time se mijenja i položaj kondila u zglobnoj jamici. Takav položaj kondila je nefiziološki i pritom se stvara preveliki pritisak na zglobni disk koji atrofira i mijenja položaj iz centričnog u ekscentrični. Tijekom vremena pregrađuje se i zglobna jamica uslijed neravnomjernog pritiska kondila. Nastaju osteoartrotkse promjene koje mogu davati simptome boli i pucketanja u zglobu, palpatorno bolnog zgloba, zujanja u ušima i slabljenja sluha te glavobolja oko očiju, na tjemenu i zatiljku zbog pritiska na aurikulotemporalni živac (16).



Slika 1. Djelomična bezubost



Slika 2. Promjene u fizionomiji uslijed djelomičnog gubitka zuba

2.3. Klasifikacija djelomične bezubosti

Postoji više od 65.000 potencijalnih kombinacija djelomičnog gubitka zuba u gornjem i donjem zubnom luku (17). Radi lakšeg snalaženja, dijagnostike i planiranja terapije, potrebna je sistematizacija bezubih stanja (15).

Iako je bilo raznih pokušaja klasifikacije djelomične bezubosti (Kennedy, 1925., Wild, 1950., Steinhart, 1951., Eichner, 1962. itd.) ni dandanas nema jedne univerzalne koja će zadovoljiti sve mogućnosti i koja je jedinstveno prihvaćena (15). Osim topografskog aspekta bezubog prostora, u klasifikaciji bi trebale biti sadržane informacije o stanju susjednih zuba, zuba antagonista, stanju bezubog grebena i optimalnom terapijskom rješenju. Jednostavnost topografskih klasifikacija leži u sjeni male količine podataka koje pružaju kliničarima (18).

S ciljem sadržavanja što više podatka, Američka škola protetičara (ACP) razvila je klasifikacijski sustav djelomične bezubosti temeljen na dijagnostičkim nalazima i procjeni sljedećih kriterija:

- lokacije i opsega bezubih područja
- stanja preostalih zuba
- okluzije
- stanja rezidualnih grebena.

Cilj je određivanja protetskog dijagnostičkog indeksa (PDI) odabir najprikladnije terapije za rješavanje kliničkih stanja pacijenata. Definirane su četiri kategorije djelomične bezubosti, od klase I do klase IV:

- Klasa I – karakterizirana minimalno ugroženim zubima i potpornim anatomskim strukturama. Svi kriteriji su povoljni.
- Klasa II – karakterizirana umjereno ugroženim zubima i potpornim anatomskim strukturama. Ova klasa prikazuje nastavak fizičke degradacije jednog ili više od četiri kriterija.
- Klasa III – karakterizirana uglavnom ugroženim zubima i potpornim anatomskim strukturama. Ova klasa zahtijeva ponovnu uspostavu cijele okluzijske sheme bez promjene vertikalne dimenzije okluzije sa ili bez dodatne lokalne terapije.
- Klasa IV – karakterizirana teško ugroženim zubima i potpornim anatomskim strukturama koje zahtijevaju ponovno uspostavljanje cijele okluzijske sheme s promjenom vertikalne dimenzije okluzije.

Ove smjernice imaju cilj pomoći kliničarima u određivanju terapije, a dijagnostičke kategorije pomažu u standardizaciji liječenja i daju nam podatke o ishodu liječenja ovisno o dijagnozi (19).

2.4. Terapijske mogućnosti sanacije djelomične bezubosti

Zamjena nedostajućeg zuba postala je jedna od najvažnijih potreba pacijenata kako bi vratili estetiku i/ili funkciju. Dostupni su mnogi načini liječenja i svaki od njih ima svoje prednosti i nedostatke (20). Nedostajuće zube moguće je nadoknaditi mostom sidrenim na zubima nosačima, djelomičnom protezom te protetskim radom nošenim implantatima (Tablica 1.) (21). Postoji nekoliko čimbenika koji utječu na konačnu odluku o liječenju, a najvažniji su biomehanički čimbenici, a zatim parodontni, estetski i financijski (21-23).

U mnogim slučajevima, ako postoji više mogućnosti liječenja, konačna nadoknada ovisi o pacijentovoj odluci, financijskom stanju ili o utjecaju pacijentova spola, dobi, javne svijesti i znanja pacijenata. Stoga je nužno razumjeti potrebe i zahtjeve bolesnika te odrediti vrstu liječenja koja osigurava pacijentovo zadovoljstvo. Često se trošak liječenja smatra glavnom odrednicom i nalazi se ispred oralnog zdravstvenog statusa i sklonosti pacijenta. Bol i dentalna

fobija također se smatraju važnim faktorima i mogu utjecati na pacijentovu odluku da se uopće ne liječi (22, 23).

Odluke o liječenju ne mogu se donositi na temelju kliničkog pregleda ili samog stajališta, već se trebaju donositi u razgovoru i u bliskoj suradnji s pacijentima (24). Svim oblicima liječenja treba prethoditi pacijentov pristanak koji se dobiva nakon što je on obaviješten o indikacijama za postupak, ciljevima liječenja, benefitima i rizicima postupka, čimbenicima koji mogu utjecati na poznate rizike i komplikacije, mogućnostima liječenja te potrebi za mogućim zamjenama i revizijama (19).

Tablica 1. Terapijske mogućnosti nadoknade izgubljenih zuba.

Preuzeto i prilagođeno iz (21).

	MOST SIDREN NA ZUBIMA NOSAČIMA	DJELOMIČNA PROTEZA	MOST SIDREN NA KONVENCIONALNIM IMPLANTATIMA
RASPON BEZUBOG PODRUČJA	<ul style="list-style-type: none"> • stražnji raspon: do 2 zuba • incizivi: do 4 zuba 	<ul style="list-style-type: none"> • stražnji raspon veći od raspona postojećih zuba • prednji raspon veći od 4 inciziva • kanin + 2 ili više susjednih zuba 	<ul style="list-style-type: none"> • jedan zub • raspon od 2 do 6 zubi
OBLIK RASPONA	<ul style="list-style-type: none"> • obično postoji distalni nosač, ali može se izraditi kratak privjesni most 	<ul style="list-style-type: none"> • manjak distalnih zuba nosača • više bezubih prostora ili obostrano bezubi prostori 	<ul style="list-style-type: none"> • manjak distalnih zuba nosača • središnji nosač u rasponu 3 + jedan međučlan • svi nosači na krajevima mosta i kao član dužih raspona
STANJE ZUBA NOSAČA	<ul style="list-style-type: none"> • odlično rješenje ako nosači trebaju nadomjestak • nevitralni zubi mogu se koristiti ako imaju dovoljno zubnog tkiva krune 	<ul style="list-style-type: none"> • kratke kliničke krune • nedostatni zubi nosači 	<ul style="list-style-type: none"> • potencijalni nosači bez oštećenja se ne oštećuju
POLOŽAJ ZUBA NOSAČA	<ul style="list-style-type: none"> • nagib manji od 25 stupnjeva može se prilagoditi brušenjem 	<ul style="list-style-type: none"> • nagnuti nosači nisu smetnja • izrazito divergentan smjer zuba nosača 	<ul style="list-style-type: none"> • određivanje položaja implantata/nosača zahtijeva usklađenost protetičara i kirurga
STANJE PARODONTA	<ul style="list-style-type: none"> • dobra potpora alveolarne kosti • omjer krune i korijena 1:1 ili bolji • bez pokretljivosti • pogodan oblik korijena • osigurava stabilnost 	<ul style="list-style-type: none"> • mogućnost uporabe sekundarnih nosača kad su oslabljeni primarni nosači 	<ul style="list-style-type: none"> • gusta kost
STANJE BEZUBOG GREBENA	<ul style="list-style-type: none"> • umjerena resorpcija • bez velikih oštećenja tkiva 	<ul style="list-style-type: none"> • velik gubitak zuba na bezubom grebenu 	<ul style="list-style-type: none"> • širok, ravan greben

3. BIKORTIKALNI IMPLANTATI

3.1. Koncept bikortikalne implantologije

Bikortikalna implantologija, također poznata kao bazalna implantologija, implantološki je sustav koji koristi bazalni, kortikalni dio kosti za retenciju zubnih implantata (25).

Bazalna kost definirana je kao koštano tkivo gornje i donje čeljusti koje leži u podlozi alveolarnog (26). Relativno je fiksna i nepromjenjiva struktura maksile i mandibule te pruža izvrsnu kvalitetu kosti tijekom cijelog života (27).

Konvencionalni implantati retiniraju se u alveolarnoj kosti koja je sklona resorpciji uslijed gubitka zuba i funkcije. Činjenica da je bazalna kost prisutna tijekom cijeloga života omogućuje postavljanje implantata u područja koja su nedostupna za tradicionalne implantate. Ovako postavljeni implantati imedijatno se opterećuju. Budući da se bazalna implantologija temelji na principima i pravilima ortopedske kirurgije, bazalni implantati često se nazivaju „ortopedskim implantatima” kako bi se naznačila jasna razlika između njih i konvencionalnih zubnih implantata (25).

Osnovni postulati koji se primjenjuju u ortopedskoj kirurgiji su mehanička retencija i kortikalno sidrenje u kosti otpornoj na resorpciju, pritom izbjegavajući sidrenje u nepouzdana spongiozni dio kosti. Kod liječenja prijeloma dugih kostiju, ortopedski vijci postavljaju se neparalelno s ležištem u kortikalnoj kosti te se imedijatno povezuju osteosintetskom pločicom. Također, izbjegava se paralelna postava implantata budući da neparalelni, divergentni implantati povezani pločicom umanjuju mogućnost slabljenja kosti i čine dobru makroretenciju unutar kosti koja povećava stabilnost prema opterećenjima iz svih smjerova (28).

Princip liječenja imedijatnim opterećenjem već je dugi niz godina praksa u ortopedskoj kirurgiji. Nakon totalne endoproteze npr. kuka ili koljena od pacijenata se zahtijeva da ga odmah počne koristiti i da se polako vraća svakodnevnim aktivnostima (25, 28).

Imedijatnim povezivanjem i opterećenjem pri kirurškom zbrinjavanju fraktura vanjskim ili unutarnjim fiksatorima izbjegavaju se daljnji zahvati koji nose dodatni rizik od nastanka infekcije, tj. osteomijelitisa kosti. Iz tog razloga jasno je definiran cilj obavljanja jednog kirurškog zahvata kojim se vraća funkcija operiranog zgloba (28).

3.2. Razvoj dizajna bikortikalnih implantata

Prvi jednodijelni implantat razvio je i upotrijebio dr. Jean-Marc Julliet 1972. godine. U isto vrijeme dr. Garbaccio predstavlja koncept bikortikalizma, ideju korištenja kortikalnog dijela kosti karakteriziranog drukčijom strukturom i stupnjem mineralizacije u odnosu na trabekularnu kost (29). Sredinom 80-ih godina prošlog stoljeća dr. Gerard Scortecchi razvija „diskimplantate“ te dodaje unutarnju i vanjsku vezu za protetsku suprastrukturu. Skupina njemačkih stomatologa 90-ih godina nastavlja razvijati Scortecchijeve ideje, što rezultira nastankom modernih bikortikalnih implantata (8, 25).

Tijekom godina razvoja bikortikalni implantati doživljavaju mnoge preinake u dizajnu, veličini i površini implantata. Okrugla bazna ploča dobiva rubove koji sprečavaju ranu rotaciju implantata u kosti prije integracije, predstavljena je bazna ploča rezistentna na lom, zone savijanja u vertikalnoj osi implantata te bikortikalni implantati vijak-tipa (8).

Čest uzrok neuspjeha konvencionalnih dvodijelnih i trodijelnih sustava implantata jest pojava infekcije na pripoju različitih dijelova implantata, što može rezultirati periimplantitisom i u konačnici odbacivanjem implantata. Bikortikalni implantati specifičnog su dizajna. Njihovo tijelo, vrat i abutment (nadogradnja) čine jedinstvenu cjelinu. Visokopoliranih su površina, čime je smanjena mogućnost adherencije bakterija i infekcije, tj. smanjenja je mogućnost nastanka periimplantitisa. Dizajn je razvijen tako da ostavlja dovoljno elastičnosti za razvoj i funkcionalnu stimulaciju kosti (30, 31).

3.3. Vrste bikortikalnih implantata

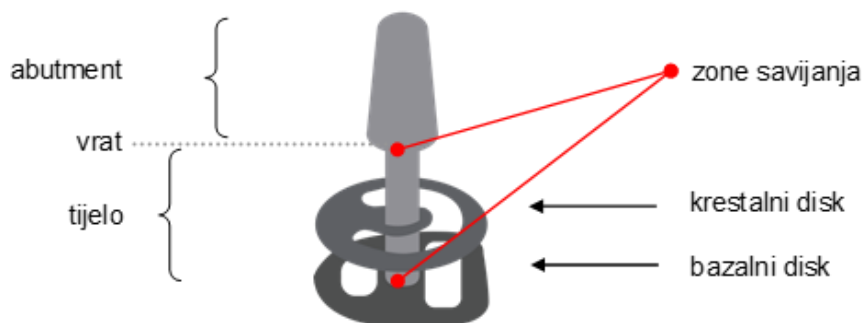
Iako izgled bikortikalnih implantata može varirati, svi oni pripadaju istoj skupini oseointegrirajućih implantata (25).

3.3.1. Lateralni bikortikalni implantati s diskom (BOI)

Implantat je građen od bazne ploče, tj. diska koji se usađuje u kortikalni dio kosti, tijela implantata s dvije zone savijanja i abutmenta (Slika 3.) (31). Ugrađuje se u kost s lateralnog aspekta nakon odizanja punog mukoperiostalnog režnja (28).

Za implantaciju u fronti, ako postoji dovoljno prostora u vertikali, prvi izbor su implantati s dva diska. Glavna funkcija bazalnog diska je povećanje kontakta između kosti i implantata te stvaranje mogućnosti veće primarne stabilnosti, a kresalni disk pruža dodatnu stabilnost implantatu. Funkcija kresalnog diska vremenski se smanjuje kako bazalni disk postaje potpuno oseointegriran te doseže maksimalnu sposobnost podnošenja opterećenja. Mastikatorne sile prenose se na baznu ploču i na kortikalni dio kosti. Bazalni disk promjera je 9 mm ili 10 mm, a kresalni 7 mm. Ako je količina kosti premala i ne dopušta uporabu BOI implantata s dva diska, mogu se koristiti BOI implantati s jednom baznom pločom promjera između 7 mm i 9 mm i tijelom dužine 8 mm do 13,5 mm. U stražnjoj regiji obično se koriste implantati oblika bazne ploče promjera 9 mm do 10 mm ili 10 mm do 14 mm s tijelom dužine 10 mm do 13,5 mm ovisno o količini dostupne kosti i vertikalnoj dimenziji koju želimo postići (31).

BOI implantati zahtijevaju minimalnu visinu kosti od 3 mm, što predstavlja terapijsku mogućnost za gotovo svakog pacijenta bez augmentacije grebena, posebice u visokorizičnih skupina kao što su pušači i dijabetičari. Vrat ovih implantata može se savijati kako bi se postigla paralelnost abutmenta i omogućio dosjed protetskog rada (31).



Slika 3. Dijelovi BOI implantata

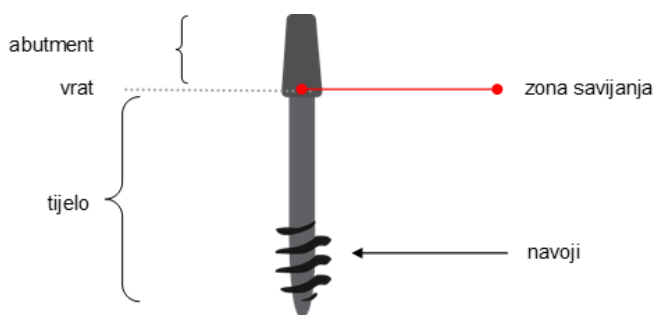
3.3.2. Bikortikalni implantati vijak-tipa (BCS)

BCS implantati također prenose žvačno opterećenje duboko u kost, obično u suprotni kortikalis, a potpuna oseointegracija duž uzdužne osi nije preduvjet za uspjeh. Dizajnirani su tako da se na vrhu implantata nalaze agresivni navoji koji omogućuju makrofikciju i retenciju te sudjeluju u prijenosu opterećenja. Zona savijanja nalazi se u blizini abutmenta na transmukoznom dijelu (Slika 4.). BCS implantati također se mogu koristiti za imedijatnu implantaciju neposredno nakon ekstrakcije zuba (32, 33).

BCS implantati dostupni su u različitim veličinama, promjera od 3,6 mm do 12 mm te dužina od 10 mm do 38 mm, što omogućuje njihovo postavljanje u gotovo svim situacijama, neovisno o količini dostupne kosti. U lateralnom segmentu obično se koriste širi i kraći BCS implantati, promjera 5,5 mm i dužine 10 mm do 14 mm. U prednjoj regiji koriste se BCS implantati promjera 3,5 mm do 5,5 mm i dužine 23 mm do 29 mm (27, 34).

Neki su proizvođači promijenili dizajn implantata postavivši navoje pod kutom pa osim mehaničke retencije i fiksacije navoji stvaraju kompresiju. Primjena kompresivnih vijaka temelji se na principu lateralne kondenzacije spongioze kosti što dovodi do njezine „kortikalizacije” (25, 35).

Postupak implantacije ovih jednodijelnih implantata identičan je kao i kod konvencionalnih dvodijelnih implantoloških sustava samo bez odizanja mukoperiostalnog režnja. Postupak je minimalno invazivan i provodi se transgingivalno tzv. *flapless* tehnikom. Pri implantaciji nastoji se doći do nasuprotne kompakte. Koristeći poseban ručni instrument koji se naziva „tragač položaja” (*pathfinder*), određujemo ispravan pravac postavljanja implantata. „Tragačem položaja” oprezno se određuje položaj kosti koju potom probijamo, a oštar zvuk znak je da smo probili kompaktu. Nakon toga, ručnim instrumentom (*Twist Drill*) i svrdlom veličine 2 mm nastavlja se priprema ležišta implantata (32).



Slika 4. Dijelovi BCS implantata

3.3.3. Zigomatični implantati (ZSI)

ZSI implantati sidre se kortikalno u zigomatičnoj kosti. Postavljaju se transsinusalno, ispod *crista zygomaticoalveolaris*, unutar alveolarne kosti maksile. Ovisno o anatomiji, glatki, visokopolirani dijelovi smještaju se ispod Schneiderove membrane ili ispod oralne mukoze. Dostupni su u rasponu dužina od 35 mm do 50 mm. Zona savijanja omogućuje postavljanje implantata s palatinalne strane alveolarnog grebena maksile i naknadno savijanje u odgovarajući položaj (36, 37). Rezultati brojnih radova dokazuju da ZSI implantati predstavljaju održivu kiruršku opciju zadovoljavajuće rehabilitacije oralne funkcije u slučajevima velikih maksilarnih defekata nakon opsežnih resekcija maksile zbog oralnog karcinoma (38-40).

3.4. Prednosti bikortikalne implantologije

Neke od prednosti upotrebe bikortikalnih naspram konvencionalnih sustava implantata jesu:

- Minimalno invazivan pristup – u većini slučajeva bikortikalne implantate moguće je postaviti na minimalno invazivan način bez odizanja režnja i uz minimalno rezanje kosti. Ovakav pristup znatno smanjuje postoperativni edem i ubrzava cijeljenje te očuvanje periosta omogućuje bolju prokrvljenost područja, što smanjuje mogućnost resorpcije.
- Sidrenje u bazalnoj kosti – bazalna kost zbog svoje je visoke mineraliziranosti otpornija na resorpciju i bolje podnosi biomehaničko opterećenje.
- Jednodijelni implantati – dizajn implantata pri kojem su tijelo i abutment stopljeni u jednu cjelinu. Kod dvodijelnih i trodijelnih sustava problemi najčešće nastaju na spojevima pojedinih dijelova.
- Smanjena incidencija periimplantitisa – hrapave površine i spojevi kod višedijelnih sustava najčešći su lokaliteti koji pogoduju naseljavanju bakterija, što posljedično dovodi do razvoja infekcije i periimplantitisa, ujedno najčešćeg uzroka neuspjeha terapije. Bikortikalni implantati visoko su polirani čime je smanjena mogućnost periimplantitisa za čak 98 %.
- Imedijatno opterećenje – protetski nadomjestak se cementira u roku od 72 h od postavljanja implantata.
- Medicinski kompromitirani bolesnici – visoka stopa uspješnosti liječenja postiže se kod pacijenata s kontroliranim dijabetesom, pušača i oboljelih od kroničnih destruktivnih

- parodontnih bolesti u kojih terapija konvencionalnim implantatima ne bi bila uspješna (25, 28, 32, 34).
- Izbjegavanje dodatnih kirurških postupaka – dodatni postupci produljuju vrijeme terapije i povećavaju ukupne troškove. Svi su pacijenti kandidati za terapiju neovisno o stupnju resorpcije kosti. U istom posjetu moguća je ekstrakcija zuba i postavljanje implantata, čak i u parodontopatičnih zuba. Svaki kirurški postupak ima svojih prednosti i nedostataka koji se moraju pažljivo procijeniti prije zahvata. Štoviše, još nije poznato jesu li neki kirurški postupci koji se široko koriste u kliničkoj praksi, kao što su augmentacija atrofičnih grebena i sinus lift, doista korisni za poboljšanje dugoročnog opstanka implantata (Tablica 2.). Prioritet treba dati postupcima koji su jednostavniji i manje invazivni, uključuju manje rizika od nastanka komplikacija i postižu svoje ciljeve u najkraćem vremenskom periodu (Slika 5.) (41).

Tablica 2. Komparacija stopa preživljavanja implantata, resorpcije grafta i komplikacija pojedinih kirurških tehnika. Preuzeto i prilagođeno iz (41).

KIRURŠKA TEHNIKA	PROSJEČNA STOPA PREŽIVLJAVANJA IMPLANTATA	PROSJEČNA RESORPCIJA GRAFTA	PROSJEČNA STOPA KOMPLIKACIJA
HORIZONTALNA BLOK AUGMENTACIJA	99 % (97-100)	22 %	4 %
VERTIKALNA BLOK AUGMENTACIJA	85 % (76-100)	38 %	30 %
HORIZONTALNI <i>GBR</i>	98 % (77-100)	14 %	40 %
VERTIKALNI <i>GBR</i>	98 % (92-100)	n.p.	21 %
TRANSKRESTALNI SINUS LIFT	96 % (83-100)	18 %	5 %
DISTRAKCIJSKA OSTEOGENEZA	96 % (88-100)	11 %	25 %
LE FORT I OSTEOTOMIJA	88 % (60-95)	n.p.	12 %
<i>RIDGE – SPLIT</i> TEHNIKA	94 % (91-97)	14 %	19 %
TRANSPOZICIJA DONJEG ALVEOLARNOG ŽIVCA	93 % (88-100)	nema grafta	23 %
KRATKI IMPLANTATI	97 % (74-100)	nema grafta	bez komplikacija
ZIGOMATIČNI IMPLANTATI	98 % (82-100)	nema grafta	14 %

GBR (engl. *Guided bone regeneration*) – vođena regeneracija kosti; n.p. – nema podataka

BIKORTIKALNI IMPLANTATI	FAZA	KONVENCIONALNI IMPLANTATI
<ul style="list-style-type: none"> • Pregled • Dijagnostički postupci (snimka zuba, kompjutorska tomografija, otisci) • Plan terapije 	1	<ul style="list-style-type: none"> • Pregled • Dijagnostički postupci (snimka zuba, kompjutorska tomografija, otisci) • Plan terapije
<ul style="list-style-type: none"> • Priprema usne šupljine: uklanjanje zuba i zaostalih korijena <ul style="list-style-type: none"> a) mirovanje i cijeljenje ili b) ugradnja implantata u ekstrakcijsku alveolu • uzimanje otisaka za izradu protetskog rada • kontrolna snimka 	2	Priprema usne šupljine, uklanjanje zuba i zaostalih korijena
Proba metala (na dan ugradnje implantata ili sutradan)	3	Koštana augmentacija / sinus lift (ako postoje indikacije)
Cementiranje protetskog rada (2-3 dana poslije ugradnje implantata)	4	Ugradnja implantata
/	5	3-5 mjeseci "vrijeme zarastanja" za (postupnu) integraciju implantata u spongioznu kost
/	6	Otkrivanje implantata, ugradnja gingiva formera
/	7	Otisci za protetski rad
/	8	Cementiranje protetskog rada
1 - 5 dana	Trajanje tretmana	4 - 24 mjeseca
3 - 4	Broj posjeta	8 - 25

Slika 5. Komparacija bikortikalne i konvencionalne implantologije.

Preuzeto s dopuštenjem autora: izv. prof. dr. sc. Dino Buković.

3.5. Nedostaci bikortikalne implantologije

Neki nedostaci bikortikalnih naspram konvencionalnih sustava implantata su:

- Univerzalni abutmenti – nakon postavljanja, jednodijelne implantate moguće je savijati i oblikovati jedino u ustima, što ponekad predstavlja dug proces obrade koji prvenstveno nije ugodan za pacijenta. Pri brušenju abutmenta nastaje titanska prašina te postoji mogućnost narušavanja primarne stabilnosti implantata i u konačnici ishoda terapije.
- Manja površina – bikortikalni implantati tanji su od konvencionalnih implantata, time je smanjena njihova površina, što uzrokuje potrebu za većim brojem implantata. Dok je kod konvencionalnih sustava dovoljno šest implantata za nošenje fiksnoprotetskog rada, kod bikortikalnog sustava potrebno je 10 do 12 implantata.
- Zahtijeva visoku prilagođenost i usklađenost dentalnog laboratorija (42, 43).

4. TERAPIJA DJELOMIČNE BEZUBOSTI BIKORTIKALNIM IMPLANTATIMA

4.1. Planiranje terapije

4.1.1. Koštane strukture pogodne za smještaj implantata

Resorpcija alveolarnog grebena nakon gubitka zuba predstavlja kronični i progresivni proces pregradnje kosti. Opsežno resorbiran greben otežava mogućnost protetske rehabilitacije djelomične bezubosti. Resorpcija je multifaktorijski proces, a čimbenike koji na nju utječu dijelimo na lokalne i sistavne (44-47).

Smatra se da su lokalni čimbenici koji pridonose resorpciji sljedeći:

- uvjeti nakon vađenja jednog ili više zuba (kakvoća, veličina i oblik rezidualnoga grebena, hvatište mišića i sl.)
- trajanje bezubosti
- žvačni stres koji se prenosi na bezubi greben.

Neki od sustavnih čimbenika su:

- dob
- spol
- prehrana (Ca i vitamin D)
- hormonski poremećaji
- metaboličke bolesti kosti (generalizirana skeletalna osteoporoza)
- uzimanje hormona ili nekih lijekova
- poslijemenopauzalna hormonska neravnoteža u žena (48).

Početak resorpcije grebena nastupa nakon gubitka zuba i pripadajućeg parodonta koji ima sposobnost formiranja kosti. Gubitkom parodonta dolazi do smanjenja metabolizma u alveolarnome grebenu te počinje biokemijska resorpcija kosti uzrokovana endotoksinima iz dentalnoga plaka, čimbenicima aktivacije osteoklasta, prostaglandinima te humanim stimulirajućim čimbenicima resorpcije alveolarne kosti (48).

Prema Klemettijevim istraživanjima, alveolarni dio mandibule resorbira se prvi, a bazalni dio ostaje stalan i na njega ne utječu ni postmenopauza ni osteoporoza. Kao mogući razlog navodi

se funkcionalni utjecaj žvačnih mišića (49, 50). Resorptivne promjene na grebenu nakon vađenja ovise i o broju i položaju preostalih zuba u čeljusti. Prema Klemettijevim istraživanjima, ako u frontalnom dijelu mandibule preostanu zubi, žvačne sile u distalnom dijelu mandibule nisu toliko jake da izazovu opsežniju resorpciju. Međutim, nakon ekstrakcije frontalnih zubi mandibule distalno područje mandibule počinje se više upotrebljavati pa je time i resorpcija veća. Jedan od razloga je promjena mišićne funkcije nakon ekstrakcije zuba koja uvelike utječe na vrijednosti gustoće kosti u dijelovima gdje se nalaze hvatišta mišića (51).

Prema nekim autorima, gubitak kosti najizraženiji je u prve dvije godine od ekstrakcije zuba te se nakon toga postupno stabilizira. U tom periodu redukcija alveolarnoga grebena može se opisati kao resorptivna atrofija, fiziološka reakcija na gubitak funkcije i neaktivnost uzrokovana gubitkom zuba. Resorpcija grebena nakon ekstrakcije zuba nije jednakog intenziteta u svim dijelovima kosti (52, 53).

Stabilna područja u čeljusnim kostima i kostima lica koja nisu podložna resorpciji te kao takva pogodna za sidrenje bikortikalnih implantata su:

- bazalna područja u maksili i mandibuli
- *spina nasalis anterior*
- pterigoidni nastavak sfenoidne kosti
- zigomatična kost
- *linea obliqua mandibulae*
- kost poda nosne šupljine
- *crista zygomaticoalveolaris*.

Neki pacijenti i nakon izražene atrofije zadržavaju dijelove kosti, što se također može ubrojiti u stabilna područja. Prvenstveno se to odnosi na lako dostupno područje kaudalno od hvatišta milohioidnog mišića na lingvalnoj strani mandibule (34).

Za sidrenje implantata u gornjoj čeljusti moguće je koristiti kortikalna područja koja se nalaze izvan maksile, prvenstveno zigomatičnu kost i pterigoidni nastavak sfenoidne kosti (54). Zigomatična kost zbog visoke koštane gustoće, do 98 %, predstavlja vrlo vrijednu alternativu sidrenju implantata. Tehniku je prvi put predstavio Branemark 1988. godine, a 1998. objavljeni su rezultati koje govore u prilog visoke stope uspješnosti od 97 % (55, 56).

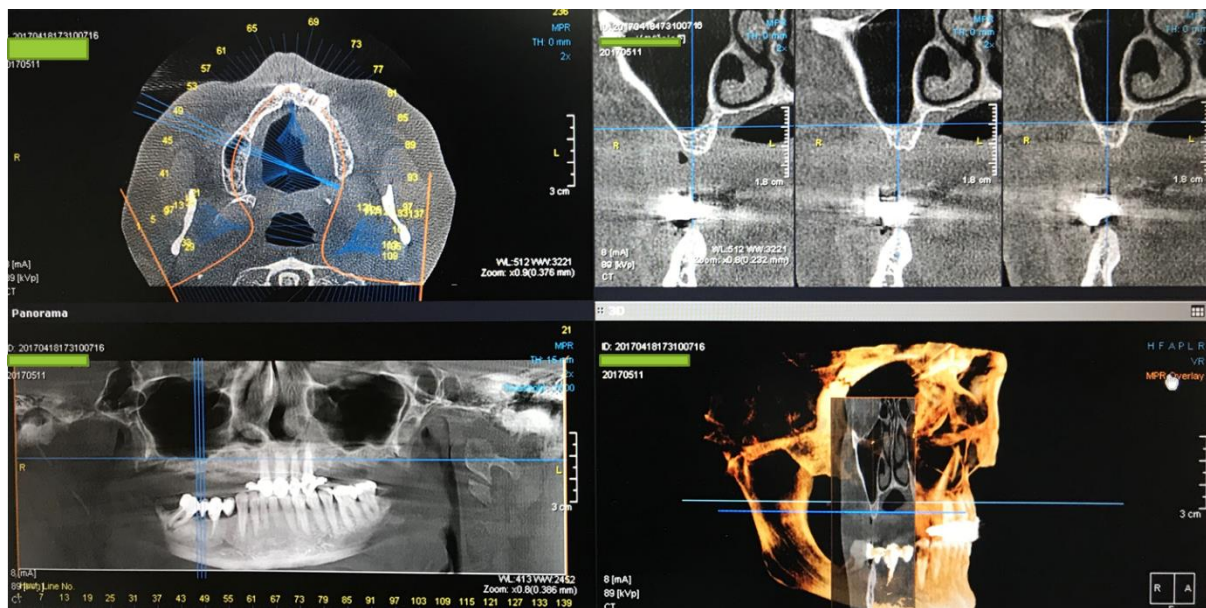
Postavljanje tubero-pterigidnih implantata nešto je zahtjevnije jer je riječ o području koje nije direktno vidljivo tijekom kirurškog zahvata (54). Pri implantaciji, orijentir je hamulus pterigidnog nastavka uz promatranje anatomije distalnog područja maksile. Također, u većini slučajeva moguće ih je postaviti bez odizanja mukoperiostalnog režnja. Implantacija se obavlja pod kutom od prosječno 20-45 stupnjeva u meziodistalnom smjeru promatrajući s prednje strane. Kod tubero-pterigidnih implantata moguće je koristiti četiri kortikalna područja za sidrenje: krestalni i distalni korteks maksile te prednji i stražnji korteks pterigidnih nastavaka (57-62).

4.1.2. Radiološka analiza

Među prvim koracima rehabilitacije djelomične bezubosti bikortikalnim implantatima, uz anamnezu i klinički pregled, svakako je radiološka analiza. U implantologiji su najzastupljeniji ortopantomogram, kao dvodimenzionalna tehnika snimanja, i CBCT kao trodimenzionalna tehnika. Za planiranje terapije velika se prednost daje CBCT-u zbog mogućnosti prikazivanja u brojnim ravninama i slojevima, što olakšava rad kliničarima. Nedostaci ortopantomograma su: nedostatak treće dimenzije, distorzija slike te nemogućnost preciznog mjerenja anatomskih struktura. (63)

Radiološka analiza korisna je u tri faze terapije:

- Faza 1: preoperativno snimanje – određuje se količina, kvaliteta i angulacija kosti; odnos kritičnih struktura i implantata; prisutnost ili odsutnost bolesti na mjestu kirurškog zahvata (Slika 6.).
- Faza 2: intraoperativno snimanje – procjenjuje kirurški zahvat tijekom i neposredno nakon operacije, pomaže u optimalnom pozicioniranju i orijentaciji dentalnih implantata te utvrđuje fazu cijeljenja i integracije implantata.
- Faza 3: postoperativno kontrolno snimanje – započinje odmah nakon postave protetskog rada i nastavlja se sve dok je implantat u čeljusti. U ovoj fazi procjenjuju se, ako postoje, promjene u koštanim strukturama, uključujući razinu krestalne kosti oko implantata, te stanje i prognoza terapije (64).



Slika 6. Preoperativna CBCT snimka.

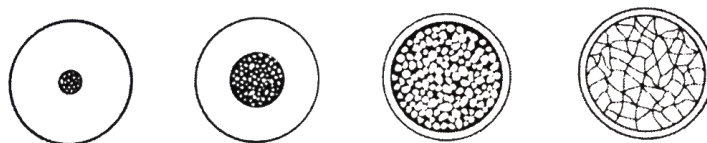
Preuzeto s dopuštanjem autora: izv. prof. dr. sc. Dino Buković.

4.1.3. Kvaliteta kosti

Pokazalo se da su kvaliteta i količina dostupne kosti na mjestu implantacije vrlo važni lokalni čimbenici u određivanju uspješnosti terapije. Stoga, važno je znati količinu i kvalitetu kosti kod planiranja implantološke terapije (65, 66).

Lekholm i Zarb donose klasifikacijski sustav kvalitete kostiju na temelju radiološkog izgleda i otpora pri bušenju (Slika 7.). Razlikuju četiri kategorije:

- kost tipa 1 – gotovo cijela kost građena od homogene kompaktno kosti
- kost tipa 2 – debeli sloj kompakte okružuje jezgru gustu trabekularnu kost
- kost tipa 3 – tanki sloj kortikalne kosti okružuje jezgru guste trabekularne kosti
- kost tipa 4 – tanki sloj kortikalne kosti koja okružuje jezgru trabekularne kosti male gustoće i slabe čvrstoće (15, 67)



Slika 7. Klasifikacijski sustav kvalitete kosti prema Lekholmu i Zarbu

Ove razlike u kvaliteti kosti mogu biti povezane s različitim anatomskim područjima gornje i donje čeljusti. Mandibula općenito ima veću koštanu gustoću od maksile, a obje čeljusti imaju tendenciju smanjenja kortikalne debljine i povećavanja trabekularne poroznosti. Proširenje maksilarnog sinusa i resorpcija alveolarne kosti pridonose ukupnoj maksilarnoj atrofiji, dok u donjoj čeljusti atrofija napreduje kaudalno (68).

4.2. Koncepti implantacije

4.2.1. Nadoknada pojedinačnog zuba

Koncept nije predviđen za nadoknadu pojedinačnog zuba te se prednost daje konvencionalnim implantatima. Neki autori predlažu postavljanje dva ili tri BCS implantata te rigidno povezivanje nadomjeskom. Primjerice, pri nadoknadi donjeg prvog molara implantiraju se dva BCS implantata, po jedan u svaku alveolu. Pritom je obavezno postići sidrenje bazalnog navoja implantata. U većini slučajeva smjer implantacije je prema lingvalno kako bi se iskoristila lingvalna kompakta za sidrenje (34).

Za nadoknadu pojedinačnog zuba preporuka je koristiti kompresivne vijke.

4.2.2. Koncept implantacije za nošenje jednostranog mosta

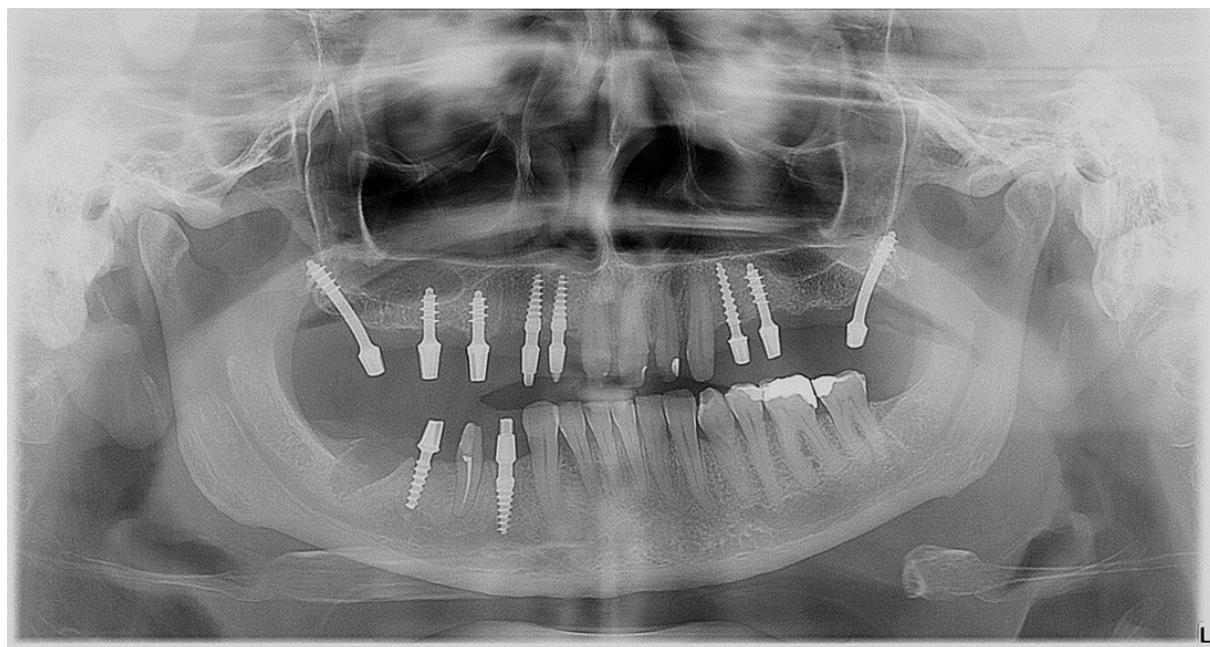
Česta indikacija za uporabu bikortikalnih implantata je distalni segment atrofične maksile i mandibule. S obzirom na to da je u tom segmentu atrofija alveolarnog grebena najčešće izražena, upotrebom bikortikalnih implantata možemo pomoći velikom broju pacijenata koji bi inače ostali nezbrinuti fiksnom nadoknadom. Ako se odlučimo za imedijatno opterećenje, moraju se uključiti najmanje tri adekvatna nosača, bilo da je riječ o implantatima ili kombinaciji s postojećim zubima (34).

Kod planiranja terapije u distalnom maksilarnom segmentu, uvijek kada nedostaje drugi i treći molar, omogućen je relativno lak pristup za postavljanje tubero-pterigoidnih implantata. Kao što je prije spomenuto, tuber se može koristiti za postavljanje još jednog posteriornog implantata, a područje prvog molara trebalo bi izbjegavati. Ispred maksilarnog sinusa potrebno je postaviti još najmanje dva implantata koji se povezuju s tubero-pterigoidnima. Time se

izbjegava postupak sinus lifta, a ujedno omogućava koncept imedijatnog opterećenja fiksnim nadomjeskom (34).

U distalnom mandibularnom segmentu moguće opcije ovise o poziciji donjeg alveolarnog živca. Kod većine pacijenata prisutno je dovoljno kosti iznad njega. Ako ovo nije slučaj, disk lateralnog bikortikalnog implantata (BOI) uvijek se može postaviti ispod živca, a živac zaobići vertikalnim dijelom implantata. Kao alternativa mogu se implantirati kratki i široki bikortikalni implantati vijak-tipa u horizontalni dio baze mandibule, u blizini milohiodne regije. Distalno od mentalnog živca može se koristiti jedan lateralni bikortikalni implantat ili dva implantata s manjim diskovima. Ovi se implantati mogu kombinirati s najmanje jednim bikortikalnim implantatom vijak-tipa (BCS) koji zaobilazi foramen mentale i sidri se u bazalnom dijelu mandibule. Obično se koriste BCS implantati dužine 20 mm ili više (Slika 8.).

Širina nadoknade na nivou okluzalnih ploha premolara ne smije prelaziti 6 mm. Na taj se način izbjegava prekomjerno opterećenje implantata i lateralne ekskurzije krunica tijekom funkcije te omogućava zbrinjavanje imedijatnim opterećenjem sa samo dva implantata. Ako nedostaje vestibularna kost u predjelu jednog od korjenova, može se primijeniti kombinacija jednog BOI i jednog BCS implantata. U tom slučaju treba posebno obratiti pažnju na bikortikalno sidrenje (34).



Slika 8. Kontrolna snimka nakon kirurškog postupka implantacije.

Preuzeto s dopuštenjem autora: izv. prof. dr. sc. Dino Buković.

4.2.3. Uključivanje preostalih zuba

Različiti su stavovi o uključivanju prirodnih zuba u protetski rad u kombinaciji s implantatima. Protivnici uključivanja zuba tvrde da se elastična svojstva zuba i implantata previše razlikuju, pritom se prvenstveno misli na gotovo ankilotičnu vezu implantata i koštanog tkiva. U proteklih 15 godina otkriveno je da kombinacija prirodnih zuba i bazalnih implantata daje dobre rezultate. Međutim, primijećeno je da su karijes i parodontne bolesti u velikom broju slučajeva bili razlog za ekstrakciju zuba, što je rezultiralo skidanjem protetskog rada i potrebom za postavljanjem dodatnih implantata. Kada se razmatra uključivanje zuba, oni moraju zdravi ili endodontski izliječeni (34).

4.3. Stabilnost implantata

4.3.1. Primarna i sekundarna stabilnost

Stabilnost implantata glavni je preduvjet za uspjeh implantološke terapije. Stabilnost može biti primarna ili sekundarna i ovisi o različitim čimbenicima.

Primarna stabilnost implantata je sila trenja između kosti i implantata. Postiže se tijekom implantacije i rezultat je biomehaničkog odnosa kosti i implantata. Primarna stabilnost ovisi o: kvaliteti i količini dostupne kosti, kirurškoj tehnici, dizajnu implantata i njegovoj površini (69).

Nakon implantacije, okolno tkivo reagira na podražaje remodelacijom kosti koja može trajati od 12 do 18 mjeseci. Međutim, pojam sekundarne stabilnosti odnosi se na razdoblje od 3 do 6 mjeseci nakon implantacije. Tijekom vremena mijenja se stabilnost implantata smještenih u trabekularnoj i kompaktnoj kosti. Promjene započinju u trabekularnoj kosti koja počinje poprimati karakteristike kompaktne kosti u područjima blizu površine implantata, što čini implantat stabilnijim. U kompaktnoj kosti, stabilnost implantata tijekom vremena se smanjuje zbog blage resorpcije kosti. Ponekad su vrijednosti sekundarne stabilnosti niže od vrijednosti primarne stabilnosti, što je rezultat blage resorpcije marginalne kosti (69).

4.3.2. Procjena stabilnosti implantata

Za ispitivanje stabilnosti implantata moguće je koristiti različite metode:

- Kirurška subjektivna procjena stabilnosti implantata temelji se na otporu tijekom bušenja kosti i postave implantata. Međutim, ova se metoda ne može objektivno prikazati.
- Vrijednost torca insercije mjeri se otpor koji se javlja tijekom implantacije, a ovisi o čvrstoći i gustoći kosti te o svojstvima implantata. Nedostatak ove metode je što ovisi o ošttrini implantata i prisutnosti tekućine tijekom preparacije. Što je implantat ošttriji ili se više tekućine nalazi na mjestu preparacije ležišta implantata, to je otpor manji. Vrijednost torca koji koristimo pri postavljanju implantata iznosi 30-50 Ncm.
- Perkusijski test uključuje perkusiju cervikalnog dijela implantata pomoću hvatala instrumenta. Zaključak o stabilnosti implantata postiže se na temelju rezonantnog zvuka.
- Ispitivanje popuštanja implantata je ispitivanje obrnutog momenta, najčešće za mjerenje sekundarne stabilnosti implantata. Ova metoda nije u uporabi jer može dovesti do nastanka mikropukotina na spoju implantata i kosti, što može rezultirati neuspjehom terapije.
- Mjerenje lateralne mobilnosti implantata u vestibulooralnom ili meziodistalnom smjeru pouzdanije je od mjerenja rotacijske mobilnosti implantata.
- Ultrazvučna analiza stabilnosti.
- Analiza stabilnosti mjerenjem rezonantne frekvencije (69).

4.4. Planiranje i izrada fiksnog nadomjeska na implantatima

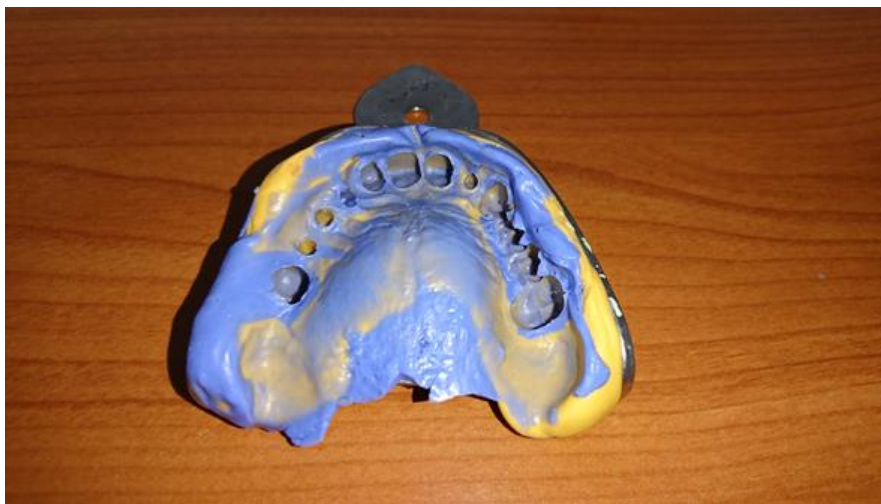
U terapiji djelomične bezubosti susreću se različita stanja koja određuju način na koji će uspostaviti međučeljusni odnosi. Kada preostali prirodni zubi imaju dovoljno okluzijskih kontakata, čime su osigurani stabilni i ispravni odnosi gornje i donje čeljusti, okluzija je prihvatljiva. To je slučaj kada je izgubljen manji broj zuba, s malim bezubim područjima, ili kada su očuvani zubi raspoređeni tako da međusobnim dodirima osiguravaju okluziju (15).

Međutim, ako među preostalim zubima gornje i donje čeljusti u zonama podupiranja nema dovoljno okluzijskih dodira, potrebna je rekonstrukcija međučeljusnih odnosa. Ako je jedna čeljust potpuno bezuba, rekonstrukcija međučeljusnih odnosa provodi se na isti način kao i kod potpune bezubosti (15).

Pritom, za uspjeh terapije imedijatnim opterećenjem, važno je dobro kontrolirati okluzijske sile kojima je opterećen most nošen implantatima:

- okluzalna ploha mora biti paralelna s Camperovom linijom
- okluzija u distalnom području mora biti u skladu sa Speeovom krivuljom
- pri lateralnim kretnjama, vertikalno odstupanje mandibule mora biti simetrično kako bi se postigla bilateralno uravnotežena mastikacija
- dužina i širina okluzalne plohe moraju biti jednake s obje strane
- treći molari moraju se ekstrahirati
- potrebno je izbjeći kontakte frontalnih zuba prilikom okluzije i tijekom lateralnih kretnji kako se ne bi razvila štetna navika žvakanja prednjim zubima koja nepovoljno utječe na posterioarne implantate (34). Otisak se uzima neposredno nakon implantacije pomoću otisnih transfera koji se natisnu na ugrađene implantate. Pri otiskivanju, obavezno se koriste visoko precizni otisni materijali, najčešće adicijski silikoni (Slika 9.). Slijedi određivanje međučeljusnih odnosa (34).

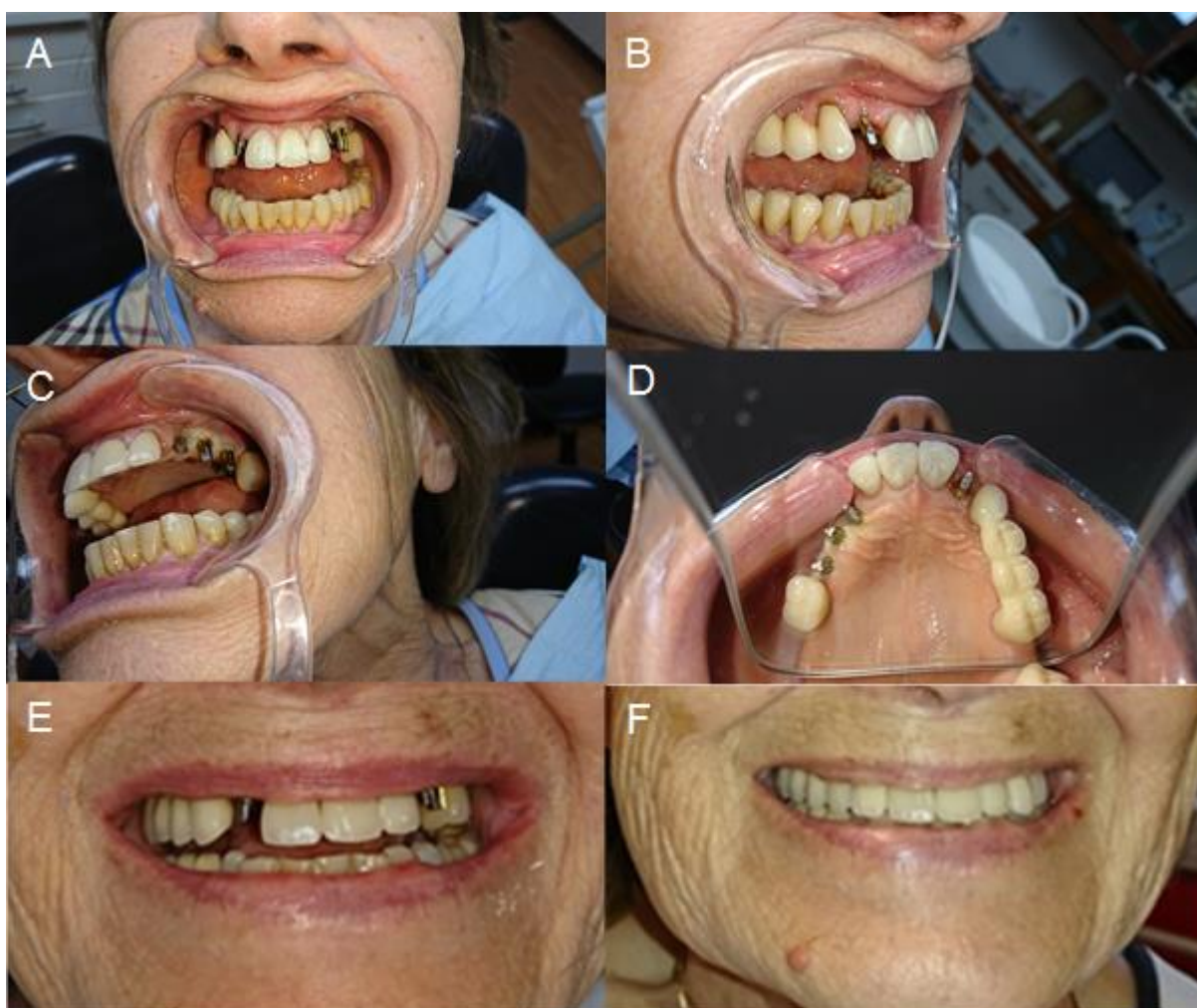Pristupa se laboratorijskoj izradi metalne konstrukcije mosta, nakon koje slijedi proba metala u ustima i njegova završna obrada. Na metalnu konstrukciju nanosi se i peče keramički materijal u slojevima. Nakon probe rada u ustima slijedi završna faza izrade nadomjeska – glaziranje keramike (70).



Slika 9. Otisak gornje čeljusti.

Preuzeto s dopuštenjem autora: izv. prof. dr. sc. Dino Buković.

Slijedi završna proba u ustima i cementiranje nadomjeska (Slika 10.). Najbolji rezultati postižu se upotrebom staklenoionomernih cemenata novije generacije. Imedijatno opterećeni implantati zahtijevaju češće korekcije i selektivno ubrušavanje jer dolazi do intenzivne koštane remodelacije. Često dolazi do promjene oblika i količine kosti, što utječe na izgled okluzalne ravnine i smanjenja vertikalne dimenzije kosti. Kako bi se ove korekcije mogle izvršiti, potrebno je da inicijalno vertikalna dimenzija bude dovoljno velika. Cilj postupka je osigurati da ne dođe do pojave okluzalnih interferencija. Na kontrolnim pregledima bitno je utvrditi postojanost čvrste veze implantata i nadomjeska te ima li dovoljno mjesta između mosta i distalnog dijela mandibularnog grebena kako bi se omogućio vertikalni rast mandibule (34).



Slika 10. Bikortikalni implantati i cementiran protetski rad.

Preuzeto s dopuštenjem autora: izv. prof. dr. sc. Dino Buković.

5. RASPRAVA

Izvorni protokol postave zubnih implantata zahtijeva razdoblje od šest mjeseci nakon vađenja zuba kako bi se omogućilo cijeljenje ekstrakcijske alveole. Nekoliko je studija pokazalo da tijekom ovog razdoblja dolazi do postekstrakcijske resorpcije i remodelacije kosti koja nepovoljno utječe na dostupnost kosti za postavu implantata. Prednosti imedijatne implantacije uključuju smanjeno vrijeme kirurškog zahvata, očuvanje alveolarne kosti i mekih tkiva te pojednostavljuje protetski aspekt terapije. In vivo provedeno istraživanje o očuvanju primarne stabilnosti i gubitka krestalne kosti kod imedijatne postave implantata pokazalo je značajno smanjenje gubitka kosti u usporedbi s izvornim protokolom (71).

U protokolima ranog i imedijatnog opterećenja, sile nastale uslijed mastikacije i oralnih funkcija prenose se preko implantata na okolno cijeljujuće tkivo, a zatim na okolnu kost. Prema današnjim saznanjima, koštane stanice, osteociti, osteoblasti, ali i osteoprogenitorne stanice osjetljivi su na mehaničku silu (72). Mikronaprezanja koja se javljaju tijekom faze cijeljenja mogu biti stimulativna za periimplatnu kost te povećati njezinu gustoću i mineralizaciju (73). Međutim, navodi se da određena naprezanja mogu potencirati fibroblastičnu diferencijaciju mezenhimalnih stanica i nastanka fibrointegracije tijekom cijeljenja. Takvo cijeljenje i izostanak oseointegracije smatramo neuspjehom liječenja (74).

Glavno nastojanje današnjice u dentalnoj industriji poboljšanje je površine implantata kako bi se omogućilo imedijatno opterećenje. Uspjeh ovog pristupa ograničen je ako je kompromitirana vertikalna dimenzija kosti.

Koncept bikortikalne implantologije razlikuje se od konvencionalnih implantoloških sustava kako mogućnost postave implantata ne ovisi o prisutnosti vertikalne dimenzije alveolarne kosti. To značajno smanjuje troškove i potrebno vrijeme liječenja. Procjenjuje se da će u prosječnim slučajevima ušteda biti 50 % (5, 75).

Rezultati istraživanja iz 2009. pokazuju izuzetno visoki postotak uspješnosti terapije bikortikalnim implantatima u iznosu od 95,7 %. Odbačeno je samo 29 bikortikalnih implantata od 678 ukupno postavljenih. Od 4,3 % implantata koji su odbačeni, 2,5 % otpada na rano postoperativno odbacivanje, a 1,8 % nakon cementiranja fiksnog nadomjeska. Distalni segment gornje čeljusti zbog slabije kvalitete kosti predstavlja povećani rizik za uspješnost implantološke terapije. Dobiveni rezultati pokazuju da je imedijatnim opterećenjem moguće postići visoke stope uspješnosti čak i u premolarnoj i molarnoj regiji maksile ako se primjenjuju određeni principi, uključujući neposrednu imobilizaciju abutmenta cementiranjem protetskog nadomjeska (76).

Bikortikalni implantati i protokol imedijatnog opterećenja neraskidivo su povezani. Kako koštana remodelacija započinje unutar 72 sata od kirurškog zahvata i dovodi do slabljenja periimplantne kosti, bikortikalni implantati usidreni u bazalnu kost moraju se što prije rigidno povezati. Tako sile ne djeluju samo na usko područje oko implantata, već se ravnomjerno raspoređuju u druge dijelove kosti. Opterećenje na periimplantno tkivo mora biti ravnomjerno raspoređeno da kompresivne sile i sile smicanja ne bi dovele do naprezanja na kontaktnim dijelovima kosti i implantata (31).

Rezultati istraživanja iz 2013. pokazuju da je primarna stabilnost bila značajno viša u visokokvalitetnoj kosti u usporedbi s kosti niže kvalitete. Također, u slučajevima smanjene kvalitete kosti, povećanje dužine implantata rezultiralo je povećanjem primarne stabilnosti implantata (77).

Bikortikalno sidrenje učinkovitije je od povećanja promjera implantata u povećanju primarne stabilnosti implantata (78). Prolaskom kroz dvije kompakte, implantatu se povećava bukolingvalna i aksijalna primarna stabilnost (79, 80).

Unatoč brojnim istraživanjima, i dalje ostaje mjesta za napredak po pitanju dizajna implantata, biomaterijala i tehnika implantacije s ciljem dugoročnog poboljšanja ishoda liječenja.

6. ZAKLJUČAK

Bikortikalni implantati pokazali su se kao moguće terapijsko rješenje u zbrinjavanju djelomične bezubosti. Specifičan dizajn bikortikalnih implantata omogućava zbrinjavanje gotovo svih pacijenata fiksnim nadomjeskom neovisno o količini dostupne kosti. Za pacijente to predstavlja izbjegavanje dodatnih kirurških postupaka, učestalih posjeta ordinaciji i dugog čekanja završnog nadomjeska. Svaki dodatni kirurški postupak nosi mogućnost komplikacija. Štoviše, još nije poznato jesu li kirurški postupci poput augmentacije atrofičnih grebena i sinus lifta, doista korisni u poboljšanju dugoročnog opstanka implantata. Postupak implantacije bikortikalnih implantata minimalno je invazivan, manje nelagodan za pacijente i samim time pridonosi bržem oporavku, a povratak normalnoj funkciji žvakanja moguć je nakon nekoliko dana. Visoka stopa uspješnosti postiže se u terapiji medicinski kompromitiranih pacijenata kod kojih terapija konvencionalnim implantatima ne bi bila moguća ili uspješna. Bikortikalni implantati mogu se koristiti za nadoknadu nekoliko zuba te nadoknadu koja obuhvaća cijelu čeljust. Koncept nije predviđen za nadoknadu pojedinačnog zuba te se prednost daje konvencionalnim implantatima. Bikortikalno ili multikortikalno sidrenje postiže se tijekom operacije, a nadomjestak služi kao imedijatni splint. Koncept bikortikalne implantologije zahtijeva odlično poznavanje maksilofacijalne anatomije te se kirurški i protetski protokoli moraju provoditi rigorozno, bez kompromisa. Može se zaključiti da ovakav koncept terapije predstavlja rješenje problema velikom broju pacijenata te pouzdan i siguran način terapije djelomične bezubosti. U konačnici, najbitnije je postizanje cilja – nadoknada nedostajućih zuba s ciljem vraćanja funkcije i estetike pacijenata.

7. LITERATURA

1. Gbadebo OS, Lawal FB, Sulaiman AO, Ajayi DM. Dental implant as an option for tooth replacement: the awareness of patients at a tertiary hospital in a developing country. *Contemp Clin Dent*. 2014 Jul;5(3):302-6.
2. Omar R, Tashkandi E, Abduljabbar T, Abdullah M, Akeel R. Sentiments expressed in relation to tooth loss: a qualitative study among edentulous Saudis. *Int J Prosthodont*. 2003 Sep-Oct;16(5):515-20.
3. Fiske J, Davis DM, Frances C, Gelbier S. The emotional effects of tooth loss in edentulous people. *Br Dent J*. 1998 Jan;184(2):90-3.
4. Grogono AL, Lancaster DM, Finger IM. Dental implants: a survey of patients' attitudes. *J Prosthet Dent*. 1989;62(5):573-6.
5. Ihde S, Kopp S, Maier T. Comparison of implant survival with implants placed in acceptable and compromised bone: a literature review. *J Maxillofac Oral Surg*. 2009 Mar;8(1):1-7.
6. Ikebe K, Wada M, Kagawa R, Maeda Y. Is old age a risk factor for dental implants? *Jpn Dent Sci Rev*. 2009 May;45(1):59-64.
7. Kinsel RP, Liss M. Retrospective analysis of 56 edentulous dental arches restored with 344 single-stage implants using an immediate loading fixed provisional protocol: statistical predictors of implant failure. *Int J Oral Maxillofac Implants*. 2007 Sep-Oct;22(5):823-30.
8. Gupta AD, Verma A, Dubey T, Thakur S. Basal osseointegrated implants: classification and review. *Int J Contemp Med Res*. 2017;4(11):2329-35.
9. Povjerenstvo za promicanje i zaštitu oralnog zdravlja Ministarstva zdravlja Republike Hrvatske [Internet]. Zagreb: Ministarstva zdravlja; c2005 [cited 2018 Aug 20]. Available from:
https://zdravlje.gov.hr/UserDocsImages/dokumenti/Programi,%20projekti%20i%20strategije/Strateški_plan_za%20oralno%20zdravlje%202015.pdf
10. D'Souza KM, Aras M. Association between socio-demographic variables and partial edentulism in the Goan population: an epidemiological study in India. *Indian J Dent Res*. 2014 Jul-Aug;25(4):434-8.
11. Muneeb A. Causes and pattern of partial edentulism/ exodontia and its association with age and gender: semi rural population, Baqai Dental college, Karachi, Pakistan. *Int Dent J Stud Res*. 2013;1(3):13-8.
12. Zaigham AM, Muneer MU. Pattern of partial edentulism and its association with age and gender. *Pak Oral Dent J*. 2010;30(1):260-3.

13. Abdel-Rahman HK, Tahir CD, Saleh MM. Incidence of partial edentulism and its relation with age and gender. *Zanco J Med Sci.* 2013;17(2):463–70.
14. Prabhu N, Kumar S, D'souza M, Hegde V. Partial edentulousness in a rural population based on Kennedy's classification: an epidemiological study. *J Indian Prosthodont Soc.* 2009;9(1):18–23.
15. Kraljević K, Kraljević Šimunković S. Djelomične proteze. Zagreb: In-tri; 2012. 324 p.
16. Suvin M. Biološki temelji protetike – totalna proteza. 6. prošireno izd. Zagreb: Školska knjiga; 1984. p. 111-120.
17. Fayad MI, Baig MN, Alrawaili AM. Prevalence and pattern of partial edentulism among dental patients attending College of Dentistry, Aljouf University, Saudi Arabia. *J Int Soc Prev Community Dent.* 2016 Dec;6 Suppl 3:187-91.
18. McGarry TJ, Nimmo A, Skiba JF, Ahlstrom RH, Smith CR, Koumjian JH, et al. Classification system for partial edentulism. *J Prosthodont.* 2002 Sep;11(3):181-93.
19. American College of Prosthodontists. Parameters of care for the specialty of prosthodontics. *J Prosthodont.* 2005 Dec;14(4 Suppl 1):1-103.
20. Al-Quaran FA, Al-Ghalayini RF, Al-Zu'bi BN. Single tooth replacement: factors affecting different prosthetic treatment modalities. *BMC Oral Health [Internet].* 2011 Dec [cited 2018 Aug 10];11(34):[about 7 p.]. Available from: <https://bmcoralhealth.biomedcentral.com/articles/10.1186/1472-6831-11-34>
21. Shillingburg HT, Hobo S, Whitsett LD, Jacobi R, Brackett SE. Osnove fiksne protetike. 1. hrv. izd. Komar D, urednik. Zagreb: Media ogled; 2008. Poglavlje 7, Planiranje stomatološkog zahvata radi nadoknade izgubljenih zubi; p. 85-104.
22. Udoye CI, Oginni AO, Oginni FO. Dental anxiety among patients undergoing various dental treatments in a Nigerian teaching hospital. *J Contemp Dent Pract.* 2005 May;6(2):91-8.
23. Kvale G, Berggren U, Milgrom P. Dental fear in adults: a meta-analysis of behavioral interventions. *Community Dent Oral Epidemiol.* 2004 Aug;32(4):250-64.
24. Sheiham A, Maizels JE, Cushing AM. The concept of need in dental care. *Int Dent J.* 1982 Sep;32(3):265-70.
25. Yadav RS, Sangur R, Mahajan T, Rajanikant AV, Singh N, Singh R. An alternative to conventional dental implants: basal implants. *Rama Univ J Dent Sci.* 2015 June;2(2):22-8.

26. Dental Implant Glossary [Internet]. Glossary for Dental Implants by the American Academy of Implant Dentistry | American Academy of Implant Dentistry. [cited 2018 Aug 28]. Available from: <http://www.aaid-implant.org/resources-and-news/glossary/>
27. Weiss CM, Weiss A. Principles and practice of implant dentistry. St. Louis (The United States of America): Mosby Inc; 2001. p. 230-55.
28. Nair C, Bharathi S, Jawade R, Jain M. Basal implants - a panacea for atrophic ridges. *J Prosthet Dent.* 2013 Mar;12(1):1-4.
29. Garbaccio D. Endosseous self-threading screws: biomechanical principles, surgical technic and clinical results. *Dent Cadmos.* 1981 Jun;49(6):19-31.
30. Ihde S, Konstantinovic VS. Immediate loading of dental implants. *CMF Impl Dir.* 2007 Jan;4(2):137-45.
31. Ihde S, Ihde A. Immediate loading: guideline to successful implantology. 2nd ed. Munich (Germany): International Implant Foundation Publishing; 2012. 334 p.
32. Ihde S. Comparison of basal and crestal implants and their modus of application. *Smile Dental Journal.* 2009;4(1):36-46.
33. Block MS, Haggerty CJ, Fisher GR. Nongrafting implant options for restoration of the edentulous maxilla. *J Oral Maxillofac Surg.* 2009 Apr;67(4):872-81.
34. Ihde S. Principles of BOI: clinical, scientific, and practical guidelines to 4-D dental implantology. Berlin (Germany): Springer-Verlag; 2005. 416 p.
35. Narang S, Narang A, Jain K, Bhatia V. Multiple immediate implants placement with immediate loading. *J Indian Soc Periodontol.* 2014 Sep;18(5):648-50.
36. Konstantinović VS, Ihde AA. Introduction to basal implantology. 2nd ed. Munich(Germany): International Implant Foundation Publishing; 2014. 237 p.
37. Davies JE. Mechanisms of endosseous integration. *Int J Prosthodont.* 1998 Sep-Oct;11(5):391-401.
38. D'Agostino A, Procacci P, Ferrari F, Trevisiol L, Nocini PF. Zygoma implant-supported prosthetic rehabilitation of a patient after subtotal bilateral maxillectomy. *J Craniofac Surg.* 2013 Mar;24(2):159-62.
39. Shirota T, Shimodaira O, Matsui Y, Hatori M, Shintani S. Zygoma implant-supported prosthetic rehabilitation of a patient with a maxillary defect. *Int J Oral Maxillofac Surg.* 2011 Jan;40(1):113-7.
40. Celakil T, Ayvalioglu DC, Sancakli E, Atalay B, Doganay O, Kayhan KB. Zygoma implant-supported prosthetic rehabilitation of a patient after bilateral maxillectomy. *J Craniofac Surg.* 2015 Oct;26(7):620-2.

41. Pommer B, Zechner W, Watzek G, Palmer R. To graft or not to graft? Evidence-based guide to decision making in oral bone graft surgery. In: Zorzi AR, editor. Bone Grafting. Vienna (Austria): InTech; 2012. p. 159-82.
42. Stephen M. Parel, Sterling R. Schow. Early clinical experience with a new one-piece implant system in single tooth sites. *J Oral Maxillofac Surg.* 2005 Sep;63(9 Suppl 2):2-10.
43. Dwivedi H, Jain R. Immediate loading with single-piece implant following extraction. *Indian J Dent Sci.* 2017;9 Suppl 1:39-43.
44. Atwood DA. Some clinical factors related to rate of resorption of residual ridges. *J Prosthet Dent.* 2001 Aug;86(2):119-25.
45. Mercier P, Lafontant R. Residual alveolar ridge atrophy: classification and influence of facial morphology. *J Prosthet Dent.* 1979 Jan;41(1):90-100.
46. Mercier P. Ridge construction with hydroxylapatite. Anatomy of the residual ridge. *Oral Surg Oral Med Oral Pathol.* 1988 May;65(5):505-10.
47. Nishimura I, Hosokawa R, Atwood DA. The knife-edge tendency in mandibular residual ridges in women. *J Prosthet Dent.* 1992 Jun;67(6):820-6.
48. Knezović-Zlatarić D, Čelebić A, Lazić B. Resorptivne promjene koštanih struktura gornje i donje čeljusti u pacijenata nositelja mobilno-protetskih nadomjestaka. *Acta Stomatol Croat.* 2002;36(2):253-65.
49. Klemetti E, Vainio P, Lassila V, Alhava E. Cortical bone mineral density in the mandible and osteoporosis status in postmenopausal women. *Scand J Dent Res.* 1993 Aug;101(4):219-23.
50. Čelebić A, Valentić-Peruzović M, Brkić H, Prpić-Mehičić G. Radiographic study on the resorption of the lower part of the mandible. *Coll Antropol.* 1994;18 Suppl 2:87-92.
51. Klemetti E, Vainio P. Effect of maxillary edentulousness on mandibular residual ridges. *Scand J Dent Res.* 1994 Oct;102(5):309-12.
52. Ulm C, Solar P, Blahout R, Matejka M, Gruber H. Reduction of the compact and cancellous bone substances of the edentulous mandible caused by resorption. *Oral Surg Oral Med Oral Pathol.* 1992 Aug;74(2):131-6.
53. Sennerby L, Carlsson GE, Bergman B, Warfvinge J. Mandibular bone resorption in patients treated with tissue-integrated prostheses and in complete-denture wearers. *Acta Odontol Scand.* 1988 Jun;46(3):135-40.
54. Balshi TJ. Single, tuberosity-osseintegrated implant support for a tissue-integrated prosthesis. *Int J Periodontics Restorative Dent.* 1992;12(5):345-57.

55. Aparicio C, Manresa C, Francisco K, Claros P, Alandez J, Gonzalez-Martin O, et al. Zygomatic implants: indications, techniques and outcomes, and the zygomatic success code. *Periodontol 2000*. 2014 Oct;66(1):41–58.
56. Boyes-Varley JG, Howes DG, Davidge-Pitts KD, Brånemark I, McAlpine JA. A protocol for maxillary reconstruction following oncology resection using zygomatic implants. *Int J Prosthodont*. 2007 Sep-Oct;20(5):521-31.
57. Rodríguez X, Rambla F, De Marcos Lopez L, Méndez V, Vela X, Jiménez Garcia J. Anatomical study of the pterygomaxillary area for implant placement: cone beam computed tomographic scanning in 100 patients. *Int J Oral Maxillofac Implants*. 2014 Sep-Oct;29(5):1049-52.
58. Anandakrishna GN, Rao G. Pterygomaxillary implants: a graftless solution to deficient maxillary bone. *J Indian Prosthodont Soc*. 2012 Sep;12(3):182-6.
59. Balshi TJ, Wolfinger GJ, Balshi SF. Analysis of 356 pterygomaxillary implants in edentulous arches for fixed prosthesis anchorage. *Int J Oral Maxillofac Implants*. 1999 Jun;112(2):74-7.
60. Khayat P, Nader N. The use of osseointegrated implants in the maxillary tuberosity. *Pract Periodontics Aesthet Dent*. 1994 May;6(4):53-61.
61. Graves SL. The pterygoid plate implant: a solution for restoring the posterior maxilla. *Int J Periodontics Restorative Dent*. 1994 Dec;14(6):512-23.
62. Li J, Yin X, Huang L, Mouraret S, Brunski JB, Cordova L et al. Relationships among bone quality, implant osseointegration, and wnt signaling. *J Dent Res*. 2017 Jul;96(7):822-31.
63. Mojić E. 2D vs 3D radiologija u implantologiji [Diplomski rad]. Zagreb: Stomatološki fakultet Sveučilišta u Zagrebu; 2016. 39 p.
64. Nagarajan A, Perumalsamy R, Thyagarajan R, Namasivayam A. Diagnostic imaging for dental implant therapy. *J Clin Imaging Sci*. 2014 Oct 27;4 Suppl 2:4.
65. Drage NA, Palmer RM, Blake G, Wilson R, Crane F, Fogelman I. A comparison of bone mineral density in the spine, hip and jaws of edentulous subjects. *Clin Oral Implants Res*. 2007 Aug;18(4):496-500.
66. Lindh C, Obrant K, Petersson A. Maxillary bone mineral density and its relationship to the bone mineral density of the lumbar spine and hip. *Oral Surg Oral Med Oral Pathol Oral Radiol Endod*. 2004 Jul;98(1):102-9.
67. Truhlar RS, Orenstein IH, Morris HF, Ochi S. Distribution of bone quality in patients receiving endosseous dental implants. *J Oral Maxillofac Surg*. 1997 Dec;55(12 Suppl 5):38-45.

68. Romanos G, Froum S, Hery C, Cho SC, Tarnow D. Survival rate of immediately vs. delayed loaded implants: analysis of the current literature. *J Oral Implantol.* 2010;36(4):315-24.
69. Ivanjac F, Konstantinović VS, Lazić V, Dordević I, Ihde S. Assessment of stability of craniofacial implants by resonant frequency analysis. *J Craniofac Surg.* 2016 Mar;27(2):185-9.
70. Jakovac M. Laboratorijska izradba metal-keramičkog rada. *Sonda.* 2005;6(11):47-9.
71. Tadi DP, Pinisetti S, Gujjalapudi M, Kakaraparthi S, Kolasani B, Vadapalli SH. Evaluation of initial stability and crestal bone loss in immediate implant placement: an in vivo study. *J Int Soc Prev Community Dent.* 2014 Sep;4(3):139-44.
72. Romanos G, Toh CG, Siar CH, Swaminathan D, Ong AH, Donath K, et al. Peri-implant bone reactions to immediately loaded implants. An experimental study in monkeys. *J Periodontol.* 2001 Apr;72(4):506-11.
73. Del Fabbro M, Testori T, Francetti L, Taschieri S, Weinstein R. Systematic review of survival rates for immediately loaded dental implants. *Int J Periodontics Restorative Dent.* 2006 Jun;26(3):249–63.
74. Grandi T, Garuti G, Samarani R, Guazzi P, Forabosco A. Immediate loading of single post-extractive implants in the anterior maxilla: 12-month results from a multicenter clinical study. *J Oral Implantol.* 2012 Sep;38(1):477–84.
75. Odin G, Misch CE, Binderman I, Scortecchi G. Fixed rehabilitation of severely atrophic jaws using immediately loaded basal disk implants after in situ bone activation. *J Oral Implantol.* 2012 Oct;38(5):611-6.
76. Garg R, Mishra N, Alexander M, Gupta SK. Implant survival between endo-osseous dental implants in immediate loading, delayed loading, and basal immediate loading dental implants a 3-year follow-up. *Ann Maxillofac Surg.* 2017 Jul-Dec;7(2):237-44.
77. Barikani H, Rashtak S, Akbari S, Badri S, Daneshparvar N, Rokn A. The effect of implant length and diameter on the primary stability in different bone types. *J Dent (Tehran).* 2013 Sep;10(5):449-55.
78. Rao PL, Gill A. Primary stability: the password of implant integration. *J Dent Implant.* 2012;2(2):103-9.
79. Hsu A, Seong WJ, Wolff R, Zhang L, Hodges J, Olin PS, et al. Comparison of initial implant stability of implants placed using bicortical fixation, indirect sinus elevation, and unicortical fixation. *Int J Oral Maxillofac Implants.* 2016 Mar-Apr;31(2):459-68.

80. Wang K, Li DH, Guo JF, Liu BL, Shi SQ. Effects of buccal bi-cortical anchorages on primary stability of dental implants: a numerical approach of natural frequency analysis. *J Oral Rehabil.* 2009;36(4):284–91.

8. ŽIVOTOPIS

Filip Kolenko rođen je 13. siječnja 1994. godine u Zagrebu. Pohađao je Osnovnu školu Davorina Trstenjaka nakon čega 2008. godine upisuje XI. gimnaziju u Zagrebu. Akademske godine 2012./2013., nakon završene gimnazije i državne mature, upisao je Stomatološki fakultet Sveučilišta u Zagrebu. Govori engleski i njemački jezik.