

**SVEUČILIŠTE U ZAGREBU
MEDICINSKI FAKULTET**

Martina Held

**Bubrežne komplikacije u bolesnika s
Henoch Schönleinovom purpurom**

DIPLOMSKI RAD



Zagreb, 2017.

**SVEUČILIŠTE U ZAGREBU
MEDICINSKI FAKULTET**

Martina Held

**Bubrežne komplikacije u bolesnika s
Henoch Schönleinovom purpurom**

DIPLOMSKI RAD

Zagreb, 2017.

Ovaj diplomski rad izrađen je u Kliničkom bolničkom centru Zagreb na Klinici za pedijatriju, Zavod za imunologiju, reumatologiju, alergologiju i respiracijske bolesti Medicinskog fakulteta Sveučilišta u Zagrebu pod vodstvom prof. dr. sc. Marije Jelušić i predan je na ocjenu u akademskoj godini 2016./2017.

Mentor rada: prof. dr. sc. Marija Jelušić

SKRAĆENICE

ACR (engl. American College of Rheumatology)	Američko reumatološko društvo
ANA (engl. antinuclear antibodies)	antinuklearna protutijela
ANCA (engl. anti-neutrophil cytoplasmic antibodies)	antineutrofilna citoplazmatska protutijela
ASGP-R (engl. asialoglycoprotein receptor)	asijaloglikoproteinski receptor
βHS-A	beta hemolitički streptokok grupe A
EULAR (eng. The European League Against Rheumatism)	Europska liga protiv reumatizma
Fab (engl. fragment antigen binding)	dio koji veže antigen
Fc (engl. fragment crystallizable region)	konstantna regija
FcαRI (engl. Fc receptor for IgA)	receptor za konstantnu regiju imunoglobulina A
Gd-IgA₁ (engl. galactose-deficient IgA ₁)	imunoglobulin A ₁ bez galaktoze
HSP	Henoch Schönlein purpura
HSPN	Henoch Schönlein purpura nefritis
IgA	imunoglobulin A
IgAN	imunoglobulin A nefropatija
IgG	imunoglobulin G
IgM	imunoglobulin M
IL-8	interleukin 8
IVIg	intravenski imunoglobulin
NSAID (engl. Non-steroidal antiinflammatory drugs)	nesteroidni protuupalni lijekovi
RF (engl. rheumatoid factor)	reumatoidni faktor

Sadržaj

SAŽETAK

SUMMARY

1. UVOD	1
1.1. Henoch Schönleinova purpura.....	1
1.2. Etiologija i patogeneza Henoch Schönleinove purpure.....	2
1.3. Klinička slika Henoch Schönleinove purpure	7
1.4. Dijagnoza Henoch Schönleinove purpure	10
1.5. Liječenje Henoch Schönleinove purpure.....	15
1.6. Prognoza i tijek Henoch Schönleinove purpure	18
2. BUBREŽNE KOMPLIKACIJE	20
2.1. Mikroskopska i makroskopska hematurija	21
2.2. Proteinurija	22
2.3. HSP nefritis.....	24
3. CILJEVI RADA.....	28
4. ISPITANICI I METODE	29
5. REZULTATI.....	30
6. RASPRAVA	33
7. ZAKLJUČAK	36
8. ZAHVALE.....	37
9. LITERATURA	38
10. ŽIVOTOPIS	46

SAŽETAK

BUBREŽNE KOMPLIKACIJE U BOLESNIKA S HENOCH SCHÖNLEINOVOM PURPUROM, MARTINA HELD

Henoch Schönleinova purpura (HSP) je sistemski IgA vaskulitis. Iako je većinom blaga i izlječiva dječja bolest, komplikacije i morbiditet do kojih može doći isključivo su povezane sa zahvaćanjem bubrega. Prema EULAR/PRINTO/PRES kriterijima, bubrežna bolest u HSP se može očitovati kao proteinurija, hematurija ili patohistološki kao nefritis s predominantno IgA deponitima u mezangiju glomerula. Cilj ovog rada je upravo istražiti vrstu bubrežne komplikacije i način liječenja u bolesnika kojima je dijagnosticirana HSP te primijeniti postojeću Oxfordsku i Haasovu klasifikaciju u onih pacijenata koji su imali biopsiju bubrega. U naše istraživanje uključena su sva djeca s HSP koja su u razdoblju od 2006. do 2016. godine razvila bubrežnu bolest i koja su liječena u KBC Zagreb na Klinici za pedijatriju u Zavodu za kliničku imunologiju i reumatologiju. Od 166 pacijenata s dijagnosticiranom HSP kroz navedeno razdoblje, njih 28 (16,8%) odgovara EULAR/PRINTO/PRES kriterijima za bubrežnu bolest. Prosječna dob prilikom dijagnoze HSP je bila 6.8 ± 3.35 , a bubrežna bolest je bila zastupljena u 14 djevojčica i 14 dječaka. Najveći broj pacijenata je imao hematuriju (53,6%), potom hematuriju i proteinuriju (39,3%), a najmanje samo proteinuriju (7,1%). Biopsija bubrega je napravljena u 9 pacijenata (32,1%), od čega su dvije trećine bili pacijenti s hematurijom i proteinurijom. Prema nalazima biopsije, 4 pacijenta odgovaraju stupnju III klasifikacije prema Haasu, 3 odgovara stupnju I, a 2 pacijenata stupnju II Haasove klasifikacije. 21 pacijent je liječen kortikosteroidima (75%), 13 NSAID (46,4%), 6 ACE inhibitorima (21,4%), a 5 pacijenata imunosupresivnim lijekovima (17,8%). U usporedbi s drugim literarnim podacima, ovo istraživanje ima slične rezultate učestalosti bubrežnih komplikacija, nalaza biopsija bubrega i liječenja imunosupresivnim lijekovima.

Ključne riječi: Henoch Schönleinova purpura, bubrežne komplikacije, biopsija bubrega

SUMMARY

RENAL COMPLICATIONS IN PATIENTS WITH HENOCH SCHÖNLEIN PURPURA, MARTINA HELD

Henoch Schönlein purpura (HSP) is an IgA, systemic vasculitis. Although HSP is mostly a benign and curable children's disease, complications and morbidity that can occur are exclusively related to renal damage. According to EULAR/PRINTO/PRES criteria for HSP, kidney disease can manifest as proteinuria, hematuria, or pathohistologically as nephritis with predominantly IgA deposits in the glomerular mesangium. The aim of this study is to investigate the types of renal complications and medical treatment in patients with diagnosed HSP and to apply the existing Oxford and Haas classifications in patients with renal biopsy. In our study are include children with HSP who are developed renal complications during the period from 2006 to 2016 and are treated at the Department of Pediatrics, Division of Clinical Immunology and Rheumatology, University Hospital Center Zagreb. Out of 166 patients with HSP, there were 28 with EULAR/PRINTO/PRES criteria for kidney damage. The mean age at disease onset was 6.8 ± 3.35 and renal complications were present in 14 girls and 14 boys. The largest number of patient had hematuria (53,6%), then hematuria and proteinuria (39,3%), and the smallest had only proteinuria (7,1%). Renal biopsy was preformed in 9 patients (32,1%), of which two thirds were patients with both hematuria and proteinuria. According to biopsy findings, 4 patients had subclass III according to Haas, 3 had subclass I according to Haas and 2 had subclass II according to Haas. 21 patient were managed with corticosteroids (75%), 13 with NSAIDs (46,4%), 6 with ACEi (21,4%) and 5 patients were on immunomodulators (17,8%). To conclude, in comparison to available studies, this study has similar results in types of renal complications, in kidney biopsies and in immunomodulator managment.

Keywords: Henoch Schönlein purpura, renal complications, kidney biopsy

1. UVOD

1.1. Henoch Schönleinova purpura

Henoch Schönleinova purpura (HSP) ili IgA vaskulitis, kako se danas još naziva, je sistemski, IgA posredovan vaskulitis koji predominantno zahvaća djecu, a može se pojaviti i u odraslih. Prema EULAR/ PRINTO/PRES klasifikaciji, HSP pripada skupini ngranulomatoznih upala malih krvnih žila (arteriola, kapilara i venula), a histopatološki to je leukocitoklastični vaskulitis karakteriziran infiltracijom stijenki malih krvnih žila neutrofilima, što može uzrokovati nekrozu (Trnka P, 2013; Jelušić M, Malčić I i sur., 2014). Glavno kliničko obilježje bolesti je tetrada: netrombocitopenična palpabilna purpura kao ključan kriterij za dijagnozu te artritis ili artralgija, bol u trbuhu i bubrežna bolest. To je najčešći vaskulitis dječje dobi, s incidencijom približno 10-20 oboljelih na 100 000 djece u dobi do 17 godina (Trnka P, 2013). Srednja dob pojave HSP je 6 godina, 90 posto pacijenata je mlađe od 10 godina (Trnka P, 2013; Gonzalez LM, Janniger CK and Schwartz RA, 2009), a nešto su češće zahvaćeni dječaci nego djevojčice u omjeru 1,5:1 (Jelušić M, Malčić I i sur., 2014). HSP se uobičajno javlja tijekom jesenskih i zimskih mjeseci i prisutna je u čitavom svijetu (Trnka P, 2013; Gonzalez LM, Janniger CK and Schwartz RA, 2009), a najrjeđe pogađa Afro-Amerikance (Gonzalez LM, Janniger CK and Schwartz RA, 2009).

Prvi klinički opis HSP vjerojatno dolazi od engleskog liječnika Williama Heberdena koji je 1801. godine u svojoj knjizi *On Cutaneous Diseases* opisao dvojicu dječaka s purpustom po koži nogu, oteknutim koljenima i nemogućnošću kretanja, bolovima u trbuhu, krvavim stolicama i urinom te bolnim subkutanim edemom (Gonzalez LM, Janniger CK and Schwartz RA, 2009; Rook A, 1991). Međutim, bolest nosi ime prema dvojici njemačkih liječnika Johannu Schönleinu i njegovom studentu Eduardu Henoch koji su živjeli u 19. stoljeću i dalje opisivali ovaj vaskulitis. Tako je Schönlein 1837. godine opisao povezanost netrombocitopenične purpure i bolova u zglobovima i nazvao bolest *peliosis rheumatica* ili *purpura rheumatica* (Gonzalez LM, Janniger CK and Schwartz RA, 2009). 1874. godine njegov student Henoch je primjetio da bolest također zahvaća i gastrointestinalni sustav i bubrege uočivši precipitate u urinu pacijenata. 1914. godine William Osler, misleći kako je riječ o anafilaksiji, predlaže drugi naziv bolesti. Iako se danas zna da HSP nije povezana s anafilaksijom, termin 'anafilaktoidna purpura' se i danas koristi kao jedan od naziva Henoch Schönleinove purpure (Gonzalez LM, Janniger CK and Schwartz RA, 2009).

1.2. Etiologija i patogeneza Henoch Schönleinove purpore

Etiologija bolesti do danas nije sasvim razjašnjena. Budući da je HSP imunološki posredovana upala malih krvnih žila, najvjerojatnija patogeneza bolesti bi bila ta da u genetski predodređenih pojedinaca i prejako osjetljivih osoba dolazi do stvaranja imunih kompleksa između različitih antigena i protutijela koja se stvaraju na te antigene.

Među najčešćim antigenima su mikroorganizmi koji uzrokuju infekcije gornjeg i donjeg dišnog sustava te probavnog sustava, zatim alergeni iz hrane i lijekovi. Budući da je najveća incidencija HSP u djetinjstvu, i da se najčešće dijagnosticira tijekom jesenskih i zimskih mjeseci u djece s respiratornim infekcijama, etiopatogeneza HSP je očito povezana s infekcijom. U prilog tome dodatno odgovara i to da 90% pacijenata je imalo prodromalnu infekciju gornjeg respiratornog sustava ili probavnog sustava 1-3 tjedna prije pojave purpore (Gonzalez LM, Janniger CK and Schwartz RA, 2009).

Prema brojnim studijama, mikroorganizmi koji se najčešće dovode u vezu s HSP su β -hemolitički streptokok grupe A, *Mycoplasma pneumoniae*, *Bartonella henselae*, *Helicobacter pylori*, virusi hepatitisa B i C te parvovirus B19 (tablica 1 i 2).

Tablica 1 Najčešći bakterijski i virusni antigeni u djece s HSP

β HS-A (Abdgawad M, 2013)	parvovirus B19 (Abdgawad M, 2013)
<i>Mycoplasma pneumoniae</i> (Kuzma-Mroczkowska E <i>et al.</i> , 2015; Munoz-Grajales C and Pineda JC, 2015)	hepatitis B virus
<i>Staphylococcus aureus</i> (Munoz-Grajales C and Pineda JC, 2015)	hepatitis C virus (Abdgawad M, 2013)
<i>Bartonella henselae</i> (Abdgawad M, 2013)	HIV (Hall T <i>et al.</i> , 1998)
<i>Salmonella</i>	influenza virus
<i>Helicobacter pylori</i> (Aydi Z <i>et al.</i> , 2016)	

Tablica 2 Rjeđi virusni uzročnici u djece s HSP

Epstein Barrov virus
adenovirus
Coxackie virus
hepatitis A virus (Chemli J <i>et al.</i> , 2004)
varicella zoster virus

U odraslih pacijenata s HSP, najčešći čimbenici koji se dovode u vezu s bolesti su lijekovi, toksini, cjepiva, alergeni iz hrane i ubodi kukaca. Lijekovi koji se najčešće povezuju s nastankom HSP su antibiotici (klaritromicin, ciprofloksacin, vankomicin), nesteroidni protuupalni lijekovi, ACE inhibitori i inhibitori angiotenzinskih receptora (losartan) (Gonzalez LM, Janniger CK and Schwartz RA, 2009).

Epitopi navedenih antigena u genetski predodređene djece i odraslih se podudaraju s vlastitim antigenima malih krvnih žila pa aktivirani domaćinov imunološki sustav križno reagira na antigene vlastitih krvnih žila kože, sinovije, bubrega, crijeva i urogenitalnog sustava.

Prema dosad opisanim studijama, genetski predodređeni pojedinci i obitelji s povećanom pojavnnošću HSP su nositelji određenih HLA antigena. Tako je primjerice, HLA-DRB1 01 povezan s visokim rizikom za razvoj HSP u nekim zemljama i etničkim skupinama, posebice u Italiji i Španjolskoj (Pellegrin MC *et al.*, 2014). Međutim sam po sebi, HLA-DRB1 01 se ne može dovesti u vezu ni s jednim specifičnim kliničkim obilježjem ili komplikacijom HSP. Za usporedbu, HLA-B35 također pokazuje visoku vjerojatnost za razvoj HSP i to posebno za razvoj nefritisa i ponavljajućih bubrežnih komplikacija (Pellegrin MC *et al.*, 2014). S druge strane, prisutnost antigena HLA-DRB1 07, HLA-A1, HLA-B49 i HLA-B50 upućuje na nizak rizik za razvoj bolesti (Jelušić M, Malčić I i sur., 2014).

Bez obzira na moguću genetsku predispoziciju ili samo pojačano reagiranje na organizmu strane antigene, većina pacijenata s HSP ima povećanu serumsku razinu imunoglobulina A. Imunoglobulin A je protutijelo koje ima važnu ulogu u humoralnoj imunološkoj aktivnosti mukoznih membrana kao što su lamina propria probavnog sustava i gornjeg dijela dišnog sustava. IgA postoji u obliku dva izotipa, IgA₁ i IgA₂. Dok IgA₁ dominira u serumu čineći oko 90% sveukupnog IgA, IgA₂ prevladava u sekretima mukoznih membrana (Woof JM and Ken

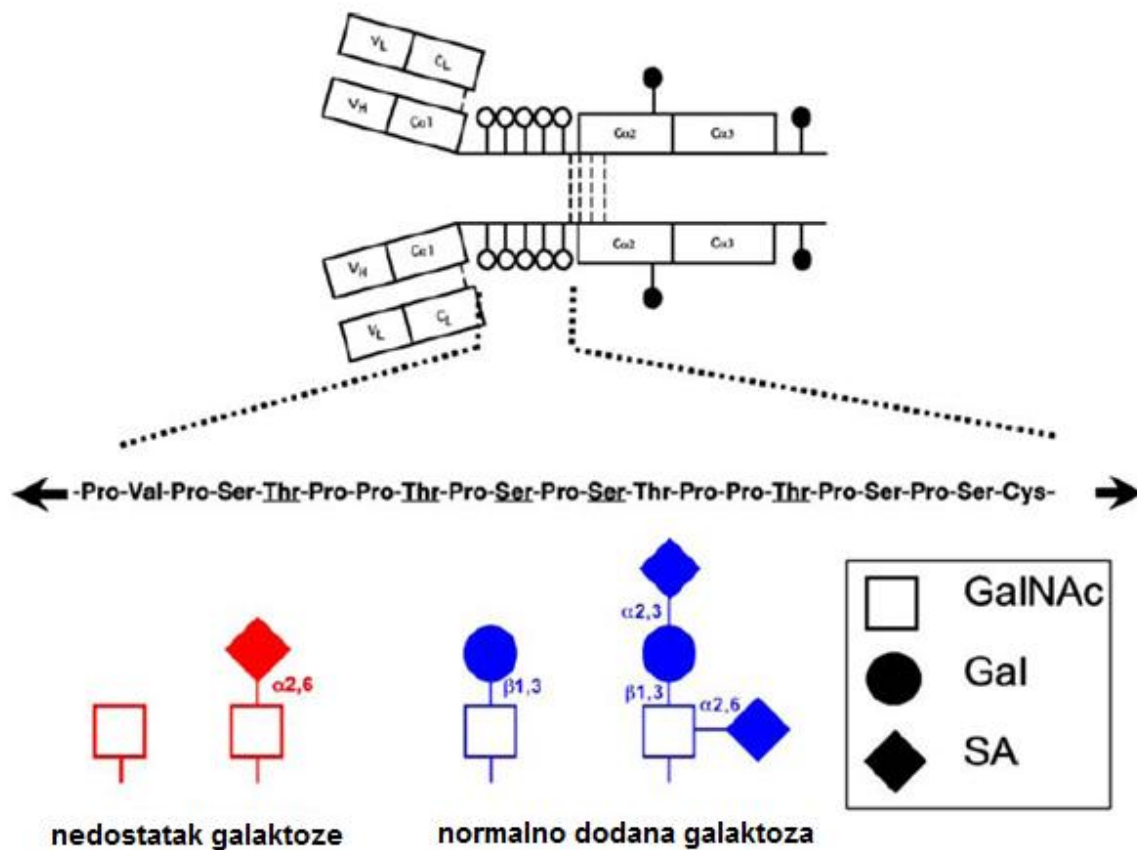
MA, 2006). U krvi, IgA₁ ulazi u interakciju s receptorom za teški lanac svoje konstantne regije (FcαRI). Receptor za Fc fragment IgA₁, također označen i kao CD89, je transmembranski glikoprotein koji je izražen na neutrofilima, monocitima/makrofazima, dendritičnim stanicama, eozinofilima i Kupfferovim stanicama (Woof JM and Ken MA, 2006; Morton HC and Brandtzaeg P, 2001).

Veza između IgA₁ i FcαRI (CD89) dovodi do degranulacije neutrofila, monocita/makrofaga i eozinofila, a time se oslobađaju reaktivni kisikovi radikali i enzimi iz polimorfonuklearnih leukocita. U normalnim uvjetima, IgA₁ se odstranjuje iz krvi preko asijaloglikoproteinskih receptora (ASGP-R) koji se nalaze na hepatocitima. ASGP-R prepoznaju terminalnu galaktozu na N-glikiranim dijelovima IgA₁ što dovodi do ulaska čitave molekule imunoglobulina A₁ u jetrenu stanicu i potpune razgradnje.

U zdravih osoba imunoglobulin A₁ je monomer sastavljen od dva istovjetna teška (C_{H1-3} i V_H) i dva istovjetna laka lanca (V_L i C_L). Svaki od lanaca sadrži konstantnu i varijabilnu domenu (V_H i V_L). Dvije susjedne konstantne domene teškog lanca (C_{H1}, C_{H2}) su vezane fleksibilnom 'zglobnom regijom' složenom od tri aminokiselinska niza: serina, treonina i prolina. Obično je na 5 ili 6 serinskih ili treoninskih ostataka pričvršćeno isto toliko O-glikoziliranih jednostavnih šećera. Glavni šećer je N-acetilgalaktozamin, a na njega je β 1,3-vezom dodana galaktoza. Glikozilacija lanca se produljuje daljnjim dodavanjem N-acetilneuraminske kiseline na galaktozu preko α 2,3-veze ili izravno na N-acetilgalaktozamin α 2,6-vezom. Čini se da upravo glikozilacija IgA₁ je ta koja olakšava uklanjenje čitave molekule IgA₁ iz krvi jer samo normalno vezanu galaktozu i sijaličnu kiselinu prepoznaju asijaloglikoproteinski receptori na jetrenim stanicama (Trnka P, 2013).

Kod pacijenata s HSP dolazi do nenormalne glikozilacije IgA₁ zbog nasljednog ili stečenog manjka galaktoze. Budući da tada molekula IgA₁ završava s N-acetilgalaktozaminom i/ili N-acetilneuraminskom kiselinom, ne može biti odstranjena iz krvi jer ju ne prepoznaju asijaloglikoproteinski receptori (Lau KK *et al.*, 2010; Kiryluk K *et al.*, 2011).

Nasljedni razlozi za nenormalnu glikozilaciju IgA₁ su smanjena aktivnost enzima β 1,3-galaktoziltransferaze u B-limfocitima što onda prekomjerno pojačava aktivnost α 2,6-sijaltransferaze i stvara nenormalno sijaliziranu molekulu IgA₁ bez galaktoze (Gd-IgA₁) (Lau KK *et al.*, 2010; Kiryluk K *et al.*, 2011; Knoppova B *et al.*, 2016).

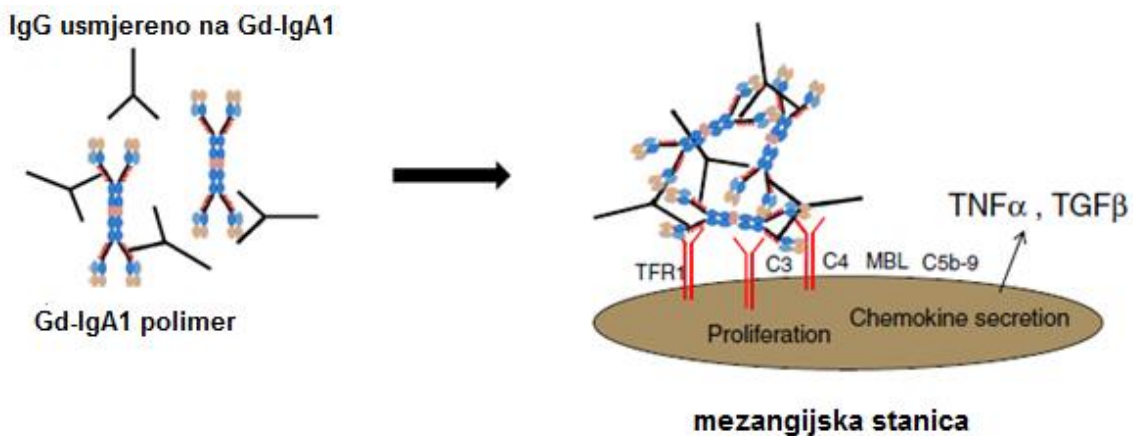


Slika 1 Normalna i abnormalna glikozilacija IgA₁.

Preuzeto iz: Lau KK et al., 2010

Imunoglobulini G prepoznaju Gd-IgA₁ kao strani antigen i s njom tvore polimerne imunokomplekse. Stečeni uzroci koji mogu dovesti do nedostatka/manjka galaktoze su invazija mukoznih sluznica bakterijama *Streptococcus pneumoniae*, *Streptococcus sanguis*, *Haemophilus influenzae*, *Neisseria meningitidis* i *Prevotella melaninogenica* koje normalno koloniziraju epitel gornjih dišnih putova i orofarinksa, osobito u djece predškolske dobi. U uvjetima u kojima sluznica nazofarinksa i orofarinksa oslabi zbog prethodne virusne ili β HS-A infekcije, navedene bakterije (osobito pneumokok i α -hemolitički streptokoki) prodiru kroz imunološki oslabljenu sluznicu gornjeg dišnog puta i luče IgA₁ proteaze. Enzimi IgA₁ proteaze cijepaju molekulu IgA na Fc i Fab i to upravo unutar zglobne regije na mjestu veze prolina i serina te prolina i treonina (Woof JM and Ken MA, 2006; Knoppova B et al., 2016). Uz to, te iste bakterije, u svrhu svog rasta i razvoja, otkidaju galaktozu i sijaličnu kiselinu s N-acetilgalaktozamina u IgA₁ molekuli i time dovode do stečenog manjka galaktoze i desijalizacije. Tako podijeljena i nenormalno glikozilirana IgA₁ nije više monomerna, već polimerna i također postaje autoantigen na koji se stvaraju protutijela IgG. Daljnjem razvoju

autoimunog procesa još dodatno pridonosi i to da bakterije, koje uzrokuju respiratorne i gastrointestinalne infekcije, na svojoj staničnoj površini imaju šećerne ostatke građene od galaktoze, N-acetilgalaktozamina, N-acetilneuraminske kiseline i sijalične kiseline. Pritom, normalno stvorena antiglikanska protutijela IgG i IgA u borbi protiv tih mikroorganizama križno reagiraju sa šećernim ostacima na IgA₁ pa je i to još jedan od mehanizama nastanka imunokompleksa. Tako nastali cirkulirajući IgA₁-IgG imunokompleksi ne mogu, zbog svoje veličine i nenormalne glikozilacije, stupiti u interakciju s asijaloglikoproteinskim receptorima na hepatocitima pa zaostaju u krvi (Trnka P, 2013; Knoppova B *et al.*, 2016). Ipak, ti zaostali imunokompleksi su očito dovoljno mali da prođu kroz fenestre glomerularnog endotela i dođu do mezangijskih stanica. IgA₁-IgG imunokompleksi se vežu za transferinski receptor (CD71) mezangijskim stanicama i pokreću alternativni i lektinski put komplementa (Lau KK *et al.*, 2010; Knoppova B *et al.*, 2016; Pohl M, 2014).



Slika 2 IgG-IgA₁ imunokompleksi se vežu za Tfr₁ na mezangijskim stanicama i pokreću alternativni put komplementa. Preuzeto iz: Pohl M, 2014

Alternativni put komplementa je potaknut već samom agregacijom polimernih IgA₁-IgG imunokompleksa u mezangiju i rezultira izravnom aktivacijom komponente C₃ koja je i nađena u povećanoj koncentraciji upravo u bolesnika s HSPN, ali ne i u bolesnika bez bubrežne bolesti (Knoppova B *et al.*, 2016; Pohl M, 2014). Aktiviranju sustava komplementa dodatno pridonosi i lektinski put nastao spajanjem MBL (mannose-binding lectin) s manozom i drugim šećerima prisutnim na staničnoj površini mikroorganizama. Poslije vezanja MBL s površinom mikroorganizama, MASP-1 i MASP-2 (MBL-associated serine protease) stječu sposobnost razgradnje komponenata C₄ i C₂ koje dalje reagiraju s C₃ komponentom.

IgA₁-IgG imunokompleksi se odlažu i na endotel malih krvnih žila kože, sinovije, crijeva i urogenitalnog sustava. Na konstantnu domenu Fc IgG veže se C_{1q} i na taj način se pokreće klasični put komplementa. Slijedi nastanak čitave kaskade komponenti komplementa, uz ponovni nastanak C₃. C₃ se dalje dijeli na C_{3a} i C_{3b} koje dovode do lučenja citokina, IL-8, kemokina te aktivacije neutrofila i makrofaga te fagocitoze navedenih imunokompleksa. Pritom aktivirani neutrofilni svojim oksidativnim enzimima, mijeloperoksidazom, proteazama i lizozimima oštećuju endotel dovodeći do fibrinoidne nekroze malih krvnih žila, sveukupno pridonoseći konačnoj slici leukocitoklastičnog vaskulitisa koji morfološki obilježava HSP.

1.3. Klinička slika Henoch Schönleinove purpore

Henoch Schönleinova purpura se uobičajno očituje s tetradom simptoma i znakova: palpabilna netrombocitopenična purpura, artralgijske ili artritne, bol u trbuhu i bubrežna bolest. Prema EULAR/PRINTO/PRES Ankaru 2008., neophodan kriterij za dijagnozu bolesti je postojanje palpabilne purpore bez prisutne trombocitopenije ili koagulopatije uz barem još jedan od četiriju simptoma ili znaka (tablica 3).

Tablica 3 EULAR/PRINTO/PRES kriteriji za dijagnozu Henoch Schönleinove purpore.

Prilagođeno prema: Ozen S et al., 2010

Nužan kriterij: palpabilna netrombocitopenična purpura/petehije + barem jedan od sljedećih kriterija	
1. Difuzna bol u trbuhu	
2. Patohistologija	tipičan leukocitoklastičan vaskulitis s predominantnim IgA depozitima ili proliferativni glomerulonefritis s predominantnim IgA depozitima
3. Artritis/artralgija	
4. Bubrežna bolest	proteinurija >0,3 g/24h ili ≥2 proteina u kvalitativnom pregledu urina test trakom ili albumin/kreatinin >30 mmol/mg u prvom jutarnjem urinu
	hematurija >5 eritrocita u mokraćnom segmentu ili ≥2 eritrocita u kvalitativnom pregledu urina test trakom

Tablica 4 ACR kriteriji za klasifikaciju Henoch-Schönleinove purpura.

Prilagođeno prema: Yang Y-H, Yu H-H and Chiang B-L, 2014

Kriterij (2 od 4 kriterija trebaju biti prisutna)	Definicija
Palpabilna purpura	lagano uzdignuta palpabilna purpura hemoragijske kožne promjene nepovezane s trombocitopenijom
≤ 20 godina u trenutku dijagnoze	≤ 20 godina u trenutku pojave prvih simptoma
Bol u trbuhu	difuzna bol u trbuhu, pogoršanje bolova nakon jela, dijagnoza ishemije crijeva, krv u stolici
Nalaz granulocita na biopsiji	histološke promjene stijenki arteriola i venula uz infiltraciju granulocitima

Kožne promjene u Henoch Schönleinovoj purpuri su najčešće raspoređene po ekstenzornim stranama donjih udova i podlaktica te po stražnjici, iako mogu zahvatiti i lice, uši i trbuh (Gonzalez LM, Janniger CK and Schwartz RA, 2009). U početku se kožne lezije očituju kao grozdovi eritema, urtike i makulopapulozni osip, a potom prelaze u petehije i ekhimoze koje su raspoređene između prethodno promijenjene kože. Purpura u djece je uvijek polimorfna dok je u odraslih bolesnika češće monomorfna i lokalizirana uglavnom na gležnjevima i zapešćima (Gonzalez LM, Janniger CK and Schwartz RA, 2009). Lezije mijenjaju boju od crvene, preko ljubičaste do smeđežućkaste boje te nakon desetak dana izbledje ostavljajući kod pojedinih bolesnika područja postupalne hiperpigmentacije (Jelušić M, Malčić I i sur., 2014; Gonzalez LM, Janniger CK and Schwartz RA, 2009). Kod manje od 5% djece može doći i do razvitka nekrotičnih promjena i bula na koži. Pojava bula i hemoragičnih nekroza je opisana u čak 60% odraslih pacijenata s HSP. Razlog izuzetno manjoj pojavi kožne nekroze u djece nasuprot odraslih pacijenata se ne zna (Gonzalez LM, Janniger CK and Schwartz RA, 2009). U neke djece mogu se pojaviti i potkožni edemi dorzuma šaka, stopala i lica (Jelušić M, Malčić I i sur., 2014; Gonzalez LM, Janniger CK and Schwartz RA, 2009).

U otprilike 25% bolesnika HSP započinje artralgijom i/ili artritisom, a nakon 10-14 dana javi se purpura (Gonzalez LM, Janniger CK and Schwartz RA, 2009). Učestalost zahvaćanja zglobova je obrnuto povezana s dobi pacijenata, s češćom pojavom u mlađe djece nego u starije djece i odraslih (Hamdan JM and Barqawi MA, 2008). Artritis je nemigratornog tipa,

oligoartikularni i najčešće zahvaća koljena, gležanj i kuk (Wang X *et al.*, 2016). U nekih bolesnika je praćen oteklinom i bolovima kod pokretanja, međutim sinovijalni izljev je rijedak. Prolazi spontano tijekom nekoliko dana ne ostavljajući deformacije (Trnka P, 2013; Jelušić M, Malčić I i sur., 2014; Gonzalez LM, Janniger CK and Schwartz RA, 2009).

Približno dvije trećine djece s HSP ima difuznu bol u trbuhu koja se pojačava nakon jela, a klinički se najčešće očituje mučninom, povraćanjem te krvlju i sluzi u stolici (Trnka, 2013). Bol u trbuhu obično nastupi unutar tjedan dana od pojave osipa, a katkad može i do dva tjedna prethoditi purpuri. Bolovi su tupog karaktera i najčešće smješteni periumbilikalno i u epigatriju (Gonzalez LM, Janniger CK and Schwartz RA, 2009). Uzrok bolova je submukozno krvarenje i edem stijenke tankog crijeva što dovodi do izlaska interticijske tekućine i krvi u lumen crijeva. Komplikacije gastrointestinalnog sustava se javljaju u oko 10-20% bolesnika, a najčešće su intususcepcija, perforacija crijeva i masivno krvarenje (Trnka P, 2013; Jelušić M, Malčić I i sur., 2014; Chen S-Y and Kong M-S, 2004).

U trećine djece s HSP su zahvaćeni bubrezi, a taj postotak je i veći (oko 70%) u odraslih pacijenata (Gonzalez LM, Janniger CK and Schwartz RA, 2009). Značajne rizične čimbenike za razvoj bubrežne bolesti imaju bolesnici s težim abdominalnim simptomima, bolesnici stariji od 4 godine te oni s perzistentnom purpurom u trajanju duljem od mjesec dana (Jelušić M, Malčić I i sur., 2014; Gonzalez LM, Janniger CK and Schwartz RA, 2009; Zaffanello M, 2011). Najčešća klinička slika bubrežne bolesti je mikroskopska hematurija s ili bez proteinurije, a obično se razvije unutar 4 tjedna od početka bolesti (Trnka P, 2013). Može se javiti i proteinurija različitog stupnja koja je prosječno kod svakog osmog pacijenta s proteinurijom ozbiljna i očituje se nefrotskim sindromom (Zaffanello M, 2011). Dugoročna prognoza bubrežne bolesti u HSP ovisi prvenstveno o obilježju nefritisa koji može biti blagi, ali i teški i dovesti do bubrežnog zatajenja u 1% bolesnika. U dječjoj dobi rizik za bubrežno zatajenje je manje nego u odraslih pacijenata, ali su zato u djece češće dugotrajne abnormalnosti u nalazima urina (Tudorache E *et al.*, 2015). Bubrežna bolest većinom ima dobru prognozu i odgovor na terapiju tako da bubrežna funkcija u konačnici nije teže oštećena (Trnka P, 2013).

U 10-20% dječaka može doći do razvoja orhitisa, a zahvaćanje testisa i skrotuma nije uvijek jednostavno povezati s HSP jer tipični simptomi u trenutku dijagnoze nisu još prisutni ili su simptomi HSP do tada već završili (Dalpiaz A *et al.*, 2015).

U rijetke manifestacije bolesti ubraja se zahvaćanje pluća, i to većinom u starije muške djece i odraslih bolesnika, a od fatalnih komplikacija u literaturi je opisana difuzna alveolarna hemoragija (Cazzato S *et al.*, 1999). Moguće su i neurološke manifestacije i to najčešće u obliku glavobolja, periferne neuropatije i konvulzija zbog cerebralnog vaskulitisa (Garzoni L *et al.*, 2009). HSP se kod nekih pacijenata s bolovima u trbuhu očituje kao pankreatitis i akalkulozni kolecistitis, ali je pritom lakše prepoznatljiv od drugih rjeđih komplikacija zbog tipičnih bolova u sredini trbuha kod pankreatitisa, odnosno u gornjem desnom kvadrantu kod kolecistitisa (Helbling R *et al.*, 2016).

Unatoč opisanim rijetkim kliničkim slučajevima, kod većine djece HSP je blaga i izlječiva bolest koja prosječno traje 2-3 tjedna. 15-40% pacijenata ima barem jednom ponovno javljanje bolesti i to najčešće kao purpura s bolovima u trbuhu unutar 2 tjedna od prethodnog povlačenja simptoma (Gonzalez LM, Janniger CK and Schwartz RA, 2009).

1.4. Dijagnoza Henoch Schönleinove purpure

Henoch Schönleinova purpura se najčešće dijagnosticira na osnovi kliničke slike bolesnika koja mora uključivati palpabilnu purpuru bez prisutnog koagulacijskog poremećaja i barem jedan od četiriju kriterija: abdominalnu bol, artritis i/ili artralgijske, patohistološki nalaz IgA depozita u koži ili glomerulima i bubrežnu bolest. Dijagnoza se prije postavljala na osnovi kriterija Američkog reumatološkog društva iz 1990. godine, a danas za to služe EULAR/PRINTO/PRES kriteriji (tablica 3).

Detaljna anamneza, osobito na nedavnu izloženost infekcijama, alergijama i lijekovima može dodatno olakšavati kliničaru potvrdu HSP. Fizikalni pregled, u kojem kao nužan kriterij mora postojati palpabilna purpura, usmjerava daljnji pristup bolesniku na laboratorijsku, imunološku, patohistološku i radiološku dijagnostiku da se potvrdi ovaj najčešći vaskulitis dječje dobi, a isključe drugi vaskulitisi i sistemske reumatske bolesti (tablica 5).

Tablica 5 Diferencijalna dijagnoza Henoch Schönleinove purpure.

Prilagođeno prema: Yang Y-H, Yu H-H and Chiang B-L, 2014

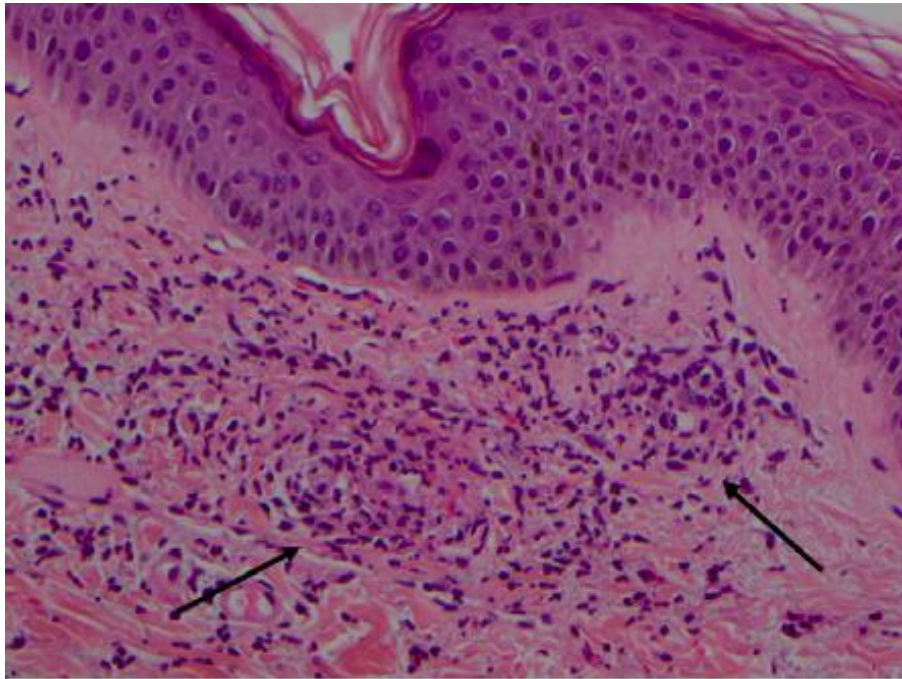
Trombocitopenije i poremećaji koagulacije	Idiopatska trombocitopenična purpura Trombotična trombocitopenična purpura Diseminirana intravaskularna koagulacija
Druge vrste vaskulitisa	Hipersenzitivni vaskulitis uključujući i uzrokovan lijekovima Miješana krioglobulinemija Akutni hemoragijski edem u djece (Garcia M <i>et al.</i> , 2016) Paraneoplastični vaskulitisi
Sistemske bolesti vezivnog tkiva	Sistemske eritematozne bolesti Juvenilni idiopatski artritis Miješana bolest vezivnog tkiva Juvenilni dematomiozitis Antifosfolipidni sindrom (Maggio M <i>et al.</i> , 2007)
Infekcije i druge bolesti	Meningokokcemija Septikemija Rikecioze Bakterijski endokarditis Mediterranska vrućica (Nickavar A and Ehsanipour F, 2006) Gardner-Diamondov sindrom (autoeritrocitna senzitivizacija)

U HSP krvni razmaz pokazuje normalan ili čak povišen broj trombocita te normalan koagulogram. U akutnoj fazi bolesti dolazi i do umjerene leukocitoze sa skretanjem ulijevo (Jelušić M, Malčić I i sur., 2014; Gonzalez LM, Janniger CK and Schwartz RA, 2009; Yang Y-H, Yu H-H and Chiang B-L, 2014). Također se mogu naći blago ubrzana sedimentacija eritrocita i povišen C-reaktivni protein. U pacijenata s gastrointestinalnim krvarenjem može nastati mikrocitna ili normocitna anemija. Svakako treba napraviti kvalitativni pregled urina kao probir na bubrežnu bolest, odnosno na postojanje hematurije i/ili proteinurije. Ukoliko se dokažu dismorfični eritrociti i/ili proteini treba pristupiti kvantitativnom pregledu 24-satnog urina. Pretrage 24-satnog urina mogu izmjeriti dnevnu količinu izlučenih proteina te omjer albumina i kreatinina, a sve to pomaže kliničaru u evaluaciji težine bubrežne bolesti. U akutnoj fazi bolesti u otprilike 50% bolesnika je povišena razina IgA i IgM (Jelušić M, Malčić I i sur., 2014; Gonzalez LM, Janniger CK and Schwartz RA, 2009). Serumna razina C₃ i C₄ komponenti komplementa su normalne, ANCA su negativna, a ANA i RF nisu karakteristični

za HSP (Yang Y-H, Yu H-H and Chiang B-L, 2014). Detaljnije laboratorijske pretrage rade se kod bolesnika koji imaju određenu simptomatologiju pa tako kod pacijenata s bolovima u trbuhu treba napraviti pregled stolice na okultno krvarenje i na fekalni kalprotektin koji je prema zadnjim istraživanjima dobar biljeg za upalna stanja u gastrointestinalnim sustavu (Kanik A *et al.*, 2015). Ako postoji anamneza nedavne respiratorne infekcije i upale grla, treba uzeti mikrobiološke obriske nazofarinksa i ždrijela te napraviti antistreptolizinski titar.

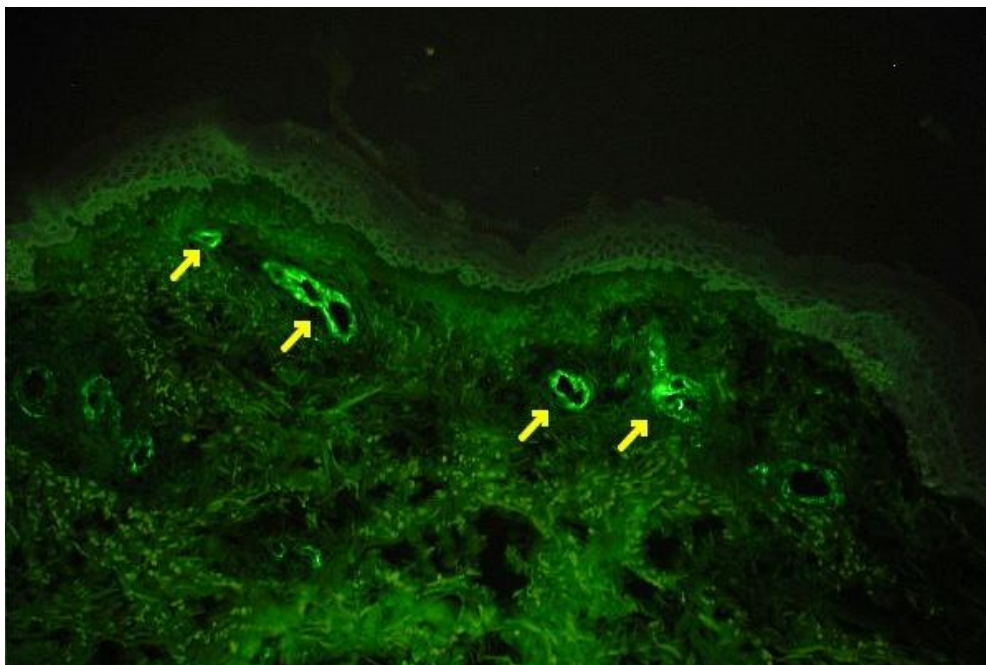
Radiološke pretrage se obično rade kod djece koja imaju netipičnu prezentaciju bolesti kao što su sumnja na intususcepciju, pankreatitis, akalkulozni kolecistitis, plućne komplikacije i cerebralni vaskulitis. Nativni rentgen trbuha kod djece s bolovima u trbuhu može pokazivati dilatirane crijevne vijuge kao posljedicu oskudnog crijevnog motiliteta. Ukoliko pacijent ima nedovoljno jake bolove u donjem desnom kvadrantu, UZV trbuha može ukazati na postojanje umnoženih limfnih čvorova i pojačanu vaskularizaciju terminalnog ileuma te tako razlikovati akutnu upalu crvuljka od HSP. Isto tako ultrazvukom se mogu prikazati promjene na žučnom mjehuru ako postoji sumnja na akalkulozni kolecistitis te upalne promjene na gušterači kod povišenih serumskih amilaza i lipaza. Ako bolesnik ima melenu ili hematezu tada treba napraviti i endoskopsku dijagnostiku (Chen S-Y and Kong M-S, 2004). Kod sumnje na intususcepciju, indicirana je irigografija koja u tom slučaju može biti i terapijska mjera. Magnetna rezonancija s angiografijom mozga je metoda izbora u pregledu pacijenta s cerebralnim vaskulitisom (Garzoni L *et al.*, 2009).

Patohistološki pregled biopsirane kože u bolesnika s HSP na svjetlosnom mikroskopu prikazuje leukocitoklastični vaskulitis. Taj tip vaskulitisa obilježava fibrinoidna nekroza malih krvnih žila papilarnog dermisa, edem stijenki i neutrofilna infiltracija s fragmentacijom njihovih jezgara.



Slika 3 Leukocitoklastični vaskulitis u djeteta s HSP. Krvne žile u dermisu pokazuju upalnu infiltraciju predominantno neutrofilima i eozinofilima. Bojanje HE, povećanje 200x.

Preuzeto iz: Trnka P, 2013



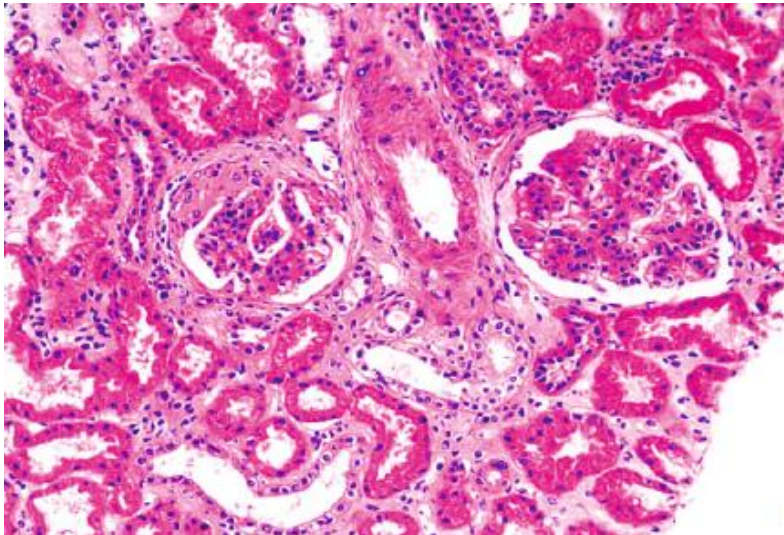
Slika 4 DIF kože s depozitima IgA i C₃ u dermalnim krvnim žilama.

Preuzeto iz: Girisgen I, Sonmez F and Tataroglu C, 2012

Direktna imunoflorescencija kože pokazuje depozite IgA i C₃ u dermalnim kapilarama, venulama i arteriolama pridonoseći sveukupnoj dijagnozi HSP s osjetljivošću od 92% do

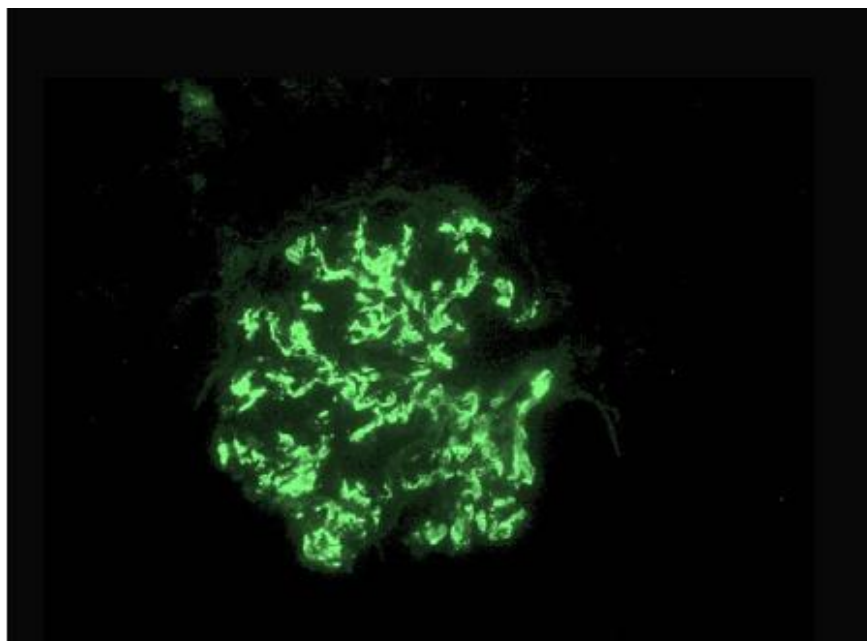
100% (Trnka P, 2013; Gonzalez LM, Janniger CK and Schwartz RA, 2009; Girisgen I, Sonmez F and Tataroglu C, 2012).

Biopsija bubrega s patohistološkom dijagnozom je indicirana kod pacijenata s izraženom hematurijom i/ili proteinurijom te radi procjene težine i prognoze bubrežne bolesti. Svjetlosna mikroskopija obično pokazuje staničnu proliferaciju u mezangiju glomerula, a za definitivnu dijagnozu HSPN važan je pregled bioptata na imunofluorescentnom mikroskopu. Nalaz predominantno zrnatih depozita IgA i C₃ komponente komplementa uz odsutnost komponenti klasičnog puta komplementa (C_{1q} i C₄) potvrđuje dijagnozu HSPN. Elektronska mikroskopija, nalazom mezangijskih osmiofilnih depozita u glomerularnoj bazalnoj membrani, još dodatno pridonosi točnosti dijagnoze HSPN (Trnka P, 2013).



Slika 5 Proliferacija mezangijskih stanica u oba glomerula. Bojenje HE, povećanje 200x. Preuzeto iz: Chen J-Y and Mao J-H, 2014

Slika 6 Zrnati depoziti IgA u mezangiju glomerula. Povećanje 200x. Preuzeto iz: Trnka P, 2013



1.5. Liječenje Henoch Schönleinove purpore

Akutna, aktivna faza HSP prolazi spontano u 94% djece i 89% odraslih (Roberts PF *et al.*, 2007). Ovisno o kliničkoj slici aktivne bolesti provodi se potporno i simptomatsko liječenje, liječenje kortikosteroidima, a u najtežim oblicima bolesti i imunosupresivno liječenje.

Osnovni principi potpornog i simptomatskog liječenja uključuju hidraciju i praćenje elektrolitnog disbalansa koji se može javiti zbog temperature, povraćanja ili proljeva. Artralgijske i purpurne manifestacije kod većine pacijenata imaju dobar odgovor na acetaminofen i nesteroidne protuupalne lijekove, međutim brojni kliničari posežu i za oralnim prednizonom od 1-2 mg/kg/dan jer skraćuje trajanje akutne faze bolesti (Roberts PF *et al.*, 2007). Brojne studije ukazuju i na pozitivan učinak dapsona u pacijenata s leukocitoklastičnim vaskulitisom kože (Hoffbrand BI, 1991). Iako se još točno ne zna kako dapson dovodi do smanjenja purpore i edema, najvjerojatniji mehanizam djelovanja bi bio u antioksidativnom učinku i sprečavanju oslobađanja enzima i toksičnih radikala iz neutrofila (Hoffbrand BI, 1991). Također postoje i prijepori među kliničarima oko upotrebe kortikosteroida koji se najvećim dijelom primjenjuju u liječenju djece s jačim gastrointestinalnim bolovima i krvarenjem i teže zahvaćenim bubrezima. Dobrobiti liječenja kortikosteroidima nisu upitni u manjim studijama djece jer su dokazano smanjili trajanje bolova u trbuhu, snizili rizik nastanka intususcepcije i time potrebe za kirurškim zahvatom, međutim da bi se donio općeniti zaključak oko njihove primjene kod gastrointestinalne simptomatologije potrebno je napraviti veće placebo kontrolirane studije (Trnka P, 2013; Gonzalez LM, Janniger CK and Schwartz RA, 2009; Roberts PF *et al.*, 2007; Gonzalez-Gay MA and Llorca J, 2005). Iako posljednje studije ukazuju na to da kortikosteroidi ne preveniraju nastanak bubrežne bolesti, bolesnici s ozbiljnijim bubrežnim komplikacijama ipak zahtijevaju primjenu steroida zajedno s imunosupresivima i antihipertenzivima jer kortikosteroidi zajedno s imunosupresivima brže dovode do remisije (Gonzalez-Gay MA and Llorca J, 2005; Eleftheriou D and Brogan PA, 2016). Kod težeg orhitisa, također su indicirani kortikosteroidi tijekom kraćeg razdoblja (Dalpiaz A *et al.*, 2015).

Zahvaćanje bubrega u HSP je većinom blago i ne ostavlja posljedice na bubrežnu funkciju. Izolirana hematurija i izolirana proteinurija ne zahtijevaju biopsiju bubrega ni imunosupresivnu terapiju, ali takva djeca trebaju biti praćena barem 6 mjeseci (Pohl M, 2014). Liječenje djece s izoliranom hematurijom i izoliranom proteinurijom uključuje prije svega upotrebu ACE inhibitora ili blokatora angiotenzinskih receptora te nesteroidne

protuupalne lijekove jer pacijenti s blagom bubrežnom bolešću češće imaju jače izražene opće upalne simptome i bolove u zglobovima tako da kod njih ne postoji bojazan da bi došlo do poremećaja bubrežne funkcije kao neželjene posljedice uzimanja NSAID (Roberts PF *et al.*, 2007).

Bolesnici s HSPN liječe se ovisno o težini svoje patohistološke dijagnoze jer ona određuje kakvo će biti liječenje i daljnja prognoza bubrežne bolesti. Trenutno nema randomiziranih, kontroliranih studija koje bi jasno definirale liječenje bolesnika s HSPN, ali većina studija uključuje primjenu imunosupresivnih lijekova (Gonzalez LM, Janniger CK and Schwartz RA, 2009).

Vrijedi općeniti pristup da kod brzoprogresivnog HSPN, kao i onog praćenog nefrotskim sindromom s proteinurijom >40 mg/h/m², prva linija terapije je peroralna kombinacija prednizolona 1-2 mg/kg/dan i ciklofosfamida 2-2.5 mg/kg/dan svakodnevno kroz 3 mjeseca ili pulsna parenteralna primjena ciklofosfamida u dozi 500 do 1000 mg/m², najviše 1-2 grama svaka 3-4 tjedna (6-7 ciklusa). Pulsna primjena ciklofosfamida ima prednost u odnosu na kontinuiranu svakodnevnu peroralnu primjenu malih doza zbog manje kumulativne doze i rjeđih nuspojava (među kojima je najčešća neutropenična sepsa). Prije primjene oralnog prednizolona, inicijalno treba dati takvim pacijentima pulsnu dozu metilprednizolona 30 mg/kg kroz tri dana ili naizmjenice svaki drugi dan (Kong H *et al.*, 2004). Kao druga terapija može se dati kombinacija azatioprina 2-3 mg/kg/dan i prednizolona također kroz 3 mjeseca (Kong H *et al.*, 2004; Singh S *et al.*, 2002). Studije ne ukazuju koja bi od ovih dviju kombinacija terapije bila bolja od druge za početno liječenje brzoprogresivnog i nefrotskog HSPN. Nakon uspješne indukcije u fazi održavanja primjenjuje se upola manja doza oralnog prednizolona uz mikofenolat-mofetil u dozi 15 mg/kg svakodnevno kroz idućih 18 mjeseci do čak 3 godine ukoliko je za početnu terapiju izabran ciklofosfamid (Nikibakhsh AA *et al.*, 2014; Han F *et al.*, 2015). Ako je u početnoj terapiji bio azatioprin, nastavlja se daljnje liječenje njime i u fazi održavanja jer studije pokazuju da ne treba mijenjati imunosupresivni lijek koji je bio terapijski uspješan (Singh S *et al.*, 2002). Ukoliko unutar godine dana nije došlo do relapsa, terapija se polagano smanjuje i nakon 6 mjeseci potpuno ukida. Za pacijente s HSPN koja je otporna na kortikosteroide, liječenje se može pokušati s ciklosporinom A 4-8 mg/kg/dan i pritom indukcija može trajati od 6 mjeseci do 2 godine. Kako su to zbilja teški i, srećom, rijetko opisani slučajevi HSPN, studije nemaju točne podatke koliko je to uspješno. Ukoliko induksijska terapija tada uspije, faza održavanja se nastavlja po istom principu, odnosno ciklosporin A se daje u dozi 1-5 mg/kg/dan, tj. polovičnoj od početne (Zaffanello M

and Fanos V, 2009; Georgaki-Angelaki E *et al.*, 2008). Brojni radovi su opisali i uspješno liječenje brzoprogresivnog HSPN plazmaferezom u trajanju 5-10 dana (Trnka P, 2013; Gonzalez LM, Janniger CK and Schwartz RA, 2009; Kong H *et al.*, 2004; Chen J-Y and Mao J-H, 2014; Kawasaki Y *et al.*, 2013).

Bolesnici s proteinurijom 20-40 mg/h/m² kao i oni s kliničkom slikom nefritičkog sindroma uvijek se inicijalno liječe prednizolonom 1-2 mg/kg/dan, a ovisno o nalazu biopsije dodaje se azatioprin u dozi 1-2 mg/kg/dan također kroz 3 mjeseca (Kong H *et al.*, 2004). Ako je terapijska indukcija bila uspješna, u fazi održavanja koja u bolesnika obično traje oko 12 mjeseci, primjenjuje se upola manja doza oralnog prednizolona uz primjenu peroralnog azatioprina 1-2 mg/kg svaki drugi dan (Singh S *et al.*, 2002). Ako u tih 12 mjeseci ne dođe do relapsa, terapija se također polagano smanjuje i prvo se nakon 3 mjeseca ukida azatioprin, a nakon 6 mjeseci prednizolon.

Ako dođe do relapsa, kod teških HSPN treba pokušati liječenje plazmaferezom, intravenskim imunoglobulinom (IVIg), rituksimabom, tj. monoklinalnim protutijelom koje se veže na CD20 na B-limfocitima ili transplantacijom bubrega uz oprez jer i tada može doći do recidiva bolesti (Chen J-Y and Mao J-H, 2014; Kawasaki Y *et al.*, 2013).

Zaključno, terapija HSP ima, ovisno o kliničkoj prezentaciji, širok opseg: od ACE inhibitora i NSAID preko kortikosteroida do kombinirane terapije imunosupresivima. Važno je uvijek imati na umu da većina studija u liječenju, ovog najčešćeg vaskulitisa dječje dobi, potječe od manjih opisanih slučajeva pacijenata. Uz iznimku Kawasakijske bolesti, terapijski pristupi u liječenju vaskulitisa dječje dobi još uvijek se uvelike razlikuju među pojedinim centrima i temelje na iskustvima prikupljenim kroz prikaze bolesnika, podacima iz malih serija bolesnika većih centara i studija u odraslih bolesnika. Slijedom navedenog, a s ciljem osiguravanja preporuka za liječenje vaskulitisa dječje dobi, u sklopu SHARE projekta („Single – Hub Access for Pediatric Rheumatology in Europe“) sekcija za vaskulitis kontinuirano nastoji formirati znanstveno utemeljene smjernice u liječenju dječjih vaskulitisa.

Uz svo liječenje važno je i educirati roditelje pacijenata te s njima surađivati. Iskusni kliničari uvijek kritično sagledavaju kliničku sliku bolesnika s HSP i na osnovu toga svakom pacijentu individualno terapijski pristupaju.

Tablica 6 Terapija HSP

	NSAIDs	ACEIs/ARBs	kortikosteroidi	dapson
purpura	+		+	+
artralgije	+			
GI simptomi			+	
izolirana hematurija	+	+		
izolirana proteinurija <20 mg/h/m ²	+	+	+	

Tablica 7 Terapija bubrežnih komplikacija i HSPN

	proteinurija 20-40 mg/h/m ²	proteinurija >40 mg/h/m ²	brzoprogresivni HSPN
kortikosteroidi	indukcija 1-2 mg/kg/dan/3 mjeseci	indukcija 1-2 mg/kg/dan/3 mjeseci	indukcija 1-2 mg/kg/dan/3 mjeseci
ciklofosfamid		indukcija 2-2.5 mg/kg/dan/3 mjeseci	indukcija 2-2.5 mg/kg/dan/3 mjeseci
azatioprin	indukcija 1-2 mg/kg/dan/3 mjeseci	indukcija 2-3 mg/kg/dan/3 mjeseci	indukcija 2-3 mg/kg/dan/3 mjeseci
mikofenolat-mofetil		održavanje 15 mg/kg	održavanje 15 mg/kg
ciklosporin A		kod rezistencije na steroide, indukcija 4-8 mg/kg/dan	kod rezistencije na steroide, indukcija 4-8 mg/kg/dan
plazmafereza		+	+
intravenski imunoglobulin			+
rituksimab			+

1.6. Prognoza i tijek Henoch Schönleinove purpуре

Većina oboljele djece s HSP ima odličnu prognozu i potpuno se oporavi tijekom nekoliko tjedana bez ikakvih posljedica. Do recidiva dolazi u trećine djece, obično unutar 4 mjeseca od inicijalne prezentacije bolesti (Trnka P, 2013). Rekurentna purpura je gotovo uvijek povezana s bolovima u zglobovima i hematurijom, iako svaka epizoda je blaža i kraćeg trajanja. Djeca u koje je purpura trajala dulje od mjesec dana i ona s jačim bolovima u trbuhu imaju veću vjerojatnost da razviju dugotrajnije abnormalnosti urina, u vidu hematurije i/ili proteinurije (Gonzalez LM, Janniger CK and Schwartz RA, 2009). Brojni radovi govore da djecu u koje inicijalno nisu bili zahvaćeni bubrezi treba pratiti najmanje 6 mjeseci jer je to vrijeme unutar

koje se pojavljuju patološki nalazi urina kod djece koja će razviti bubrežnu bolest (Jelušić M, Malčić I i sur., 2014; Gonzalez LM, Janniger CK and Schwartz RA, 2009; Pohl M, 2014; Zaffanello M, 2011). Općenito vrijedi da dugotrajnost morbiditeta HSP ovisi o stupnju zahvaćanja bubrega (Trnka P, 2013). Naime, svi ostali simptomi i znakovi kao artralgijske/artritis, bolovi u trbuhu, gastrointestinalne i urološke komplikacije su dobre prognoze jer prolaze najčešće spontano uz simptomatsko liječenje ili uz kratkotrajnu primjenu kortikosteroida. Međutim, bolesnici kod kojih su u bilo kojem obliku zahvaćeni bubregi zahtijevaju u najboljem slučaju barem praćenje, a u najtežim i dugotrajne indukcije i održavanje kombinacijom kortikosteroida i imunosupresivnih lijekova kako bi se na taj način spriječila vjerojatnost razvitka zatajenja bubrega. Pritom, najbolju prognozu imaju pacijenti s izoliranom hematurijom jer ona najčešće spontano prolazi ili se ubrzo njezin prestanak kortikosteroidima. Hematurija može trajati i po nekoliko mjeseci, ali prognoza je u cjelini izvrsna (Meyers KEC, 2004). Prisutnost proteinurije ipak upućuje na oštećenje glomerula, no i tu je oporavak moguć bez posljedica ako dijete ima proteinuriju $<20 \text{ mg/h/m}^2$ jer takva proteinurija najčešće ima minimalne promjene na glomerulima, a u većini studija kliničari ne rade ni biopsiju, već primjenom ACE inhibitora i kortikosteroida izliječe djecu (Narchi H, 2005). U bolesnika u kojih se za vrijeme akutne faze bolesti razvio nefritički, a pogotovo nefrotički sindrom postoji vjerojatnost 1-3% razvoja zatajenja bubrega pa ih je potrebno pratiti najmanje 5 godina, a bolju prognozu imaju pacijenti koji su mlađi (Trnka P, 2013; Jelušić M, Malčić I i sur., 2014; Gonzalez LM, Janniger CK and Schwartz RA, 2009; Hamdan JM and Barqawi MA, 2008; Zaffanello M, 2011). Najtežu prognozu imaju bolesnici s brzoprogresivnim HSPN jer u kratkom vremenu dolazi do pogoršanja bubrežne funkcije uz gubitak i do 50% glomerula što zahtijeva brzi odgovor na induksijsku terapiju. Takvi bolesnici zahtijevaju i primjenu plazmafereze u akutnoj fazi (Chen J-Y and Mao J-H, 2014; Kawasaki Y *et al.*, 2013). Kod njih postoji velika izvjesnost da će nastupiti bubrežno zatajenje. Prema studijama, prognoza transplantiranih pacijenata s HSPN je dobra jer ukupna stopa preživljenja graftova je 87.7% unutar 10 godina, iako histološki recidiv HSPN, ali bez onog kliničkog, se može vidjeti i u do 60% transplantiranih bolesnika (Trnka P, 2013; Han SS *et al.*, 2010).

2. BUBREŽNE KOMPLIKACIJE

Znakovi zahvaćanja bubrega u pacijenata s HSP se mogu javiti 3.dan od početka purpura pa čak i do 17 mjeseci od početka bolesti (Zaffanello M, 2011). Najveći broj pacijenata koji imaju zahvaćene bubrege se prezentiraju unutar prva 3 mjeseca od početka purpura. U literaturi su opisani i slučajevi pacijenata koji su razvili bubrežnu bolest i nekoliko godina od preboljele purpura.

U HSP bubrezi mogu biti zahvaćeni na 5 načina (Zaffanello M, 2011):

1. mikroskopska/makroskopska hematurija
2. blaga proteinurija: $<20 \text{ mg/h/m}^2$ ili albumin/kreatinin $<200 \text{ mg/mmol}$
3. nefritički sindrom: umjerena proteinurija $20\text{-}40 \text{ mg/h/m}^2$ ili albumin/kreatinin $\geq 200\text{-}400 \text{ mg/mmol}$
4. nefrotički sindrom: proteinurija $>40 \text{ mg/h/m}^2$ ili albumin/kreatinin $\geq 400 \text{ mg/mmol}$, serumski albumin $<25 \text{ g/l}$
5. akutni brzoprogresivni HSPN koji većinom vodi u kronični progresivni HSPN

Ovakva podjela ima dijagnostičku, terapijsku i prognostičku vrijednost (Zaffanello M, 2011). Dijagnostička vrijednost je u tome da kliničar može na osnovu kliničke slike pacijenta lakše posumnjati na blaže ili teže zahvaćanje bubrega. Dijagnostička vrijednost je u racionalnom selektiranju bolesnika tako da kod blažeg zahvaćanja bubrega ne treba žuriti s biopsijom bubrega i raditi detaljnije pretrage dok kod teže zahvaćenih bubrega treba to sve napraviti. Terapijska vrijednost u ovoj podjeli je što kliničaru omogućuje kako da pristupi pacijentu pa, ovisno o bubrežnom zahvaćanju, može primjeniti samo praćenje pacijenta, simptomatsko liječenje ili kombinaciju kortikosteroida s imunosupresivnim lijekovima.

Većina literatura definiše koji su točno određeni kriteriji za biopsiju bubrega (Zaffanello M, 2011):

1. mikrohematurija i proteinurija $>20 \text{ mg/h/m}^2$
2. makrohematurija i proteinurija $<20 \text{ mg/h/m}^2$
3. perzistentna izolirana proteinurija ili albumin/kreatinin $>100 \text{ mg/mmol}$ koja traje >3 mjeseca
4. nefritički sindrom kao inicijalna prezentacija
5. izolirana proteinurija nefrotičkog ranga koja traje dulje od 4 tjedna

6. akutni brzoprogresivni HSPN

2.1. Mikroskopska i makroskopska hematurija

Hematurija je abnormalni nalaz eritrocita, odnosno krvi u urinu. Dijeli se na eritrocituriju i hemoglobinuriju. Dijagnosticira se na osnovu kvalitativnog nalaza urina i pregleda mokraćnog segmenta (Chung HM *et al.*, 2011). Hematurija, tj. eritrociturija je najčešći oblik zahvaćanja bubrega u djece s HSP. Prisutnost >5 eritrocita u kvalitativnom pregledu urina test trakom i/ili ≥ 2 eritrocita u mokraćnom segmentu uz purpuru kao nužan kriterij vrlo lako dovodi kliničara do dijagnoze HSP. Makrohaturija je stanje u kojem je urin već golim okom crvenkasto obojen, a u sedimentu se nalazi >1000 eritrocita (Utsch B and Klaus G, 2014).

Kod djeteta koje ima eritrocituriju važno je diferencijalno dijagnostički razmišljati je li ona glomerularnog podrijetla ili ne-glomerularnog. Zato u pristupu takvom pacijentu uvijek treba tražiti nalaze eritrocitnih cilindara koji s 98% specifičnošću govore da je eritrociturija glomerularnog podrijetla jer cilindri nastaju zbog zbijanja eritrocita u njihovom prolasku iz glomerula do bubrežnih tubula. Makrohaturija glomerularnog podrijetla je obično više smeđe boje, nego makrohaturija ne-glomerularnog koja je svijetlo crvena (Utsch B and Klaus G, 2014). Kako je nužan kriterij za dijagnozu HSP purpura, dijagnoza je, u slučaju i mikrohematurije i makrohaturije, jednostavna. Općenito, prognoza pacijenata s mikrohematurijom je dobra jer HSP može proći spontano, odnosno uz simptomatsko liječenje. Makrohaturija ne prolazi uvijek spontano, već primjenom kortikosteroida i ACE inhibitora koji to ubrzaju te česće zahtijeva i biopsiju bubrega.

Iako je očito da izolirana hematurija bez proteinurije može biti i rani znak glomerulonefritisa, nema definitivnih zaključaka među nefrolozima treba li uraditi biopsiju bubrega ili ne (Hoshino Y, Kaga T and Abe Y, 2015). Dok jedan dio nefrologa preporučuje da nema potrebe za biopsijom jer ona ne mijenja liječenje i ishod u pacijenata, drugi dio struke se ne slaže jer smatra da biopsija bubrega pridonosi preciznijoj dijagnozi i prognozi (Hoshino Y, Kaga T and Abe Y, 2015). U jednom istraživanju bioptiranih bubrega u pacijenata s izoliranom hematurijom, 62% njih je imalo dokazan HSPN/IgAN (Hoshino Y, Kaga T and Abe Y, 2015). Naši pedijatri-nefrolozi smatraju da izoliranu hematuriju je opravdano bioptirati i nalaz uvijek

treba biti analiziran svjetlosnim, imunofluorescentnim i elektronskim mikroskopom (Batinić D, Šćukanec-Špoljar M, Milošević D, Nizić L, Vrljićak K, 2002).

2.2. Proteinurija

Proteinurija je pojava bjelanjčevina u urinu u količinama koje su veće od fizioloških i u pravilu je obilježje tubularnog ili glomerularnog oštećenja. Fiziološka proteinurija iznosi <100 mg/dan u djece. Najčešći skrining test za otkrivanje proteinurije je test traka, međutim ona nije u potpunosti osjetljiva jer otkriva albumine, ali ne i niskomolekularne proteine. Test traka pokazuje pozitivnost kada vrijednost proteina >300 mg/dan.

Tablica 8 Kvalitativna vrijednost proteinurije u test traci

rezultat test trake	koncentracija proteina
negativan	5-20 mg/dl
1+	30 mg/dl
2+	100 mg/dl
3+	300 mg/dl
4+	>2000 mg/dl

Kod djece školske dobi analizira se srednji mlaz prvog jutarnjeg urina, a kod dojenčadi i male djece vrećica prvog jutarnjeg urina (Oberiter V, 2002). Za potrebe detaljnijih analiza gleda se i omjer proteina i kreatinina u jednom uzorku urina, najbolje također ujutro jer se koncentracija proteina mijenja tijekom dana. Normalno iznosi <0.5 za dojenčad i do 0.2 za djecu školske dobi (Utsch B and Klaus G, 2014). Najidealnija analiza proteina je ona kvantitativna, pregledom 24-satne mokraće. Mikroalbuminurija je nenormalno izlučivanje albumina 30-300 mg/dan, što znači da ju test traka kao skrining metoda ne otkriva. Makroalbuminurija je izlučivanje >300 mg albumina u 24 sata i kao takva predstavlja jasnu proteinuriju (Oberiter V, 2002).

Prema EULAR/PRINTO/PRES proteinurija je zadovoljena kao kriterij bubrežne bolesti kada iznosi >2+ u test traki ili kada ima vrijednost >0.3 g/24 sata. Kao komplikacija bubrežne bolesti u HSP, proteinurija se može javiti u tri oblika; kao izolirana blaga proteinurija, proteinurija nefritičkog ranga i proteinurija nefrotskog ranga.

Tablica 9 Vrste proteinurija kao bubrežnih komplikacija u HSP.

Prilagođeno prema: Zaffanello M, 2011

izolirana blaga proteinurija	<20 mg/h/m ² albumin/kreatinin <200 mg/mmol
proteinurija nefritičkog ranga	20-40 mg/h/m ² albumin/kreatinin ≥200-400 mg/mmol
proteinurija nefrotskog ranga	>40 mg/h/m ² albumin/kreatinin ≥400 mg/mmol serumski albumin <25 g/l

Izolirana blaga proteinurija javlja se kao jedini znak bubrežne bolesti u HSP, i slično kao i izolirana hematurija, ima najbolji odgovor na terapiju kortikosteroidima, a u neke djece može proći i spontano. Bubrežna funkcija u te djece nije znatno narušena tako da nema veće bojazni oko upotrebe NSAID u liječenju općih simptoma u akutnoj fazi bolesti. Izolirana proteinurija često može perzistirati mjesecima, a među nefrolozima također vlada prijemor oko toga da li i kada raditi biopsiju bubrega (Lu Z *et al.*, 2017; Hama T *et al.*, 2012). Većina liječnika ipak napravi biopsiju bubrega u one djece kod koje izolirana proteinurija ne prolazi na liječenje kortikosteroidima (Hama T *et al.*, 2012; Narchi H, 2008).

Proteinurija nefritičkog ranga ima vrijednosti 20-40 mg/h/m², uz to dijete u akutnoj fazi ima i hipertenziju, periorbitalne edeme i otekline rahlih tkiva, hematuriju i često nagli pad bubrežne funkcije koja vodi do oligurije. Ako je uz to prisutna obavezna purpura, kliničaru nije teško postaviti dijagnozu HSP. Prognoza je ipak u cijelini povoljna jer bubrežna funkcija nije znatnije oštećena i dobro odgovara na kombinirano liječenje prednizolonom i azatioprinom (Narchi H, 2008). Pacijente treba obavezno pratiti jer i nakon akutne faze bolesti još i do godine dana mogu imati proteinuriju (Tudorache E *et al.*, 2015). U oko 1% djece, proteinurija može trajno oštetiti bubrežnu funkciju i dovesti do zatajenja bubrega (Hamdan JM and Barqawi MA, 2008; Zaffanello M, 2011).

Proteinurija nefrotskog ranga je najteži oblik proteinurije u pacijenata s HSP. Razlozi za to su brojni; naime takvi pacijenti imaju teško oštećenje bubrežne funkcije s omjerom albumina i kreatinina ≥400 mg/mmol, a stalni gubitak proteina mokraćom dovodi ih do hipoalbuminemije i hiperlipidemije. Bolesnici s takvom proteinurijom najčešće imaju istodobno i eritrocituriju i cilinduriju što dodatno daje težinu čitavoj bolesti. Proteinurija nefrotskog ranga s ili bez eritociturije je uvijek indikacija za biopsiju bubrega (Zaffanello, 2011). Općenito je prognoza nefrotske proteinurije najlošija od ostala dva oblika. U jednom

istraživanju, prosječno praćenje bolesnika s HSP koji su imali nefrotsku proteinuriju trajalo je 43 mjeseci, a svi su bolesnici imali istodobno i hematuriju. Bolesnici su liječeni kombinacijom kortikosteroida i mikofenolat-mofetila, 70% bolesnika je u potpunosti izliječeno nakon manje od 5 godina, a 3% bolesnika je razvilo perzistentan, aktivan HSPN (Feng D *et al.*, 2017).

2.3. HSP nefritis

HSP nefritis je patohistološka dijagnoza koja se postavlja na osnovu nalaza biopsije bubrega. Biopsirani bubreg se analizira na svjetlosnom, imunofluorescentnom i elektronskom mikroskopu te klasificira po Haasu. Zadnjih godina se sve češće primjenjuje i Oxfordska klasifikacija, jer je, po nekim autorima, preciznija i bolja za predviđanje mogućeg daljnjeg ishoda HSPN, tj. IgAN (Nasri H, 2014).

*Tablica 10 Hassova klasifikacija HSPN.
Prilagođeno prema: Roberts ISD *et al.*, 2009*

stupanj I	nema mezangijske hipercelularnosti ili je ona minimalna
stupanj II	<50% glomerula pokazuje mezangijalnu proliferaciju i sklerozu
stupanj III	fokalni proliferativni glomerulonefritis
stupanj IV	difuzni proliferativni glomerulonefritis koji zahvaća do 45% glomerula
stupanj V	bilo koja biopsija pokazuje >45% globalno sklerotičnih glomerula i >40% atrofičnih kortikalnih tubula

Oxfordsku klasifikaciju IgAN i HSPN donijela je radna skupina Međunarodne mreže za IgA nefropatiju i skupina nefropatologa 2010. godina i postaje sve popularnija i primjenjivija i među nefropatolozima i među kliničarima. Jednako je primjenjiva i za odrasle i za djecu (Coppo R *et al.*, 2010). Oxfordska klasifikacija promatra i opisuje 4 morfološka obilježja na biopsiranim bubrezima: mezangijalnu celularnost, endokapilarnu proliferaciju, segmentalnu glomerulosklerozu i tubularnu atrofiju/intersticijsku fibrozu. Svaka od tih četiriju morfoloških obilježja se zasebno opisno boduje (Roberts ISD *et al.*, 2009).

Tablica 11 Oxfordska klasifikacija IgAN i HSPN za djecu i odrasle.

Prilagođeno prema: Roberts ISD *et al.*, 2009

mezangijska celularnost	M₀	≤ 0.5 glomerula
	M₁	> 0.5 glomerula
endokapilarna proliferacija	E₀	odsutno
	E₁	prisutno
segmentalna glomeruloskleroza	S₀	odsutno
	S₁	prisutno
tubularna atrofija/intersticijska fibroza	T₀	≤ 25%
	T₁	26-50%
	T₂	> 50%

Haasova klasifikacija i Oxfordska klasifikacija koriste se za definiranje patohistološke dijagnoze u bioptiranih pacijenata koji imaju HSP. Pritom, obje klasifikacije imaju i dobru prognostičku vrijednost predviđanja uspjeha izlječenja. Najbolju prognozu imaju pacijenti stupnja I i II klasifikacije po Haasu te oni koji prema Oxfordskoj klasifikaciji imaju ≤ 50% zahvaćenih glomerula M₀ i tubularnu atrofiju ne veću od T₁, bez obzira na bilo koji nalaz endokapilarne proliferacije i segmentalne glomeruloskleroze; oni se tijekom petogodišnjeg praćenja u potpunosti oporave bez ikakvih posljedica na bubrežnu funkciju (Nasri H, 2014). Stupanj III po Haasu, tj. fokalni proliferativni glomerulonefritis ima sveukupni uspjeh izlječenja oko 75% nakon 5 godina, što otprilike odgovara i literaturnim podacima uspjeha liječenja proteinurije nefrotskog ranga. Zanimljivo je i to da najčešći nalaz biopsije bubrega u pacijenata bioptiranih zbog nefrotske proteinurije je upravo fokalni proliferativni glomerulonefritis (stupanj III), tj. prevedeno u Oxfordsku klasifikaciju M₁E₁S₁T₀ (Xia Y *et al.*, 2011). Stupanj IV po Haasu, odnosno difuzni proliferativni glomerulonefritis koji zahvaća <45% glomerula ima uspjeh izlječenja oko 50% nakon 5 godina praćenja pacijenata, a bioptirani pacijenti su također u najvećem broju imali nefrotsku proteinuriju uz istodobnu hematuriju (Fu H *et al.*, 2016). Najteža prognoza je kod bolesnika gdje biopsija pokazuje >45% glomeruloskleroze i >40% tubularne atrofije, odnosno M₁E₁S₁T₁ ili M₁E₁S₁T₂ (Nasri H, 2014). Takvih bolesnika je srećom malo, a uspjeh izlječenja nakon 5 godina je oko 25%. Razlozi za tako malen uspjeh su oštećena bubrežna funkcija jer više od pola glomerula je sklerozirano, a uz to su i u znatnoj mjeri oštećeni i tubuli bubrega. Bolesnici s takvim nalazom biopsije su u kliničkoj slici najčešće imali akutni brzoprogresivni HSPN, a sljedeća po učestalosti je bila nefrotska proteinurija s istodobnom hematurijom (Nasri H, 2014). Budući

da pacijenti s nalazom biopsije stupnja I i II po Haasu imaju izvrsnu prognozu, najveći terapijski izazov danas kliničarima predstavljaju pacijenti s fokalnim proliferativnim HSPN, odnosno M₁E₁S₁T₀ prema Oxfordskoj klasifikaciji (Xia Y *et al.*, 2011). Pacijenata sa stupnjem III po Haasu ima manje nego onih stupnja I i II, ali još uvijek više od onih stupnja IV, a pogotovo naspram stupnja V tako da su svakako potrebne dobre smjernice za njihovo liječenje. Prema nekim studijama, fokalni proliferativni HSPN očito nije tako rijetka pojava, pogotovo ako se uzme u obzir da većina pacijenata s HSP koja ima proteinuriju nefrotskog ranga nakon biopsije bubrega ima potvrđenu upravo tu patohistološku dijagnozu (Xia Y *et al.*, 2011).

Iako je Oxfordska klasifikacija izvorno vezana za IgA nefropatiju, počela se primjenjivati i za klasifikaciju HSPN jer obje bolesti imaju gotovo istovjetnu patogenezu bubrežnih promjena pa znanstvenici smatraju da Oxfordska klasifikacija može pomoći u prognoziranju ishoda HSPN (Nasri H, 2014). Koliko god mnogi smatrali HSP i IgA nefropatiju istovjetnim bolestima, one to nisu (Davin JC, Ten Berge IJ and Weening JJ, 2001). Osim što su kod HSP prisutne sistemske promjene zbog IgA vaskulitisa u sklopu kojeg može doći i do razvitka HSPN, a kod Bergerove bolesti postoje samo depoziti IgA u mezangiju glomerula, nađeno je još mnogo i sličnosti, ali i razlika između ove dvije, kako zasada stoji, neistovjetne bolesti (Davin JC, Ten Berge IJ and Weening JJ, 2001).

Tablica 12 Sličnosti HSP i Bergerove bolesti.

Prilagođeno prema: Davin JC, Ten Berge IJ and Weening JJ, 2001

klinička obilježja	češće u muških hematurija nakon respiratorne infekcije rijedak razvoj kroničnog bubrežnog zatajenja relaps nakon transplantacije
histološke promjene	predominantno depoziti IgA ₁ u mezangiju mezangijska proliferacija
IgA abnormalnosti	abnormalna IgA ₁ glikozilacija povećana koncentracija IgA ₁ u plazmi cirkulirajući IgA ₁ imunokompleksi povećana sinteza IgA u B limfocitima
druge imunološke abnormalnosti	smanjena funkcija retikuloendotelnog sustava aktivacija alternativnog puta komplementa
koagulacijske abnormalnosti	netaknuti križno povezani fibrin povećana razina vWF u plazmi

Tablica 13 Različitosti između HSP i IgAN.

Prilagođeno prema: Davin JC, Ten Berge IJ and Weening JJ, 2001

Razlike		HSP	IgAN
klinička obilježja	izvanbubrežni simptomi početak bolesti nefritički/nefrotski sindrom rizik kroničnog bubrežnog zatajenja preosjetljivost	+ <15 g. +++ ++ +	- >15 g. +/- + -
histološka obilježja	endokapilarna proliferacija rastući polumjeseci perivaskularni glomerularni IgA subepitelni/subendotelni depoziti fibrinski depoziti	++ ++ ++ ++ ++	+/- +/- +/- +/- +/-
imunološke abnormalnosti	razina IgE u plazmi razina eozinofilnog kationskog proteina u plazmi	++ +	+ -

3. CILJEVI RADA

Cilj ovog rada je istražiti bubrežne komplikacije kod pacijenata s Henoch Schönleinovom purpustom koji su dijagnosticirani i liječeni u Kliničkom bolničkom centru Zagreb na Klinici za pedijatriju u Zavodu za kliničku imunologiju, reumatologiju, alergologiju i respiracijske bolesti u razdoblju od 2006. do 2016. godine.

Istražuje se učestalost, vrsta bubrežne komplikacije i način liječenja pacijenata s Henoch Schönleinovom purpustom koji su imali neka od tri oblika zahvaćanja bubrega: hematuriju, proteinuriju ili HSP nefritis. Kod pacijenata koji su biopsirani u tom razdoblju zbog bubrežne komplikacije primjenjene su Haasova i Oxfordska klasifikacija za HSPN te međusobno uspoređena jedna s drugom ovisno o prognostičkoj vrijednosti. Biopsirani bubrezi analizirani su na svjetlosnom, imunofluorescentnom i elektronskom mikroskopu.

U radu je prikazan i način liječenja pacijenata s bubrežnom komplikacijom, a pacijenti su međusobno uspoređeni s obzirom na cjelokupnu kliničku sliku u sklopu bubrežne komplikacije.

4. ISPITANICI I METODE

U ovo retrospektivno istraživanje uključena su djeca kojima je dijagnosticirana Henoch Schönleinova purpura u razdoblju od 2006. do 2016. godine., a koja su tijekom tog razdoblja razvila bubrežnu bolest prema EULAR kriterijima.

U desetogodišnjem razdoblju dijagnosticirano je 166 pacijenata s Henoch Schönleinovom purpurom, a od toga 28 pacijenata je razvilo bubrežnu bolest koja zadovoljava EULAR/PRES/PRINTO kriterije što sveukupno iznosi 16,8% (Ozen S *et al.*, 2010).

Podaci o pacijentima su uzimani iz povijesti bolesti, otpusnih pisama, nalaza biopsija bubrega i laboratorijskih nalaza. Kod bolesnika se analizirala distribucija po dobi i spolu, cjelokupna klinička slika kako bi se objasnila pojavnost bubrežne komplikacije, vrsta i učestalost bubrežne komplikacije i lijekovi koji su se koristili za liječenje pacijenata.

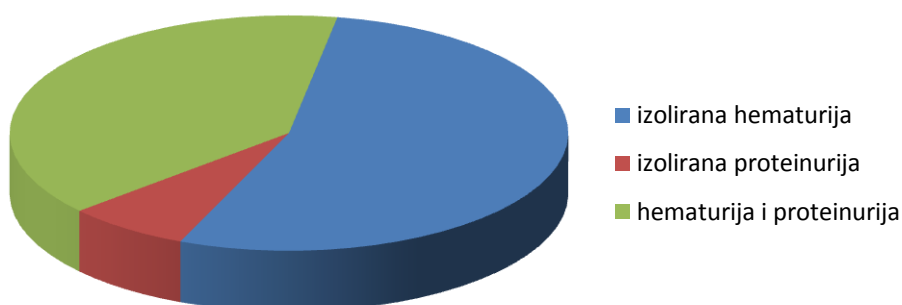
5. REZULTATI

Među 28 pacijenata koji su razvili bubrežnu komplikaciju, bilo je točno 14 djevojčica i 14 dječaka. Prosječna dob pacijenata prilikom dijagnoze HSP bila je 6.8 ± 3.35 .

Izoliranu hematuriju je imalo 15 pacijenata, izoliranu proteinuriju 2 pacijenta, a istodobnu hematuriju i proteinuriju imalo je 11 pacijenata.

Tablica 14 Bubrežne komplikacije u pacijenata s HSP

izolirana hematurija	15
izolirana proteinurija	2
hematurija i proteinurija	11
ukupno bubrežnih komplikacija	28



Biopsija bubrega je napravljena u 9 pacijenata; 4 dječaka i 5 djevojčica, a od toga je 6 pacijenata s istodobnom hematurijom i proteinurijom, a 3 s izoliranom hematurijom.

Ako u bioptiranih pacijenata primjenimo Haasovu klasifikaciju; 4 pacijenta odgovara stupnju III klasifikacije prema Haasu, 3 pacijenata odgovaraju stupnju I, a 2 bioptiranih pacijenata odgovara stupnju II klasifikacije prema Haasu.

Prema Oxfordskoj klasifikaciji HSPN 3 pacijenata ima nalaze biopsije bubrega koji odgovaraju $M_0E_1S_1T_0$, 5 bioptiranih pacijenata ima nalaze $M_0E_1S_0T_0$, a samo jedna pacijentica ima nalaz biopsije $M_1E_1S_1T_0$.

Kada bi uspoređivali Oxfordsku i Haasovu klasifikaciju među bioptiranim pacijentima, onda bi klasifikacija stupnja III prema Haasu prebačena u Oxfordsku klasifikaciju od troje pacijenata bila $M_0E_1S_1T_0$ i jedne pacijentice $M_1E_1S_1T_0$, a klasifikacija stupnja I i II prema Haasu bi prebačena u Oxfordsku klasifikaciju bila od svih petero pacijenata $M_0E_1S_0T_0$.

Tablica 15 Usporedba Haasove i Oxfordске klasifikacije među bioptiranim pacijentima

Haasova klasifikacija HSPN	Broj pacijenata prema Haasovoj klasifikaciji	Broj pacijenata prema Oxfordskoj klasifikaciji	Oxfordska klasifikacija HSPN
stupanj III	4	3	$M_0E_1S_1T_0$
		1	$M_1E_1S_1T_0$
stupanj II	2	5	$M_0E_1S_1T_0$
stupanj I	3		

Nalazi biopsije bubrega na imunofluorescentnoj mikroskopiji u HSPN pokazuju karakteristične zrnaste depozite IgA i C_3 u mezangiju glomerula te ponekad i u paramezangijskom tkivu, a rjeđe i subendotelno. Također se kod nekih pacijenata mogu naći depoziti fibrina i IgG, a izuzetno rijetko IgM. Serumski C_{1q} je tipično negativan u bolesnika s HSPN.

Tablica 16 Nalazi biopsije na imunofluorescentnoj mikroskopiji

nalazi imunofluorescencije		broj pacijenata
zrnasti depoziti IgA u mezangiju	obilni +++	7
	srednje obilni ++	2
	oskudni +	
zrnasti depoziti C_3	obilni +++	3
	srednje obilni ++	4
	oskudni +	2
depoziti fibrina	srednje obilni ++	3
	oskudni +	4
	negativni -	2
depoziti IgG	srednje obilni ++	2
	oskudni +	2
	negativni -	5
depoziti IgM	srednje obilni ++	
	oskudni +	2
	negativni -	7
serumski C_{1q}	negativni -	9

Na elektronskoj mikroskopiji u HSPN se tipično vidi proširen mezigij glomerula, nalaze se osmiofilni depoziti, podociti pokazuju difuzni nestanak nožica, a glomerularne bazalne membrane su najčešće potpuno urednog izgleda.

Tablica 17 Nalazi biopsije na elektronskom mikroskopu

nalaz elektronske mikroskopije		broj pacijenata
mezigij glomerula	proširen	2
	blago proširen	3
	nepromijenjen	4
osmiofilni depoziti	prisutni	4
	nema ih	5
podociti	segmentalni nestanak nožica	1
	diskretni nestanak nožica	5
	ne pokazuju nestanak nožica	3
glomerularna bazalna membrana	stanjena	1
	uredna izgleda	8

Najveći broj pacijenata s HSP koji su razvili bubrežnu bolest su se liječili primjenom kortikosteroida i nesteroidnih protuupalnih lijekova. Svi pacijenti s istodobnom hematurijom i proteinurijom su liječeni kortikosteroidima, dok je imunosupresivnim lijekovima liječeno svega 6 % pacijenata.

Tablica 18 Lijekovi koji su se primjenjivali u liječenju djece

lijekovi	izolirana hematurija	izolirana proteinurija	hematurija i proteinurija
NSAID	8/15	svi (2/2)	3/11
ACE inhibitori	2/15		4/11
kortikosteroidi	9/15	1/2	svi (11/11)
azatioprin	1/15		3/11
ciklofosamid	1/15		1/11
mikofenolat mofetil	1/15		

6. RASPRAVA

Iako je Oxfordska klasifikacija bubrežnih promjena danas sve zastupljenija zbog jednostavnog bodovanja morfoloških promjena, u ovom istraživanju primjenjujemo obje klasifikacije zajedno jer su tako nalazi biopsija bubrega precizniji, prema nekim autorima bolja je Haasova klasifikacija (Xia Y *et al.*, 2011), a prema drugim autorima Oxfordska klasifikacija (Nasri H, 2014). Nalazi imunofluorescencije kod pacijenata odgovaraju nalazima kakvi se nađu i u ostalim literaturama, tj. sva 4 pacijenta koji na svjetlosnoj mikroskopiji imaju klasifikaciju Haas III imaju obilne zrnaste depozite IgA u mezangiju, 3 njih ima i obilne zrnaste depozite C₃, a jedan srednje obilne. Pacijenti s Haas III klasifikacijom imaju uvijek i srednje obilne nalaze fibrina te kad su u pitanju nalazi depozita IgG i IgM, koji nisu inače uobičajni za HSPN, oni su također od pacijenata s Haas III. Nalazi elektronske mikroskopije također pokazuju da pacijenti s Haas III imaju svi osmiofilne depozite, proširen ili tek blago proširen mezangij, a jedan pacijent s Haas III klasifikacijom ima i segmentalni nestanak nožica podocita, dok preostala 3 imaju diskretni nestanak nožica podocita. Ujedno, taj pacijent koji ima segmentalni nestanak nožica podocita ima i stanjenu glomerularnu bazalnu membranu, dok preostalih 8 pacijenata koji su bioptirani pokazuju nepromijenjene glomerularne bazalne membrane što je i uobičajan bioptički nalaz kod HSPN. Zanimljivo, taj pacijent je iz skupine istodobne hematurije i proteinurije, a to su dovoljno jake laboratorijske promjene urina koje mogu dovesti do takvog bioptičkog nalaza.

Pacijenti s izoliranom hematurijom (u istraživanju je 15 takvih pacijenata) većinom se liječe kortikosteroidima i nesteroidnim protuupalnim lijekovima, a razlog za takvo protuupalno liječenje je taj da pacijenti s izoliranom hematurijom inače imaju češće i jače izražene artralgijske i opće upalne simptome, na koje ti lijekovi dobro djeluju, u usporedbi sa skupinom pacijenata koji imaju istodobnu hematuriju i proteinuriju (Huber AM, King J, McLaine P, 2004).

Bubrezi u pacijenata s mikrohematurijom nisu jako zahvaćeni, a upravo je to i razlog zašto se i većinom liječe kortikosteroidima; nemaju tešku bubrežnu bolest i nemaju nefritis pa kortikosteroidi dobro djeluju na takve pacijente; naime kortikosteroidi mogu djelovati na mikrohematuriju, ali ne i na nefritis (Saulsbury FT, 1993).

Jedan manji dio pacijenata s izoliranom hematurijom (u istraživanju to su dvije djevojčice i zapravo se radi o makrohematuriji, tj. masi eritrocita u urinu) je liječen ACE inhibitorima i

imunomodulatorima. Razlog za takvu terapiju je taj da inicijalno pacijenti s makrohaturijom se prezentiraju i težom kliničkom slikom (visok krvni tlak, jači bolovi u trbuhu, veća distribucija purpure); za kontrolu tlaka i bubrežne funkcije dobro djeluju ACE inhibitori (naše obje pacijentice su dobile enalapril), a jedna je liječena pulsni dozama ciklofosfamida i mikofenolat mofetilom, a druga azatioprinom; obje su liječene kortikosteroidom te su i bioptirane; uz njih bioptiran je i dječak s izoliranom hematurijom koji je također imao makrohaturiju, ali je ona uspješno suzbijena već samim kortikosteroidima tako da u njega nije bilo potrebe za imunomodulatorima; sva tri bioptirana pacijenta nisu imala artralgijske i većih tegoba od strane lokomotornog sustava, a slične slučajeve odsustva artralgijske kod prisustva makrohaturije opisuju i drugi autori (Chen O, Zhu XB, Ren P, Wang YB, 2013). Sva tri pacijenta zajedno čine trećinu bioptirane djece u istraživanju jer preostale 2/3 bioptiranih pacijenata su u skupini istodobne hematurije i proteinurije.

Pacijenti s izoliranom proteinurijom su liječeni s nesteroidnim protuupalnim lijekovima i kortikosteroidima i to po istom principu kao i pacijenti mikrohematurijom. Slično kao i kod pacijenata s mikrohematurijom, pacijenti s izoliranom proteinurijom više imaju izražene upalne simptome i znakove od strane lokomotornog sustava nego klasično bubrežno zahvaćanje; naša dva pacijenta u skupini izolirane proteinurije, a to su djevojčica i dječak su imali purpuru, bolove u trbuhu, oteklinu koljena, a dječak je imao i orhitis; proteini su kod oba pacijenta nađena u kvalitativnom pregledu urina +2 pa su time zadovoljili EULAR kriterije za bubrežnu bolest u vidu proteinurije.

Istodobnu hematuriju i proteinuriju u istraživanju je imalo 11 pacijenata: 7 dječaka i 4 djevojčice; u toj skupini bolesnika je i najviše bioptiranih; bioptirano ih je 6: 3 djevojčice i 3 dječaka, sveukupno čineći 2/3 uopće bioptiranih pacijenata u istraživanju. Ono što se vidi iz tablice terapije je to da svih 11 pacijenata s istodobnom hematurijom i proteinurijom je liječeno kortikosteroidima. Troje pacijenata je liječeno azatioprinom, a jedan od njih i ciklofosfamidom. Pacijent koji je liječen sa 6.pulsnih doza ciklofosfamida i azatioprinom, imao je visoke vrijednosti 24-satne proteinurije i eritrociturije, a iako takvi nalazi zahtijevaju biopsiju bubrega, ona nije urađena zbog lošeg stanja djeteta pa je terapija započeta ex juvantibus. Drugi pacijent je liječen azatioprinom, a osim makrohaturije i proteinurije imao je i jake bolove u trbuhu s krvarenjem. Jedna pacijentica koja je u skupini bioptiranih je liječena također azatioprinom i dobro odgovorila na terapiju, slične rezultate imaju i drugi autori (Singh S *et al.*, 2002; Zaffanello M, Brugnara M, 2007; Fotis L *et al.*, 2016). 4 pacijenata s istodobnom hematurijom i proteinurijom je liječeno ACE inhibitorom (ramipril ili

enalapril), a sva 4 pacijenta su bioptirana. U skupini pacijenata s istodobnom hematurijom i proteinurijom je i najviše pacijenata kojima je napravljena biopsija bubrega; ono što je možda na prvi pogled nelogično je to da samo jedna pacijentica koja je bioptirana ima imunomodulatornu terapiju (a bilo bi možda očekivnije da ih je još nekoliko), a preostalih 5 pacijenata je samo na kortikosteroidu s ili bez ACE inhibitora i NSAIDa. Međutim, kada se analiziraju laboratorijski nalazi 6 bioptiranih pacijenata iz skupine istodobne hematurije i proteinurije, vidi se da je djevojčica liječena azatioprinom u usporedbi s ostalih 5 bioptiranih imala inicijalno visoku 24 satnu proteinuriju i makrohaturiju i kao takva je apsolutno zahtjevala indukciju nekim od imunomodulatora; čak štoviše ta ista pacijentica je imala i jako izražene i druge simptome i znakove Henoch Schönleinove purpure: imala je progresiju purpurnog osipa po nogama, rukama, trupu, vratu, bolove u truhu, jake artralgijske, otekline zglobova; ujedno nalazi biopsije bubrega od te pacijentice imaju i najveći score bubrežnih promjena prema Oxfordskoj klasifikaciji HSPN: M₁E₁S₁T₀. Drugim riječima, treba uvijek znati procijeniti koje od pacijenata koji imaju istodobnu hematuriju i proteinuriju treba, odnosno ne treba započeti liječiti imunomodulatornim lijekovima (azatioprin, ciklofosamid, mikofenolat mofetil). Zaključak bi bio takav da s imunomodulatornom terapijom ne treba uvijek žuriti, odnosno odmah je uvoditi kao glavnu terapiju za liječenje bubrežnih komplikacija, već uvijek treba kritički procijeniti cjelokupnu kliničku sliku i laboratorijske nalaze pacijenta koji ima Henoch Schönleinovu purpuru kao što je u primjeru ove pacijentice. Preostalih 5 pacijenata također je imalo zahvaćene bubrege, ali vrijednosti proteinurija i hematurija nisu bile toliko teške da se ne bi mogle dobro suzbiti kortikosteroidom u kombinaciji s ACE inhibitorom ili NSAIDom (Chartapisak W *et al.*, 2010). Ustvari, jedina prava indikacija za brzu primjenu imunomodulatora je teška bubrežna komplikacija s preostalim lošim kliničkim znakovima Henoch Schönleinove purpure, i tada nema razloga ne uvesti liječenje imunomodulatorima, a o tome govore i brojni autori (Altugan FS *et al.*, 2009).

7. ZAKLJUČAK

Henoch Schönleinova purpura je najčešći vaskulitis dječje dobi. Riječ je o blagoj, izlječivoj bolesti koja često i spontano prođe. Najčešće ne ostavlja posljedice po zdravlje djece, osim ako se razviju komplikacije vitalnih organa: bubrega, pluća, mozga.

U ovom radu istraživale su se bubrežne komplikacije Henoch Schönleinove purpure. Najveći broj pacijenata prema literaturnim podacima, a i u ovom istraživanju ima mikrohematuriju koja je blaga i prolazi na primjenu simptomatske terapije, ACE inhibitora i kortikosteroida koji u tom slučaju više ublažavaju čitavu upalu nego tijekom mikrohematurije. Pacijenti s mikrohematurijom nisu bioptirani jer je kod njih bolest prošla na primjenjenu terapiju. Makrohematurija je malo teži nalaz bubrežne bolesti, a svo troje pacijenata u ovom istraživanju je i bioptirano zbog tog nalaza te zajedno čine trećinu ukupno bioptiranih. Svi preostali pacijenti koji su bioptirani imali su istodobno prisutnu i hematuriju i proteinuriju te su svi liječeni kortikosteroidima. To je na prvi pogled možda nelogično jer je za očekivati da bi većina bioptiranih trebala primjenu imunomodulatornih lijekova, međutim s imunomodulatornim lijekovima ne treba žuriti ukoliko pacijenti dobro odgovore na puls kortikosteroida. U ovom istraživanju, samo je jedna pacijentica s prisutnom hematurijom i proteinurijom, koja je bioptirana, primala imunomodulatornu terapiju (azatioprin).

Za cjelokupno liječenje pacijenata s Henoch Schönleinova purpurom treba uzeti u obzir sveukupnu kliničku sliku, laboratorijske nalaze, prethodni odgovor na terapiju, a nije nevažna ni motiviranost i edukacija pacijenta i njegovih roditelja. Jedino na taj način, ovaj najčešći vaskulitis dječje dobi, može biti uspješno vođen što potvrđuju i pacijenti iz ovog istraživanja.

8. ZAHVALE

Na kraju svog diplomskog rada, želim se zahvaliti svojoj mentorici prof. dr. sc. Mariji Jelušić na svim stručnim savjetima tijekom izrade ovog rada, na ustupljenim podacima pacijenata iz Klinike za pedijatriju, Zavoda za imunologiju, reumatologiju, alergologiju i respiracijske bolesti Medicinskog fakulteta Sveučilišta u Zagrebu i na vremenu uloženom tijekom izrade ovog rada.

Zahvaljujem se svojim dragim kolegicama i kolegama s kojima je bilo lijepo dijeliti sve vesele i manje vesele dane na Medicinskom fakultetu Sveučilišta u Zagrebu.

Zahvaljujem svojim najboljim prijateljicama i prijateljima koji su uz mene od kada se znamo, njihovoj podršci i lijepim riječima.

Najveće hvala ide mojoj obitelji koja ima veliko srce, nesebičnu materijalnu i moralnu podršku, a nju čine mama Vesna, tata Željko (pok.), moje sestre Marija i Matea. Oni znaju da bez muke nema nauke.

Hvala mojim bakama i dedi, tetkama i sestričnima i široj rodbini koji su vjerovali u mene.

9. LITERATURA

1. Abdgawad, M. (2013) History, Classification and Pathophysiology of Small Vessel Vasculitis, *Intech*, pp. 1–31.
2. Altugan, F. S., Ozen, S., Aktay-Ayaz, N., Gucer, S., Topaloglu, R., Duzova, A., Ozaltin, F. and Besbas, N. (2009) Treatment of severe Henoch-Schonlein nephritis: Justifying more immunosuppression, *Turkish Journal of Pediatrics*, 51, pp. 551–555.
3. Aydi, Z., Toujani, S., Fatma, D., Imen, R., Baili, L., Dhaou, B. Ben and Boussema, F. (2016) Cutaneous vasculitis associated with *Helicobacter pylori*, *Journal of Dermatology & Dermatologic Surgery*. Saudi Society of Dermatology and Dermatologic Surgery, 20(2), pp. 132–134.
4. Batinić D., Šćukanec-Špoljar M., Milošević D., Nizić L., Vrljičak K., M. M. (2002) Renal biopsy in children with isolated microhematuria, *Acta Med Croatica*, 56(4–5), p. 163–166.
5. Cazzato, S., Bernardi, F., Cinti, C., Tassinari, D., Canzi, A., Bergamaschi, R., Corsini, I., Capecchi, V. and Cacciari, E. (1999) Pulmonary function abnormalities in children with Henoch-Schönlein purpura, *Eur Respir J*, 13, pp. 597–601.
6. Chartapisak, W., Opastirakul, S., Em, H., Ns, W. and Jc, C. (2010) Interventions for preventing and treating kidney disease in Henoch-Schönlein Purpura (HSP) (Review) SUMMARY OF FINDINGS FOR THE MAIN COMPARISON, (3).
7. Chemli, J., Zouari, N., Belkadhi, A., Abroug S. and Harbi, A. (2004) Hepatitis A infection and Henoch-Schonlein purpura: a rare association, *Elsevier*, 11(10), pp. 1202–1204.
8. Chen, J. Y. and Mao, J. H. (2014) Henoch-Schonlein purpura nephritis in children: incidence, pathogenesis and management, *World Journal of Pediatrics*, 11(1), pp. 29–34.
9. Chen, S.-Y. and Kong, M.-S. (2004) Gastrointestinal manifestations and complications of Henoch-Schönlein purpura., *Chang Gung Med*, 27, pp. 175–81.
10. Chen O., Zhu XB., Ren P., Wang YB., S. R. and W. DE (2013) Henoch Schonlein Purpura in children: clinical analysis of 120 cases, *Afr Health Sci.*, 13(1), pp. 94–99.
11. Chung, H. M., Liao, Y. M., Tsai, Y. C. and Liu, M. C. (2011) Microscopic hematuria in children, *Urological Science*. Elsevier Taiwan LLC, 22(3), pp. 93–96.

12. Coppo, R., Troyanov, S., Camilla, R., Hogg, R. J., Cattran, D. C., Cook, H. T., Feehally, J., Roberts, I. S. D., Amore, A., Alpers, C. E., Barratt, J., Berthoux, F., Bonsib, S., Bruijn, J. a, D'Agati, V., D'Amico, G., Emancipator, S. N., Emma, F., Ferrario, F., Fervenza, F. C., Florquin, S., Fogo, A. B., Geddes, C. C., Groene, H. J., Haas, M., Herzenberg, A. M., Hill, P. a, Hsu, S. I., Jennette, J. C., Joh, K., Julian, B. a, Kawamura, T., Lai, F. M., Li, L. S., Li, P. K., Liu, Z. H., Mezzano, S., Schena, F. P., Tomino, Y., Walker, P. D., Wang, H., Weening, J. J., Yoshikawa, N. and Zhang, H. (2010) The Oxford IgA nephropathy clinicopathological classification is valid for children as well as adults., *Kidney international*, 77(10), pp. 921–7.
13. Dalpiaz, A., Schwamb, R., Miao, Y., Gonka, J., Walzter, W. and Khan, S. A. (2015) Urological Manifestations of Henoch-Schonlein Purpura: A Review, *Current Urology*, 8(2), pp. 66–73.
14. Davin, J. C., Ten Berge, I. J. and Weening, J. J. (2001) What is the difference between IgA nephropathy and Henoch-Schonlein purpura nephritis?, *Kidney International*, 59(3), pp. 823–834.
15. Eleftheriou, D. and Brogan, P. A. (2016) Therapeutic advances in the treatment of vasculitis, *Pediatric Rheumatology*. *Pediatric Rheumatology*, 14(1), p. 26.
16. Feng, D., Huang, W.-Y., Hao, S., Niu, X.-L., Wang, P., Wu, Y. and Zhu, G.-H. (2017) A single-center analysis of Henoch- Schonlein purpura nephritis with nephrotic proteinuria in children, *Pediatric Rheumatology*. *Pediatric Rheumatology*, 15, pp. 1–8.
17. Fotis, L., Tuttle, P. V., Baszis, K. W., Pepmueller, P. H., Moore, T. L. and White, A. J. (2016) Azathioprine therapy for steroid-resistant Henoch-Schönlein purpura: a report of 6 cases, *Pediatric Rheumatology*. *Pediatric Rheumatology*, 14(1), p. 37.
18. Fu, H., Mao, J., Xu, Y., Gu, W., Zhu, X. and Liu, A. (2016) Clinical features and outcomes of diffuse endocapillary proliferation Henoch-Schönlein purpura nephritis in children, *Clinics*, 71(9), pp. 550–554.
19. Garcia, M., Serra, C., Sokolova, A., Torre, M. L. and Amaro, C. (2016) Acute Hemorrhagic Edema of Infancy, *European Annals of Allergy and Clinical Immunology*, 48(1), pp. 22–26.
20. Garzoni, L., Vanoni, F., Rizzi, M., Simonetti, G. D., Simonetti, B. G., Ramelli, G. P. and

- Bianchetti, M. G. (2009) Nervous system dysfunction in Henoch-Schonlein syndrome: Systematic review of the literature, *Rheumatology*, 48(12), pp. 1524–1529.
21. Georgaki-Angelaki, E., Kostaridou, S., Lourida, A., Petraki, C. and Lagona, E. (2008) Abrupt and durable remission of Henoch-Schönlein purpura nephritis with cyclosporine A, *NDT Plus*, 1(5), pp. 300–302.
 22. Girisgen, I., Sonmez, F. and Tataroglu, C. (2012) The Evaluation of Immun Deposits on Skin of the Patients with Henoch-Schonlein Purpura, *Annals of Paediatric Rheumatology*, 1(2), p. 133.
 23. Gonzalez-Gay, M. A. and Llorca, J. (2005) Controversies on the use of corticosteroid therapy in children with Henoch-Schonlein purpura, *Seminars in Arthritis and Rheumatism*, 35(3), pp. 135–137.
 24. Gonzalez, L. M., Janniger, C. K. and Schwartz, R. A. (2009) Pediatric Henoch-Schonlein purpura, *International Journal of Dermatology*, 48(11), pp. 1157–1165.
 25. Hall, T., Brennan, B., Leahy, M. and Woodroffe, A. (1998) Henoch-Schonlein purpura associated with human immunodeficiency virus infection, *Nephrology Dialysis Transplantation*, 13(4), pp. 988–990.
 26. Hama, T., Nakanishi, K., Shima, Y., Mukaiyama, H., Togawa, H., Tanaka, R., Hamahira, K., Kaito, H., Iijima, K. and Yoshikawa, N. (2012) Renal biopsy criterion in children with asymptomatic constant isolated proteinuria, *Nephrology Dialysis Transplantation*, 27(8), pp. 3186–3190.
 27. Hamdan, J. M. and Barqawi, M. A. (2008) Henoch-Schonlein purpura in children, pp. 549–552.
 28. Han, F., Chen, L.-L., Ren, P.-P., Le, J.-Y., Choong, P.-J., Wang, H.-J., Xu, Y. and Chen, J.-H. (2015) Mycophenolate mofetil plus prednisone for inducing remission of Henoch-Schönlein purpura nephritis: a retrospective study., *Journal of Zhejiang University. Science. B*, 16(9), pp. 772–779.
 29. Han, S. S., Sun, H.-K., Lee, J. P., Ha, J. W., Kim, S. J. and Kim, Y. S. (2010) Outcome of Renal Allograft in Patients With Henoch-Schönlein Nephritis: Single-Center Experience and Systematic Review, *Transplantation*, 89(6), pp. 721–726.

30. Helbling, R., Lava, S. A. G., Simonetti, G. D., Camozzi, P., Bianchetti, M. G. and Milani, G. P. (2016) Gallbladder and Pancreas in Henoch-Schönlein Purpura, *Journal of Pediatric Gastroenterology and Nutrition*, 62(3), pp. 457–461.
31. Hoffbrand, B. I. (1991) Dapsone in Henoch-Schönlein purpura--worth a trial, *Postgrad Med J*, 67, pp. 961–2.
32. Hoshino, Y., Kaga, T. and Abe, Y. (2015) Renal biopsy findings and clinical indicators of patients with hematuria without overt proteinuria, *Clinical and Experimental Nephrology*. Springer Japan, pp. 918–924.
33. Huber A. M., King J., McLaine P., K. T. A. P. M. (2004) A randomized, placebo-controlled trial of prednisone in early Henoch Schönlein Purpura.
34. Jelušić, M., Malčić, I. i suradnici, (2014) *Pedijatrijska reumatologija*. Zagreb: Medicinska naklada.
35. Kanik, A., Baran, M., Ince, F. D., Cebeci, O., Bozkurt, M., Cavusoglu, D., Eliacik, K., Yavascan, O., Helvacı, M. and Aksu, N. (2015) Faecal calprotectin levels in children with Henoch–Schönlein purpura, *European Journal of Gastroenterology & Hepatology*, p. 1.
36. Kawasaki, Y., Ono, A., Ohara, S., Suzuki, Y., Suyama, K., Suzuki, J. and Hosoya, M. (2013) Henoch-Schönlein purpura nephritis in childhood: pathogenesis, prognostic factors and treatment., *Fukushima journal of medical science*, 59(1), pp. 15–26.
37. Kiryluk, K., Moldoveanu, Z., Sanders, J. T., Eison, T. M., Suzuki, H., Julian, B. A., Novak, J., Gharavi, A. G. and Wyatt, R. J. (2011) Aberrant glycosylation of IgA₁ is inherited in both pediatric IgA nephropathy and Henoch-Schönlein purpura nephritis., *Kidney international*. Elsevier Masson SAS, 80(1), pp. 79–87.
38. Knoppova, B., Reily, C., Maillard, N., Rizk, D. V., Moldoveanu, Z., Mestecky, J., Raska, M., Renfrow, M. B., Julian, B. A. and Novak, J. (2016) The origin and activities of IgA₁-containing immune complexes in IgA nephropathy, *Frontiers in Immunology*, 7(APR).
39. Kong, H., Nephrology, P., Study, G. and Wky, G. (2004) Management Options for Henoch-Schönlein Nephritis : Evidence-based Approach, pp. 13–23.
40. Kuzma-Mroczkowska, E., Panczyk-Tomaszewska, M., Szmigielska, A., Szymanik-Grzelak, H. and Roszkowska-Blaim, M. (2015) Mycoplasma pneumoniae as a trigger for

- Henoch-Schonlein purpura in children, *Central European Journal of Immunology*, 40(4), pp. 489–492.
41. Lau, K. K., Suzuki, H., Novak, J. and Wyatt, R. J. (2010) Pathogenesis of Henoch-Schonlein purpura nephritis *Pediatric Nephrology*, 25(1), pp. 19–26.
 42. Lu, Z., Song, J., Liu, A., Mao, J. and Xia, Y. (2017) Does criterion of renal biopsy in asymptomatic isolated proteinuria children has already been identified?, 10(2), pp. 1977–1983.
 43. Maggio, M., Liotta, A., Ferlisi, A., Serraino, F., Cardella, F. and Corsello, G. (2007) Complicated Henoch-Schönlein Purpura And Antiphospholipid Syndrome : A Rare Association, 5(2), pp. 2–5.
 44. Meyers, K. E. C. (2004) Evaluation of hematuria in children, *Urologic Clinics of North America*, 31(3), pp. 559–573.
 45. Morton, H. C. and Brandtzaeg, P. (2001) CD89: the human myeloid IgA Fc receptor., *Archivum immunologiae et therapiae experimentalis*, 49(3), pp. 217–229.
 46. Munoz-Grajales, C. and Pineda, J. C. (2015) Pathophysiological Relationship between Infections and Systemic Vasculitis, *Autoimmune Diseases*, 2015.
 47. Narchi, H. (2005) Risk of long term renal impairment and duration of follow up recommended for Henoch-Schonlein purpura with normal or minimal urinary findings: a systematic review, *Archives of Disease in Childhood*, 90(9), pp. 916–920.
 48. Narchi, H. (2008) Assessment and management of non-nephrotic range proteinuria in children, *Sri Lanka Journal of Child Health*, 37(3).
 49. Nasri, H. (2014) Oxford classification of IgA nephropathy is applicable to predict long-term outcomes of Henoch-Schonlein purpura nephritis., *Iranian journal of allergy, asthma, and immunology*, 13(6), pp. 456–458.
 50. Nickavar, A. and Ehsanipour, F. (2006) CASE REPORT RECURRENT HENOCH-SCHÖNLEIN PURPURA IN FAMILIAL MEDITERRANEAN FEVER, p. 2–5.
 51. Nikibakhsh, A. A., Mahmoodzadeh, H., Karamyyar, M., Hejazi, S., Noroozi, M. and Macooie, A. A. (2014) Treatment of Severe Henoch – Schonlein Purpura Nephritis with

Mycophenolate Mofetil, *Saudi J Kidney Dis Transpl*, 25(4), pp. 858–63.

52. Oberiter, V. (2002) Proteinurija i razvoj bubrežnih oštećenja, *Paediatrica Croatica*, 0, pp. 59–66.
53. Ozen, S., Pistorio, A., Iusan, S. M., Bakkaloglu, A., Herlin, T., Brik, R., Buoncompagni, A., Lazar, C., Bilge, I., Uziel, Y., Rigante, D., Cantarini, L., Hilario, M. O., Silva, C. A., Alegria, M., Norambuena, X., Belot, A., Berkun, Y., Estrella, A. I., Olivieri, A. N., Alpigiani, M. G., Rumba, I., Sztajnbock, F., Tambic-Bukovac, L., Breda, L., Al-Mayouf, S., Mihaylova, D., Chasnyk, V., Sengler, C., Klein-Gitelman, M., Djeddi, D., Nuno, L., Pruunsild, C., Brunner, J., Kondi, A., Pagava, K., Pederzoli, S., Martini, A. and Ruperto, N. (2010) EULAR/PRINTO/PRES criteria for Henoch-Schonlein purpura, childhood polyarteritis nodosa, childhood Wegener granulomatosis and childhood Takayasu arteritis: Ankara 2008. Part II: Final classification criteria, *Annals of the Rheumatic Diseases*, 69(5), pp. 798–806.
54. Pellegrin, M. C., Matarazzo, L., Neri, E., Pennesi, M. and Crovella, S. (2014) HLA-B35, a common genetic trait, in a familial case of Henoch-Schoenlein Purpura and Berger's disease, *Genetics and Molecular Research*, 13(2), pp. 2669–2673.
55. Pohl, M. (2014) Henoch-Schonlein purpura nephritis, *Pediatric Nephrology*, 30(2), pp. 245–252.
56. Roberts, I. S. D., Cook, H. T., Troyanov, S., Alpers, C. E., Amore, A., Barratt, J., Berthoux, F., Bonsib, S., Bruijn, J. A., Cattran, D. C., Coppo, R., D'Agati, V., D'Amico, G., Emancipator, S., Emma, F., Feehally, J., Ferrario, F., Fervenza, F. C., Florquin, S., Fogo, A., Geddes, C. C., Groene, H.-J., Haas, M., Herzenberg, A. M., Hill, P. A., Hogg, R. J., Hsu, S. I., Jennette, J. C., Joh, K., Julian, B. A., Kawamura, T., Lai, F. M., Li, L.-S., Li, P. K. T., Liu, Z.-H., Mackinnon, B., Mezzano, S., Schena, F. P., Tomino, Y., Walker, P. D., Wang, H., Weening, J. J., Yoshikawa, N. and Zhang, H. (2009) The Oxford classification of IgA nephropathy: pathology definitions, correlations, and reproducibility, *Kidney International*, 76(5), pp. 546–556.
57. Roberts, P. F., Waller, T. A., Brinker, T. M., Riffe, I. Z., Sayre, J. W. and Bratton, R. L. (2007) Henoch-Schönlein Purpura: A Review Article, *Southern Medical Journal*, 100(8), pp. 821–824.

58. Rook, A. (1991) William Heberden's Cases of Anaphylactoid Purpura, *Pediatric Drugs*, 33(169), pp. 271–271.
59. Saulsbury, F. T. (1993) Corticosteroid therapy does not prevent nephritis in Henoch-Schönlein purpura
60. Singh, S., Devidayal, A., Kumar, L., Joshi, K., Minz, R. W. and Datta, U. (2002) Severe Henoch-Schonlein nephritis: Resolution with azathioprine and steroids, *Rheumatology International*, 22(4), pp. 133–137.
61. Trnka, P. (2013) Henoch-Schönlein purpura in children, *Journal of Paediatrics and Child Health*, 49(12), pp. 995–1003.
62. Tudorache, E., Azema, C., Hogan, J., Wannous, H., Aoun, B., Decramer, S., Deschênes, G. and Ulinski, T. (2015) Even mild cases of paediatric Henoch-Schönlein purpura nephritis show significant long-term proteinuria, *Acta paediatrica (Oslo, Norway : 1992)*, 104(8), pp. 843–848.
63. Utsch, B. and Klaus, G. (2014) Urinalysis in children and adolescents., *Deutsches Ärzteblatt international*, 111(37), p. 617–25.
64. Wang, X., Zhu, Y., Gao, L., Wei, S., Zhen, Y. and Ma, Q. (2016) Henoch-Schönlein purpura with joint involvement: Analysis of 71 cases, *Pediatric Rheumatology*. *Pediatric Rheumatology*, 14(1), p. 20.
65. Woof, J. M. and Ken, M. A. (2006) The function of immunoglobulin A in immunity, *Journal of Pathology*, 208(2), pp. 270–282.
66. Xia, Y., Mao, J., Chen, Y., Wang, D., Cao, L., Yao, S., Fu, H., Du, L. and Liu, A. (2011) Clinical outcomes in children with Henoch-Schönlein purpura nephritis grade IIIa or IIIb, *Pediatric Nephrology*, 26(7), pp. 1083–1088.
67. Yang, Y.-H., Yu, H.-H. and Chiang, B.-L. (2014) The diagnosis and classification of Henoch-Schönlein purpura: An updated review, *Autoimmunity Reviews*. Elsevier B.V., 13(4–5), pp. 355–358.
68. Zaffanello, M. (2011) HSPN in childhood, *Intech*, pp. 210–230.
69. Zaffanello M, Brugnara M. and Franchini M. (2007) Therapy for Children with Henoch-

Schonlein Purpura Nephritis: A Systematic Review

70. Zaffanello, M. and Fanos, V. (2009) Treatment-based literature of Henoch-Schonlein purpura nephritis in childhood, *Pediatric Nephrology*, 24(10), pp. 1901–1911.

10. ŽIVOTOPIS

Rođena sam 17.12.1991. u Zagrebu gdje sam završila Osnovnu školu Luka i opću gimnaziju u Sesvetama. 2011. godine upisala sam Medicinski fakultet Sveučilišta u Zagrebu i do sada sve ispite i obveze izvršavala uredno i na vrijeme. Tijekom studija posebno su me zainteresirale histologija i embriologija te patofiziologija tako da sam na tim Katedrama radila kao demonstrator tri akademske godine. U aktualnoj akademskoj godini, 2016./2017., radim i kao demonstrator na KBC Zagreb na Klinici za pedijatriju, Zavodu za neonatologiju i intenzivno liječenje djece.

Tečno govorim engleski i španjolski jezik, a služim se i njemačkim jezikom. Od malena sam se bavila brojnim aktivnostima, a najviše sam veselja pronašla u zborskom pjevanju i plesanju latinoameričkih plesova.