

Sveučilište u Zagrebu

Medicinski fakultet

Ines Tomašković

OSNOVNA OBILJEŽJA PRIROĐENIH SRČANIH GRJEŠAKA

Diplomski rad

Zagreb, 2015.

Ovaj diplomski rad izrađen je na Klinici za pedijatriju Kliničkog bolničkog centra Zagreb, Zavod za pedijatrijsku kardiologiju, pod vodstvom doc.dr.sc. Daniela Dilbera i predan je na ocjenu u akademskoj godini 2014./2015.

SADRŽAJ

| | | |
|--------|--|----|
| 1. | SAŽETAK | |
| 2. | SUMMARY | |
| 3. | UVOD..... | 1 |
| 4. | EPIDEMIOLOGIJA I ETIOLOGIJA PRIROĐENIH SRČANIH GRJEŠAKA..... | 2 |
| 5. | PODJELA PRIROĐENIH SRČANIH GRJEŠAKA | 4 |
| 5.1. | PRIROĐENE SRČANE GRJEŠKE BEZ PATOLOŠKOG SPOJA IZMEĐU SISTEMNOG I PULMONALNOG OPTOKA | 6 |
| 5.1.1. | Koarktacija aorte..... | 6 |
| 5.1.2. | Stenoza aorte..... | 9 |
| 5.1.3. | Stenoza pulmonalne arterije..... | 11 |
| 5.2. | PRIROĐENE SRČANE GRJEŠKE S LIJEVO-DESNIM (ARTERIJSKO- VENSKIM) PRETOKOM..... | 13 |
| 5.2.1. | Defekt ventrikularnog septuma..... | 13 |
| 5.2.2. | Defekt atrijskog septuma..... | 17 |
| 5.2.3. | Defekti endokardijalnih jastučića – defekt atrijskog septuma primuma i zajednički atrioventrikularni kanal..... | 20 |
| 5.2.4. | Otvoreni duktus Botalli..... | 22 |
| 5.3. | PRIROĐENE SRČANE GRJEŠKE S DESNO-LIJEVIM (VENSKO- ARTERIJSKIM) PRETOKOM ILI SA DVOSMJERNIM PRETOKOM..... | 25 |
| 5.3.1. | Tetralogija Fallot..... | 25 |
| 5.3.2. | Transpozicija aorte i pulmonalne arterije..... | 29 |
| 5.3.3. | Pulmonalna atrezija uz defekt ventrikularnog septuma..... | 33 |
| 5.3.4. | Trikuspidalna atrezija..... | 35 |

| | |
|---|----|
| 5.3.5. Perzistentni arterijski trunkus (truncus arteriosus)..... | 36 |
| 5.3.6. Potpuni anomalni utok plućnih vena..... | 39 |
| 5.3.7. Sindrom hipoplastičnog lijevog srca..... | 41 |
| 6. FILOZOFIJA PREMOŠTENJA DESNE I LIJEVE KLIJETKE - kriteriji za kardiokiruršku operaciju u pacijenata s prirođenim srčanim grješkama..... | 43 |
| 6.1. Postupci premoštenja desne strane srca..... | 43 |
| 6.2. Postupci premoštenja lijeve i desne klijetke i liječenje sindroma hipoplastičnog lijevog srca (SHLS)..... | 46 |
| 7. ZAKLJUČAK..... | 48 |
| 8. ZAHVALE..... | 50 |
| 9. POPIS LITERATURE..... | 51 |
| 10. ŽIVOTOPIS..... | 52 |

1. SAŽETAK

Ines Tomašković

OSNOVNA OBILJEŽJA PRIROĐENIH SRČANIH GRJEŠAKA

Cilj rada je prikazati osnovna obilježja prirođenih srčanih grješaka.

Rad je pregledni te mu je cilj prikazati dosadašnje spoznaje koje se odnose na etiologiju bolesti, prikazati suvremene patogenetske podjele prirođenih srčanih grješaka, opisati kliničku sliku najčešćih prirođenih srčanih grješaka te navesti smjernice u liječenju pojedinih skupina bolesnika. Od osobitog je značaja naglasiti važnost timskog rada u zbrinjavanju ove skupine bolesnika. Jednako tako treba naglasiti i važnost kontinuiranog praćenja djece koja sve više prelaze u odraslu dob te formiraju skupinu odraslih bolesnika koja poprima sve veći javnozdravstveni značaj.

Prirođene srčane grješke su etiološki i fenotipski raznolika skupina bolesti, koja se javlja u oko 0,7 do 1% živorođene djece. S obzirom na veliki broj različitih prirođenih srčanih grješaka, postoje i brojne podjele istih, prema anatomskim, hemodinamskim ili pak kliničkim kriterijima. Prema hemodinamskim karakteristikama dijelimo ih na dvije velike skupine: 1. srčane grješke bez patološkog spoja između sistemskog i pulmonalnog optoka (pulmonalna stenoza, koarktacija aorte, aortna stenoza) te 2. srčane grješke s patološkim spojem između sistemskog i pulmonalnog optoka: grješke s arterijsko-venskim pretokom (defekt ventrikularnogseptuma, defekt atrijskog septuma, otvoreni arterijski duktus Botalli) i grješke s vensko-arterijskim pretokom ili s dvosmjernim pretokom (tetralogija Fallot, trikuspidalna atrezija, transpozicija velikih krvnih žila, arterijski trunkus).

Nakon dijagnostičke obrade i postavljanja egzaktno dijagnoze, počinje se s liječenjem, koje je uglavnom kirurško. Naravno, daljnji postupak ovisi o stanju djeteta, dogovoru s roditeljima te o ostalim trenutnim mogućnostima. Revoluciju u liječenju kompleksnih srčanih mana donijeli su kardiokirurški zahvati kojima je omogućeno premoštenje desne, odnosno lijeve strane srca. Na taj je način omogućeno liječenje i sindroma hipoplastičnog lijevog srca.

Osim svega navedenoga, pacijentima s prirođenim srčanim grješkama potrebno je kontinuirano praćenje, pravovremeno prepoznavanje mogućih komplikacija i zbrinjavanje istih. Uz to je također izuzetno važna liječnička podrška i dobra komunikacija kako s pacijentima tako i s njihovim obiteljima.

Ključne riječi: kongenitalne srčane grješke, VSD, koarktacija, operacija po Fontanu, pedijatrija

2. SUMMARY

Ines Tomašković

THE MAIN CHARACTERISTICS OF THE CONGENITAL HEART DISEASE

The aim of the diploma thesis is to show the basic features of congenital heart disease.

The thesis is a review and aims to show the existing knowledge concerning the etiology of the disease, shows the modern pathogenetic classification of the congenital heart disease, describes the clinical picture of the most common congenital heart diseases and states guidelines in the treatment of certain patient groups. It is crucial to emphasize the importance of the teamwork in the care of this group of patients. The continuous monitoring of children moving towards an adulthood and form a group of adult patients, that assumes increasing public health significance, should also be highlighted.

Congenital heart diseases are etiologic and phenotypically heterogeneous group of diseases, which occurs in about 0.7 to 1% of live births. Due to the large number of different congenital heart malformations, there are numerous divisions and classifications, according to anatomic, hemodynamic or clinical criteria. According to the hemodynamic characteristics, congenital heart diseases are divided into two major groups: 1. Cardiac malformation without pathological connection between the systemic and pulmonary circulation (pulmonary stenosis, coarctation of the aorta, aortic stenosis); and 2. Cardiac malformation with abnormal connection between the systemic and pulmonary circulation: malformation with arterial-venous flow (ventricular septal defect, atrial septal defect, persistent ductus arteriosus Botalli) and malformation with venous-arterial flow or two-way flow (tetralogy of Fallot, tricuspid atresia, transposition of the great vessels).

Diagnostic work and precise diagnosis are followed by the treatment, which is mainly surgical. Of course, the further procedure depends on the child's condition, consultation with parents and another possible options. The surgical interventions which enabled bridging the right and left sides of the heart brought a revolution in the treatment of complex heart malformation. In this way, the treatment of the hypoplastic left heart syndrome is possible.

In addition to the above, patients with congenital heart disease have to be continuously monitored. There is also a huge importance of timely recognition and treatment of possible complications as well as a good communication with patients and with their families.

Keywords: congenital heart disease, VSD, coarctation, the Fontan procedure, pediatric

3. UVOD

Prirođene srčane grješke etiološki i fenotipski su raznolika skupina bolesti koja je od velike javnozdravstvene važnosti prije svega zbog učestalosti, ali i činjenice kako, zbog napretka dijagnostičkih metoda, razvoja fetalne i pedijatrijske kardiologije, bolje suportivne terapije, unaprjeđenja kardiokirurških mogućnosti i samih zahvata, bolje povezanosti i suradnje vodećih centara te općenito napretka u medicini, veliki broj djece doživi odraslu dob, iako većina njih i dalje ostaju kronični srčani bolesnici koje je potrebno kontinuirano pratiti.

Svrha ovog preglednog diplomskog rada je prikazati osnovna anatomska i klinička obilježja prirođenih srčanih grješaka, ukazati na važnost pravovremene dijagnostike te optimalnog zbrinjavanja djece sa srčanim grješkama s daljnjim naglaskom na liječenje pojedinih grješaka, o kojemu između ostalog ovisi i samo preživljavanje te budući tijek i kvaliteta života.

Rad je podijeljen u tri osnovna poglavlja: tako se u prvom poglavlju govori o etiologiji, tj. o uzrocima te o učestalosti prirođenih srčanih grješaka. U drugom poglavlju navedene su klasifikacije prirođenih srčanih grješaka s naglaskom na hemodinamsku klasifikaciju, s obzirom na koju će i svaka grješka biti detaljnije opisana. Opisane su najčešće srčane grješke. Kod svake pojedine grješake navedeno je o kojem je patološko-anatomskom supstratu riječ, što je uglavnom popraćeno i slikama, kako anatomija utječe na hemodinamiku, a posljedično i na ekspresiju kliničkih simptoma u pacijenata. Na kraju prikaza svake grješke navedeno je liječenje i optimalno zbrinjavanje djece s takvim problemom. U sljedećem poglavlju riječ je o premoštenju desne, odnosno lijeve klijetke s naglaskom kako su dotični kardiokirurški zahvati od neizmjerne važnosti za liječenje kompleksnih srčanih grješaka, kao što je npr. sindrom hipoplastičnog lijevog srca.

Naposljetku se, u zaključku, još jednom naglašava važnost ranog prepoznavanja i zbrinjavanja ove patologije s posebnim osvrtom na kontinuitet praćenja bolesnika s kongenitalnom srčanom grješkom od fetalne, odnosno novorođenačke, dojenačke dobi i dobi ranog djeteta pa sve do odrasle dobi.

4. EPIDEMIOLOGIJA I ETIOLOGIJA PRIROĐENIH SRČANIH GRJEŠAKA

Prirođene srčane grješke danas su glavni uzrok mortaliteta novorođenčadi, dojenčadi i male djece, a čine sve veći javnozdravstveni problem s kojim se nije lako nositi. Ovdje se, naime, radi o skupini dječjih bolesti koje prelaze i u odraslu dob, a najveći dio među njima čine upravo prirođene srčane grješke, koje su i glavni uzrok smrtnosti prirođenih anomalija uopće. Pojedine anomalije mogu biti klasificirane kao malformacije, deformacije, displazije ili disrupcije, dok se višestruke anomalije mogu razvrstati u sekvencije, sindrome i asocijacije.¹

„Srčane malformacije su primarne srčane grješke nastale u ranom razdoblju kardiovaskularne morfogeneze, deformacije se razvijaju intrauterino nakon završene morfogeneze zbog hemodinamskih uvjeta (poremećaji protoka), a disrupcije su genski uvjetovane morfološke promjene koje postupno očituju svoju fenotipiju s rastom jedinke (npr. Marfanov sindrom). Malformacijski sindrom jest naziv za stanje s razvojnim anomalijama više različitih organskih sustava, što upućuje na to da pojedini defekti unutar sindroma ne nastaju neovisno jedan o drugome, već su etiološki i patogenetski uvjetovani“².

Općenito, kongenitalne anomalije mogu biti uzrokovane kromosomskim aberacijama, defektima u jednom genu, multifaktorskim nasljeđivanjem ili negenetskim čimbenicima. Većina izoliranih malformacija, među kojima su najčešće izolirane srčane grješke, nasljeđuju se multifaktorski, dok je većina displazija uzrokovana mutacijama u jednom genu. S druge strane mnoge kongenitalne malformacije, među kojima su nama predmet interesa kongenitalne srčane grješke, pokazuju i uzročnu heterogenost, tako da je pri savjetovanju bitno utvrditi jesu li izolirane ili povezane s drugim abnormalnostima. Prirođene srčane grješke mogu biti i dio određenih sindroma pa je tako atrioventrikularni septalni defekt „klasična“ srčana grješka u djece s Downovim sindromom te je to također jedna od najčešćih grješaka udružena sa ekstrakardijalnim malformacijama.

U većine djece etiologiju prirođenih srčanih grješaka nije moguće točno odrediti. Kongenitalne srčane grješke:

1. Mogu nastati kao posljedica djelovanja teratogenih agensa za vrijeme embriogeneze (npr. virus rubeole).

2. Mogu se javiti u sklopu kromosomskih aberacija (tako se prirođena srčana grješka pronađe u oko 95% bolesnika s trisomijom 18, 50% djece s Downovim sindromom te u oko 40% bolesnica s Turnerovim sindromom).
3. Javljaju se kod određenih monogeni nasljednih bolesti, pri čemu je srčana anomalija samo jedan u nizu simptoma bolesti (npr. Noonanin ili Marfanov sindrom – autosomno dominantno nasljeđivanje).
4. Mogu se javiti u sklopu tzv. genomopatija (mikrodelecijski) sindrom gdje je zahvaćena skupina gena što se klinički očituje malformacijskim sindromom u sklopu kojega je i prirođena srčana grješka (npr. Williams-Beuren sindrom, di George sindrom).
5. Ako je srčana grješka jedina, tj. izolirana malformacija u djeteta, etiologija je multifaktorska. Točan mehanizam nastanka izoliranih srčanih grješaka još uvijek nije u potpunosti poznat, ali se zna da ako jedan od roditelja ili braće i sestara ima srčanu manu, rizik od pojave srčane grješke raste do čak 2-6% u odnosu na opću populaciju za koju je rizik oko 0,8%. Primjeri multifaktorski izazvane prirođene srčane grješke su mnogobrojni: pulmonalna stenoza valvularnog tipa, supraavulvularna stenoza aorte, koarktacija aorte, defekti endokardijalnih jastučića, ventrikularni septalni defekti, konotrunkalni defekti i dr.^{3,4}

Prirođene srčane grješke i mane velikih krvnih žila su fenotipski raznolika skupina bolesti, koja se javlja u oko 0,7 do 1% živorođene djece. Stvarnu incidenciju prirođenih srčanih grješaka nemoguće je ustanoviti, naime tada bi govorili o broju prirođenih srčanih grješaka na broj začeca. Stoga kada govorimo u učestalosti prirođenih srčanih grješaka govorimo o prevalenciji.

5. PODJELA PRIROĐENIH SRČANIH GRJEŠAKA

S obzirom na veliki broj različitih prirođenih srčanih grješaka, postoje i brojne podjele istih, prema anatomskim, hemodinamskim ili pak kliničkim kriterijima. S obzirom na napredak molekularne biologije, pojavu novih tehnologija te nova saznanja vezana za embriološki razvoj krvožilnog sustava i ekspresiju gena, danas se koristi i klasifikacija prirođenih srčanih grješaka prema Clarku iz 1986. godine, modificirana prema studiji *Baltimore Washington Infant Study* iz 1993. godine.

Tradicionalno se klasifikacija prirođenih srčanih grješaka temeljila na anatomskim osobitostima i lokalizaciji defekta. Takvo razvrstavanje je korisno u imenovanju složenih kardioloških anomalija, ali ono često može sakriti važne patogenetske odnose. Clark je predložio, 1986.godine, klasifikaciju temeljenu na poremećajima potencijalnih razvojnih mehanizama. Pretpostavka je da kako ni jedna prirođena srčana grješka, neovisno o složenosti, ne može biti opisana kao poseban entitet, nego je uvjetovana međuigrom više ili manje poznatih embrioloških i genetskih čimbenika te čimbenika okoline. (Malčić & suradnici, 2001.)

Patogenetska podjela prirođenih srčanih grješaka dijeli se prema Clarkovoj klasifikaciji u 6 skupina:

1. Poremećaj lateralizacije i stvaranja srčane petlje
2. Migracijske anomalije ektomezenhimalnog tkiva iz neuralnog grebena i aortnih lukova
3. Poremećaj proliferacije ekstracelularnog matriksa
4. Defekti rasta ciljnog tkiva
5. Anomalije nastale zbog poremećaja apoptoze
6. Abnormalnosti uvjetovane poremećenim intrakardijalnim protokom

Najučestalija skupina poremećaja koja obuhvaća 2/3 svih prirođenih srčanih grješaka čine abnormalnosti uvjetovane poremećajem intrakardijalnog protoka. U ovu skupinu spadaju sindrom hipoplastičnog lijevog srca (Malčić & suradnici, 2001.).¹²

Prema patološkoanatomskim kriterijima prirođene mane srca i velikih krvnih žila mogu biti: stenoze ili atrezije srčanih valvula (npr. arterzija trikuspidalnih zalistaka), defekti

srčanih pregrada (npr. atrijski septalni defekt ili ventrikularni septalni defekt), spojevi između velikih arterija (npr. otvoreni arterijski duktus), abnormalna izlazišta velikih krvnih žila (npr. transpozicija aorte i pulmonalne arterije), anomalni utoci vena (npr. potpuni ili djelomični anomalni utok plućnih vena u desni atrij).

Prema hemodinamskim karakteristikama, koje su načelno puno važnije za potrebe dijagnoze i liječenja, prirodene srčane grješke dijelimo na dvije velike skupine: 1. srčane grješke bez patološkog spoja između sistemnog i pulmonalnog optoka i 2. srčane grješke s patološkim spojem (pretok) između sistemnog i pulmonalnog optoka. Ovu drugu skupinu dalje dijelimo na a) grješke s arterijsko-venskim (lijevo-desnim) pretokom i b) grješke s vensko-arterijskim (desno-lijevim) pretokom ili sa dvosmjernim pretokom .⁴

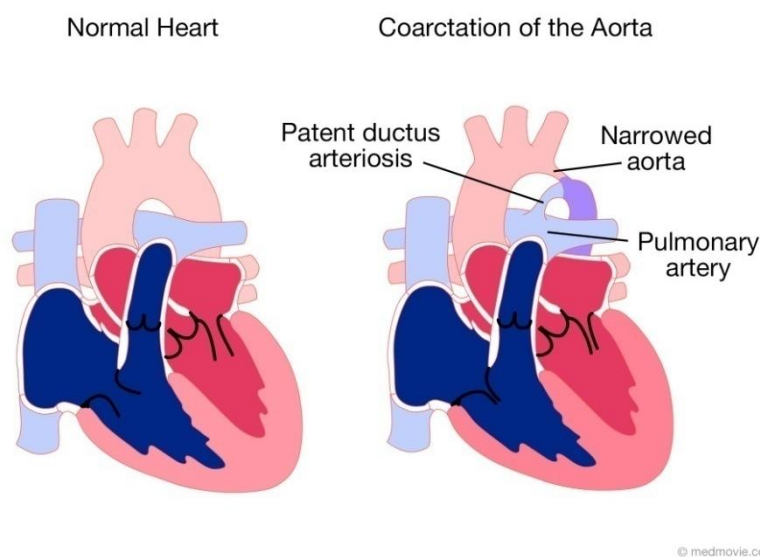
Tablica 1. Hemodinamska podjela prirodnih mana. Prema: Mardešić, D., *Pedijatrija*, Školska knjiga, Zagreb, 2003., str. 701.

| Kategorija srčane mane | Primjeri |
|--|------------------------------------|
| Bez patološkog spoja između sistemnog i plućnog optoka (bez pretoka) | Pulmonalna stenoza |
| | Koarktacija aorte |
| | Aortna stenoza |
| S lijevo-desnim pretokom | Defekt ventrikularnog septuma |
| | Defekt atrijskog septuma |
| | Otvoreni arterijski duktus Botalli |
| S desno-lijevim pretokom | Tetralogija Fallot |
| | Trikuspidalna atrezija |
| | Transpozicija velikih arterija |
| | Arterijski trunkus |

5.1. PRIROĐENE SRČANE GRJEŠKE BEZ PATOLOŠKOG SPOJA IZMEĐU SISTEMNOG I PULMONALNOG OPTOKA

5.1.1. Koarktacija aorte

Koarktacija aorte je prirodno suženje lumena aorte različitog stupnja, a može biti locirano na bilo kojem mjestu distalno od polazišta *a. subclaviae sinistrae* pa sve do *bifurcatio aortae*. Čini 6-10% svih prirodnih srčanih grješaka, a najčešće se nalazi u području istmusa aorte, kratkog segmenta aorte smještenog distalno od odvajanja *a. subclaviae sinistrae*, u razini pripoja ductusa arteriosusa. Incidencija koarktacije je oko 2:10000 živorođene djece s napomenom kako je kod više od trećine pacijenata s Turnerovim sindromom prisutna upravo ova srčana grješka. Najčešća pridružena srčana grješka jest bikuspidalna aortalna valvula (u 30–40% bolesnika). S obzirom na lokalizaciju i hemodinamske karakteristike valja razlikovati tri oblika koarktacije aorte: preduktalnu, postduktalnu te jukstaduktalnu koarktaciju.



Slika 1. Prikaz razlike u anatomije normalnog srca i srca s koarktacijom aorte.

Prema: http://medmovie.com/_uploads/cvml_0054a_11x8_Print.jpg

Preduktalna koarktacija aorte ili infantilna je oblik koarktacije kod koje stenozu nalazimo ispred ductusa arteriosusa, koji je obično široko otvoren i preko njega distalni dio aorte dobiva krv iz arteriae pulmonalis. Iz toga razloga može biti vidljiva cijanoza samo na donjim ekstremitetima, uz simetrično prisutne, normalne pulsacije *a. femorales*.

Uz to nalazimo u elektrokardiogramu znakve hipertrofije desnog ventrikula. Klinički se očituje ranim zatajenjem srca i smrću već u novorođenačkoj ili ranoj dojenačkoj dobi te zahtijeva operacijsko liječenje u novorođenačkoj, odnosno dojenačkoj dobi.

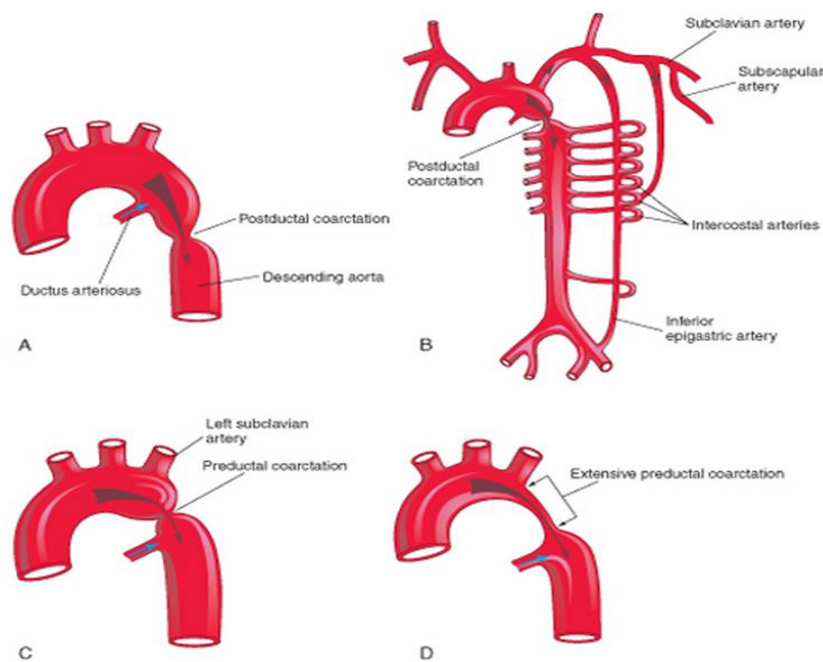
Postduktalna koarktacija aorte karakterizirana je stenozom koja je locirana distalno od polazišta duktusa Botallija, pri čemu je duktus obično zatvoren (pa govorimo o ligamentu arteriosusu). Naziva se i adultnom, budući da se simptomi obično pojavljuju u kasnijoj školskoj dobi i adolescenciji. Očituje se arterijskom hipertenzijom u području glave, vrata i gornjih ekstremiteta (dakle u arterijama proksimalno od stenoze) i relativnom hipotenzijom donjih ekstremiteta. Tijekom djetinjstva razvijaju se kolaterale između *a. subcaviae*, preko *a. mammae* pa sve do *a. intercostales*, *aortae thoracicae* i *a. epigstricae*. Tako se zapravo stvori kolateralni put preko kojega se opskrbljuju arterijskom krvlju donji dijelovi tijela, zaobilazeći stenotičnu aortu. U kliničkoj slici prevladavaju simptomi proksimalne hipertenzije (epistaksa, glavobolje, cerebrovaskularni incidenti zbog krvarenja u mozak, nagla insuficijencija lijevog srca s razvojem edema pluća, kardijalna dekompenzacija), simptomi distalne hipotenzije (hladnoća i bljedoća nogu, intermitentne klaudikacije, ponekad i slabije razvijeni donji ekstremiteti i zdjelica u odnosu na gornje ekstremitete).

Fizikalni nalaz je karakterističan: razlika u tlakovima na gornjim i donjim udovima (uz napomenu kako je normalno arterijski tlak na nogama za oko 20 mmHg (2,7 kPa) viši nego na rukama), oslabljene ili slabe pulsacije *a. femorales* te izrazito slabe ili u potpunosti odsutne pulsacije perifernih arterija nogu, snažne pulsacije karotidnih arterija i arterija gornjih ekstremiteta, što je ujedno i jedan od prvih znakova sumnje na koarktaciju aorte. Nadalje, moguće je palpirati pojačan, ulijevo i dolje pomaknut iktus, auskultatorno je čujan jače naglašen drugi srčani ton nad aortom, čujan je i sistolički šum ejekcijskog karaktera uzduž lijevog ruba sternuma koji se može širiti i interskapularno. Vidljive su i opsežne kolaterale na stijenci prsnog koša, a kao posljedica toga mogu biti čujni i kontinuirani šumovi. Elektrokardiogram i rentgenske snimke u prvim su godinama života obično normalni; u školskoj dobi razvijaju se znakovi hipertrofije lijevog ventrikula, rentgenski se vidi povećana srčana sjena te aorta oblika brojke 3, a u razdoblju od šeste do desete godine rentgenski se mogu vidjeti i uzure – defekti uz donje rubove rebara nastali zbog pritiska vijugavih interkostalnih arterija na kost.

Ultrazvučnim metodama prikaže se luk aorte i mjesto koarktacije s ostalim bitnim pojedinostima, koncentrična hipertrofija lijevog ventrikula dok se dopler ehokardiografijom može se otkriti postojanje duktusa te izračunati gradijent preko suženja. Uz ove uobičajene

dijagnostičke postupke, u određenog broja pacijenata, prije operativnog zahvata, potrebno je učiniti i kateterizaciju srca te angiokardiografiju. Liječenje postduktalne koarktacije aorte jest operacijsko uz resekciju same koarktacije te razne varijante spajanja odvojenih dijelova sa ili bez korištenja zakrpe. Smatra se kako je optimalna dob za provođenje operacijskog zahvata između 3 i 6 godine, a postoperativni mortalitet iznosi manje od 1%. U slučaju pojave insuficijencije srca u dojenačkoj ili ranoj predškolskoj dobi promjenjuje se konzervativno liječenje kardiotonicima, diureticima, antihipertenzivima te se na taj način zapravo „čeka“ dob djeteta kada je rizik od postoperativnih komplikacija najmanji. Neliječeni bolesnici žive otprilike 20-40 godina, a glavni problemi su arterijska hipertenzija sa svim svojim komplikacijama, cerebrovaskularni incidenti te kardijalna dekompenzacija. Oni koji su uspješno operirani imaju dobru prognozu.

Jukstaduktalna koarkatacija aorte je onaj oblik u kojem se duktus ulijeva točno na mjestu koarktacije aorte. Ovaj tip koarktacije je najrjeđi.⁴⁻⁷



Slika 2. Vrste koarkatacija aorte.

Prema:[http://3.bp.blogspot.com/-](http://3.bp.blogspot.com/-mDLlqYmVIw/UqdpAJYg_gI/AAAAAAAAKcU/LfsMJ0pttXY/s1600/Postductal+coarctation+of+the+aorta.png)

[mDLlqYmVIw/UqdpAJYg_gI/AAAAAAAAKcU/LfsMJ0pttXY/s1600/Postductal+coarctation+of+the+aorta.png](http://3.bp.blogspot.com/-mDLlqYmVIw/UqdpAJYg_gI/AAAAAAAAKcU/LfsMJ0pttXY/s1600/Postductal+coarctation+of+the+aorta.png)

5.1.2. Stenoza aorte

Stenoza aorte je prirođeno suženje aorte koje može biti valvularno, subvalvularno i supravvalvularno. Čini oko 5% svih prirođenih srčanih grješaka u djece, a najčešći tip stenoze je valvularna. Općenito, stenoza aorte javlja se češće u muške djece.

Valvularnu stenozu karakteriziraju uglavnom dva umjesto tri zaliska, koji se nepotpuno otvaraju. Posljedica toga je povećan otpor prolasku krvi za vrijeme sistole, a to pak izaziva porast tlaka u lijevom ventrikulu te nakon nekog vremena rezultira hipertrofijom lijeve klijetke. U mirovanju nalazimo normalni srčani minutni volumen, no budući da se isti ne može dovoljno povećati prilikom fizičkog napora, posljedično može izazvati kratkotrajnu ishemiju mozga s ili bez sinkope, a iznimno i naglu smrt. U četvrtine bolesnika zapažena je i popratna aortalna regurgitacija. Klinički se stenoza aorte najčešće otkriva auskultacijom predškolskog ili školskog djeteta za vrijeme uobičajenih sistematskih pregleda. Subjektivno, bolesnici ne moraju imati nikakvih tegoba, iako dio njih javlja povremene smetnje u smislu bljedila, vrtoglavica ili pak sinkopa za vrijeme fizičke aktivnosti. Kod vrlo jakih stenoza s izrazitom hipertrofijom miokarda, može se javiti i insuficijencija lijevog srca već u dojenačko doba.

Pri fizikalnog pregleda mogu se vidjeti i palpirati znakovi hipertrofije lijevog ventrikula – iktus koji je pomaknut lijevo i dolje, oslabljene pulsacije radijalnih i femoralnih arterija. Auskultatorno je prisutan sistolički šum ejekcijskog karaktera, različitog intenziteta, s punctum maximum obično nad aortnim ušćem, sa širenjem u karotidne arterije i često čujan nad cijelim prekordijem. Prvi ton može biti naglašen sistoličkim klikom, drugi ton paradoksalno pocijepan ili slabije čujan. Palpacijom se može osjetiti strujanje, najviše izraženo u području 2. interkostalnog prostora desno. U djece s istodobno prisutnom aortnom regurgitacijom, čuje se dijastolički šum tipa dekrešendo, jačine I.-III. stupnja s punctum maximum nad Erbovom točkom ili pak u 2. interkostalnom prostoru desno da širenjem prema apeksu.

Rentgenski nalaz srca je normalan, u težim slučajevima može pokazivati hipertrofiju lijevog ventrikula. Ponekad se vidi poststenotična dilatacija aorte pa srčana sjena ima karakterističan oblik tzv. „patkasto srce“. Elektrokardiogram pokazuje znakove hipertrofije lijevog ventrikula koji ne moraju biti proporcionalni stupnju stenoze, ali se mogu pojačavati razmjerno pogoršanju hipertrofije miokarda. Ultrazvučnom dijagnostikom možemo procijeniti

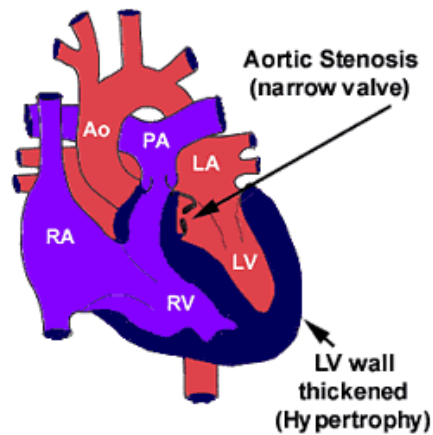
smještaj i stupanj stenozе, izgled valvule, širinu korijena aorte te dodatne anomalije srca. Dopler ehokardiografijom izmjeri se gradijent preko stenotičnog ušća.

Cilj kateterizacije je izmjeriti gradijent tlaka ispred i iza stenozе, a on se može kretati u rasponu od 2,7 kPa (20 mmHg) do 13,3 kPa (100 mmHg) i više.

Prognoza ovisi o stupnju stenozе i hipertrofije miokarda. Tako je dijete s teškim stupnjem stenozе ugroženo ventrikularnim aritmijama i sinkopama, a moguća je i pojava endokarditisa na stenotičnoj valvuli te mogućnost zatajenja lijevog srca i edema pluća. Kirurško liječenje indicirano je u simptomatskih pacijenata i uz određen stupanj stenozе: kao indicaciju za operativni zahvat, neki smatraju gradijent tlaka od 6,7 kPa (50 mmHg), a drugi gradijent tlaka od 9,3 kPa (70 mmHg). Kirurški zahvat sastoji se od valvulotomije (komisurotomije), no nekad je nužna i implantacija umjetne valvule, a sama operacija izvodi se uz ekstrakorporalnu cirkulaciju. Od ostalih zahvata također se izvodi i dilatacija ušća balonom, koja je indicirana u teškoj stenozu novorođenčeta i dojenčeta.

Supravalvularna stenozа aorte je opstruktivna vaskularna bolest aorte, čija je incidencija 1:25 000 novorođenčadi, a može se javiti kod više članova iste obitelji. Također može biti sastavni dio Williams-Beurenova sindroma, koji je posljedica mikrodelecije na kromosomu 7, a zahvaća regiju, tj. gen koji kodira za strukturu elastina. Osim supravalvularne stenozе, ovaj sindrom karakteriziraju specifične crte lica pacijenata, hiperkalcemija, psihičke osobitosti i druge anomalije.

Subvalvularna stenozа aorte je relativno česta srčana grješka, koja se može nasljeđivati autosomno dominantno i recesivno. Uzrok nastanka stenozе može biti deblji fibromuskularni greben ili pak tunelarno suženje istisnog trakta lijeve klijetke. Otprilike 50% pacijenata ima i druge pridružene grješke. Stenozа je obično progresivna, a indicacija za operaciju postavlja se uz niži gradijent nego kod valvularne stenozе aorte. Prognoza nakon uspješno izvedenog operativnog zahvata i postoperativnog oporavka je dobra.^{4, 5}



Slika 3. Prikaz aortne stenoze i posljedične hipertrofije lijevog ventrikula.

Prema: <http://www.chd-uk.co.uk/wp-content/uploads/2012/04/Aortic-Stenosis.gif>

5.1.3. Stenoza pulmonalne arterije

Plućna stenoza morfološki označava suženje na izlazu iz desnoga ventrikula te funkcionalno otežava istiskivanje krvi iz desne strane srca s posljedičnim stvaranjem gradijenta tlaka. Ovisno o lokalizaciji, stenoza pulmonalne arterije može biti valvularna (čini oko 80% pulmonalnih stenoza) ili infundibularna – češće stenoze, odnosno supra- i subvalvularna ili periferna – rjeđe stenoze.

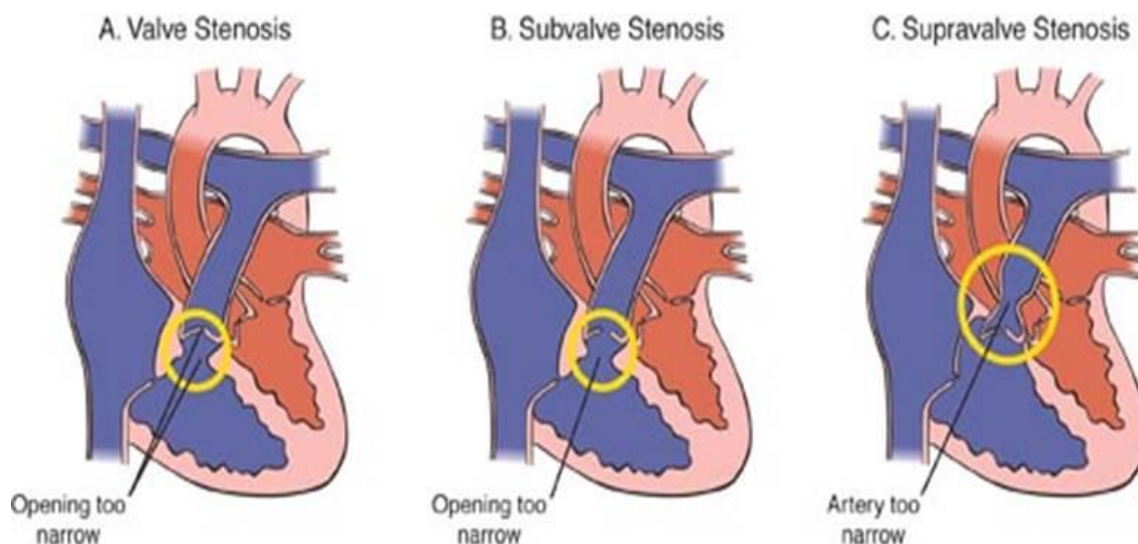
Valvularna stenoza kao samostalna mana čini 7-10% svih prirođenih grješaka. Ovdje je riječ je o prirođenom sraštanju komisura između pulmonalnih zalistaka, tj. nerazdvajanju kuspisa, tako da valvula ima oblik kupole koja se izbočuje prema plućnoj arteriji, s manjim ili većim otvorom na vrhu. Hemodinamski radi se o otežanom prolazu krvi, jačoj kontrakciji i povišenom tlaku u desnoj klijetci te posljedično pojavi ventrikulo-pulmonalnog gradijenta većeg od 2,7 kPa pa čak i preko 13,3 kPa uz hipertrofiju desnog ventrikula i desnog atrija. Posljedice hemodinamike ovise o stupnju stenoze, koji se procjenjuje na temelju gradijenta tlaka na mjestu opstrukcije (razlika između sistoličkog tlaka desnog ventrikula i tlaka u plućnoj arteriji). Tako se blaga plućna stenoza definira maksimalnim sistoličkim gradijentom do 40 mmHg, a teška gradijentom tlaka koji je veći od 80 mmHg. Srčani minutni volumen u mirovanju je normalan, pri fizičkom naporu često se nedovoljno poveća pa se tada javlja jača ili slabija dispneja, rjeđe sinkopa. Ova mana najčešće se otkrije slučajno pri auskultaciji srca, budući da uz blagu i umjerenu stenožu tegobe nisu previše izražene. S druge strane, uz jaču

stenozu javlja se dispneja i cijanoza u naporu, a uz jaku stenozu, simptomi su izraženi već u novorođenačkoj dobi, također dispneja, periferna cijanoza pa čak i hepatomegalija.

Kliničkom pregledom palpira se strujanje u području prekordija, koje se širi subklavikularno lijevo te prema vratu. Auskultacijom može se čuti naglašeni prvi ton, često sa sistoličkim klikom, u II. interkostalnom prostoru lijevo, dok je drugi ton slabije čujan budući da je prekriven šumom. Nadalje u statusu srca nalazimo sistolički šum, e젝cijskog tipa, najčešće s punctum maximum nad pulmonalnim ušćem sa širenjem lijevo subklavikularno te u lijevu aksilu. Rentgenski nalaz srca može biti normalan ili pak pokazuje znakove hipertrofije desnog ventrikula. Može se vidjeti i poststenotična dilatacija trunkusa arterije pulmonalis. Elektrokardiogram pokazuje devijaciju električne osi udesno, hipertrofiju desnog ventrikula, a ponekad i P-pulmonale. Kateterizacijom srca valja izmjeriti gradijent tlaka kroz pulmonalno ušće: ukoliko je gradijent do 40 mmHg, govori se o blagoj stenozu; do 70 mmHg označava umjerenu stenozu, a više od 80 mmHg tešku stenozu. Danas se gradijent tlaka mjeri dopler ehokardiografijom.

Prognoza ovisi o stupnju stenozu i stupnju hipertrofije miokarda: kod blagih stenozu prognoza je dobra i ne zahtijeva nikakvo liječenje; umjereno teška i teška stenozu liječe se endoluminalnom balon-dilatacijom, a poseban problem su novorođenčad i dojenčad sa teškom stenozom kojima je cilj, odmah po dijagnozi, infuzijom prostaglandina E1 održati prihodan duktus Botalli. Kod njih se suportivnom terapijom nastoji poboljšati insuficijencija srca te se konačno provodi i kateterizacija srca gdje se ušće proširuje balonom, a ako niti to ne daje zadovoljavajuće rezultate, valja učiniti kiruršku valvulotomiju.

Infundibularna stenozu plućne arterije čini oko 5% svih opstrukcija izlaznog trakta desnog ventrikula te posljedično izaziva hipertrofiju desnog ventrikula. Ovaj tip stenozu može se razviti u djece s velikim VSD-om kao posljedica hipertrofije izlaznog dijela desne klijetke pa je s vremenom njihova hemodinamika slična onoj u tetralogiji Fallot. Klinička slika i simptomi slični su onima koji se javljaju u valvularnoj stenozu, uz napomenu kako su strujanje i šum locirani u 3. ili 4. interkostalnom prostoru lijevo. Liječenje i prognoza ovise u stupnju stenozu.^{4,5}



Slika 4. Vrste pulmonalne stenoze.

Prema:

http://intranet.tdmu.edu.ua/data/kafedra/internal/pediatrica2/classes_stud/en/med/lik/ptn/Propaedeutic%20pediatrics/3/Theme%2008%20Semiotics%20of%20congenital%20and%20acquired%20diseases%20of%20the%20heart%20in%20children.files/image002.jpg

5.2. PRIROĐENE SRČANE GRJEŠKE S LIJEVO-DESNIM (ARTERIJSKO-VENSKIM) PRETOKOM

5.2.1. Defekt ventrikularnog septuma

Izolirani ventrikularni septalni defekt najčešća je prirođena srčana grješka, a čini oko 30% svih srčanih grješaka. Defekt ventrikularnog septuma često je dio brojnih drugih srčanih grješaka, kao što su: transpozicija velikih krvnih žila, tetralogija Fallot, zajednički atrioventrikularni kanal i dr. Lokalizacija defekta je moguća na bilo kojem dijelu ventrikularnog septuma, iako je VSD ipak najčešći u membranoznom području ispod trikuspidalne valvule (80%). Ostatak je smješten u mišićnom dijelu ili u subpulmonalnom dijelu interventrikularnog septuma. Kada je VSD smješten na mišićnom dijelu septuma, često postoji više otvora.

Patofiziologiju i hemodinamiku VSD-a karakterizira lijevo-desni pretok (spoj), pri čemu veličina pretoka ovisi o veličini defekta i plućnoj rezistenciji.

Hemodinamske varijante VSD-a su:

1. mali defekt s malim lijevo-desnim pretokom i normalnom plućnom vaskularnom rezistencijom – Rogerova bolest;
2. veliki defekt s normalnom plućnom vaskularnom rezistencijom;
3. veliki defekt s povišenom plućnom vaskularnom rezistencijom i plućnom hipertenzijom, pri čemu se arterijsko-venski pretok smanjuje;
4. veliki defekt s visokom plućnom vaskularnom rezistencijom, pri čemu dolazi do reverzije spoja u desno-lijevi pretok, što se naziva Eisenmengerov sindrom.⁸

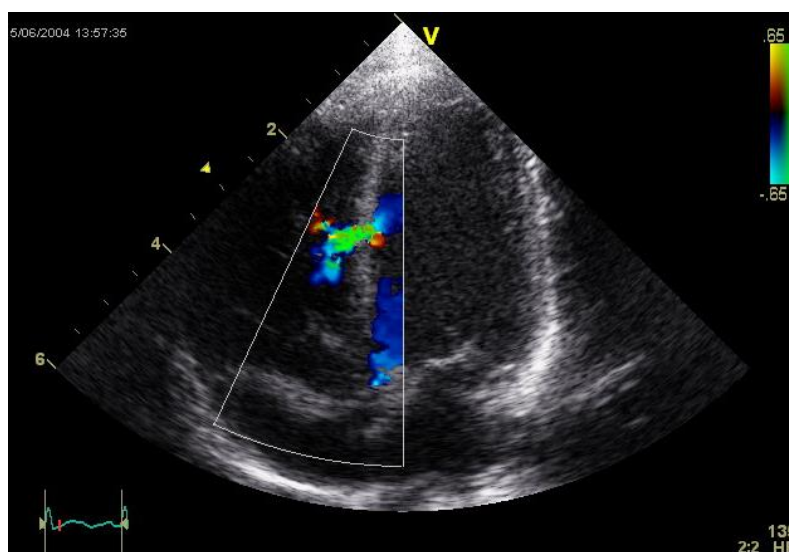
Ventrikularni septalni defekt jest srčana grješka koja je tipičan primjer grješke sa arterijsko-venskim pretokom, što hemodinamski znači kako krv koja dolazi iz lijevog atrija ide u lijevi ventrikul, a potom dio krvi odlazi u aortu, ali se i dio zbog postojanja defekta vraća iz lijevog ventrikula u desni ventrikul. Nadalje, krv ide iz desnog ventrikula u plućnu arteriju pa opet u lijevu stranu srca, čime se nepotrebno opterećuje plućna cirkulacija i sam miokard.

Klinička slika ovisi o veličini pretoka. Tako, tijekom više godina, u pacijenata s velikim pretokom nastaju primjene u području tunike intime krvnih žila, plućna vaskularna rezistencija se povećava pa s vremenom pretok postaje dvosmjernan, a naposljetku, dolazi i do potpune reverzije pretoka te je sad dominantan desno-lijevi pretok. Takvo stanje naziva se Eisenmengerov sindrom te je u tom stadiju bolest inoperabilna. Naime, kada bi se u toj fazi pacijent podvrgnuo operativnom zahvatu zatvaranja defekta, rezultat bi bio zatvaranje jedinog „oduška“ kojim se zapravo odtirećuje tlakom preopterećen desni ventrikul pa bi taj nedostatak „oduška“ izazvao prekomjerno opterećenje desnog ventrikula s posljedičnim zatajenjem.

Klinički, u djece s malim defektom, malim lijevo-desnim pretokom i bez povišene plućne vaskularne rezistencije, subjektivnih tegoba nema, a na srčanu grješku se posumnja nakon auskultacije kojom se čuje tipičan holosistolčki šum uz lijevi rub sternuma u području III. ili IV. interkostalnog prostora. Elektrokardiogram i rentgenogram srca i pluća su uredni. U djece s defektom srednje veličine, u pravilu postoji veliki lijevo-desni pretok, plućni arterijski tlak je blago do umjereno povišen, što se naziva hiperdinamsko povećanje tlaka, a simptomi su izraženi u vidu dispneje, tahipneje, prekomjernog znojenja, slabijeg tjelesnog razvoja, teškoća pri sisanju, učestalih respiratornih infekcija te moguće insuficijencije srca.

Fizikalnim pregledom vidljivo je izbočenje prekordija, može se palpirati i strujanje nad predkordijem, auskultatorno je čujan glasniji drugi ton koji je umjereno pocijepan te glasan holosistolčki šum uz lijevi rub sternuma sa širenjem prema ostalim dijelovima prekordija te interskapularno. Rentgenski nalaz prikazuje povećano srce (oba ventrikula i lijevi atrij) te pojačanu vaskularizaciju pluća, čiji izgled opisujemo poput „stabla u ljetu“. U EKG nalazu možemo uočiti hipertrofiju lijeve klijetke. Veliki defekti ventrikularnog septuma s velikim pretokom i razvijenom pulmonalnom hipertenzijom imaju sličnu kliničku sliku poput srednje velikih defekata. Važno je napomenuti kako na plućnu hipertenziju upućuje glasan, „nabijajući“, pocijepani drugi ton nad pulmonalnim ušćem. U EKG-u se uz znakove hipertrofije lijevog atrija i ventrikula vide i znakovi hipertrofije desne klijetke, a ponekad je izražen i P-pulmonale. Hipertrofija oba ventrikula upućuje na postojanje velikog pretoka. U pacijenata kod kojih je došlo do obrata pretoka, pa sad postoji dominantan desno-lijevi pretok i maleni lijevo-desni pretok, odnosno Eisenmengerova faza razvoja defekta ventrikularnog septuma, klinički simptomi su mnogo izraženiji. Tako se javlja izrazita dispneja i cijanoza, ne samo u naporu, već i pri minimalnoj aktivnosti.

Na rentgenogramu srce nije toliko povećano, hilusne krvne žile su izrazito široke, ali je plućna periferija „prazna“ pa takav izgled opisujemo „poput stabla u zimi“. Auskultatorni nalaz ukazuje na tiši i kraći šum, a i palpatorni nalaz je drugačiji – strujanje je slabije izraženo. Za dijagnostiku, od velike je važnosti ultrazvuk pa se tako ehokardiografski može prikazati svaki defekt promjera 2-3mm, a doplerskom tehnikom utvrde se detalji o protoku kroz defekt. Kateterizacija srca i angiografija važne su za dobivanje dodatnih podataka važnih za budući operativni zahvat.



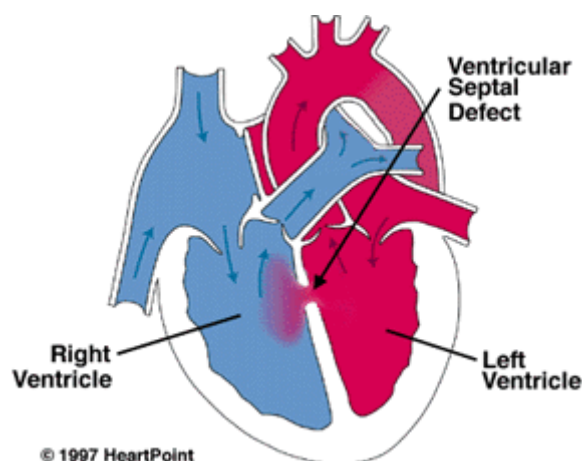
Slika 5. Ultrazvučni prikaz VSD-a.

Prema: <http://medlibes.com/uploads/Screen%20shot%202010-07-08%20at%207.37.45%20PM.png>

Prognoza ovisi o veličini defekta, postojanju pulmonalne hipertenzije, infekcijama i ostalim pridruženim anomalijama.

Prognoza u pacijenata s VSD je varijabilna:

- Kod velikog dijela pacijenata sa malim VSD-om, defekt se zatvori spontano tijekom prve godine života.
- Veliki broj djece sa VSD-om nemaju nikakvih simptoma.
- Određen broj dojenčadi i manje djece imaju velikih problema s recidivima respiratornih infekcija te insuficijencijom srca, od kojih jedan broj djece i umire.
- U manjeg broja pacijenata do mlađe odrasle dobi razvije se plućna hipertenzija s lošijom prognozom te nakon nekog vremena nastupa insuficijencija desne strane srca.
- U jednog postotka djece dolazi do razvoja infundibularne stenoze i tzv. „fallotizacije“ defekta.
- Određen broj djece oboli od infektivnog endokarditisa te im upravo o komplikaciji ovisi daljnji tijek bolesti.



Slika 5. Ventrikularni septalni defekt.

Prema: <http://www.heartpoint.com/images/congenital/vsd.gif>

Liječenje: djecu s malim defektima, koja nemaju simptoma, nije potrebno liječiti. U djece s većim lijevo-desnim pretokom i simptomima liječenje je kirurško s posljedično dobrom prognozom, uz napomenu kako djecu s pulmonalnom hipertenzijom postoperativno valja kontinuirano pratiti zbog moguće progresije plućnih promjena, bez obzira na uspješan ishod kirurškog zahvata. Indikacija za kirurški zahvat jednaka je kao i za ASD (omjer plućnoga prema sustavnom protoku veći od 1,5:1). Životna dob više nije kriterij koji utječe na odluku o operativnom zahvatu. Sam rizik zahvata je malen, a povećava se porastom plućne

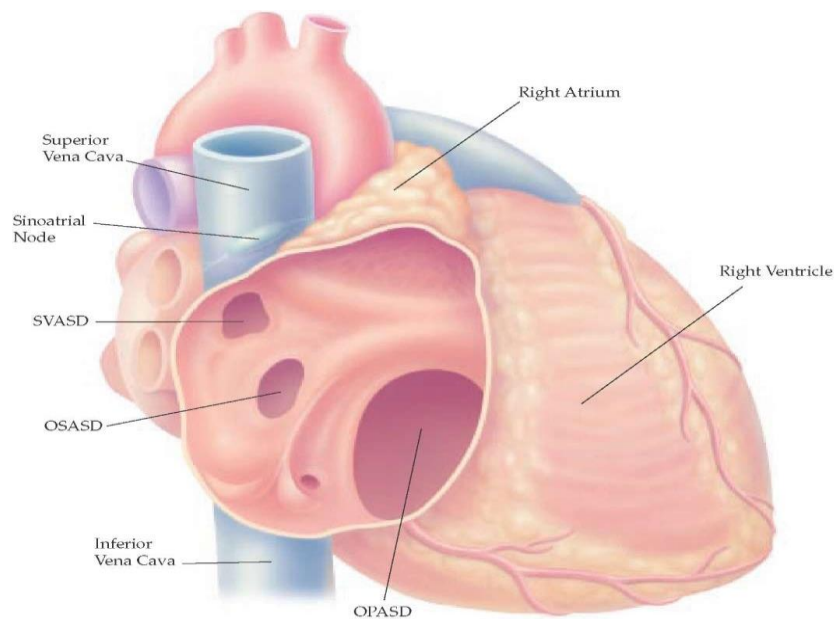
vaskularne rezistencije. Jedna od najčešćih postoperativnih komplikacija jesu smetnje provođenja, tj. AV-blok II. ili III. stupnja.^{4, 5, 8}

5.2.2. Defekt atrijskog septuma

Atrijski septalni defekt (ASD) je uz defekt ventrikularnog septuma jedna od najčešćih izoliranih srčanih grješaka te čini oko 10-15 % svih srčanih mana. ASD je srčana grješka koju karakterizira patološki spoj između desnog i lijevog atrija, a predstavlja tipičan lijevo-desni spoj. Prema lokalizaciji ASD-a razlikujemo više tipova ovog defekta:

- ASD tipa *ostium secundum*, karakteriziraju defekti u području oko *fosae ovalis*, a čine oko 70% svih ASD-a. Posljedica je nedovoljnog razvoja sekundarne srčane pregrade (septuma sekunduma) ili prekomjernog propadanja stanica i resorpcije septuma primuma. Javlja se dvostruko češće u ženske djece. Kod 10-20% pacijenata s ovim tipom ASD-a, nalazi se još jedna srčana anomalija – prolaps mitralne valvule. S druge strane, ukoliko se uz ASD tipa *ostium secundum* javi i stenoza mitralne valvule, tada se taj sindrom naziva Lutembacherov sindrom.
- ASD tipa *ostium primum* je defekt u donjem dijelu atrijskog septuma, a nastaje jer se septum primum nije u potpunosti spojio s endokardijalnim jastučićima. Ostavlja defekt na bazi pregrade između pretklijetki koji je obično velik. Tipično je povezan s rascjepom prednjeg mitralnog zaliska, dok u većini slučajeva trikuspidalna valvula ipak nije zahvaćena. Ovaj tip defekta nađe se u sklopu grješke tipa AV kanala.
- ASD tipa *sinus venosus* je defekt smješten visoko u atrijskom septumu, čini 2-3% svih ASD-a, a uz njega često nalazimo i anomalni utok vena desnog pluća u desni atrij.^{4-6, 9, 10}

Postoji i anomalija koju nazivamo *canalis atrioventrikularis communis* (zajednički atrioventrikularni kanal kojeg karakterizira ASD tipa *ostium primum* i visoki VSD uz postojanje jednog zajedničkog atrioventrikularnog ušća koje ima varijabilni broj zalistaka, a posljedica je poremećaja u razvoju endokardijalnih jastučića). Više o ASD tipa *ostium primum* i zajedničkom atrioventrikularnom kanalu u sljedećem poglavlju.¹⁰



Slika 6. Vrste atrijskog septalnog defekta.

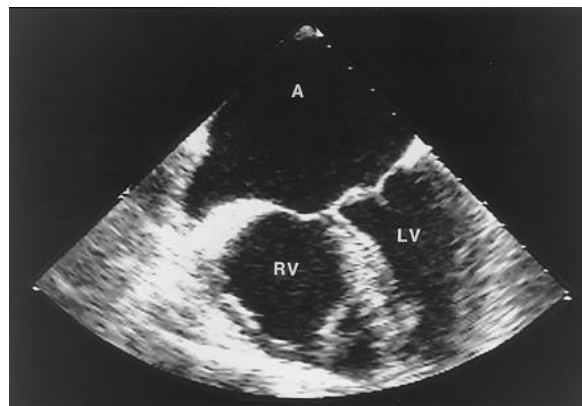
Legenda: SVASD = sinus venosus ASD

OSASD = ostium secundum ASD

OPASD = ostium primum ASD

Prema: <http://what-when-how.com/wp-content/uploads/2012/04/tmpE49.jpg>

Najteža malformacija u području pregrade između desnog i lijevog atrija, jest potpuni nedostatak interatrijske pregrade, što rezultira tzv. zajedničkim atrijem ili *cor triloculare biventriculare*, uz koji gotovo uvijek postoje i druge teške malformacije srca.¹⁰



Slika 7. Cor triloculare biventriculare

Prema: <http://circ.ahajournals.org/content/95/1/273/F1/graphic-2.medium.gif>

Na patofiziologiju i hemodinamiku atrijskog septalnog defekta najviše utječe veličina samog defekta te naravno prisutnost drugih srčanih grješaka. Zbog veće rastegljivosti desnog atrija i ventrikula (stijenka desne srca je rastegljivija i tanja od stijenke lijeve strane srca), krv teče iz područja lijevog atrija u desni atrij, nakon toga u desni ventrikul te u plućnu cirkulaciju. To je razlog zašto je protok krvi kroz pluća 3-5 puta veći od protoka krvi kroz sistemnu cirkulaciju. Ovo je primjer tipičnog lijevo-desnog pretoka. Kasnije s godinama pretok postaje sve veći, ali je razvoj Eisenmengerovog sindroma u osoba s ASD-om i dalje mnogo rjeđi nego što je to slučaj kod pacijenata s VSD-om.⁸

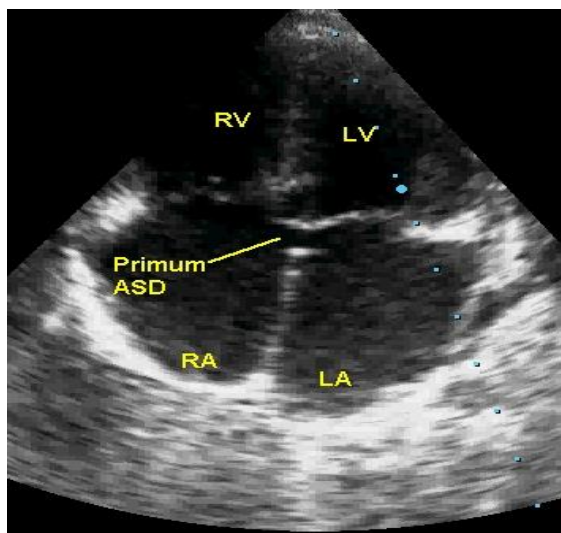
Klinički, manja djeca nemaju tegoba, dok se u starije djece javljaju recidivi i reinfekcije pneumonija, čest je razvoj atelektaza te postoji ograničenje pri fizičkim aktivnostima. Na defekt se obično posumnja nakon auskultacije kojom se otkrije sistolički ejijski šum s punctum maximum nad pulmonalnim ušćem, koji nastaje zbog povećanog protoka krvi kroz pulmonalno ušće zbog relativne pulmonalne stenoze. Karakteristika u auskultatornom nalazu kod ASD-a je i široko pocijepan drugi ton na koji ne utječe respiracija. Rentgenska snimka pokazuje umjereno do jako povećanu desnu klijetku i pretklijetku te izrazito proširene hilusne krvne žile s naglašenim pulsacijama što se opisuje kao „ples hilusa“. EKG-om se može vidjeti devijacija električne osi udesno, hipertrofija desne klijetke, ponekad i hipertrofija desnog atrija (P-pulmonale), blok desne grane, Wilsonov blok, što ga predstavlja tipičan obrazac rSR' u V1 i V2. Ehokardiografskom obradom moguće je vidjeti smještaj, veličinu i protok kroz defekt te je ona danas dovoljna da bi se postavila indikacija za operativno liječenje, bez prethodne invazivne obrade. Generalno gledajući, prognoza je u djece dobra. Plućna hipertenzija i insuficijencija srca javljaju se pred kraj adolescencije i u mlađih odraslih osoba. Liječenje je kirurško, a ono se danas preporučuje kod djece prije školske dobi, budući da je tada operativna smrtnost ispod 1%. Učini se operacija na otvorenom srcu. Alternativa operativnom zahvatu je zatvaranje defekta specijalnim kateterskim tehnikama.⁴

5.2.3. Defekti endokardijalnih jastučića – defekt atrijskog septuma primuma i zajednički atrioventrikularni kanal

Defekt atrijskog septuma primuma i zajednički atrioventrikularni kanal su srčane grješke koje imaju zajedničku embrionalnu osnovu, dosta zajedničkih obilježja te će zato biti opisane zajedno. Uglavnom je defekt atrijskog septuma primuma smješten neposredno uz mitralno i trikuspidalno ušće, dok je karakteristika zajedničkog atrioventrikularnog kanala postojanje i ventrikularnog septalnog defekta i defekta septuma primuma atrija, a atrioventrikularno ušće je zajedničko za lijevo i desno srce te se sastoji se od ukupno pet zalistaka. Postoji mnogo varijanti ovih dviju grješaka. Zajednički atrioventrikularni kanal relativno je čest nalaz u djece s određenim sindromima, posebno u djece s Downovim sindromom.

Hemodinamski je defekt atrijskog septuma primuma karakteriziran postojanjem insuficijencije mitralnog ušća te postojanjem lijevo-desnog pretoka (naziva se još i parcijalni atrioventrikularni kanal), dok je zajednički atrioventrikularni kanal primjer srčane grješke s dvosmjernim pretokom: arterijsko-venski pretok prisutan je zbog regurgitacije krvi iz ventrikula u atrije i dominantno je izražen, dok je vensko-arterijski ili desno-lijevi pretok obično manje izražen sve do razvoja plućne hipertenzije, kada je povećava te su i klinički znakovi, tj. dispneja i cijanoza izraženije. Klinički, djeca s defektom atrijskog septuma primuma i malim pretokom mogu biti bez ikakvih tegoba ili su prisutni simptomi u vidu bržeg zamaranja pri fizičkom naporu te blaža dispneja. S druge strane kod djece sa većim lijevo-desnim pretokom i izraženijom mitralnom regurgitacijom, postoji ograničenje pri fizičkoj aktivnosti, dispneja te češće oboljevaju od respiratornih infekcija. Auskultacijom se može čuti nad pumonalnim ušćem ejekcijski sistolički šum, holosistolički šum nad mitralnim ušćem, a ponekad i protodijastoličko bubnjanje nad trikuspidalnim ušćem. Kod djece sa zajedničkim atrioventrikularnim kanalom već u dojenačko doba javljaju se znakovi insuficijencije srca i učestale respiratorne infekcije. Auskultatorni nalaz sličan je nalazu kod defekta atrijskog septuma primuma. Rentgenska snimka pokazuje povećano srce s izraženim pulmonalnim segmentom te naglašenim plućnim vaskularnim crtežom.

EKG nalaz je patognomoničan i često, uz ehokardiogramski nalaz, ključan za dijagnozu: 1. devijacija električne osi ulijevo; 2. odvijanje vektorske petlje u smjeru suprotnom od kazaljke na satu; 3. znakovi hipertrofije desne i lijeve klijetke; 4. produljen PQ-interval; 5. smetnje provođenja desne grane. Ultrazvučnim pregledom vidi se povećana desna klijetka, deformacija mitralne valvule, kolor doplerom prikaže se smještaj, smjer i veličina pretoka.



Slika 8. Ultrazvučni prikaz ASD-a tipa *ostium primum*.

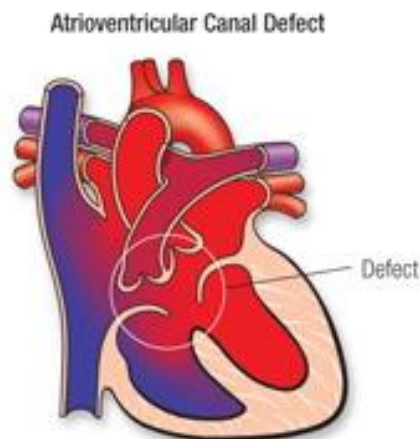
Prema:<https://cardiophile.org/wp-content/uploads/2009/11/Primum-ASD.jpg>

Uz to se može učiniti i kateterizacija srca i angiokardiografija, iako se danas, u većim centrima, ovakve srčane grješke kirurški zbrinjavaju i bez prethodne invazivne obrade.

Prognoza u djece sa defektom atrijskog septuma primuma je dosta dobra, iako se ozbiljnije komplikacije kod njih javljaju u trećem i četvrtom desetljeću života. S druge strane, djeca sa zajedničkim atrioventrikularnim kanalom često umiru već u dojenačko doba zbog zatajenja srca. Liječenje je kirurško, a izvodi se na otvorenom srcu uz potporu ekstrakorporalne cirkulacije. Defekt atrijskog septuma primuma moguće je u potpunosti korigirati, dok je operativno liječenje djece sa zajedničkim atrioventrikularnim kanalom mnogo kompleksnije te zahtijeva više zahvata i intervencija.⁴

Kod zajedničkog atrioventrikularnog kanala, kirurško liječenje indicirano je u ranoj dobi. Za djelomični oblik atrioventrikularnog kanala (septalni defekt atrijskog septuma tipa *ostium primum* i rascjep mitralnog zaliska) preporučuje se učiniti kompletnu korekciju u dobi od tri do pet godina. Kod potpunog oblika atrioventrikularnog kanala (septalni defekt atrijskog septuma tipa *ostium primum*, ventrikularni septalni defekt u gornjem dijelu septuma, insuficijencija mitralne i trikuspidalne valvule) palijativni ili konačni zahvat valjda učiniti u vrlo ranoj dobi. „Banding“ pulmonalne arterije, kao palijativni zahvat, izvodi se u djece koja su u teškome stanju i koja se ne mogu trenutno definitivno zbrinuti. Potpuna korekcija izvodi se kasnije, a sastoji se od

zatvaranja VSD-a umjetnom zakrpom, zatvaranja ASD-a autolognim perikardom te korekcijom trikuspidalne i mitralne valvule. Postoperativna smrtnost je oko 10%.^{4, 11}



Slika 9. Zajednički atriventrikularni kanal.

Prema: https://www.heart.org/idc/groups/heart-public/@private/@wcm/@hcm/documents/image/ucm_307315.jpg

5.2.4. Otvoreni duktus Botalli

Otvoreni arterijski duktus jedna je od češćih srčanih grješaka, s učestalošću od 9-12% svih srčanih mana. Duktus Botalli ili arterijski duktus važna je struktura čija je zadaća u fetalnom životu provoditi krv iz plućne arterije u aortu kako bi se zaobišla plućna cirkulacija, s obzirom da su pluća intrauterino funkcionalno neaktivna. Za vrijeme intrauterinog života otvorenim ga drže povišene razine prostaglandina i niži parcijalni tlak kisika. Nekoliko sati nakon poroda, u donošene djece (novorođenčad rođena između 37.–42. tjedna) nastupit će zatvaranje duktusa Botallija. Ukoliko arterijski duktus ostane otvoren, krv kroz njega prolazi iz područja većeg tlaka u područje nižeg tlaka, dakle iz aorte u plućnu arteriju, što je suprotno intrauterinom protoku krvi. Ova srčana grješka češća je u djevojčica i nedonoščadi, a također se javlja u sklopu različitih embriopatija, npr. rubeolarne embriopatije.

Perzistentni duktus arteriosus (PDA) označava perzistentnu ili održanu komunikaciju između aorte i plućne arterije nakon poroda putem duktusa Botallija. Ova anomalija predstavlja ekstrakardijalni lijevo-desni pretok. Sa stajališta patofiziologije i

hemodinamike to znači kako krv zbog povišenog tlaka u aorti teče iz područja aorte u plućnu arteriju i na taj način dovodi do povećanja protoka kroz plućnu cirkulaciju. Uglavnom su u prva dva desetljeća života tlakovi u plućnoj arteriji, desnom ventrikulu i atriju normalni, a potom oko tridesete godine može doći do obrata pretoka pa tada postoji desno-lijevi pretok uz prethodno razvijenu plućnu hipertenziju. Većina djece s otvorenim duktusom nema nikakvih tegoba, normalno rastu i razvijaju se. Samo iznimno postoji zaostajanje u rastu, tegobe u vidu dispneje pri fizičkom naporu ili pak znakovi insuficijencije srca.

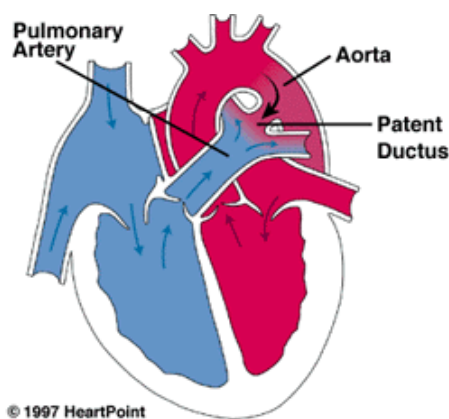
Kliničkom pregledom pronade se patognomoničan „nabijajući“, jak puls – *pulsus celer et altus*, karakterističan za otvoreni duktus Botalli. Palpacijom je moguće osjetiti sistoličko ili sistoličko-dijastoličko (kontinuirano) strujanje nad prekordijem, najjače uz lijevi rub sternuma u II. i III. interkostalnom prostoru. Auskultatorno čujan je kontinuirani sistoličko-dijastolički šum s punctum maximum u II. interkostalnom prostoru, sa širenjem prema lijevoj klavikuli. Karakteristika ovakvog šuma je najveći intenzitet na kraju sistole i na početku dijastole pa ga se često opisuje kao „šum lokomotive u tunelu“. U novorođenčadi i dojenčadi šum može biti isključivo sistolički i kraćeg trajanja te ga se može zamijeniti sa auskultatornim nalazom kod ASD-a, VSD-a ili plućne stenoze.

Mjerenjem arterijskog tlaka nađe se snižen dijastolički tlak, dok je sistolički normalan ili blago povišen. Ovakva divergencija tlaka tipična je za otvoreni duktus Botalli. EKG je uglavnom normalan ili može pokazivati znakove hipertrofije lijevog ventrikula, u slučaju tlačnog opterećenja desne klijetke i razvoja plućne hipertenzije i desnog. Na rentgenskoj snimci obično nalazimo izbočen pulmonalni luk uz jače izražen plućni vaskularni crtež. Ukoliko je lijevo-desni pretok velik, na RTG-u će lijeva kontura srca biti povećana. Kod manjih lijevo-desnih pretoka, srce je normalne veličine ili samo blago povećano. Ultrazvučnom dijagnostikom nađe se povećan lijevi atrij te povećan i hiperkontraktibilan lijevi ventrikul. Dopler ehokardiografijom može se procijeniti veličina lijevo-desnoga pretoka. Kateterizacija srca izvodi se samo kod sumnje na pridružene dodatne malformacije, kod sumnje na plućnu hipertenziju te kod atipičnih ostalih nalaza.

Liječenje: prije svega potrebno je indometacinom (inhibitor prostaglandina) pokušati izazvati zatvaranje duktusa, što ima mjesta kod nedonoščadi. Ako to nije moguće, preporuča se učiniti operativni zahvat u prvoj godini života.

Prognoza neliječenog otvorenog duktusa nije dobra: bez obzira što većina djece s ovom srčanom grješkom nema simptoma, barem prvih godina života, svatko od njih je pod povećanim rizikom od razvoja plućne hipertenzije te posljedično i srčane insuficijencije u ranoj odrasloj dobi. Kod ovih pacijenta također je uočena povećana incidencija

infekcijskog endokarditisa. Zbog svega navedenoga, danas se pacijente kojima je dijagnosticiran perzistentni duktus Botalli, liječi kirurški, načelno neovisno o njihovoj životnoj dobi. Učini se lijeva posterolateralna torakotomija kroz III. i IV. interkostalni prostor te se kirurškim zahvatom ligira arterijski duktus na oba kraja, aortnom i pulmonalnom, a samo izuzetno ga se presječe uz šivanje bataljka. Važno je očuvati *n. recurrens*. Danas se u većim centrima rade i intervencijski kardiološki zahvati gdje se pomoću katetera i ostale potrebne opreme okludira arterijski duktus. Na taj način provodi se i uspješno neoperacijsko zatvaranje duktusa. Nakon uspješnog zatvaranja duktusa, pacijenti uglavnom žive bez ikakvog ograničenja.^{4, 5, 8}



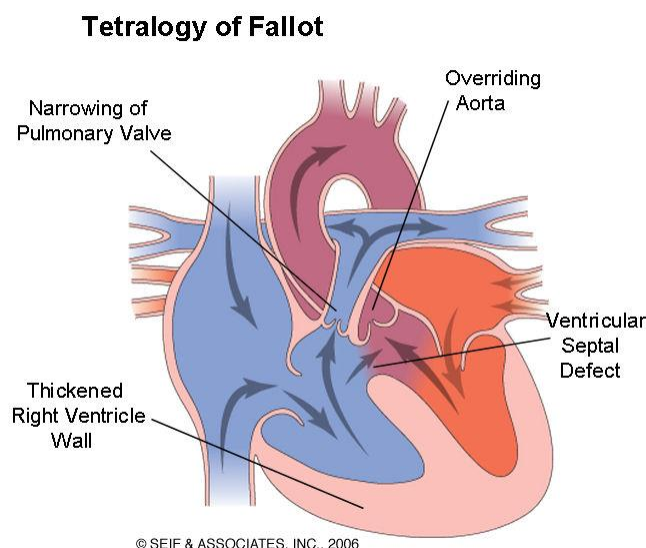
Slika 10. Perzistentni ductus arteriosus.

Prema: <http://www.heartpoint.com/images/congenital/pda.gif>

5.3. PRIROĐENE SRČANE GRJEŠKE S DESNO-LIJEVIM (VENSKO-ARTERIJSKIM) PRETOKOM ILI SA DVOSMJERNIM PRETOKOM

5.3.1. Tetralogija Fallot

Tetralogija Fallot je najčešći oblik kongenitalne srčane grješke s cijanozom, a čini 8-10% svih srčanih mana. Ovu desno-lijevu srčanu grješku karakteriziraju: plućna stenoza (obično valvularnog tipa, uz najčešće pridruženu infundibularnu stenozu), ventrikularni septalni defekt, dekstopozicija aorte koja „jaše“ nad VSD-om te hipertrofija desnog ventrikula. Ako uz tetralogiju nalazimo i ASD (u oko 50% pacijenata), govorimo o pentalogiji. Prema dosadašnjim istraživanjima i spoznajama tetralogija Fallot povezuje se s poremećajima migracije stanica neuralnog grebena, često se viđa kod pacijenata s delecijom kromosoma 22q11, ali se može javiti i samostalno.^{4, 12}



Slika 11. Tetralogija Fallot.

Prema: <http://www.sw.org/misc/health/images/%7BA1DE87E7-2E58-46C8-B987-230F26269528%7D.JPG>

Hemodinamski gledano, ključne komponente koje određuju patofiziološke karakteristike tetralogije Fallot jesu pulmonalna stenoza i ventrikularni septalni defekt. Što je stupanj plućne stenoze veći, a protok kroz pluća manji, to je tlak u desnom ventrikulu veći te su desno-lijevi pretok i cijanoza teži. Stupanj pulmonalne stenoze, s vremenom, raste zbog

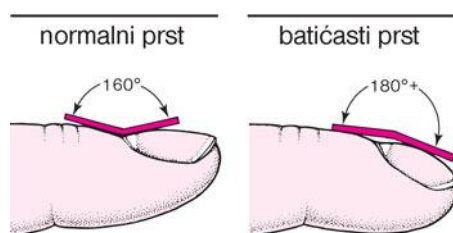
hipertrofije izlaznog dijela desnog ventrikula, odnosno zbog pojave subvalvularne stenozе uz već postojećу valvularnu plućnu stenozу. Veličinu desno-lijevog pretoka i stupanj cijanoze određuje i veličina VSD-a. Hipertrofija desnog ventrikula nastaje zbog pulmonalne stenozе, ali i kao posljedica izjednačavanja tlaka u oba ventrikula. Aorta je pomaknuta udesno i „jaše“ nad VSD-om pa dio venske krvi ulazi izravno iz desnog ventrikula u aortu. Zbog desno-lijevog pretoka postoji smanjena saturacija sistemne krvi kisikom, a posljedično smanjenom oksigenacijom tkiva, što rezultira cijanozom. S druge strane uzrok dispneje pri naporu može se objasniti postojanjem pulmonalne stenozе kojoj se ne može suprotstaviti dovoljno visok tlak u desnom ventrikulu pa ne postoji mogućnost povećavanja protoka krvi kroz plućnu cirkulaciju pri fizičkoj aktivnosti.

Defekt ventrikularnog septuma zapravo djeluje kao „odušni ventil“ za desni ventrikul, putem kojega se sprječava preveliko tlačno opterećenje desne klijetke. To je razlog zbog čega se u djece s tetralogijom ne razvije često slika zastojne insuficijencije srca.

Kliničkim pregledom prvo se može uočiti cijanoza centralnog tipa. Prvih dana nakon rođenja u svega 30% novorođenčadi je izražena cijanoza, dok se u ostalih cijanoza javlja tijekom prve godine života ili kasnije. Objašnjenje zašto se u sve djece cijanoza ne razvije odmah po rođenju leži u činjenici kako u prvim mjesecima života tlak u desnoj klijetci još nije dosegnuo vrijednost sistemnog tlaka pa je pretok kroz defekt dominantno lijevo-desni i tada manu nazivamo „acijanotični Fallot“. Nakon toga pretok postaje dvosmjernan, a potom, zbog hipertrofije desnog ventrikula i porasta tlaka, prevladava desno-lijevi te dolazi do razvoja cijanoze. Cijanoza je najviše izražena na sluznicama, oko usta, na noktima, a cijela koža djeluje sivo-modro. Česta su krvarenja gingive. Nakon prve godine života pojavljuju se batićasti prsti. Osim cijanoze, sljedeći jako izraženi simptom jest dispneja pri naporu. Djeca koja su prohodala, nakon svega par metara hoda osjećaju napor pa čučnu ili legnu kako bi se malo odmorili. Povremeno se javljaju i tzv. anoksične krize koje obilježava pojava dramatičnih napada izrazite cijanoze i dispneje. Dojenčad i mlađa djeca bez nekog posebnog razloga počnu plakati i duboko disati te postanu jače cijanotični. Takav napad obično traje nekoliko minuta, pri čemu dijete može izgubiti svijest ili se pak jave cerebralne konvulzije. Hipoksemijske krize spadaju u hitna stanja s mogućim letalnim ishodom. Napadi anoksičnih kriza znak su potrebu daljnje obrade i kirurškog liječenja.

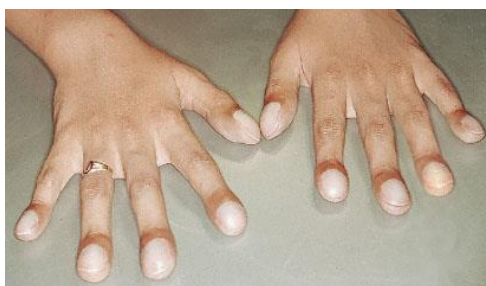Fizikalnim pregledom vidi se umjereni zastoj u tjelesnom razvoju, dispneja pri fizičkom naporu te cijanoza. Auskultacijom se čuje e젝cijski sistolički šum, najjače izražen uz lijevi rub sternuma između II. i IV. interkostalnog prostora. Drugi ton je slabije čujan. U

pacijenata kod kojih nalazimo izrazitu pulmonalnu stenozu ili čak atreziju, može se čuti kontinuirani sistoličko-dijastolički šum zbog otvorenog duktusa Botallija ili kao posljedica razvijenih aortopulmonalnih kolateralala (MAPCAS) kolateralala u neoperiranih pacijenata.^{4, 5, 8}



Slika 12. Usporedba normalnog i batićastog prsta.

Prema:<http://www.msd-prirucnici.placebo.hr/images/msd-za-pacijente/195.jpg>

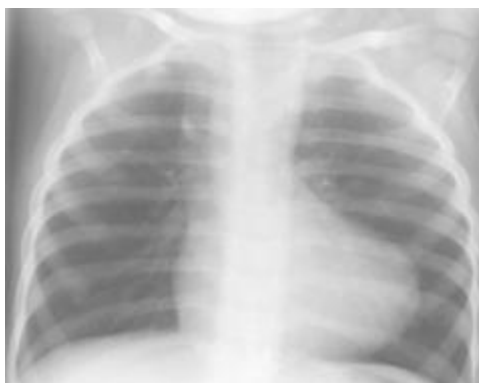

Slika 13. Batićasti prsti u pacijentice s tetralogijom Fallot.

Prema:<http://medicine.academic.ru/pictures/medicine/324.jpg>

Rentgenska snimka pokazuje tipičnu konfiguraciju srca: normalna veličina srca uz srčani struk s konkavnom lijevom konturom srca te odignut srčani vršak, što nazivamo oblikom kloppe.

Iz EKG-a se iščitava devijacija električne osi udesno, hipertrofija desnog ventrikula te visoki P-valovi. Ultrazvučnim pregledom vide se najvažnije promijenjene strukture karakteristične za ovu srčanu grješku. Doplerskom tehnikom dobiva se uvid o smjeru i brzini protoka krvi te nam na taj način dopler pomaže da razlučimo tetralogiju Fallot od drugih sličnih kompleksnih grješaka kao što su pulmonalna atrezija s defektom septuma ventrikula, perzistentni arterijski trunkus. Kateterizacija srca nije ključna pri postavljanju same dijagnoze, ali je važna zbog prikaza detalja anatomskih struktura potrebnih za operativno liječenje. S druge strane, angiografija je važna kod procjene širine pulmonalnih ogranaka zbog daljnje kirurške korekcije.^{4, 5, 8}



Slika 14. Rentgenski nalaz srca kod tetralogije Fallot: srce ima oblik „klompe“ ili čizme (eng. „boot shape“).

Prema: https://classconnection.s3.amazonaws.com/678/flashcards/1123678/jpg/boot-shaped_heart_-_tetralogy_of_fallot1339965029439.jpg

Prognoza tetralogije Fallot ovisi o veličini pretoka te stupnju pulmonalne stenoze. Novorođenče kod kojega je vidljiva značajna cijanoza od prvih dana života te koje pati od čestih anoksičnih kriza, prognoza bez operativnog zahvata nije dobra. Ta djeca mogu preminuti zbog anoksije prije prve godine života. Kod ostalih je mogućnost preživljavanja duža pa tako mogu doživjeti desetak ili više godina. Valjda napomenuti kako je broj pacijenata koji nisu operirani, a dožive tridesetu godinu, relativno mali, budući da većina njih ipak umre zbog cerebrovaskularnog infarkta, anoksije ili drugih komplikacija kao što je bakterijski endokarditis.

Neke od najznačajnijih komplikacija tetralogije Fallot su anemija i policitemija, cerebralna tromboza, bakterijski endokarditis i rjeđe apsces mozga. U kontekstu anemije i policitemije, važno je napomenuti kako su djeca s tetralogijom anemična ako im je vrijednost hemoglobina ispod 130g/L, a za korekciju same anemije pokazalo se da je najbolje davati željezo i tako hematokrit održavati između 50 i 60 %. Ipak valja paziti da se ne koriga hematokrit prekomjerno, jer u suprotnom nastupaju komplikacije hiperviskoznosti krvi. Cerebralna tromboza je komplikacija tetralogije koju karakterizira nagli gubitak svijesti, a uz sinkopu često idu i hemikonvulzije, posljedica kojih može biti trajna hemiplegija. Cerebralna tromboza nastane obično tijekom prve dvije godine života kod djece sa jako visokim hematokritom, a smatra se da je dodatni „*trigger*“ za nastanak incidenta akutna dehidracija.^{4, 15}

Bakterijski endokarditis češće se javlja kao postoperativna komplikacija te je djecu sa značajnim rezidualnim defektom potrebno zaštititi penicilinskom profilaksom, naročito prilikom izvođenja operativnih zahvata u području nazo i orofarinksa.⁴

Liječenje je kirurško. Naime, većina djece s tetralogijom bude podvrgnuta operativnom zahvatu u vrijeme kada se procijeni da je to za njih najbolje. Do operacije, posebno je važno liječenje hipoksičnih kriza, koje uključuje svu potrebnu suportivnu terapiju:

1. okrenuti dijete na trbuh u položaj na koljena i prsa;
2. dati kisik;
3. optimalna rehidracija;
4. davanje morfija u dozi od 0,1mg/kg s.c.;
5. korekcija metaboličke acidoze natrijevim hidrogenkarbonatom;
6. davanje propranolola 0,01-0,15mg/kg i.v., polako kroz 10 min: propranolol je neselektivan β -blokator, negativnog inotropnog djelovanja koji se u pedijatriji pokazao kao dobra terapija i prevencija anoksičnih kriza, budući da između ostalog smanjuje potrebu miokarda za kisikom, ali je zbog moguće bradikardije potrebno dijete monitorirati te ukinuti sam lijek 2-3 dana prije operativnog zahvata.^{4, 13}

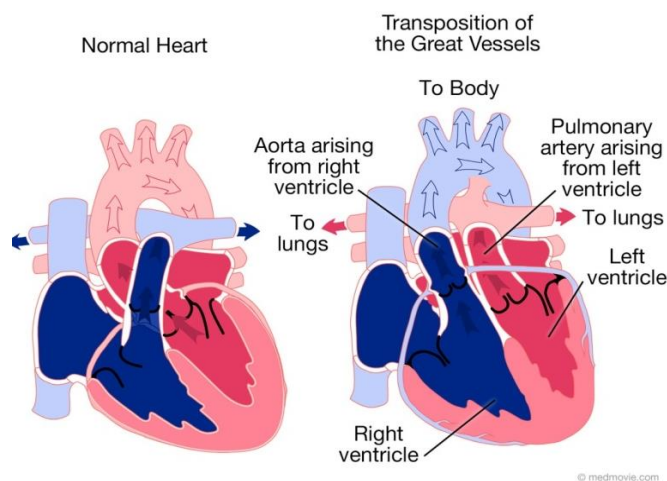
Kirurško liječenje: Kod asimptomatskih pacijenata operacija se preporuča u kasnijoj dojenačkoj dobi. Kod simptomatskih bolesnika, operacija se izvodi i ranije, a postoji više mogućnosti, od kojih su ove dvije opcije najčešće: prva opcija je radikalna operacija, kojom se na otvorenom srcu ispravi pulmonalna stenoza (obično komisurotomija, uz po potrebi proširenje izlaznog trakta desne klijetke) i ventrikularni septalni defekt (zakrpom od umjetnog materijala ili vlastitog perikarda); a druga opcija je prvo učiniti palijativni zahvat kojim se kreira aortopulmonalna anastomoza pa se u kasnijoj dobi učini radikalna operacija. Postoji nekoliko varijanti stvaranja aortopulmalne anostomoze: najčešće se učini supklavio-pulmonalna anastomoza između lijeve plućne arterije i lijeve supklavije (Blalock-Taussig) – riječ je o izvornoj lijevostranoj anastomozi. Danas se više izvode modifikacije iste. Slijedeća varijanta je latero-lateralna anastomoza između aorte i plućne arterije (Waterson), odnosno anastomoza između lijeve plućne arterije i gornjeg dijela descendentne aorte (Potts) koje se zbog porasta tlaka u plućnoj cirkulaciji danas više i ne rade.^{4, 8, 11}

5.3.2. Transpozicija velikih krvnih žila

Transpozicija velikih krvnih žila je srčana grješka koja u novorođenačkoj populaciji čini 8-10% svih srčanih mana s cijanozom, a češće se javlja u dječaka. Primjer je kongenitalne srčane grješke s dvosmjernim pretokom: vensko-arterijskim i arterijsko-venskim. Ključno

anatomsko obilježje ove srčane grješke je ventrikularno-arterijska nepodudarnost ili diskordancija: u pravilu (iako postoje i iznimke) iz lijevog ventrikula izlazi plućna arterija i vodi arterijsku krv u pluća, a iz desnog ventrikula izlazi aorta koja vodi vensku krv u sistemni krvotok. Bez postojanja dodatnih spojeva (ASD, VSD, otvoreni foramen ovale, otvoreni ductus arteriosus) život ovih pacijenata ne bi bio moguć. Transpozicija velikih krvnih žila nastaje kao posljedica poremećaja između 5. i 7. tjedna embriogeneze. Problem nastaje kad *septum aorticopulmonale* nema spiralni tok, nego se spušta ravno prema dolje pa tada aorta izlazi iz desnog, a plućna arterija iz lijevog ventrikula. S obzirom da u nastanku aortikopulmonalne pregrade sudjeluju i stanice neuralnog grebena, poremećaji njihove migracije izazivaju anomalije u području konusa i trunkusa, što konačno rezultira nepravilnom anatomijom srca.^{4, 8} U pacijenata s transpozicijom velikih krvnih žila mogu se javiti i kraniofacijalne malformacije, a najčešće pridružene srčane anomalije su

- VSD – u oko 40% slučajeva
- Koarktacija aorte ili prekinuti luk aorte – u oko 10% slučajeva
- Subpulmonalna stenoza – u oko 5-10% slučajeva
- Ostalo: ASD, otvoreni ductus Botalli¹¹



Slika 15. Usporedba rasporeda anatomskih struktura normalnog srca i srca sa transpozicijom velikih krvnih žila.

Prema: http://medmovie.com/_uploads/cvml_0051a_11x8_Print.jpg

Postoje mnogobrojne varijante transpozicija, a najčešća podjela kaže kako razlikujemo dva osnovna tipa transpozicije velikih krvnih žila: potpunu i kongenitalno korigiranu transpoziciju.

D-transpozicija

Potpuna, kompletna ili D-transpozicija aorte i pulmonalne arterije je grješka kod koje aorta izlazi iz desnog ventrikula, a plućna arterija iz lijevog ventrikula. Desni ventrikul prima sistemsku vensku krv te vraća neoksigeniranu vensku krv u aortu i sistemnu arterijsku cirkulaciju. S druge strane, lijevi ventrikul prima oksigeniranu krv iz pluća preko plućnih vena i lijevog atrija, a preko plućne arterije vraća je u plućnu cirkulaciju, iako je ona već oksigenirana. To znači kako su u pacijenata s D-transpozicijom sustavna i plućna cirkulacija paralelne, a njihovo preživljavanje omogućuje postojanje ili pridružene srčane grješke i dvosmjernog pretoka (otvoreni foramen ovale, otvoreni ductus Botalli, ASD, VSD) ili učinjena palijativna perkutana intervencija (npr. atrijska septostomija po Raskindu) ili palijativna kirurgija.

Pri kliničkom pregledu najviše je izražena cijanoza koja je prisutna od samog rođenja, zatim dispneja, tahipneja te znakovi početne insuficijencije srca (hepatomegalija). U fizikalnom statusu srca palpabilne su pulsacije desnog ventrikula, auskultatorno je čujan naglašeni prvi ton, dok drugi ton može biti tiši ili jednostruk ili pocijepan, osim kada je prisutna i plućna hipertenzija pa je tada drugi ton naglašen i „nabijajući“. Šum može i ne mora biti prisutan, ovisno o pridruženim grješkama. Na rentgenskoj snimci vidi se srce normalne veličine ili pak povećano, uglavnom s uskim strukom, budući da aorta i pulmonalna arterija stoje vertikalno jedna iza druge, a u tipičnim slučajevima srce ima karakterističan oblik „jajeta položenog na bok“. Plućni vaskularni crtež je naglašen. EKG nalaz pokazuje hipertrofiju desnog ventrikula, P-pulmonale te nakon nekog vremena i hipertrofiju lijevog ventrikula. Ehokardiografija je izuzetno važna u dijagnostičkoj obradi. Njome se pokaže raspored struktura srca i patološki protoci krvi. Svaka sumnja na postojanje transpozicije je indikacija za hitnu kateterizaciju srca, kojom se ujedno izvodi i palijativni zahvat, već ranije spomenut, tzv. balonska atrioseptostomija po Rashindu: posebnim kateterom s balonom prođe se kroz ovalni otvor u lijevi atrij, zatim se napuše te povuče. Na taj se način dobiva veći otvor u septumu atrija i omogućava se dostatno miješanje krvi do izvođenja kirurškog zahvata.^{4, 8}

Netom nakon postavljanja dijagnoze, daju se prostaglandini s ciljem održavanja protoka kroz arterijski duktus.

Totalna korekcija može se izvesti pomoću dvije vrste kirurških zahvata:

- *Arterial switch (operacija po Jatenu)*: zamjena mjesta plućne arterije i aorte s reimplantacijm koronarnih arterija. Ovaj se zahvat može učiniti u prva dva tjedna života.
- *Atrial switch (operacija po Senningu ili po Mustardu)*. Riječ je o tzv. fiziološkoj korekciji tj. redirekciji krvi na razini atrija formiranjem provodnika (baffle) krv se iz lijevog atrija preusmjeri u desnu kljetku a iz desnog atrija u lijevu kljetku. Na taj način desni ventrikul pumpa krv u sistemnu cirkulaciju, a lijevi u plućnu.

Obje operacije izvode se uz stroj za ekstrakorporalnu cirkulaciju, a operacijska smrtnost kreće se od 3 do 10%.¹¹

L-transpozicija

Korigirana transpozicija velikih arterija ili L-transpozicija označava grješku u kojoj nalazimo transpozicije velikih krvnih žila, ali i ventrikula pa se naziva i inverzija ventrikula. Na desnoj strani nalazi se ventrikul građen poput lijevog ventrikula (glatka stijenka, bikuspidalni AV-zalistak), a na lijevoj strani se nalazi ventrikul građen poput desnog ventrikula (trabekularna građa, trikuspidalni AV-zalistak). Aorta ostaje vezana uz lijevostrani ventrikul (građom desni), koji prima arterijsku krv, a plućna arterija izlazi iz desnog ventrikula (građom lijevi), koji prima vensku krv. Dakle, transpozicija je korigirana promijenjenim položajem ventrikula, a plućna i sustava cirkulacija spojene su u „seriju“ kao i kod normalnog krvotoka, a ne u „paralelu“ kao kod potpune transpozicije. Ako nema drugih pridruženih anomalija, nema niti kliničkih simptoma. Često uz ovaj tip transpozicije nalazimo i VSD, trikuspidalnu insuficijenciju, pulmonalnu stenozu te mogu biti prisutni i poremećaji ritma (kompletni AV blok). Iz EKG možemo vidjeti postoji li hipertrofija atrija i/ili ventrikula, jesu li prisutni poremećaju atrioventrikularnog provođenja (npr. WPW sindrom) i postoji li devijacija električne osi ulijevo. Često je u EKG-u zbog inverzije ventrikula Q-zubac prisutan u desnim odvodima (III., aVF, V1), a odsutan u lijevim prekordijalnim odvodima. Glavne dijagnostičke metode jesu ehokardiografija i selektivna angiokardiografija. Prognoza i daljnji tijek bolesti ovise o pridruženim anomalijama i mogućnostima korekcije istih.^{4, 8}

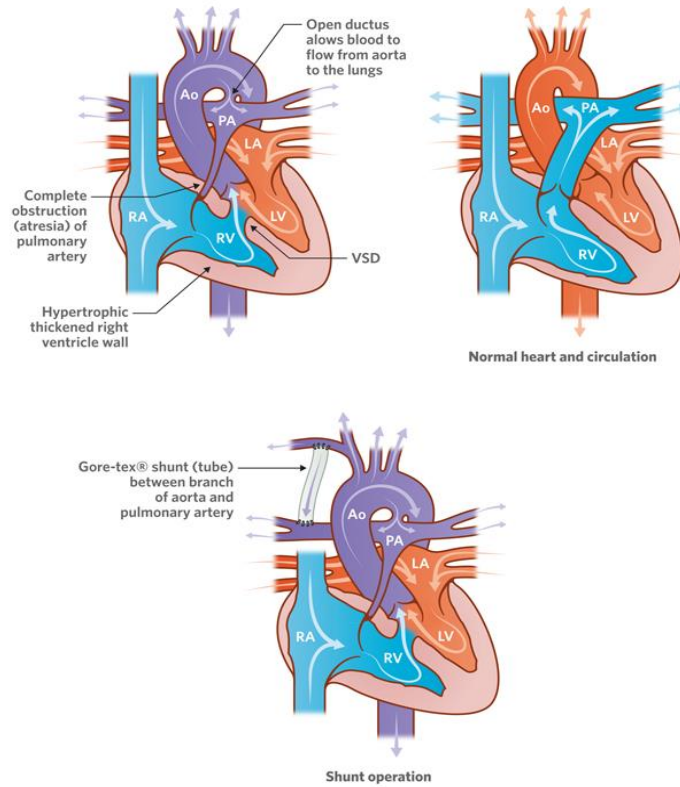
5.3.3. Pulmonalna atrezija uz defekt ventrikularnog septuma

Pulmonalna atrezija uz defekt ventrikularnog septuma čini oko 2% svih prirođenih srčanih grješaka, a mnogi je smatraju krajnjim oblikom tetralogije Fallot. Anatomija i patofiziologija ove srčane grješke očituju se u području pulmonalnog zaliska koje je atretično, što onemogućava protok krvi iz desnog ventrikula u plućnu cirkulaciju, atreziji proksimalnog trunkusa iako i cijeli trunkus može biti atretičan, dok je u kontekstu patofiziologije potrebno naglasiti kako je za opskrbu pluća krvlju važan retrogradan protok krvi iz aorte, što se odvija putem otvorenog arterijskog duktusa ili razvijene kolateralne cirkulacije.

Neke od razlika između pulmonalne atrezije uz defekt ventrikularnog septuma i same tetralogije Fallot jesu te da kod pulmonalne atrezije uz VSD, lijevi atrij i lijevi ventrikul, zbog širokog VSD-a, nisu toliko smanjeni kao što je to slučaj u tetralogiji Fallot; ne postoji protok krvi kroz infundibulum desne klijetke; zbog izjednačavanja tlakova preko VSD-a, sam šum je slabije čujan, dok se s druge strane obično čuje kontinuirani sistoličko-dijastolički šum u gornjem dijelu prekordija zbog razvijenih kolaterala i otvorenog duktusa Botallija.

Liječenje je kirurško. Danas se radi zahvat po Rastelliju čime se uz pomoć provodnika (homografa ili ksenografa) učini novi spoj između desnog ventrikula i plućne cirkulacije te se zatvori ventrikularni septalni defekt. Na taj način nastoji se uspostaviti što bolji protok krvi iz desne klijetke prema plućnim arterijama i osigurava se primjerena oksigenacija krvi. Prognoza je dobra po uspješno obavljenom kirurškom zahvatu i odgovarajućoj postoperativnom skrbi. Naravno, ovakvi pacijenti zahtijevaju daljnje kontinuirano praćenje te u slučajevima novonastalih komplikacija odgovarajuće dodatne intervencije i zahvate.⁴

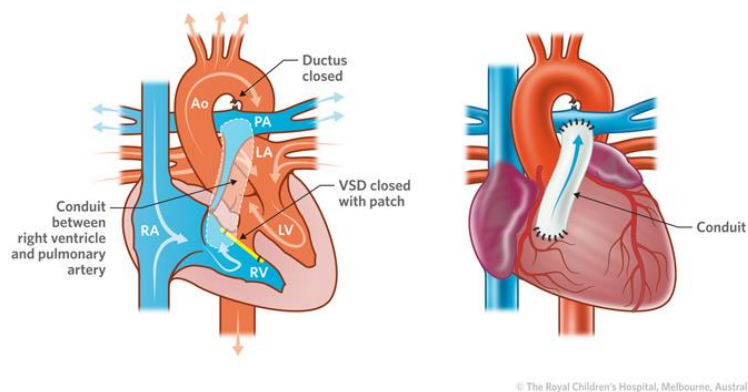
Pulmonary atresia with VSD



Slika 16. Usporedba anatomskih struktura zdravog srca i srca s pulmonalnom atrezijom i VSD-om.

Prema: http://www.rch.org.au/cardiology/heart_defects/Pulmonary_Atresia_with_VSD/

Repair of pulmonary atresia with VSD



Slika 17. Kirurška korekcija pulmonalne atrezije s VSD-om.

Prema: http://www.rch.org.au/cardiology/heart_defects/Pulmonary_Atresia_with_VSD/

5.3.4. Trikuspidalna atrezija

Trikuspidalna atrezija ili atrezija trikuspidalne valvule čini oko 3% svih srčanih grješaka, a nastaje kao poremećaj razvoja desnog atrioventrikularnog ušća. Karakteristika ove srčane grješke je atrezija trikuspidalnog zaliska, različit stupanj hipoplazije desne klijetke, a udružena je i s atrijskim septalnim defektom i ventrikularnim septalnim defektom, često i hipoplastičnim pulmonalnim ušćem i plućnom arterijom te rjeđe i sa transpozicijom velikih krvnih žila.

Zbog ovakve anatomije, deoksigenirana krv iz desnog atrija prelazi preko atrijskog septalnog defekta u lijevi atrij i lijevi ventrikul, gdje se miješa sa oksigeniranom krvi. Takva miješana krv dalje odlazi u sistemnu cirkulaciju, a ukoliko postoji i ventrikularni septalni defekt, miješana krv djelomično prolazi kroz nj, ulazi u hipoplastični desni ventrikul, a zatim i u plućnu arteriju. Posljedica ovakve patofiziologije i hemodinamike jest izrazito smanjen protok krvi kroz plućnu cirkulaciju s posljedično izraženom cijanozom. Samo u manjem broja oboljelih, ukoliko postoji široki VSD te ako nema plućne stenoze, protok krvi kroz pluća je veći te je analogno i cijanoza slabije izražena. Ponekad je prisutan i otvoreni arterijski duktus, koji tada odvodi dio krvi iz aorte u pluća.

Atrezija trikuspidalnog ušća je srčana grješka gdje nalazimo dvostruki pretok: desno-lijevi pretok koji je dominantan (venska deoksigenirana krv koja putem ASD-a ide do lijevog atrija bez da je prošla i oksigenirala se u plućima, zatim u lijevi ventrikul te dalje u sistemnu cirkulaciju) te lijevo-desni pretok (manji volumen oksigenirane krvi koji je došao iz plućne cirkulacije u lijevu pretklijetku, pomiješao se sa deoksigeniranom krvi koja je došla kroz ASD do lijevog atrija, te kao takva miješana krv prolazi kroz ventrikularni septalni defekt do desnog ventrikula i nakon toga do plućne cirkulacije).

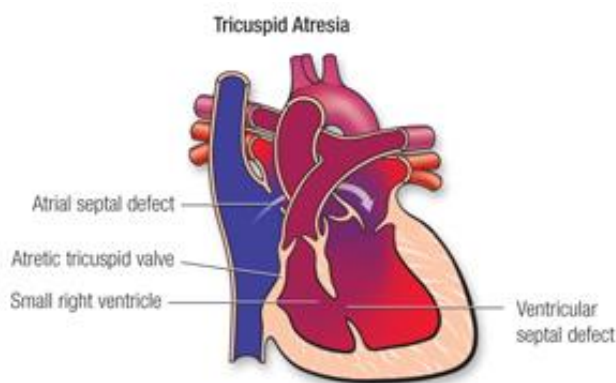
Kliničku sliku karakterizira duboka cijanoza, koja je izražena već od prvih dana života, posljedično se u dojenačkoj dobi razvijaju policitemija, batičasti prsti te se mogu pojaviti i anoksične krize praćene hiperventilacijom i izrazitom cijanozom. Auskultatorni nalaz nije patognomoničan, budući da se ne mora nužno čuti nikakav šum, a ako je šum ipak prisutan, obično se razaznaje onaj sistoličkog tipa, kojeg također možemo čuti i pri drugim srčanim grješkama. Rentgenskim nalazom prikaže se neuobičajena konfiguracija srca te slabije vaskularizirana pluća. Elektrokardiogramom se uoči devijacija električne osi lijevo te hipertrofija lijeve klijetke i desne pretklijetke.

Ovakav nalaz „križne hipertrofije“ u kombinaciji sa cijanozom kod novorođenčeta ili dojenčeta predstavlja ozbiljnu sumnju na ovu srčanu grješku. Danas se pri postavljanju prave

dijagnoze obavezno koristi ehokardiogram, a kao konačni dokaz dijagnoze učini se kateterizacija srca ili angiografija, gdje se uoči patološki slijed protoka krvi nakon iniciranja kontrastnog sredstva.

Općenito, prognoza atretničnog pulmonalnog ušća nije dobra. Preko 50% djece premine tijekom prvih mjeseci života. Odmah po dijagnozi, djeci se daje prostaglandin E1 s ciljem da arterijski duktus ostane otvoren. Liječenje je kirurško: kombiniraju se balonska atrioseptomija po Rashkindu te neki od operativnih zahvata, najčešće u sklopu premoštenja desne klijetke- parcijalni kavopulmonalni spoj (operacija po Glennu) te potom totalna kavopulmonalna konekcija (operacija po Fontanu). Nakon uspješno izvedenog operativnog zahvata te dobrog postoperativnog oporavka, očekuje se kod djece povoljni dugotrajni ishod.⁴

8



Slika 18. Atrezija trikuspidalne valvule sa ASD-om i VSD-om.

Prema: <http://myplace.frontier.com/~smibbin13/sitebuildercontent/sitebuilderpictures/TricuspidAtresia.jpg>

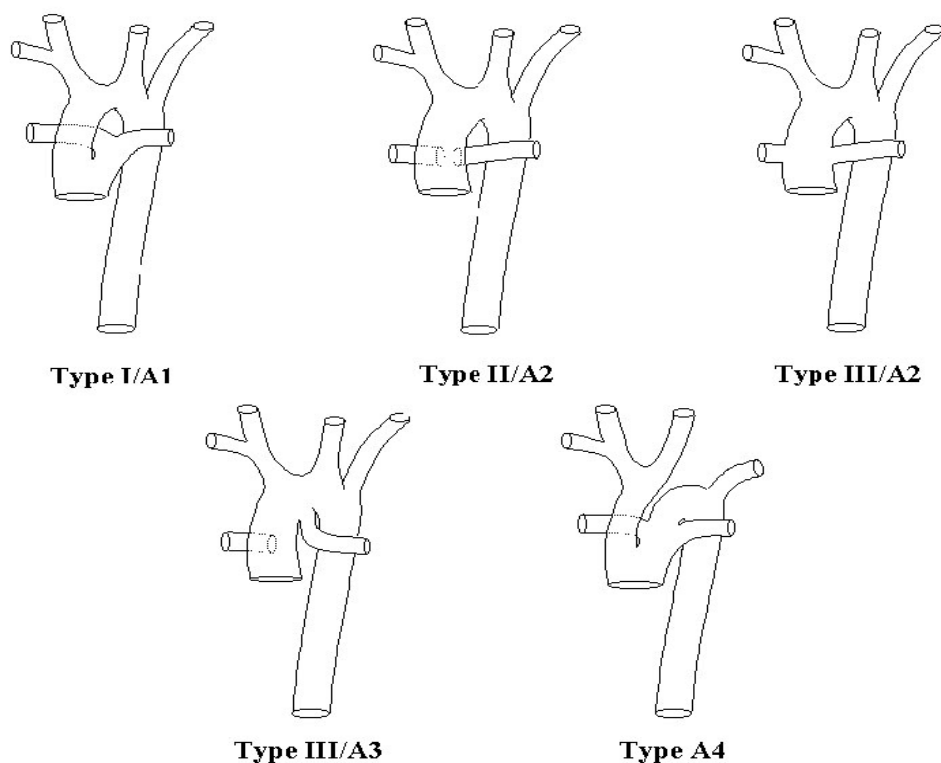
5.3.5. Perzistentni arterijski trunkus (truncus arteriosus)

Perzistentni arterijski trunkus je rijetka srčana grješka, čija je učestalost 1-3% svih srčanih grješaka, a nastaje zbog potpunog ili djelomičnog nedostatka razvoja trunkusnog septuma za vrijeme embrionalnog razvoja srca. Posljedično, stablo pulmonalne arterije i ascendentni dio aorte izlaze kao jedna velika zajednička krvna žila (truncus arteriosus), koja izlazi iz srca i prima krv iz oba ventrikula, a grana se na koronarne arterije, plućne arterije i aortu. Na taj način opskrbljuje koronarnu, plućnu i sistemnu cirkulaciju. Aorta, koja se nastavlja na truncus arteriosus, često ima desni luk. Uz ovu anomaliju obično nalazimo i ventrikularni septalni defekt, nad kojim truncus arteriosus „jaše“. Samo ušće ove zajedničke

krvne žile ima varijabilan broj valvula, bilo da je riječ o više, odnosno manje zalistaka nego što je uobičajeno.

Prema načinu odvajanja grana plućne arterije od zajedničkog stabla, razlikujemo više varijacija truncusa arteriosusa:

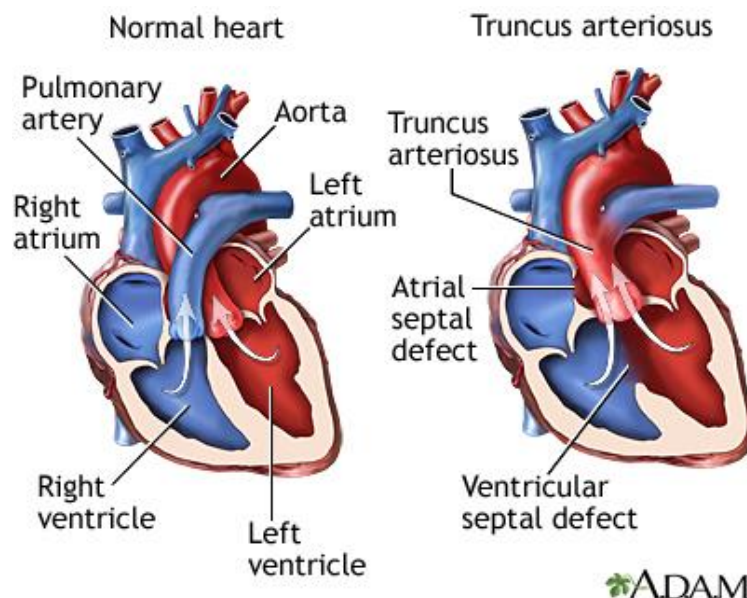
Prema klasifikaciji po Colletu i Edwardsu iz 1949. godine, govori se o tri tipa, a prema klasifikaciji po Van Praaghsu iz 1969. godine, o četiri anatomski tipa. U tekstu se nalazi slika koja pojašnjava razliku među pojedinim klasifikacijama.^{4, 5, 8, 14}



Slika 19. Usporedba klasifikacije po Colletu i Edwardsu i klasifikacije po Van Praaghsu.

Prema: <http://emedicine.medscape.com/article/892489-overview>

Perzistentni arterijski trunkus primjer je mane s dvosmjernim pretokom. Patofiziologija i hemodinamika truncusa arteriosusa temelje se na činjenici kako obje klijetke istiskuju krv u zajedničku krvnu žilu, a o otporu u plućnoj cirkulaciji ovisi hoće li veći dio volumena otići u plućni ili sistemni krvotok. Ukoliko je otpor u plućnim krvnim žilama nizak ili normalan, veći dio udarnog volumena bit će potisnut u plućni krvotok, manji u sistemni te u tom kontekstu govorimo o dominaciji lijevo-desnog pretoka, koja je karakteristična za dojenačku dob i očituje se blagom cijanozom. S druge strane, ako je otpor u plućima visok, manji dio udarnog volumena ide u plućnu cirkulaciju na oksigenaciju, lijevo-desni pretok je manji, sada dominira desno-lijevi pretok pa je i cijanoza izraženija. To vidimo kod starije djece.



Slika 20. Usporedba normalnog srca i srca sa truncusom arteriosusom uz pridruženi ASD i VSD. Prema: <http://doctorshosp.adam.com/graphics/images/en/22706.jpg>

Klinička slika ovisi o patofiziologiji i stupnju hemodinamike pojedinog pacijenta. U dojenačko doba i mlađe djece, dok je još uvijek otpor u plućima relativno nizak i dok je dominantan pretok lijevo-desni, izražena je dispneja, brzo umaranje, slabije napredovanje i razvoj djeteta, izrazito znojenje, česte respiratorne infekcije te ponekad i znakovi popuštanja srca. Cijanoza je blaga ili je uopće ne zamjećujemo.

Auskultacijom se čuje sistolički ejekcijski šum uz lijevi rub sternuma, a palpacijom možemo osjetiti strujanje. Budući da postoji samo jedno zajedničko ušće, drugi srčani ton je jednostruk i naglašen. U starije djece, kod koje nalazimo povećani plućni vaskularni otpor, dominantni simptomi su: izrazita cijanoza, batićasti prste te policitemija. Tu dominira desno-lijevi pretok.

Rentgenski nalaz nije patognomoničan – varira od pojedinca do pojedinca: tako srce može biti samo malo povećano ili pak sjena srca može biti izazito velika. Naglašenost vaskularnog plućnog crteža na rentgenskoj snimci ovisi o otporu u plućnoj cirkulaciji. Na rentgenogramu truncus arteriosus svojom konfiguracijom, oblikom i pružanjem nalikuje aorti pa ga na ovaj način nije lako prepoznati.

EKG uglavnom pokazuje znakove hipertrofije oba ventrikula. Ultrazvučnim pregledom prikaže se „jašuća“ aorta, često s desnim lukom, koja je mnogo šira od aorte u tetralogiji Fallot. Lijeve srčane komore su normalne veličine ili povećane, a pulmonalni zalistak nije moguće detektirati. Definitivna potvrda dijagnoze jest kateterizacija srca ili pak angiografija,

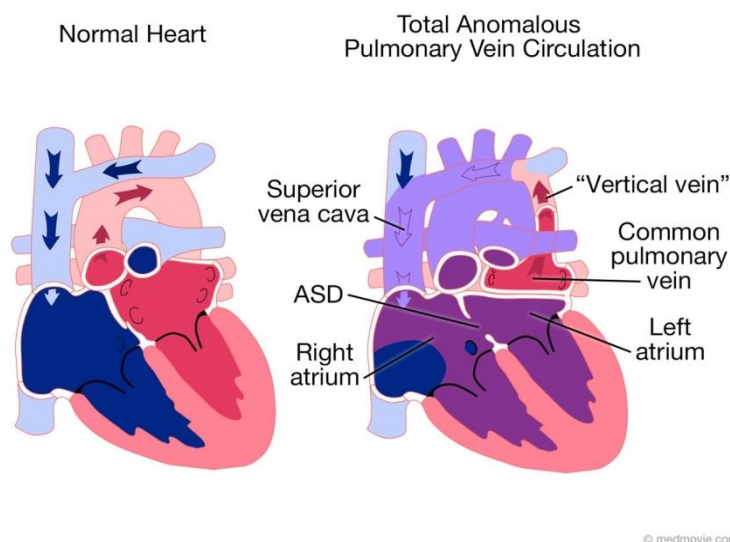
kojima se utvrde i detalji o anatomskim varijacijama karakterističnima za svakog pojedinca, a izuzetno su važni za daljnju kiruršku obradu.

Prognoza je bez operativnog zahvata dosta loša. Kirurškim postupcima nastoji se rekonstruirati truncus arteriosus i na taj način dobiti dvije krvne žile te zatvoriti VSD. Prilikom operacije umetanja provodnika uspostavlja se kontinuitet između desne klijetke i plućne arterije, tj. njenih grana, a nakon određenog broja godina, kako dijete raste i napreduje, potrebno je zamijeniti primarno postavljen provodnik, novim i većim. Nakon uspješnog kirurškog liječenja i postoperativnog oporavka, oko 70% djece živi normalno, bez ikakvih posebnih ograničenja.^{4, 5, 8, 14}

5.3.6. Potpuni anomalni utok plućnih vena

Potpuni anomalni utok plućnih vena je teška prirođena srčana grješka, u kojoj se sve plućne vene ulijevaju u desni atrij ili neku od sistemnih vena, umjesto u lijevi atrij. Čini oko 2% svih srčanih grješaka. Karakteriziraju je dvosmjerni pretok, izrazita cijanoza, teška dispneja, tahipneja, insuficijencija desnog srca. Simptomi se javljaju već u novorođenačko doba.

Sam anomalni utok može biti supradijafragmalni (plućne vene se mogu ulijevati u desni atrij, koronarni sinus, gornju šuplju venu ili brahiocefaličnu venu), infradijafragmalni (plućne vene se ulijevaju u donju šuplju venu, venu porte ili hepatalnu venu), intrakardijalni ili miješani tip. Najčešća varijanta je ona gdje je anomalni utok supradijafragmalni. U oba slučaja postoji defekt atrijskog septuma, koji je od ključne važnosti, budući da bez njega život ne bi bio moguć. O veličini atrijskog septuma zapravo ovisi raspodjela miješane krvi između plućne i sistemske cirkulacije. Ipak, često je taj defekt funkcionalno nedostatan, što rezultira velikim volumnim opterećenjem desne strane srca i plućne cirkulacije, dok je lijevo srce slabije razvijeno, tj. hipoplastično.



Slika 21. Raspored anatomskih struktura kod normalnog srca i srca s potpunim anomalnim utokom plućnih vena (TAPVC=Total anomalous venous connections).

Prema:http://medmovie.com/_uploads/cvml_0060a_11x8_Print.jpg

Auskultatorno, moguće je zamijetiti slabije čujan sistolički šum u II. interkostalnom prostoru.

Rentgenski nalaz je patognomoničan kada se radi o supradijafragmalnom utoku – srce ima konturu brojke osam, odnosno podsjeća na „snjegovića“. Za detaljniju dijagnostiku učini se ehokardiografija, kateterizacija srca te angiokardiografija. Inicijalno, liječenje kreće sa balonskom atrioseptomijom, ukoliko je atrijski septalni defekt restriktivan, a kratko nakon toga učini se i kirurški korekcijski zahvat. Iako je sam zahvat visokorizičan, često je upravo on presudan, budući da je u slučaju povoljnog ishoda na taj način osigurana dobra dugoročna prognoza.⁴

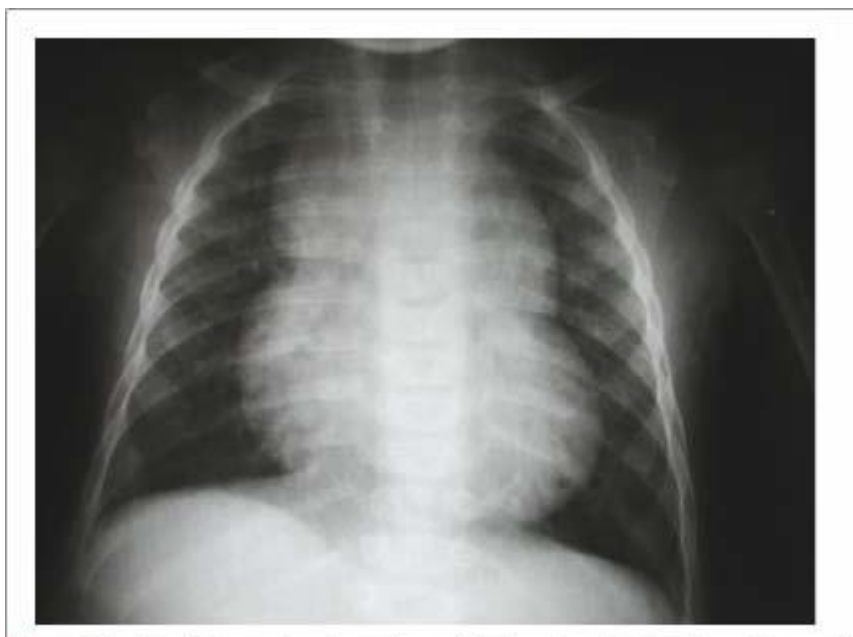


Figure 1 – Radiographic image showing cardiomegaly due to enlarged right cavities and increased pulmonary arterial net, in addition to the “snowman” morphology, usually observed in cases with total anomalous drainage of the pulmonary veins.

Slika 22. Rentgenski nalaz kod potpunog anomalnog utoka plućnih vena supradijafragmalnog tipa – srce ima oblik brojke 8, odnosno podsjeća na „snjegovića“.

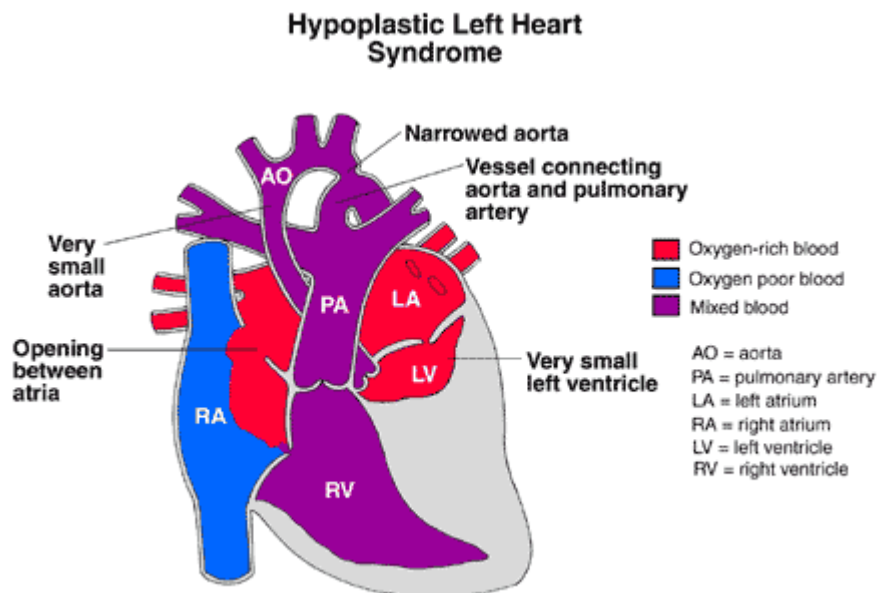
Prema: http://www.scielo.br/img/revistas/abc/v92n3/en_14f1.jpg

5.3.7. Sindrom hipoplastičnog lijevog srca

Sindrom hipoplastičnog lijevog srca je kompleksna prirođena srčana grješka koja čini oko 3 % svih srčanih grješaka, a karakterizira je atrezija ili stenoza aortnog ušća, atrezija ili stenoza mitralnog ušća, hipoplazija ulazne aorte i aortnog luka, koarktacijom, te posljedično hipoplazija lijevog ventrikula ili potpuni nedostatak istoga. Sistemni krvotok ovisi o otvorenom arterijskim duktusu, budući da krv teče iz desnog srca putem duktusa Botallija u sistemnu cirkulaciju.

Otprilike kod 25% djece s ovom srčanom grješkom obje velike arterije izlaze iz desnog ventrikula, a čest je i zajednički atrioventrikularni kanal. Ukoliko se na vrijeme ne intervenira prognoza je nepovoljna pa je tako ova srčana grješka jedan od najčešćih uzroka kardijalne smrti u novorođenačkom razdoblju.

Ishod ovisi o funkcioniranju otvorenog duktusa Botallija te o širini foramena ovale. Ukoliko je protok krvi kroz arterijski duktus previše oskudan, nastupit će cirkulacijski, tj. kardiogeni šok, a ako je pak *foramen ovale* restriktivan dolazi do plućne kongestije.



Slika 23. Raspored anatomskih struktura kod sindroma hipoplastičnog lijevog srca.

Prema: http://www.chw.org/~media/Images/MedicalCare/HeartCare/Conditions/img_hypo_heart.gif

Klinička slika razvija se već od prvih dana života: dijete je nemirno, cijanotično, postaje dispnoično, razvija se hepatomegalija, kardiomegalija te su periferne pulsacije simetrično oslabljene. Auskultatorno može se čuti sistolički šum, ejekcijskog tipa uz naglašeni drugi ton. Rentgenska slika pokazuje povećano srce, pogotovo desnu konturu srca uz naglašeni plućni krvožilni crtež. Elektrokardiogram obično pokazuje znakove hipertrofije desnog srca. Za postavljanje dijagnoze iznimno je bitna dopler ehokardiografija.^{4,5}

Liječenje započinje davanjem prostaglandina E1 u kontinuiranoj infuziji s ciljem održavanja duktusa Botallija otvorenim te uz to naravno ide i sva ostala potporna terapija. Kirurškim zahvatima po Norwoodu u prvom se fazi formira neoaorta spajanjem hipoplastične aorta s trunkusom pulmonalisom, s implantacijom aortopulmonalne anastomoze, nadalje slijede svi ostali potrebni zahvati, najprije u dobi od 3 mjeseca parcijalna kavopulmonalna konekcija te u dobi od 2 godine učini se zahvat po Fontanu, čiji je cilj da krv iz šupljih vena ide direktno u plućnu cirkulaciju. Smrtnost je još uvijek značajno visoka. Najviši je stupnja smrtnosti prvog zahvata te u periodu do druge operacije. Alternativa ovim zahvatima je

transplantacija srca, također praćena visokom smrtnošću (15-40%), uz napomenu kako čak do 50% novorođenaćadi i dojenćadi ne doćeka davaoca organa.¹¹

6. FILOZOFIJA PREMOŠTENJA DESNE I LIJEVE KLIJETKE - kriteriji za kardiokiruršku operaciju u pacijenata s prirođnim srćanim grješakama

Osim gore navedenih srćanih grješaka, postoje još brojne kompleksne prirodene srćane grješke i njihove varijante koje imaju funkcionalan samo jedan ventrikul. Taj ventrikul ima ulogu zajednićke pumpe i za sistemni i za plućni krvotok. S obzirom da kirurška korekcija ovih srćanih grješaka u potpunosti nije moguća, otvara se pitanje kojim sve palijativnim kirurškim zahvatima bi se moglo donekle utjecati na hemodinamiku ovih srćanih grješaka te kako što uspješnije uspostaviti ravnotežu između plućnog i sistemnog krvotoka. Budući da je poznato kako desni ventrikul i plućni krvotok rade pod niskim tlakom, razvila se ideja razdvajanja plućnog i sistemnog krvotoka zaobilaženjem (premosnicom ili bypassom) desne klijetke. Od pedesetih godina prošlog stoljeća izveden je niz operacija kojima je desna klijetka bila prvo djelomićno premoštena, pa potpuno, a zatim je i desni atrij iskljućen iz sistemnog venskog optoka te je tako u cijelosti premoštena desna strana srca. Daljnjim napretkom kardiokirurgije i operacijom po Norwoodu, 1986. godine, poćelo je i lijećenje sindroma hipoplastićnog lijevog srca. U nastavku će ukratko biti opisani naćini premoštenja desnog srca te osnove premoštenja lijeve klijetke u sklopu sindroma hipoplastićnog lijevog srca, ćija sam osnovna obilježja i problematiku navela u prethodnom poglavlju.¹²

6.1. Postupci premoštenja desne strane srca

Mogući naćini premoštenja desnog srca su:

Parcijalno premoštenje desnog srca – kavopulmonalni spoj

Parcijalni kavopulmonalni spoj izvodi se danas kod dojenćadi većinom u dobi od 3 do 4 mjeseca, budući da kod mlađih, zbog fiziološki povišenog plućnog vaskularnog otpora, postoji veći rizik od razvoja sindroma gornje šuplje vene i moždanog edema.

Cilj je dovesti krv iz gornje šuplje vene direktno u plućnu arteriju, budući da se na taj način oksigenira trećina sistemne venske krvi, a to je dovoljno da bi saturacija arterijske krvi kisikom bila oko 85%.

U praksi, to se može postići izvođenjem klasičnog kavopulmonalnog spoja (Glennov spoj), ili pak u novije vrijeme bidirekcionalnim kavopulmonalnim spojem ili hemi-Fontanovom operacijom. Kavopulmonalni spoj koristi se ili kao definitivni palijativni zahvat kod djece koja ne ispunjavaju kriterije za potpuno premoštenje prema Fontanu ili kao prvi korak prema Fontanovoj operaciji.

Klasični Glennov spoj

Ovaj spoj dobije se kada se gornja šuplja vena odvoji od desne pretkljetke te se terminalno-lateralno spoji s odvojenim distalnim dijelom desne plućne arterije. Danas se takav zahvat izvodi rjeđe, budući da je nakon ovakvog zahvata potrebna opsežna rekonstrukcija desne plućne arterije ako se pacijent podvrgava nekoj od modifikacija Fontanove operacije.

Bidirekcionalni kavopulmonalni spoj

Ova vrsta spoja danas se koristi najčešće. „Desna plućna arterija se ne odvaja od glavnog stabla i krv iz gornje šuplje vene odlazi u oba plućna krila. Time je omogućen normalni rast žilja obaju pluća, smanjena je mogućnost ožiljkastih promjena i izbjegnuta nužnost kasnije opsežne rekonstrukcije desne plućne arterije. ... Bolesnici s prekidom donje šuplje vene i vene azigos kontinuiranom odlični su kandidati za ovaj spoj, jer gornja šuplja vena u tom slučaju prima svu vensku krv osim iz jetrenih vena i sinusa koronarijusa. Ako dijete ima perzistirajuću lijevu gornju šuplju venu, ona se spaja na lijevu plućnu arteriju te se ovaj spoj zove bilateralni bidirekcionni kavopulmonalni spoj.“¹²

Hemi-Fontan

Hemi-Fontan je modifikacija bidirekcionalnog kavopulmonalnog spoja gdje se spoj između gornje šuplje vene i desnog atrija zatvara zakrpom od umjetnog materijala. Poslije se Fontanova operacija prilično jednostavno dovrši unutar desnog atrija. Ovaj spoj se radi kod pacijenata s blažom hipoplazijom desne grane plućne arterije ili kod lokalizirane stenoze, a prednost mu je što je kod njega stopa oštećenja sinus-atrijskog čvora manja.

Potpuno premoštenje desnog srca – Fontanova operacija

Ovdje je riječ o potpunom kavopulmonalnom spoju, što znači izravni spoj šupljih vena i plućne arterije, kojim je konačno učinjeno potpuno premoštenje desnog srca. To je prvi puta

učinjeno 1968. godine, slijedećih godina iznjedreni su tzv. Fontanovi kriteriji (po autoru) te se njemu u čast sve kasnije varijante ovakve operacije nazivaju modificiranim Fontanovim operacijama. Fiziološke prednosti Fontanove operacije su: bolja sistemna modifikacija, manje volumno opterećenje sistemne klijetke, niži rizik razvoja paradoksalne embolije. S druge strane, jedna od većih mana je povišeni centralni venski tlak.¹²

Prirođene srčane grješke koje su kandidati za modificiranu Fontanovu operaciju su: hipoplazija desne klijetke, zajednička klijetka, hipoplazija lijeve klijetke, klijetka s dvostrukim ulazom, neki oblici srčanih grješaka kod kojih postoji dvostruki izlaz iz desne klijetke, nebalansirani oblici zajedničkog atrioventrikularnog kanala, neki oblici defekta interventrikularnog septuma (npr. *straddling AV* valvula, višestruki defekti interventrikularnog septuma tzv. „swiss cheese“). Kriteriji za Fontanovu operaciju sastoje se od početnih „deset zapovijedi“ kojima su naknadno dodana još četiri rizična čimbenika.¹²

Tablica 2. „*Ten commandment*“ za Fontanovu operaciju prema Choussatu i Fontanu iz 1972. godine. Prema: Malčić, I. *et. al.*, *Pedijatrijska kardiologija – odabrana poglavlja*, 1. dio, Medicinska naklada, Zagreb, 2001., str. 137.

| |
|---|
| 1. Životna dob u vrijeme operacije 4-15 godina |
| 2. Sinusni ritam |
| 3. Normalan utok obiju šupljih vena |
| 4. Normalan volumen desne pretklijetke |
| 5. Srednji tlak u plućnoj arteriji < 15 mmHg |
| 6. Plućni žilni otpor < 4 jedinice x m ² |
| 7. Promjer plućne arterije/aorta > 0,75 |
| 8. Ejekcijska frakcija sistemne klijetke > 60% |
| 9. Odsutnost mitralne insuficijencije |
| 10. Odsutnost stenoze stabla plućne arterije |

Četiri dodatna rizična čimbenika prema Grahamu i Johnsu iz 1992. godine su: prevelika hipertrofija miokarda sistemne klijetke, dijastolička disfunkcija sistemne klijetke, opstrukcija izgonskog dijela sistemne klijetke, desnoventrikularna morfologija sistemne klijetke. Danas se kriteriji revidiraju te tako je dob operacije pomaknuta na 2 godine, ukoliko

je prisutna insuficijencija systemske valvule moguće je učiniti plastiku valvule, dilatirati plućne krvne žile ili ih pak proširiti umetanjem stentova, itd.

Važno je napomenuti kako je „kirurška tehnika premoštenja desnog srca evoluirala je od atrio-pulmonalnog preko atrioventrikularnog spoja do potpunog kavopulmonalnog spoja. Potpuni kavopulmonalni spoj sa svojim varijantama zbog niza je hemodinamičkih prednosti danas najčešća modifikacija Fontanove operacije.“¹²

Kao i svaka operacija, pa tako i Fontanova ima rane i kasnije komplikacije koje valja na vrijeme prepoznati i pravodobno intervenirati. Najčešće rane komplikacije su: aritmije, sindrom niskog minutnog volumena, komplikacije vezane za povišen sistemni venski tlak. Neke od kasnih komplikacija Fontanove operacije su: dilatacija desne pretklijetke i/ili koronarnog sinusa, tromboembolija, supraventrikularne aritmije, opstrukcija pulmonalnih vena, sistolička ili diastolička disfunkcija miokarda, plastični bronhitis, sindrom gubitka bjelančevina.

Prognoza i preživljavanje nakon Fontanove operacije: „Ukupne krivulje preživljavanja nakon 10, 15 i 20 godina u dobrim i velikim centrima iznose 80%, 75% i 65%.“ Ipak preživljavanje valja pratiti detaljnije i što je moguće više sistematizirati, budući da se u današnje vrijeme različite skupine pacijenata s različitim srčanim grješkama podvrgavaju modifikacijama Fontanove operacije (tu dolaze u obzir, kako sam već i napomenula, kompleksne srčane grješke, srčane mane s jedinstvenim ventrikulom – *single ventricle*, modifikacije kod trikuspidalne atrezije te brojne druge srčane anomalije).¹²

6.2. Postupci premoštenja lijeve i desne klijetke i liječenje sindroma hipoplastičnog lijevog srca (SHS)

Sindrom hipoplastičnog lijevog srca čini niz kongenitalnih srčanih malformacija koje karakterizira različiti stupanj poremećaja u razvoju struktura lijeve strane srca. Ovdje ubrajamo skupinu malformacija kod kojih je izražena hipoplazija, stenoza ili atrezija mitralne i/ili aortne valvule te pridružena hipoplazija ascendentne aorte i luka aorte. To je skup srčanih malformacija koje funkcioniraju po principu univentrikulskog srca. Za postavljanje prenatalne dijagnoze je izuzetno važna fetalna ehokardiografija kojom je moguće u razdoblju od 16. do 18. tjedna gestacije uočiti grješku te pravovremeno planirati transport *in utero* ili transport djeteta nakon rođenja u neki od kardiokirurških centara, gdje je moguće učiniti operativni zahvat.

Budući da sam u prethodnom poglavlju detaljnije opisala patofiziologiju i ostala obilježja sindroma hipoplastičnog srca, ovdje bih se više koncentrirala na samo liječenje s naglaskom na izvođenje kirurških zahvata.

Pri sumnji na sindrom hipoplastičnog lijevog srca, daju se odmah prostaglandini E1 s ciljem održavanja protoka kroz arterijski duktus te po potrebi inotropna potpora. Ukoliko se procijeni da je otvor na interatrijskoj razini nedovoljno velik, potrebno je učiniti i balonsku atrioseptostomiju po Raskindu.

Nadalje, postupak ovisi o stanju djeteta, dogovoru s roditeljima te o ostalim trenutnim mogućnostima. Tako dolaze u obzir:

1. Operacija u tri akta (Norwood I, Norwood II - Glenn, Fontan);
2. Transplantacija srca;
3. Bez intervencije.

Ukoliko se odlučilo za prvu opciju, učini se operacija Norwood I, koja se izvodi odmah po rođenju: „...desna grana plućne arterije spoji se preko modificirane Blalock-Taussigove anastomoze s desnom potključnom arterijom, preko čega se dalje odvija pulmonalni optok. Na razini pretkljetke učini se atrioseptektomija i konstruira se „neoaorta“ od proksimalnog dijela glavnog plućnog stabla i hipoplastične aorte (operacija po Kaye-Damus-Stenselu). Nakon operacije desna klijetka prima miješanu krv iz pulmonalnih i kardinalnih vena i izbacuje ju u sistemni krvotok preko „neoaorte“. Pulmonalni optjecaj teče kroz sistemno-pulmonalnu anastomozu. Smrtnost je nakon prve operacije oko 10%, a još 10% preživjelih umre do slijedeće operacije. Preduvjet za pristup drugoj operaciji (Norwood II), tj operacija po Glennu i njene modifikacije, jest normalni plućni vaskularni otpor i optimalna dob djeteta od 3 do 4 mjeseca. Kirurški se izvodi operacija koja se naziva bidirekcionalni Glenn ili pak hemi-Fontan. Svrha je operacije da se 40% venske krvi usmjeri u plućnu cirkulaciju, što se postiže odvajanjem gornje šuplje vene od spoja s desnom pretkljetkom te anastomozom s desnom plućnom arterijom. Kasnije slijedi operacija po Fontanu, zapravo, premoštenje desne klijetke. Tako se može reći da su ovi postupci premoštenje lijeve i desne klijetke.“¹²

Ovakve intervencije zapravo su najčešći način zbrinjavanja, odnosno liječenja sindroma hipoplastičnog lijevog srca, pri čemu možemo reći kako su navedeni postupci premoštenja lijeve i desne klijetke, revolucionaran napredak u području kardiokirurgije, koji malim pacijentima daje novu priliku za život. S druge strane, pacijente treba pomno pratiti na okolnost ranih i kasnih komplikacije te timskim radom skrbiti za što bolju kvalitetu života ovih pacijenata.

7. ZAKLJUČAK

Prirođene srčane grješke raznolika su skupina bolesti, koja se javlja u oko 0,7 do 1% živorođene djece. Iako uzroci nastanka ovih kongenitalnih anomalija mogu biti brojni, npr. posljedica djelovanja teratogenih agensa, kromosomske aberacije, monogenske bolesti, genomopatije ili su pak multifaktorski uvjetovane u većine djece etiologiju nije moguće točno odrediti. Bez obzira na sam uzrok nastanka bolesti, napredak u razvoju pedijatrijske kardiologije omogućuje pravovremeno dijagnosticiranje srčanih grješaka, a razvojem pedijatrijske kardiologije i kardijalne kirurgije i sve uspješnije liječenje. U kontekstu toga, danas je posebno aktualna fetalna ehokardiografija, koja je od neupitne važnosti za rano otkrivanje prirođenih srčanih grješaka pomičući granice dijagnoze i liječenja još u prenatalnu dob. Naime, većina najtežih srčanih anomalija može se identificirati ovom metodom na način da se dokaže glavni anatomske poremećaj. Pojedine grješke ipak nije moguće detektirati ovom metodom, npr. manje defekte interatrijskog septuma, koarktaciju aorte, blagu aortnu stenozu.

Danas se gotovo sve prirođene srčane grješke mogu liječiti. U cjelokupnom liječenju nužna je uska suradnja svih djelatnika u timu, od pedijatrijskog kardiologa, kardijalnog kirurga, intenzivista, anesteziologa, perfuzionista i drugih. Po postavljanju konačne dijagnoze, valja razgovarati s roditeljima na njima prihvatljiv način te se zajedno s ostalim kolegama i roditeljima odlučiti na optimalno liječenje koje je u tom trenutku moguće i prihvatljivo. Postavljanje dijagnoze u novorođenačkoj, dojenačkoj dobi te u dobi malog djeteta nosi sa sobom probleme hospitalizacije kao i probleme prihvaćanja bolesti djeteta, u čemu treba osobitu važnost posvetiti i komunikaciji s roditeljima koji pak na svoj način nose breme i skrb za bolesno dijete. Predškolska dob očituje se u prenošenju straha roditelja na dijete, što dijete dodatno zbunjuje. Osobitost školske dobi je u tome što dijete osjeća vlastiti strah, a ne više strah prenesen od strane roditelja te se ponovno javljaju problemi vezani za hospitalizaciju. Pubertet i adolescencija nose niz problema, od kojih su nekako najizraženiji tuga, strah, srdžba, i postavljanje pitanja samom sebi, kao što su: „Zašto baš ja?“ ili „Hoće li me dečko/cura ovakvu/og prihvatiti?“¹².

Pomicanjem granice preživljavanja, kronični bolesnici sve više prelaze u odraslu dob te se nameću nova pitanja, pitanje potomstva, trudnoće, profesionalne orijentacije i niz drugih socioekonomskih pitanja. Javlja se skupina tzv. „GUTCH“ (*grown – up congenital heart disease*) pacijenata te se nameće potreba timskog preuzimanja i zbrinjavanja ove skupine bolesnika.

Zaključno, možemo reći kako je pedijatrijska kardiologija i kardijalna kirurgija u zadnjim desetljećima doživjela strelovit napredak, međutim pred njome i svima nama stoje još brojni medicinski izazovi.

8. ZAHVALE

Prije svega, htjela bih se zahvaliti mentoru doc. dr. sc. Danielu Dilberu na mentorstvu, potpori i angažmanu u pisanju ovog rada. Zahvaljujem i mr. sc. Evelini Miščin, prof. na pomoći pri prijevodu sažetka na engleski jezik.

9. POPIS LITERATURE

1. Turnpenny, P.; Ellard, S., *Emeryjeve osnove medicinske genetike*, Medicinska naklada, Zagreb, 2011., str. 249.-263.
2. Rojnić Putarek, N.; Malčić, I., *Epidemiologija prirođenih bolesti srca u Hrvatskoj – multicentrična nacionalna studija*, 1995.-2000., Liječnički vjesnik, Zagreb, 125 (2003), 2003., str. 232.-233.
3. Malčić, I. *et al.*, *Pedijatrijska kardiologija, odabrana poglavlja, 2. dio*, Medicinska naklada, Zagreb, 2003., str. 15.-23.
4. Mardešić, D., *Pedijatrija*, Školska knjiga, Zagreb, 2003., str. 685.-727.
5. Vaughan, V.; McKay, J.; Behrman, R., *Nelson Textbook of pediatrics*, Saunders, Philadelphia, 1979., str. 1249.-1328.
6. Satpathy, M.; Mishra, BR, *Clinical Diagnosis of Congenital Heart Disease*, Jaypee, London, 2008.
7. Damjanov, I.; Jukić, S.; Nola, M., *Patologija*, Medicinska naklada, Zagreb, 2011., str. 334.-342.
8. Vrhovac, B; Jakšić, B. *et al.*, *Interna medicina*, Naklada Ljevak, Zagreb, 2008., str. 490.-496.
9. Kumar, Abbas, Fausto, Mitchell, *Robbins Basic Pathology*, Saunders, Philadelphia, 2007., str. 382.-388.
10. Sadler, *Langmanova medicinska embriologija*, Školska knjiga, Zagreb, 2008., str. 161.-196.
11. Šoša, T *et al.*, *Kirurgija*, Medicinska biblioteka, Zagreb, 2007., str. 786.-798.
12. Malčić, I. *et al.*, *Pedijatrijska kardiologija – odabrana poglavlja, 1. dio*, Medicinska naklada, Zagreb, 2001.
13. Katzung, B.G. *et al.*, *Temeljna klinička farmakologija*, Medicinska naklada, Zagreb, 2011., str. 175.-176.
14. <http://emedicine.medscape.com/article/892489-overview>
15. Malčić, I. *et al.*, *Pedijatrijska kardiologija – odabrana poglavlja, 3. dio*, Medicinska naklada, Zagreb, 2008..

10. ŽIVOTOPIS

Rođena sam 15. lipnja 1990. godine u Zagrebu. Nakon završene osnovne škole i osnovne glazbene škole (klavir) u Zaprešiću, upisujem Nadbiskupsku klasičnu gimnaziju s pravom javnosti u Zagrebu. U trećem razredu srednje škole, 2008. godine, osvojila sam drugo mjesto na državnom natjecanju iz biologije – Fiziologija čovjeka i bilja. Maturirala sam 2009. godine. Iste godine upisujem Medicinski fakultet Sveučilišta u Zagrebu.

Akademске godine 2010./2011. dobila sam Dekanovu nagradu za najbolju studenticu druge godine studija. Obnašala sam dužnost demonstratora iz dva pretklinička predmeta – Histologija i embriologija te Medicinska kemija i biokemija I i II. Trenutno sam demonstrator na dva klinička predmeta – Pedijatrija (Klinika za pedijatriju, KBC Zagreb, Zavod za pedijatrijsku kardiologiju) i Internistička propedeutika (Klinika za bolesti srca i krvnih žila, KBC Zagreb, Zavod za valvularne i kongenitalne srčane grješke). U kolovozu 2014. godine bila sam na profesionalnoj studentskoj razmjeni na odjelima Interne medicine u KABEG-u, Klagenfurt, Austrija. Aktivni sam član studentske organizacije CroMSIC te dio organizacijskog odbora Studentske kardiološke sekcije.

Znanstveni rad: „*Brain metastases in patients with testicular germ cell tumors: Towards optimization of diagnostics and treatment*“ /Gamulin M, Grgic M, Tomaskovic I, Santek F/Abstract #130878, ASCO 2014, Chicago, USA

Aktivno se služim engleskim, njemačkim i španjolskim jezikom.

Stipendistica sam Sveučilišta u Zagrebu u kategoriji izvrsnosti.

U slobodno vrijeme volontiram u Dječjem domu Zagreb, podružnica AG Matoš, polazim tečaj znakovnog jezika u organizaciji udruge „Dodir“ te rekreativno plešem standardne i latino-američke plesove.