

**SVEUČILIŠTE U ZAGREBU
MEDICINSKI FAKULTET**

Dino Bešić

**Ekspresija tirozin kinaznih receptora
epidermalnog čimbenika rasta u sporadičnom
miksomu srca**

DIPLOMSKI RAD



Zagreb, 2017.

**SVEUČILIŠTE U ZAGREBU
MEDICINSKI FAKULTET**

Dino Bešić

**Ekspresija tirozin kinaznih receptora
epidermalnog čimbenika rasta u sporadičnom
miksomu srca**

DIPLOMSKI RAD

Zagreb, 2017.

Ovaj diplomski rad izrađen je na Zavodu za biologiju Medicinskog fakulteta Sveučilišta u Zagrebu pod vodstvom doc.dr.sc. Frane Paića i predan je na ocjenu u akademskoj godini 2016./2017.

Diplomski rad izrađen je u Zavodu na biologiju Medicinskog fakulteta Sveučilišta u Zagrebu.

Mentor rada: doc. dr. sc. Frane Paić

POPIS KRATICA

- **BCP**- bromokloropropan
- **cDNA**- engl. copy DNA
- **c-erbB1/HER1**- receptor humanog epidermalnog čimbenika rasta 1
- **c-erbB2/HER2**- receptor humanog epidermalnog čimbenika rasta 2
- **c-erbB3/HER3**- receptor humanog epidermalnog čimbenika rasta 3
- **c-erbB4/HER4**- receptor humanog epidermalnog čimbenika rasta 4
- **EGFR**- receptor epidermalnog čimbenika rasta (engl. epidermal growth factor receptor)
- **FFPE**- formalinom fiksirani parafinski blokovi (engl. formalin-fixed and paraffin embedded)
- **GSK3 β** - glikogen-sintetaza-kinaza 3 β (engl. glycogen synthase kinase 3 β)
- **HER**- receptor humanog epidermalnog čimbenika rasta (engl. human epidermal growth factor receptor)
- **IGF1**- čimbenik rasta sličan inzulinu 1 (engl. insulin-like growth factor 1)
- **LAMB**- engl. lentigines, atrial myxoma, mucocutaneous myxoma, blue naevi
- **LVAD**- engl. left ventricle assist device
- **MEF2D**- čimbenik pojačivač miocita 2 D (engl. myocyte enhancer factor 2 D)
- **MMP9**- matriksni metaloprotein 9 (engl. matrix metalloprotein 9)
- **mRNA**- glasnička RNA (engl. messenger RNA)
- **NAME**- engl. atrial myxoma, myxoid neurofibromatoma, ephelides
- **PAS**- engl. periodic acid Schiff
- **PBS**- fosfatni pufer (engl. phosphate buffer saline)
- **PI3K**- fosfatidilinozitol 3 kinaza (engl. phosphatidylinozitol 3 kinaze)
- **qRT-PCR**- kvantitativna lančana reakcija polimerazom u stvarnom vremenu (engl. quantitative real-time polymerase chain reaction)
- **TEE**- transezofagealna ehokardiografija
- **TTE**- transtorakalna ehokardiografija

SADRŽAJ

1. SAŽETAK	1
2. SUMMARY	2
3. UVOD- PREGLED LITERATURE	3
• Definicija, lokalizacija, klasifikacija i epidemiologija miksoma srca.....	3
• Klinička prezentacija miksoma srca.....	4
• Intrakardijalna opstrukcija.....	5
• Fizički (auskultacijski) znaci miksoma srca.....	6
• Embolije.....	6
• Konstitucijski, opći simptomi miksoma srca.....	7
• Infekcije tumorskog tkiva miksoma.....	8
• Ponovni rast i maligni potencijal miksoma srca.....	8
• Dijagnostičke tehnike.....	9
• Diferencijalna dijagnoza.....	12
• Patohistološki prikaz miksoma srca.....	13
• Terapija.....	14
• Komplikacije nakon kirurške resekcije i razvoj alternativnog tretmana.....	15
4. HIPOTEZA	17
5. OPĆI CILJEVI RADA	17
6. ISPITANICI I METODE	18
• Ispitanici.....	17
• Imunohistokemija.....	17
• Izolacija mRNA.....	20
• qRT-PCR.....	20
• Statistička analiza podataka.....	21
7. REZULTATI	22
8. RASPRAVA	26
9. ZAKLJUČAK	29
10. ZAHVALE	30
11. POPIS LITERATURE	31
12. ŽIVOTOPIS	56

1. SAŽETAK

Ekspresija tirozin kinaznih receptora epidermalnog čimbenika rasta u sporadičnom miksomu srca

Dino Bešić

Obitelj tirozin kinaznih receptora epidermalnog čimbenika rasta čine četiri člana: EGFR1/c-erbB1, c-erbB2, c-erbB3 i c-erbB4. Oni su uključeni u proliferaciju, diferencijaciju i preživljenja tumorskih stanica, te angiogeneze. Kada su ko-eksprimirani njihova heterodimerizacija pospješuje patološku signalizaciju epidermalnih čimbenika rasta. U ovoj studiji analizirana je proteinska i mRNA ekspresija ovih tirozin kinaznih receptora i njihova stanična lokalizacija u sporadičnom miksomima srca.

Studijom je obuhvaćeno 36 pacijenata. Ekspresija EGFR1/c-erbB1, c-erbB2, c-erbB3 i c-erbB4 analizirana je imunohistokemijskim i qRT-PCR pristupom. Populacija pacijenata obuhvaćala je 27 (75%) žena i 9 (25%) muškaraca. Srednja dob pacijenata iznosila je 63 godine, s rasponom od 34 do 87 godina života. Svi uzorci tumorskog tkiva kirurški su odstranjeni iz lijevog atrija. Većina ispitanih uzoraka tumorskog tkiva pokazuje umjerenu do jaku I preklapajuću ekspresiju tirozin kinaznih receptora, osim c-erbB2 koji se pokazao imunološki negativnim (HerceptTest™) u svim slučajevima. Ekspresija c-erbB4 mRNA statistički je značajno smanjena u tumorskom tkivu u odnosu na normalno tkivo lijevog atrija. Korelacijska analiza tirozin kinaznih receptora pokazala je da samo c-erbB2 i c-erbB3 pokazuju statistički značajnu ($p=0,01304$) i pozitivnu ($r=0,721$) korelaciju.

Može se zaključiti da su EGFR1/c-erbB1, c-erbB2 (samo mRNA razina), c-erbB3 i c-erbB4 ko-eksprimirani u sporadičnom miksomima srca i mogu igrati potencijalno značajnu ulogu u njihovoj histopatogenezi.

Ključne riječi: miksom srca, EGFR1/c-erbB1, c-erbB2, c-erbB3, c-erbB4, ko-ekspresija, lijevi atrij, sporadična lezija

2. SUMMARY

Expression of tyrosine kinase receptors of epidermal growth factor in sporadic cardiac myxoma

Dino Bešić

The epidermal growth factor receptor family (EGFR) consist of four tyrosine kinas receptors, EGFR1/c-erbB1, c-erbB2, c-erbB3 and c-erbB4. They are involved in tumor cell proliferation, differentiation, survival and angiogenesis. Co-expressed in the same neoplastic cell source with accompanying hetero-dimerization they further enhance pathologically important signaling transduction pathways. In the presented study, we analyzed the expression and cellular distribution of EGFR family members in sporadic cardiac myxoma lesions of human heart.

The study included 36 patients, who were treated with surgical excision of the lesion. Expression of EGFR1/c-erbB1, c-erbB2, c-erbB3 and c-erbB4 was studied by immunohistochemical staining and qRT-PCR. The patient population was comprised of 27 (75%) women and 9 (25%) men. The mean age of patients was 63 years, with an age range of 34 to 87 years. All studied cases were sporadic myxoma originating in the left atrium. Majority of examined cases demonstrate moderate-to-strong and overlapping expression of EGFR family protein members in all commonly present histological types of neoplastic myxoma cells except the c-erbB2 which was immunohistochemically negative (HercepTest) in all cases. c-erbB4 showed statistically significant decrease in expression on mRNA level compared to normal left atrial tissue. Compared relative quantities of EGFR protein members with each other showed that c-erbB3 and c-erbB2 were the only ones exhibiting statistically significant ($p=0.01304$), and positive ($r=0.721$) correlation.

In conclusion the EGFR1/c-erbB1, c-erbB2 (mRNA only) c-erbB3 and c-erbB4 are co-expressed in the tissue of cardiac myxoma lesions and may play a distinct role in their pathogenesis.

Keywords: cardiac myxoma, EGFR1/c-erbB1, c-erbB2, c-erbB3, c-erbB4, co-expression, left atrium, sporadic lesions

3. UVOD - PREGLED LITERATURE

Definicija, lokalizacija, klasifikacija i epidemiologija miksoma srca

Tumori srca uključuju benigne i maligne patološke tvorevine koje se razvijaju iz endokarda, miokarda ili perikardijalnog tkiva srca (1-9). Po nastanku dijelimo ih na primarne i metastatske. Primarni tumori srca vrlo se rijetko javljaju kod ljudi s otprilike istom učestalošću u fetalnom i postnatalnom razdoblju. Javljaju se sporadično ili u sklopu različitih nasljednih (familijarnih) sindroma (1-13).

Incidencija (post mortem) primarnih tumora srca iznosi svega 0.0017% - 0.28%, što čini manje od 0.1% svih neoplazija (1,4,5,14). Velika većina primarnih tumora srca su benigni(1, 5, 14). Svega 10% tumora srca kod djece te oko 25% kod odraslih otpada na maligne neoplazije (4).

Najučestaliji oblik primarnih tumora srca u odraslom razdoblju života (50 - 85%) čine miksomi srca (4,14-19). Nasuprot tome tijekom fetalnog i neonatalnog razdoblja najučestaliji su rabdomiomi (60%) dok miksomi čine samo 15% primarnih tumora srca zabilježenih kod djece (1-19).

Miksomi srca ubrajaju se u benigne, sporo-proliferirajuće tumore koji ne infiltriraju u miokard i ne metastaziraju u druga područja tijela. Ipak, zbog svoje lokalizacije i patoloških karakteristika, miksomi srca predstavljaju klinički „maligno“ oboljenje, vrlo rizično za vitalnost pacijenta (1, 15). Godišnje se na oko 10⁶ stanovnika dijagnosticira jedan slučaj miksoma srca. Javljaju se najčešće kod žena (3:1 u odnosu na muškarce) i to većinom iznad tridesete godine života (1, 5, 7, 9, 14). Premda se obično dijagnosticiraju u dobi od 30-60 godina, miksomi srca opaženi su u svim dobnim skupinama uz izuzetno malu učestalost u fetalnom i neonatalnom razdoblju života (1-14). Najmlađi pacijent sa dijagnosticiranim miksomom srca bilo je mrtvorodjenče, a najstarija pacijentica (kod koje je prethodno nedijagnosticirani, asimptomatski tumor pronađen tek prilikom autopsije) imala je 95 godina (20-21).

Miksomi srca razvijaju se iz endokardijalnog tkiva srca, a ime su dobili po prevladavajućem miksoidnom izvanstaničnom matriksu bogatom proteoglikanima. Nomenklatura im se bazira na srčanoj komori u kojoj se javljaju (atrijski vs. ventrikularni), strani srca koju zahvaćaju (lijevi vs. desni) te anatomskoj poziciji unutar zahvaćene srčane komore (posteriorna ili anteriorna stijenka, interatrijski septum) (1, 14).

Mogu se razviti u bilo kojoj srčanoj komori, no približno se 60-80% miksoma dijagnosticira u lijevom atriju (1,5,14,19). Uglavnom nastaju iz interatrijskog septuma uz rubove fossae ovalis, premda se mogu razviti i iz posteriornog i anteriornog atrijskog endokarda i priležućih tkivnih struktura. Nadalje, 15-28% miksoma dijagnosticirano je u desnom atriju, 8% u desnom ventrikulu, 3-4% u lijevom ventrikulu, 1.6-8.5% u oba atrija, a svega 1.6% miksoma srca je multicentričnog porijekla (1, 5, 7, 8, 14, 19). Miksomi ventrikularnog porijekla nađeni su uglavnom kod žena i djece, a zabilježeni su i slučajevi miksoma mitralnih zalistaka, pulmonarne arterije i vene te miksoma šuplje vene (1, 22-29). Oko 90%

miksoma srca javlja se sporadično, a samo 5-10% slučajeva je nasliednog oblika (1, 30-41). Sporadični miksomni srca većinom su solitarni atrijski tumori (90%) (41). Nasuprot tome, nasliedni (familijarni) oblik bolesti javlja se često i u vidu multicentričnih neoplazija koje se s podjednakom učestalošću razvijaju u svim komorama srca (1, 30-41).

Familijarni oblik miksuma poznat je pod nazivom Carneyev kompleks. Iako se histološki ne razlikuju od sporadičnog tipa bolesti, nasliedni miksomni pojavljuju se u ranijoj životnoj dobi s podjednakom učestalošću u oba spola (1,14). Carneyev kompleks naslieduje se autosomno-dominantno, a karakteriziraju ga promjene u pigmentaciji kože (plavi nevusi, lentiginoze, ephelides, cafe-au-lait pjege), miksomni (srca, kože, dojki), endokrina hiperaktivnost (adenom hipofize uz akromegaliju ili gigantizam, primarna adrenokortikalna displazija s Cushingovim sindromom, tumori štitnjače), kalcifirajući tumori Sertolijevih stanica testisa i švanomi (1, 30-42). Zbog svog varijabilnog fenotipa nasliedni oblik miksuma srca u starijoj literaturi navodi se u sklopu sindroma poznatog po različitim akronimima: LAMB (engl. Lentiginos, atrial myxoma, mucocutaneous myxoma, blue naevi) ili NAME (engl. Atrial myxoma, myxoid neurofibromatoma, ephelides) (1, 38-40). Premda donekle sličnog naziva, Carney kompleks nije povezan sa Carney trijadom koja se klinički manifestira kao sklop tri združena entiteta: pulmonarna hipertenzija, ekstra adrenalni paragangliom i želučani leiomiosarkom (43).

Klinička prezentacija miksuma srca

Klinička prezentacija miksuma srca ovisi u prvom redu o lokalizaciji, veličini, histološkoj strukturi i mobilnosti tumora (1, 44-58). Pri tome može doći do pojave širokog spektra simptoma i znakova pa se ponekad u literaturi miksom srca (poput sifilisa u povijesti ili lupus eritemetozusa u novije vrijeme) naziva „velikim imitatorom“ kliničke medicine (1,47). Kod većine pacijenata radi se o kliničkim manifestacijama vezanim uz jedan ili više znakova klasične trijade koja obuhvaća intrakardijalnu opstrukciju, emboliju i opće, konstitucionalne simptome bolesti (1, 5, 7, 14, 47, 51, 53-55).

Najčešći klinički simptom miksuma predstavlja kongestivno zatajenje srca, dok su neurološki i drugi simptomi sistemske (cerebralne i periferne) i plućne embolije nešto manje zastupljeni (1, 44-58). U nekim slučajevima, zbog funkcionalno bitne lokalizacije tumora ili njegove fragmentacije, miksomni srca mogu rezultirati i smrtnim ishodom (1, 5, 14, 50, 53, 55-57). Otprilike 10-15% pacijenata (osobito u slučaju malih neoplazija, <40mm) ne pokazuje vidljive simptome bolesti pa se do dijagnoze dolazi sasvim slučajno tijekom pretraga na druga patološka stanja ili *post mortem*, prilikom autopsije (1, 2, 6, 14, 21, 44, 58-62). Ovisno o njihovoj veličini, mobilnosti i položaju, miksomni srca najčešće dovode do kongestivnog zatajenja srca izazvanog intrakardijalnom opstrukcijom hemodinamike lijeve ili desne strane srca. Intrakardijalna opstrukcija se u kliničkoj praksi, kao inicijalni razloga dijagnoze miksuma srca, uočava u

50% slučajeva s tim da se može manifestirati i naknadno, u bilo koje vrijeme tijekom progresije bolesti, obuhvaćajući na kraju i do 70% pacijenata (1, 44, 63, 64).

Intrakardijalna opstrukcija

U praksi se intrakardijalna opstrukcija pored ostalog najčešće manifestira pojavom simptoma koji se preklapaju sa kliničkom slikom stenozе mitralnih ili trikuspidalnih zalistaka. Ozbiljnost simptoma ovisi u prvom redu o intenzitetu opstrukcije (veličini tumora), a u nekim slučajevima varira i ovisno o položaju pacijenta (1, 44, 47, 55). Kod velikih tumora, meke, deformabilne građe s dugom peteljkom može doći i do potpunog prekida srčanog krvotoka, rezultirajući pozicijskom sinkopom ili iznenadnom smrću pacijenta (1, 5, 14, 51, 53, 55, 54, 63-68). Učestalo pomicanje tumora između atrija i ventrikula („wrecking ball“ efekt), osim opstrukcije i stenozе, može ometati pravilno zatvaranje atrioventrikularnih zalistaka (1, 67). Posljedično kod nekih pacijenata može doći do pojave mitralne i trikuspidalne regurgitacije i strukturnog oštećenja zalistaka i/ili njihovih potpornih struktura (chordae tendine), rezultirajući na kraju znacima mitralne ili trikuspidalne insuficijencije (1, 14, 19, 47, 68, 69).

Stenoza mitralnih zalistaka predstavlja najčešći diferencijalno dijagnostički problem povezan sa pojavom miksoma lijevog atrija (19, 47). Po nekim autorima čak ni ne postoji klinička manifestacija stenozе mitralnih zalistaka (uključujući i Ortnerov kardiovokalni sindrom) koja nije na neki način zabilježena kod pacijenata sa miksomom lijevog atrija (47, 56, 70-72). Miksomi srca i stenoza mitralnih zalistaka mogu se također paralelno pojaviti i kao zasebni klinički entiteti prisutni u istom pacijentu, dodatno komplicirajući kliničku sliku i pravovremenu dijagnozu oboljenja. Unatoč tome, u praksi su vrlo rijetko zabilježeni slučajevi miksoma srca sa prevladavajućom kliničkom slikom stenozе mitralnih zalistaka (1, 14, 47, 56, 73-78). Intrakardijalna opstrukcija lijevog srca (stenoza mitralnih zalistaka) rezultira između ostalog dispnejom, paroksizimalnom noćnom dispnejom, plućnim i perifernim edemima i plućnom hipertenzijom (79-82). Nasuprot tome, kod opstrukcije desnog srca (stenoza trikuspidalnih zalistaka) dolazi često do pojave perifernih edema, ascitesa, hepatomegalije i drugih simptoma venske hipertenzije (53, 55, 63, 83). Miksomi desnog atrija mogu također odavati simptome konstriktivnog perikarditisa i plućne hipertenzije (83-86). Kod pacijenata s desno- lijevim pretokom (shuntom) može doći i do prolapsa atrijskih miksoma kroz foramen ovale (1, 13, 14). Miksomi ventrikula su najčešće sesilni i u manjem broju slučajeva odgovorni za intrakardijalnu opstrukciju (1, 47). No, u slučajevima kad su strateški locirani u subaortnom i subpulmonarnom valvularnom području ovi tumori mogu također prouzročiti smanjenje krvnog optoka iz lijevog i desnog ventrikula, oponašajući pri tome simptome stenozе zalistaka plućne arterije i aorte (1, 87-90). Iako rijetki, papilarni miksom srca sa ishodištem u atrioventrikularnim zaliscima mogu također, nakon postizanja kritične veličine, dovesti do simptoma

stenoze i/ili regurgitacije zahvaćenih srčanih zalistaka te drugih kliničkih znakova povezanih sa poremećajem njihove funkcije (1, 22-29).

Fizikalni (auskultacijski) znaci miksoma srca

Ovisno o lokaciji, veličini i mobilnosti tumora, a u nekim slučajevima i o položaju pacijenta, prisutni su i različiti fizički (auskultacijski) znaci bolesti. Naime, kod više od 50% pacijenata intrakardijalne opstrukcije uzrokovane miksomima rezultiraju uočljivim promjenama srčanih tonova i pojavom različitih sistoličkih i dijastoličkih šumova (13, 14, 44, 91-100). Miksomi lijevog atrija mogu se manifestirati pojavom glasnog S1 srčanog tona nastalog uslijed prolongirane vibracije mitralnih zalistaka odnosno odmaka u njihovom zatvaranju uzrokovanog prolapsom tumorskog tkiva kroz otvor zalistaka. Glasnom S1 zvuku može prethoditi ejekcijski zvuk prouzročen naglim pomicanjem tumora iz lijevog ventrikula natrag u lijevi atrij. S2 zvuk je obično podijeljen i malog intenziteta, a S3 zvuk je prisutan kao nagli udar kod otvaranja mitralnih zalistaka ili kao ventrikularni galop (13, 14, 44, 91-100). Kod otprilike jedne trećine pacijenata sa miksomom lijevog i desnog atrija, nedugo nakon drugog srčanog tona (80 do 150 ms.), može se čuti karakterističan protodijastolički šum („tumor polp“) koji nastaje uslijed udara tumora o stjenku endokarda. On predstavlja jedan od ranih dijagnostičkih znakova koji se greškom često klasificira kao treći srčani ton (13, 14, 44, 91-100). Miksomi lijevog atrija mogu također rezultirati plućnom hipertenzijom praćenom povećanjem plućne komponente drugog srčanog tona (13, 14, 94). Miksomi desnog atrija mogu dovesti do pojave istih dijastoličkih i sistoličkih zvukova kao i miksomi lijevog srca s tom razlikom da se oni bolje auskultiraju uzduž donjeg desnog ruba sternuma nego li u području srčanog apeksa (13, 96, 98). Hipertenzija desnog atrija može dovesti i do povećane hipertenzije jugularnih vena odnosno do pojave izraženog A vala, a u ozbiljnijim slučajevima može oponašati i sindrom gornje šuplje vene (13). Iako auskultacijski nalazi ventrikularnih miksoma, zbog njihove relativno male učestalosti, nisu u potpunosti poznati oni mogu biti slični nalazima aortne i pulmonalne stenozе (101-107).

Embolije

Embolije prouzročene miksomima srca opažene su kod 30- 50% pacijenata i predstavljaju drugi najučestaliji oblik njihove kliničke manifestacije (1, 44, 47, 107, 108, 109, 110). Nastaju uslijed fragmentacije tumorskog tkiva i/ili diseminacije hemoragijskog tromba sa površine miksoma (1, 44, 47, 107, 108, 109, 110). Zahvaljujući prevladavajućoj lokaciji miksoma u lijevom atriju većinom je riječ o sistemskim (cerebralne i periferne) embolijama (1, 44, 47, 107, 108, 109, 110). Pri tome mogu biti

zahvaćene u prvom redu moždane arterije i arterije mrežnice, visceralne, renalne i koronarne arterije te arterije donjih ekstremiteta kao i abdominalna aorta (1, 44, 47, 107, 108, 109, 110). Kao posljedica embolije dolazi do infarkta ili ishemijskog udara što u konačnici može rezultirati trajnim ili privremenim gubitkom funkcije cijelog ili dijela zahvaćenog organa (1, 44, 47). Više od 50% embolija podrijetlom iz miksomima srca zahvaća centralni živčani sustav i arterije mrežnice, rezultirajući najčešće intrakranijalnim i ekstrakranijalnim opstrukcijama krvnih žila. Spomenute opstrukcije manifestiraju se cerebralnim infarktom i nekrozom moždanog tkiva, intrakranijalnim aneurizmama, hemiparezom, afazijom, progresivnom demencijom i poremećajima vida (1, 111-125). Slijedeće učestalo mjesto embolizacije tumorskog tkiva i hemoragijskog tromba miksoma srca predstavljaju krvne žile ekstremiteta (126-130). Visceralne arterije, osobito arterije bubrega, predstavljaju također uobičajeno mjesto detekcije embolija podrijetlom iz miksoma srca (47, 51, 109, 113). Također su, premda znatno rjeđe, zabilježene i embolije kardijalne vaskulature koje mogu rezultirati fatalnim infarktom miokarda odnosno smrću pacijenta (131-133). Embolije se kao popratna pojava klinički znatno rjeđe manifestiraju kod miksoma desnog atrija i ventrikula (1,47, 53, 57, 107, 108). Te embolije mogu izazvati plućnu hipertenziju te u nekim slučajevima rezultirati i pojavom letalne, fulminantne plućne embolije (1,47, 53, 57, 107, 108).

Konstitucijski, opći simptomi miksoma srca

Procjenjuje se da miksomi srca uzrokuju pojavu konstitucijskih simptoma u 90% pacijenata (47, 55). Opći simptomi bolesti su često praćeni abnormalnim laboratorijskim nalazima. Pravi razlog njihove manifestacije nije u potpunosti poznat. Međutim, nakon kompletnog kirurškog uklanjanja tumorskog tkiva u pravilu dolazi do njihovog potpunog povlačenja.

Neovisno o lokalizaciji i veličini tumora, tipični konstitucijski simptomi koji se manifestiraju kod pacijenata sa miksomom srca uključuju slabost, letargiju, gubitak apetita i tjelesne težine (novijeg datuma i s brzim razvojem), anoreksiju i kronično povećanje temperature. Osim toga može doći i do pojave eritematoznog osipa, petehija, artralgija, mialgija, edema lica, noćne hiperhidroze i hemoptize (prouzročena edemom i embolizacijom pluća), deformiranih prstiju (clubbed/drumstick fingers) i Raynaudovog fenomena. Od laboratorijskih nalaza prevladava kronična anemija (normokromatska, hiperkromatska, hemolitička), povećanje sedimentacije eritrocita te povećanje razine serumskih C-reaktivnih proteina i globulina (osobito alfa₂, beta i gamaglobulini IgM i IgA frakcije). U manjem broju slučajeva dijagnosticirana je i pojava leukocitoze, trombocitopenije i cijanoze (44, 47, 51, 69, 134). Laboratorijski nalazi često podsjećaju na kliničku sliku infekcije (endokarditis, reumatska groznica), imunoloških poremećaja (reumatski artritis, vaskulitis, bolesti kolagena) i malignih oboljenja (14, 44, 47, 135-140). Prema novijim spoznajama za pojavu upalnih i imunoloških reakcija odgovorna je autokrina

produkcija interleukina poput primjerice IL6 i IL8 (44, 141-143). Autokrini produkcija interleukina dovodi se također u vezu sa ponovnim razvojem miksoma nakon kirurškog uklanjanja primarne lezije te sa hipotetski malignim potencijalom miksoma srca (144-146).

Infekcije tumorskog tkiva miksoma

Kod pojedinih pacijenata s razvijenom kliničkom slikom infektivnog endokarditisa dijagnosticirana je infekcija tumorskog tkiva različitim bakterijskim i gljivičnim patogenima. U kirurški odstranjenom tumorskom tkivu miksoma srca utvrđena je primjerice prisutnost *Streptococcus viridans*, *Streptococcus oralis*, *Streptococcus mutans*, *Enterococcus faecalis*, *Gemella morbillorum*, *Porphyromonas asaccharolytica*, *Candida albicans* i *Histoplasma capsulatum* (1, 147-158). Iako se radi o rijetkoj komplikaciji, kod ovih pacijenata zbog povećane opasnosti razvoja sistemske embolije, potreban je hitan kirurški tretman inficiranog tumorskog tkiva.

Ponovni rast i maligni potencijal miksoma srca

Premda se miksomu srca uglavnom klinički prezentiraju kao benigne neoplazije, koje se liječe potpunim kirurškim uklanjanjem tumorskog tkiva, u literaturi se navodi i veći broj slučajeva koji sugeriraju njihovu malignu prirodu. Opisani su slučajevi lokalno invazivnih miksoma srca, miksoma koji su se proširili izvan srca, izazvali metastaze u drugim područjima tijela i pojavu perifernih tumorskih masa (1, 14, 159-191)

Također su zabilježeni slučajevi naknadne pojave multiplih lezija te ekstrakardijalnih lezija u mozgu, mekom i koštanom tkivu te arterijama (165-180). Objašnjenje za tu pojavu može se naći u nepotpunom uklanjanju tumora, intrakardijalnoj implantaciji embolusa iz primarnih lezija, *de novo* proliferaciji predtumorskih stanica, familijarnoj predispoziciji te neprepoznatoj multicentričnoj pojavi primarnog tumora (1, 13, 14, 47, 188). Ponovna pojava miksoma srca nakon njihove kirurške resekcije zabilježena je u 1- 4% sporadičnih miksoma srca i 12- 22% slučajeva Carnejevog kompleksa (1, 13, 14). Najpouzdaniji faktor za predviđanje ponovne pojave miksoma srca predstavlja ekspresijska analiza tumorskog tkiva i detekcija DNA mutacija (1, 13, 30, 169-172). Mutacije genskog materijala utvrđene su u svim slučajevima familijarnog oblika bolesti, kod kojih je ujedno zabilježena i najveća učestalost ponovnog pojavljivanja tumora (1, 13, 30, 169-172).

S obzirom na starosnu dob pojava sekundarnih lezija učestalija je kod mlađih pacijenata (1,13). Do ponovne pojave sekundarnih lezija može doći već nakon nekoliko mjeseci. Ipak, najčešće je riječ o periodu od 4 godine, a zabilježen je i slučaj pacijentice kod koje je do ponovne pojave tumora došlo 20

godina nakon uklanjanja primarne lezije (13, 173). Sekundarne lezije javljaju se najčešće intrakardijalno na mjestu prvobitnog tumora (obično u području fosae ovalis atrijskog septuma) ali i u drugim, prethodno nezahvaćenim područjima endokarda (atrija i ventrikula) (174).

Kao objašnjenje metastatske pojave miksoma u drugim područjima tijela neki autori navode mogućnost preživljenja stanica primarnog miksoma unutar tumorskog embolusa i njihovu implantaciju i daljnji rast na mjestima embolije popraćenu u nekim slučajevima i sukcesivnom malignom alteracijom stanica primarnog miksoma (1, 16, 158, 189-191). Nasuprot tome drugi autori objašnjenje maligne prirode novoizraslih metastatskih lezija nalaze u neprepoznatoj prirodi primarnih tumora, poput primjerice miksosarkoma, hondrosarkoma ili fibromiosarkoma, inicijalno pogrešno dijagnosticiranih kao miksom srca (192-194). Tako primjerice Wold LE. i Lie JT. u svom radu iz 1980. godine, uzimajući u obzir publicirane histološke prikaze metastaza, sugeriraju mogućnost da su pacijenti broj 3 opisan ranije u prikazu Read RC. i suradnika kao i pacijent opisan od strane Rankin LI. i DeSousa AL. imali ustvari miksosarkom a ne miksom srca (165, 195) U literaturi se navode i drugi primjeri malignig tumora srca koji su oponašali metastaze atrijskih miksoma, a u stvari se radilo o fibromiksosarkomu, hondrosarkomu i malignom histocitom (196-199). Provedena su i neka istraživanja ekspresije pojedinih tumor supresor gena i onkogeno kako bi se rasvijetlila klinička i biološka pozadina miksoma srca koji se ponašaju poput malignih neoplazija no unatoč tome sukcesivna maligna transformacija primarno benignih miksoma kao i postojanje maligne subpopulacije miksoma srca još je uvijek stvar kontroverze (200, 201).

Dijagnostičke tehnike

U literaturi se često kao prvi dijagnosticirani miksom srca navodi slučaj miksoma lijevog atrijskog, zabilježen davne 1845. godine (202). No, 2004. godine, pregledom tkivne kolekcije koju je prikupio poznati austrijski patolog Carl von Rokitansky, otkriven je 176 godina star, dobro očuvani uzorak tumorskog tkiva zalistaka plućne arterije (203). Rokitansky je spomenuti tumor odstranio tijekom obdukcije sedamdesetogodišnje pacijentice umrle 1883 godine i dijagnosticirao kao miksom srca. Pomnijom histološkom analizom sačuvanog tumorskog tkiva potvrđena je ispravnost njegove dijagnoze te ona predstavlja najstariji zabilježeni slučaj miksoma srca. To je ujedno i prvi slučaj detekcije tog vrlo rijetkog oblika primarnog tumora zalistaka arterije pulmonalis (203).

U početku su se miksom srca dijagnosticirali tek nakon smrti pacijenta, a prva zabilježena dijagnoza na živućem pacijentu uspostavljena je pomoću angiokardiografije, 1951. godine, detekcijom miksoma lijevog atrijskog (204). Zbog uobičajeno širokog spektra simptoma i nespecifičnih općih znakova bolesti koji se manifestiraju kod pacijenata s miksomima srca, njihovom pravodobnom kliničkom dijagnosticiranju treba pristupiti s izrazitim oprezom. Pri tome je vrijednost uobičajenih kliničkih pretraga u dijagnozi miksoma srca ograničenog dometa. Već prije spomenuti laboratorijski nalazi preklapaju se sa

kliničkom slikom infekcije, imunoloških poremećaja i različitih malignih oboljenja te služe samo kao potvrda općeprisutnih, konstitucijskih znakova bolesti. Elektrokardiografski (EKG) nalazi su obično nespecifični. Javljaju se kao sekundarna posljedica rasta tumorskog tkiva i s njim povezanim poremećajima intrakardijalne hemodinamike. EKG nalazi često ukazuju na atrijsku i ventrikularnu hipertrofiju ili kardiomegaliju. Po nekim pokazateljima se u otprilike 33% pacijenata sa miksomom srca dijagnosticira hipertrofija lijevog atrija (54, 62). Pacijenti s miksomom srca često imaju normalni sinusni ritam, a za razliku od poremećaja u funkciji mitralnih zalistaka, vrlo rijetko se dijagnosticiraju znaci atrijske fibrilacije (13, 14, 17, 54, 56, 63, 205-209). Kod dugotrajnog EKG praćenja pojedinih pacijenata može se također, ovisno o položaju tumora, opaziti supraventrikularna (miksomi atrija) i ventrikularna (miksomi ventrikula) aritmija (13, 14, 44, 210). Fizički (auskultacijski) znaci miksoma srca odnosno fonokardiografija (o kojima je bilo riječi u poglavlju o opstruktivnim znacima bolesti) mogu pružiti važne naznake o prisutnosti mobilnih intrakardijalnih masa.

Miksomi srca se poput ostalih intrakardijalnih (i perikardijalnih) tumorskih masa mogu s većom ili manjom specifičnošću pouzdano dijagnosticirati u obliku abnormalnih nalaza postojećih vizualnih pretraga torakalne šupljine i srčanog organa: rentgenografija, fluoroskopija, angiokardiografija, ehokardiografija, kompjuterizirana tomografija (CT), magnetska rezonancija (MRI).

Specifičnost odabrane pretrage definirana je njenom mogućnošću da prikaže: lokaciju, veličinu i pokretljivost tumorskog tkiva, vrstu tumora (histološka građa), morfološko-funkcionalnu interakciju tumora sa drugim strukturama srca (valvule, interatrijski septum, koronarne arterije i sl.) odnosno stupanj, tumorom uzrokovane, funkcionalne opstrukcije zahvaćenog organa (211). EKG nalaz, kao ni rentgenografski nalazi, nisu presudni za uspostavljanje dijagnoze. Iako se kod nekih pacijenata mogu detektirati patološki (ali obično nespecifični) znaci mitralne stenoze, kongestije plućnih vena, plućne hipertenzije, hipertrofije zahvaćenih srčanih komora i opće kardiomegalije, u većini slučajeva vidljiv je normalan rentgenogram (5, 48, 51, 63, 212, 213). Rentgenografski snimci prsnog koša nešto su specifičniji kod miksoma desnog atrija kod kojih je došlo do kalcifikacije dijela tumorskog tkiva (48, 212, 213). Zbog toga se radiografski nalaz kalcifikacije tumorskog tkiva desnog srca treba prihvatiti kao jedna od indikacija za uključanje miksoma srca u diferencijalnu dijagnozu detektiranih intrakardijalnih masa.

Kalcificirani miksomi desnog atrija mogu se nešto bolje vizualizirati fluoroskopijom kod koje je moguća i procjena pokretljivosti tumorskog tkiva. Mikroskopski vidljive kalcifikacije tumorskog tkiva javljaju se s znatno manjom učestalošću kod miksoma lijevog srca i obično nisu dovoljno intenzivne da se uoče na rendgenskim snimkama prsnog koša (48, 212).

Neko vrijeme se za uspješnu preoperativnu dijagnozu miksoma srca koristila kateterizacija i angiografija (214, 215). No, razvoj novih vizualnih dijagnostičkih metoda (ehokardiografija, CT, MR) s vremenom je znatno umanjio njihov značaj u dijagnosticiranju miksoma i drugih tumora srca.

Angiografija pruža tek indirektan i nespecifičan vizualni prikaz prisutnih intrakardijalnih masa baziran na otkrivanju defekta u rasprostranjenosti korištenog kontrastnog sredstva ili radionuklida unutar srčanih komora, aorte te plućnih i srčanih žila. Nadalje, uvođenje katetera povećava opasnost od fragmentacije tumorskog tkiva i prisutnih hemoragijskih žarišta te s tim povezenog nastanka embolije (13, 14).

Ehokardiografija je, od 1959. godine kada je prvi put upotrijebljena u tu svrhu, s vremenom postala glavna metoda koja se rutinski koristi u kliničkoj praksi za dijagnosticiranje miksoma srca (216). Primjenom dvodimenzionalne ehokardiografije postiže se najbolja prostorna i vremenska rezolucija i stječu vrlo dobre anatomske i funkcionalne informacije vezane uz potencijalno prisutne intrakardijalne tumorske tvorevine (211, 217). Najvažnije morfološke karakteristike miksoma srca koje ga ehokardiografski razlikuju od drugih intrakardijalnih masa predstavljaju uska peteljka, mobilnost i plastična, deformabilna građa tumora (218- 220). Dvodimenzionalnom transtorakalnom ehokardiografijom (TTE) mogu se sasvim pouzdano odrediti sve karakteristike miksoma srca bitne za njegovo uspješno kirurško odstranjivanje. Još veća specifičnost (100%) i senzitivnost u određivanju lokalizacije, veličine, mobilnosti, oblika te mjesta i načina pričvršćenja tumorskog tkiva za endokarda srca postiže se primjenom transezofagealne (TEE) ehokardiografije (219-223). Uporabom TEE ehokardiografije mogu se identificirati i ostale morfološke karakteristike tumora kao što su ciste, kalcificirana i nekrotična žarišta te hemoragijska područja atrijskih miksoma (218, 219, 224-230). TEE osim toga omogućava i nesmetanu vizualizaciju anatomskih struktura atrija i ventrikula, posebice desnog atrija, posteriornog lijevog atrijskog zida i atrijskog septuma odnosno područja koja se ne mogu tako dobro vizualizirati primjenom TTE ehokardiografije.

Osim toga primjenom TEE isključuje se i mogućnost postojanja biatrijskih i multifokalnih tumorskih masa. Ehokardiografija pored ostalog predstavlja i optimalnu metodu vizualizacije malih tumorskih masa (< 1 cm) i tumora s ishodištem u srčanim zaliscima. Primjenom TEE ehokardiografije mogu uspješno detektirati i manje vegetacije i tumorske mase do veličine od 1-3 mm (231).

Druga prednost ehokardiografije u detekciji miksoma srca bazira se na mogućnosti Dopplerom posredovane vizualizacije intrakardijalnih hemodinamskih procesa. Takav dijagnostički pristup pruža mogućnost procjene ishodišta i stupnja prisutne opstrukcije krvnog optoka i valvularne regurgitacije. Nedostaci metode uključuju mali kontrast mekih tkiva koji limitira procjenu infiltracije tumorskog tkiva (bitnije kod malignih tumora srca) i njegovu sveobuhvatniju tkivnu karakterizaciju. Nadalje, uz ovu metodu se rutinski ne koriste intravenozna kontrastna sredstva. To limitira mogućnost procjene prokrvljenosti prisutnih intrakardijalnih masa (primjerice dali je tumorsko tkivo miksoma prokrvljeno ograncima krvnih žila lijeve ili desne koronarne arterije) što ponekad može dovesti do krive dijagnoze (232-234). Stoga neki autori kao bolju diferencijalno dijagnostičku metodu za sveobuhvatniju

karakterizaciju tkivne građe miksoma i drugih intrakardijalnih masa (osobito tromba) sugeriraju rutinsku uporabu kontrastne ehokardiografije (234).

Kod pacijenata sa miksomom srca starijih od 40 godina, preporuča se uporaba angiografije (koronarnu arteriografiju) kao dopunske metode s ciljem isključenja potencijalno prisutnih ozbiljnih patoloških poremećaja cirkulacije koronarnih arterija (okluzija tumorskim embolijama) (234-239). CT i MRI predstavljaju novije dijagnostičke tehnike koje se mogu koristiti za neinvazivnu, visokorezolucijsku i višeslojnu vizualizaciju anatomskih struktura srca i potencijalno prisutnih intrakardijalnih masa čija veličina prelazi 0.5- 1 cm (218, 240-252). Međutim, ukoliko je dostupna metoda ehokardiografije (vidljiva mobilna masa tumora, peteljkom prihvaćena za tkivo endokarda), CT i MRI za detekciju miksoma nemaju bitno veće praktično značenje te njihova dodatna primjena neće bitno utjecati na kirurški tretman pacijenta (13, 211, 253). CT i MRI pružaju dodatne informacije u slučajevima kad primjenom ehokardiografije nismo u mogućnosti definirati tip tumora, njegovu preciznu lokaciju i međuodnos sa susjednim strukturama srca (vizualizirati peteljku, odrediti margine tumorskog tkiva i isključiti njegovu infiltraciju u okolno tkivo srca). Primjena MRI preferira se u odnosu na CT zbog veće preciznosti te metode u vizualizaciji mjesta i načina pričvršćenja miksoma za tkivo endokarda (osobito u slučaju većih tumora ili miksoma koji su na više mjesta srasli sa tkivom endokarda) (212, 241-244). Uporabom MRI omogućava se i pouzdanija detekcija kemijskog mikrookoliša tumorskog tkiva odnosno identifikacija solidnih, tekućih, masnih i hemoragijskih područja tumora (245-247). MRI se također može koristiti za diferencijalno dijagnosticiranje miksoma u odnosu na potencijalno prisutni intrakardijalni sesilni i mobilni tromb, a uz primjenu intravenoznog kontrasta MRI omogućava i prikaz vaskularizacije tumorskog tkiva (211). Primjena MRI metode omogućava i procjenu intrakardijalnih hemodinamskih procesa (premda u manjoj mjeri od ehokardiografije), funkcionalnu karakterizaciju ventrikula te detekciju obstrukcije izlaznog i ulaznog srčanog trakta i valvularne regurgitacije. Prednosti i nedostaci CT metode nalaze se negdje između ehokardiografije i MRI metode (218, 240, 243, 248, 249, 252). Noviji CT aparati posjeduju nešto slabiju prostornu rezoluciju u odnosu na ehokardiografiju (premda veću od MRI), ali se njihovom uporabom postiže bolji kontrast mekih tkiva pa se mogu koristiti za definitivnu karakterizaciju masnih i kalcificiranih područja tumorskog tkiva miksoma (premda ne tako precizno kao primjenom MRI metode) (211). Uporabom CT metode (kao i u slučaju MRI) može se uz primjenu intravenoznog kontrasta doći i do informacija o prokrvljenosti tumorskog tkiva miksoma srca.

Diferencijalna dijagnoza

S obzirom na navedeno preklapanje specifičnih i općih kliničkih simptoma prisutnih kod pacijenata sa miksomom srca potrebno je izvršiti diferencijalnu dijagnozu miksoma u odnosu na druge

benigne i maligne primarne tumore srca te metastatske neoplazije dospjele u srce putem krvi i limfe (222, 223, 254-262). Također se treba izvršiti diferencijalno dijagnosticiranje miksoma u odnosu na valvularnu vegetaciju te potencijalnu prisutnost sesilnog i mobilnog intrakardijalnog tromba (232,234,249,250,263-270).

Patohistološki prikaz miksoma srca

Miksomi srca su makroskopski i mikroskopski heterogene histološke građe koja varira u odnosu na mjesto lezije, kliničku sliku, dob i spol pacijenta (14, 211). Javljaju se kao bijele, sivo-bijele, žućkaste ili smeđe tumorske tvorevine sa hemoragijskim područjima tamnosmeđe ili crvene boje (14, 211). Veličina miksoma kreće se u rasponu od manje od 1 cm pa čak do 15 cm (prosjek 5- 6 cm), a težina im varira od 2 do 250 g (14, 47, 51, 211). Zabilježen je i slučaj miksoma desnog atrija teškog 450 g (271). Mikroskopski gledano tkivo miksoma građeno je od stelatnih ili izduženih poligonalnih odnosno polihedralnih („lepidičnih“) globularnih stanica uklopljenih u amorfni, rahli izvanstanični miksoidni matriks (1, 2, 19, 47, 272). Matriks tumorskog tkiva miksoma bogat je neutralnim i kiselim mukopolisaharidima odnosno proteoglikanima izgrađenim od varijabilne proteinske jezgre na koju je (ovisno o vrsti proteoglikana) kovalentno vezan jedan ili više različitih glikozaminoglikanskih lanaca (1). Više od 90% glikozaminoglikana u izvanstaničnom matriksu miksoma srca čine hondroitin-6-sulfat, hijaluronska kiselina i hondroitin-4-sulfat (1, 10, 47, 273). Promatrane svjetlosnim mikroskopom tumorske stanice miksoma sadrže ovalnu jezgru (sa fino raspršenim do vezikularno granuliranim kromatinom), manju količinu izrazito eozinofilne citoplazme i neuočljivu staničnu membranu. Mogu sadržavati jednu ili više (3- 9) jezgara (1, 10, 14). Mitoze u većini slučajeva nisu registrirane, a primijećena su i manja područja atipičnih stanica. Stanice tumora javljaju se pojedinačno razasute u miksoidnom matriksu, raspoređene u manjim paralelnim nakupinama, ili kraćim trakama sincicija (1, 14, 17, 47, 48, 135, 211, 274).

Tumorske stanice miksoma, također tvore različite vaziformne prstenaste te tubularne strukture ili višeslojno okružuju manje krvne žile ispunjene limfocitima (1, 14, 211). Krvne žile unutar miksoma su tanke stjenke i nemaju pericite, a susreću se i kavernozi vaskularni prostori ispunjeni krvlju ili proteinskim sadržajem (211). Baza i peteljka miksoma sadrže brojne arterije i vene, debljih mišićinih stijenki, koje potječu iz subendokarda (47). Okolni slabo bazofilni, afibrilarni mukoidni matriks osim proteoglikana sadrži elastinska i kolagenska vlakna i depozite hemosiderina (razasuti unutar strome ili smještene u histocitima i tumorskim stanicama miksoma) (47). Osim tumorskih stanica miksoma unutar matriksa nalaze se uklopljene glatke mišićne stanice, fibroblasti, histiociti, različit broj krvnih stanica (makrofagi, dendritične stanice, limfociti, plazma stanice, granulociti, mastociti, eritrociti), a zamijećene

su i multipotentne mezenhimske stanice u različitim fazama diferencijacije (47, 211). Matriks tumora boji se slabo pozitivno sa PAS (periodic acid Schiff) metodom te znatno intenzivnije pomoću alcian blue te Soutgate mucikarminom, Haleovom koloidalnom otopinom željeza i metakromatski sa toluidin blue metodom (47, 275-277). Bojanje alcian blue metodom ponekad nije moguće nakon prethodnog tretmana hijaluronidazom. To je ujedno još jedan od pokazatelja prisustva kiselih mukopolisaharida odnosno hondroitin sulfata. U tumorskom tkivu miksoma nađene su i različite, za to tkivo neuobičajene stanice, poput epitelnih stanica organiziranih u acinarne strukture, hondrociti i osteoblasti. Površina tumora pokazuje izrazitiju kolagenizaciju u odnosu na druge dijelove tumora, a pokrivena je dijelom (obično jednoslojnim) poligonalnim stanicama, a dijelom i endotelnim stanicama koje formiraju manje, abnormalne vaskularne invaginacije u unutrašnjost miksoma (1, 47).

Premda su stanične i izvanstanične komponente i vaskularizacija svih miksoma srca u osnovi slični, njihov brojčani udio i raspored može biti izrazito varijabilan, ne samo između tumora izoliranih iz različitih pacijenata već i unutar pojedinih područja istog miksoma (1, 47).

Miksomi srca ponekad sadrže ciste, nekrotična područja, fibroze, Gamna-Gandy tjelešca (calcificirana degeneracija siderotičnih kolagenskih vlakana i hemosiderinom bogati makrofagi locirani na mjestima prijašnjih hemoragijskih žarišta) i žarišta ekstramedularne hematopoeze (7%) (1, 48, 211, 275-280).

Premda neki miksomi imaju izrazita makroskopski vidljiva hemoragijska područja, mikroskopska hemoragijska žarišta su gotovo univerzalna karakteristika kirurški uklonjenih miksoma srca, a nađena su i u više od polovine autopsijom izuzetih tumora (1, 47) U više od 10% slučajeva zabilježene su i kalcifikacije (češće kod miksoma desnog atrija) koje su ponekad mjestimice popraćene i formiranjem metaplastične kosti (1-3, 14, 19, 47, 63, 211). U 2% slučajeva zabilježenio je i prisustvo žlijezdastih/glandularnih tvorevina sa dobro definiranim cilindričnim epitelom (važno za diferencijalno dijagnostičko isključenje adeniokarcinoma) (1-3, 14, 19, 47, 63, 211).

Makroskopski gledano miksomi srca mogu se podijeliti u dvije glavne skupine (1, 6, 14, 17). Prevladavaju pedunkulirani, okrugli ili ovalni tumori glatke ili blago lobulirane površine s kratkom peteljkom koja je širokom bazom prihvaćena za endokard atrijskog zida (1, 14, 17, 47). Sesilni miksomi srca su vrlo rijetko zastupljeni. U manjem broju slučajeva miksomi srca su vilozne ili papilarne strukture sa brojnim tanjim ili debljim izdancima (1, 14, 17, 47).

Polipoidni miksomi su obično kompaktni, solidni tumori s malom tendencijom spontane fragmentacije (1, 14).

Nasuprot tome brojni izdanci viloznih ili papilarnih miksoma su mekane, krhke, želatinozne strukture sklone fragmentaciji, eroziji i embolizaciji (1, 6, 9). Kod papilarni tumora često dolazi do pojave površinskih hemoragijskih žarišta i nakupljanja krvnih ugrušaka između njihovih brojnih izdanaka dok su

kod solidnih pedunkuliranih tumora učestalija interna hemoragijska žarišta (17). Papilarni tumori također pokazuju odsustvo površinske kolagenizacije matriksa u odnosu na pedunkularne miksome srca.

Ova dva tipa makroskopske građe miksome srca razlikuju se i po svojoj kliničkoj prezentaciji (1, 6, 237).

Terapija

Kirurško uklanjanje tumorskog tkiva je trenutno jedina postojeća opcija za učinkovitu terapiju miksome srca. Operacija se treba izvršiti čim prije nakon uspostavljanja dijagnoze zbog opasnosti od pojave embolizacije, valvularne insuficijencije i iznenadne smrti pacijenta (8-10% slučajeva nakon uspostavljene dijagnoze) (281, 282). Prethodno treba ehokardiografski pregledati sve komore srca kako bi se isključilo postojanje multicentričnih neoplazija. Tumor se uklanja pri srčanom arestu uz kardiopulmonarnu prenosnicu (engl. bypass). Kod miksome lijevog atrija potrebno je ukloniti cijelokupno tumorsko tkivo zajedno sa određenom marginom zdravog tkiva (5 mm) okolnog endokarda (korijen peteljke tumora, i ako je moguće sve slojeve priležećeg dijela interatrijskog septuma odnosno fossae ovalis s potencijalno prisutnim predtumorskim stanicama). Tijekom operativnog postupka preporuča se minimalna manipulacija i oprezno postupanje sa tumorom da se izbjegne intraoperativna fragmentacija i diseminacija tumorskog tkiva i/ili hemoragijskog tromba sa površine miksome. U slučaju miksome desnog atrija direktna kanulacija donje šuplje vene sprječava fragmentaciju tumorskog tkiva. No ukoliko to iz nekog razloga nije moguće, kanulacija donje šuplje vene se izvodi preko femoralne vene. Kod tumora sa širom bazom prijanjanja uz tkivo endokarda potrebno je izvršiti kiruršku resekciju svih slojeva septuma, a kod miksome proizašlih iz atrijskog zida kirurški se uz mjesto prijanjanja uklanja i 5 mm margine zdravog tkiva endokarda i susjednog miokarda (211). Nakon kirurške resekcije tumora preporučljivo je izvršiti irigaciju zahvaćenih srčanih komora fiziološkom otopinom natrijevog klorida kako bi se isprali ostaci tumorskog tkiva. U slučaju mehaničkog oštećenja ili infiltracije tumora u strukture atrioventrikularnih zalistaka potrebno je izvršiti njihovu kiruršku korekciju (anuloplastiku) ili zamjenu sa prostetičkim zaliscima. Dugoročna prognoza nakon kirurškog uklanjanja tumora je izuzetno dobra a zabilježena stopa post-operativnog mortaliteta iznosi 0- 3%.

Komplikacije nakon kirurške resekcije i razvoj alternativnog tretmana

Premda kirurško uklanjanje miksome srca u većini slučajeva sprječava ponovnu pojavu neoplazije, smanjuje stopu mortaliteta i rezultira dobrom dugoročnom prognozom kod određenih pacijenata nije moguće njihovo potpuno kirurško uklanjanje. Registrirani su također i brojni slučajevi postoperativnih komplikacija poput prolaznih ishemijskih udara sa perzistentnim neurološkim deficitom,

supraventrikularne aritmije, poremećaji atrioventrikularne provodljivosti, infarkt miokarda, respiratorne komplikacije i tamponade srca (17, 19, 283-286). Da bi se izbjegli rizični operacijski postupci i postoperacijske komplikacije potrebno je razviti alternativne pristupe u terapiji miksoma srca.

Unatoč brojnim imunohistokemijskim i molekularnim studijama mehanizmi tumorigeneze miksoma srca i dalje su poprilično nepoznati (1). Zbog toga se treba detaljno upoznati sa biološkom pozadinom njihovog nastanka kako bi se rasvijetlili svi patofiziološki čimbenici te otkrili glavni molekularni biljezi i potencijalni ciljevi farmakološke terapije.

4. HIPOTEZA

Promjene u transkripciji i proteinskoj ekspresiji tirozin kinaznih receptora epidermalnog čimbenika rasta uključene su u nastanak i razvoj sporadičnih miksuma srca.

5. OPĆI CILJEVI RADA

Stanična signalizacija posredovana tirozin kinaznim receptorima epidermalnog čimbenika rasta ima važnu ulogu u razvoju srca, normalnom funkcioniranju miokarda i kardiovaskularnog sustava te odgovoru srčanog mišića na različite fiziološke i patofiziološke čimbenike.

Osim toga centralna uloga pojedinih komponenti EGFR/ErbB/HER signalnog puta u nastanku i razvoju velikog broja solidnih tumora, njihova dostupnost ekstracelularnog manipulaciji i detaljno poznavanje biokemijskih procesa u koje su uključeni čini ih važnim ciljem za farmakološku intervenciju kao što je to primjerice slučaj za Herceptin[®] - humaniziranog protutijelo za ErbB2, koje se koristi u terapiji pacijenata s odgovarajućim staničnim genotipom tumora dojke.

No osim studija koje se bave kardiotoksičnim učinkom inhibitora ovog signalnog puta malo toga se zna o ulozi tirozin kinaznih receptora epidermalnog čimbenika rasta u nastanku i razvoju primarnih tumora srca, posebice sporadičnih miksuma srca.

Cilj ovdje prezentiranog istraživanja bio je utvrditi postoji li razlika u transkripciji i proteinskoj ekspresiji tirozin kinaznih receptora: EGFR1/c-erbB1, c-erbB2, c-erbB3 i c-erbB4 u tkivu sporadičnih miksuma srca i normalnog miokarda te time indicirati ima li smanjena ili prekomjerna ekspresija kojih od njih ulogu u samom nastanku miksuma srca.

6. ISPITANICI I METODE

Ispitanici

U studiju je ukupno uključeno 36 pacijenata sa sporadičnim miksomom srca. Populacija pacijenata sastojala se od 27 (75%) žena i 9 (25%) muškaraca. Srednja dob pacijenata iznosila je 63 godine (raspon 34- 87 godina). Kod svi ispitanika uključenih u studiju dijagnosticiran je sporadični miksom srca. Sve tumorske lezije locirane su u lijevom atriju.

Parafinski blokovi (n= 24) tumorskog tkiva (engl. formalin-fixed and paraffin embeded, FFPE) pacijenata sa sporadičnim miksomom srca dijagnosticiranih i tretiranih u periodu 2002- 2012 na Odjelu za Kardijalnu kirurgiju, KBC Zagreb, prikupljeni su iz arhive Odjela za Patologiju, KBC Zagreb i upotrijebljeni za imunohistokemijsku analizu.

Nadalje 12 uzoraka svježe smrznutog tumorskog tkiva sporadičnih miksoma srca upotrijebljenih za qRT-PCR analizu prikupljeno je na Department of Cardiovascular Surgery and Transplantology and the Department of Clinical Biochemistry, Institute of Cardiology, Jagiellonian University, School of Medicine, Kraków, Poland.

Svježe smrznuti uzorci tkiva lijevog atrija (n= 4) dobiveni od pacijenata podvrgnutih transplantaciji srca na Klinici za Kardijalnu kirurgiju, KBC Zagreb, upotrijebljeni su kao kontrolni uzorci za qRT-PCR analizu.

Studija je provedena u skladu sa Helsinškom Deklaracijom, a istraživački protokol upotrijebljen u studiji odobren je od strane nadležnog Etičkog odbora. Potpisani informirani pristanak pribavljen je od svih pacijenata uključenih u studiju.

Imunohistokemija

Parafinski blokovi tumorskog tkiva izrezani su u rezove od 4 mikrometra i preneseni na silanom obložena predmetna stakalca. Tako dobiveni preparati tretirani su modifikacijom streptavidin-biotin imunohistokemijske metode.

Imunohistokemijska reakcija za c-erbB2 provedena je uporabom HercepTest™ (Dako, Code K5204) slijedeći upute proizvođača. Ukratko, tkivni rezovi debljine 4 µm podvrgnuti su toplinskom razotkrivanju epitopa Dako Epitope Retrieval Solution) u trajanju od 40 minuta na 98°C korištenjem "IHC-Tek™ Epitope Retrieval Steamer Set" (IHCWORLD) uređaja, inkubirani s otopinom za blokiranje peroksidaza nakon koje je uslijedila inkubacija sa primarnim zečjim HER2 protutijelom kroz 30 minuta na sobnoj temperaturi. Vezivanje primarnog protutijela vizualizirano je inkubacijom preparata uporabom reagensa "DAKO Visualization Reagent". Kao pozitivna kontrola korišteni su preparati sa tri

stanične linije tumora dojke (HerceptTest kit) s intenzitetom obojenja od: 0, 1+ i 3+. Negativna kontrola dobivena je supstitucijom primarnog protutijela sa reagensom za razrjeđivanje protutijela.

Pozitivnom reakcijom ekspresije HER2 smatrana je izražena membranska obojenost preparata. Ostale imunohistokemijske reakcije provedene su kako slijedi.

Preparati su zagrijani na 60⁰C kroz 60 minuta, deparafinizirani u ksilenu I rehidrirani u serijskom razrijeđenu alkohola. Blokiranje endogeno prisutnih peroksidaza provedeno je inkubacijom preparata u 0,3% otopini hidrogen peroksida u dH₂O kroz 15 minuta. Preparati su zatim rehidrirani i isprani u otopini PBS-a (engl. Phosphat buffer saline), pH 7,4, kroz 15 minuta. Preparati su zatim inkubirani u otopini "IHC-TekTM Epitope Retrieval Solution", a razotkrivanje antigena provedeno je uporabom IHC-TekTM Epitope Retrieval Steamer Set (IHCWORLD) uređaja. Preparati su zatim "blokirani" kroz 15 minuta uporabom 10% normalnog kozjeg seruma u otopini 1% goveđeg serumskog albumina. Nakon toga uslijedilo je dekantiranje "blokirajuće" otopine i inkubacija preparata sa odgovarajućim primarnim protutijelom (c-erbB1, 1:50, mišji monoklonalni, Dako, Clone E30 Code-Nr. M 7239; c-erbB3, 1:50, mišji monoklonalni, Dako, Code M7297; c-erbB4, 1:50, zečji poliklonalni, Santa Cruz, Cat. no. ErbB-4 (C-18) sc-283) u otopini PBS-a sa 1% goveđeg serumskog albumina kroz 30 minuta na sobnoj temperaturi. Preparati su zatim isprani uporabom PBS-a sa 1% Tween 20 detergentom kroz 10 minuta. Nakon dodatnog ispiranja sa PBS-om preparati su inkubirani u otopini Biotinylated link universal (Dako, Cat. K0690) reagensa kroz 30 minuta na sobnoj temperaturi. Nakon slijedećeg ispiranja u PBSu preparati su inkubirani u Streptavidin-HRP (Dako, Cat. K0690) tercijarnom reagensu kroz 30 minuta na sobnoj temperaturi. Nakon toga uslijedilo je dodatno ispiranje u PBSu i inkubacija preparata u DAB kromogenu i supstratnom puferu (Dako, Cat. K0960 and K0690) kroz 5 minuta na sobnoj temperaturi, bojanje sa hematoksilinom (pozitivna plava reakcija u jezgri), dehidracija u serijskom razrijeđeniju alkohola, tretiranje ksilenom i uklapanje pokrovnice sa histomauntom (Invitrogen). Pozitivna reakcija vidljiva je kao crvenkasto odnosno smeđe obojenje preparata.

Imunoreaktivnost za c-erbB2 određeno je u skladu s instrukcijama HerceptTestTM priručnika: 0 i +1 reakcija smatraju se negativnom za prekomjernu ekspresiju HER2, 2+ slabo pozitivnom reakcijom, a 3+ jako pozitivnom reakcijom prekomjerne ekspresije HER2. Da bi se imunoreakcija okarakterizirala kao 2+ potrebno je uočiti kompletno bojanje membrana ili više od 10% tumorskih stanica umjerenog intenziteta obojenja.

Imunoreaktivnost za c-erbB1, c-erbB3 i c-erbB4 interpretirana je na osnovu postotka i intenziteta obojenja korištenjem slijedeće skale: - (nema obojenja), + (blago obojenje), ++ (umjereno obojenje) te +++ (intenzivno obojenje). Sve imunohistokemijske analize interpretirane su od strane dva neovsna patologa a njihov zbirni nalaz prikazan je u **Tablici 1**.

Izolacija RNA

Ukupna RNA izolirana je iz uzoraka sporadičnih miksoma srca (n= 12) i kontrolnih uzoraka lijevog atrija (n= 4) uporabom TissueRuptor (Qiagen) i TRI Reagent™ (Thermo Fisher Scientific; Ambion) otopine slijedeći upute proizvođača. Ukratko 100 mg tumorskog tkiva homogenizirano je u 1mL TRI Reagent™ (Thermo Fisher Scientific; Ambion) otopine te inkubirano na sobnoj temperaturi kroz 5 minuta. Nakon toga u tubice s homogeniziranim tkivom dodano je 100 mikrolitara bromkloropropana (BCP), uzorak je dobro promiješan te inkubiran na sobnoj temperaturi kroz 15 minuta. Nakon toga slijedi centrifugiranje uzoraka na 12 000 x g na 4⁰C. Po završetku centrifugiranja gornja vodena faza prenesena je u novu tubicu uz dodatak 500 mikrolitara izopropanola. Nakon inkubacije kroz 15 minuta na sobnoj temperaturi uzorci su ponovo centrifugirani na 12 000 x g, odbačen je supernatant a talog inkubiran u 75% etanolu. Nakon centrifugiranja na 7 500 x g odbačen je supernatant a RNA talog osušen na zraku. Slijedi dodavanje TE pufrea, otapanje uzorka te mjerenje koncentracije i kvalitete (omjer apsorbancije na 260/280 nanometara) ukupne RNA uporabom NanoDrop™ spektrofotometra ((Thermo Fisher Scientific).

Nakon toga, po 1 mikrogram izolirane ukupne RNA iz svakog uzorka prepisan je u cDNA (copy DNA) upotrebom SuperScript III (Invitrogen) reagensa korištenjem nasumičnih heksamera (Invitrogen), slijedeći upute proizvođača. Ukratko, u tubicu s 1 mikrogramom RNA dodano je 250 nanograma nasumičnih heksamera, 1 mikrolitar 10mM dNTP miksa (10 mM : dATP, dGTP, dCTP i dTTP, neutralni pH) uz dodatak destilirane H₂O do ukupnog volumena od 13 mikrolitara. Potom slijedi inkubacija na 65⁰C kroz najmanje 1 minutu. Nakon toga se u tubicu dodaje 4 µl 5X First-Strand Buffer, 1 µl 0.1 M DTT, 1 µl RNaseOUT™ Recombinant RNase Inhibitor (Cat. no. 10777-019, 40 jedinica/µl) i 1 µl SuperScript™ III RT (200 jedinica/µl) enzima i izvrši inkubacija 5 minuta na 25⁰C. Potom slijedi inkubacija 30minuta na 50⁰C te završno inaktivacija reakcije 15 minuta na 70⁰C. Tako dobivena cDNA može se dalje koristiti kao kalup za qRT-PCR (kvantitativna lančana reakcija polimerazom) reakciju.

qRT-PCR analiza

Za kvantifikaciju ekspresije c-erbB1, c-erbB2, c-erbB3 i c-erbB4 gena korištene je tzv. „one step“ RT-PCR reakcija uporabom SYBR Premix EX Taq (Tli RNaseH Plus, Takara) i qRT-PCR Master Mix-a (Takara) uz korištenje Applied Biosystems 7500 Real-Time PCR System-a (Termofisher Scientific, Applied Biosystems). Reakcija je provedena u optičkim reakcijskim pločama s 96 jažica prekrivenim optičkom adhezivnom trakom (Applied Biosystems). U svakoj 25 mikrolitarskoj reakcijskoj mješavini nalazilo se 1 µl cDNA (reakcijski produkt SuperScript III First-Strand Synthesis System-a), 2,5 µl početnica, 12,5 µl 2x SYBR Premix EX Taq (Tli RNaseH Plus) QRT-Master Mix-a, 0,5 µl ROX Reference Dye II (50x) i 8,5 µl ddH₂O bez prisustva RNA-za. Parametri qRT-PCR ciklusa su kao što

slijedi: 95⁰C 30 sekundi te 40 ciklusa: 94⁰C 5 sekundi, 55⁰C 30 sekundi i 72⁰C 35 sekundi. Svaka qRT-PCR reakcija izvedena je u triplikatu za sve analizirane gene. U reakciji su korišteni slijedeće komercijalne qRT-PCR početnice: Hs_EGFR_1_SG QuantiTect Primer Assay QT00085701; Hs_ERBB2_1_SG QuantiTect Primer Assay QT00060746;; Hs_ERBB3_1_SG QuantiTect Primer Assay QT00019831; Hs_ERBB4_1_SG QuantiTect Primer Assay QT00066787; GAPDH QuantiTect Primer assay QT00079247. Sve navedene komercijalne početnice proizvod su tvrtke QIAGEN. Specifičnost svake qRT-PCR reakcije verificirana je metodom „melting curve“ analize.

Statistička analiza podataka

Kalibracija između a rezultata pojedinih mikrotitarskih ploča, kvantifikacija ekspresije i statistička analiza ekspresijske razine svakog od analiziranih gena normaliziranih u odnosu na ekspresijsku razinu GAPDG (endogena kontrola) izvršena je uporabom qBase+ (Biogazelle) softvera za kvantitativnu analizu qRT-PCR podataka (287).

7. REZULTATI

Imunohistokemijska analiza

Od ukupno 24 imunohistokemijski analizirana parafinska bloka tkivnih uzoraka sporadičnih miksoma srca njih 20 (83,33%) kirurški je uklonjeno iz ženskih a 4 (16,66%) iz muških pacijenata. Prosječna dob pacijenata iznosila je 63 godine, a raspon godina kretao se od 41 do 87 godina života.

Prema instrukcijama opisanim u brošuri za pravilno provođenje HercepTest™ testa (Dako) svi analizirani uzorci sporadičnih miksoma srca bili su imunohistokemijski negativni na ekspresiju c-erbB2 gena.

Imunohistokemijska reakcija za c-erbB1 bila je negativna u 8 (33,35%) od ukupno 24 ispitana sporadična miksoma srca (Tablica 1). Među tih 8 uzoraka, 5 uzoraka se također pokazalo negativnima na ekspresiju c-erbB3 gena, a tri uzorka iskazalo je negativnu reakciju na ekspresiju c-erbB4 gena. Nadalje 4 uzorka miksoma srca negativnih za c-erbB4 su se također pokazali negativnima za ekspresiju c-erbB3, a tri za ekspresiju c-erbB1 odnosno kao negativni za ekspresiju za sva četiri ispitivana EGFR gena (Tablica 1).

Najizraženija imunohistokemijska reakcija opažena je za c-erbB4 protein rezultirajući intenzivno (obojane miksomske stanice, multinuklearne i stelatne- izdužene poligonalne odnosno polihedralne /engl. lepidic cells/ globularne stanice prisutne pojedinačno ili organizirane u male nakupine ili vaziformne agregacije), i difuzno obojenom citoplazmom i jezgrom stanica (slika 1).

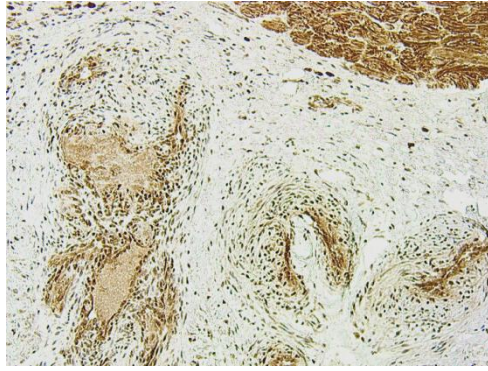
Imunohistokemijska reakcija na c-erbB3 i c-erbB1/EGFR1 je znatno varijabilnija rezultirajući uglavnom blagim te u manjoj mjeri i umjerenim intenzitetom obojenja.

Bojanje s c-erbB1/EGFR1 rezultiralo je s najslabijom, većinom blagom i difuznom citoplazmatskom reakcijom, uglavnom u stanicama organiziranim oko vaskularnih i perivaskularnih prostorana dok je umjerena imunohistokemijska reakcija opažena u kardiomiocitima prisutnima u tkivnom rezu (Slika 2).

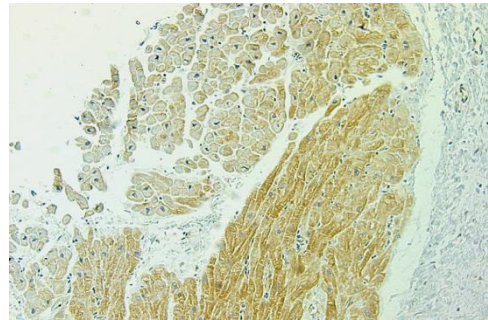
Za c-erbB3, u većini slučajeva opaženo je difuzno citoplazmatsko obojenje (slika 3). Nadalje, kod svih imunohistokemijski pozitivnih uzoraka tumorskog tkiva rutinski su opaženi i pozitivno obojane nakupine limfocita i histiocita razbacanih uzduž strome tumora. Pored toga, stanice kardiomiocita prisutne u pojedinim rezovima tumorskog tkiva pokazale su pozitivnu imunohistokemijsku reakciju na sva četiri ispitivana EGFR proteina (c-erbB1/EGFR1, c-erbB2, c-erbB3 i c-erbB4) uz najjače izraženu reakciju na c-erbB4 protutijelo (slika 1 i slika 2).

Tablica 1. Rezultati imunohistokemijske reakcije za sva četiri EGFR proteinska produkta (c-erbB1/EGFR1, c-erbB2, c-erbB3 i c-erbB4) u analiziranim uzorcima tumorskog tkiva sporadičnih miksoma srca.

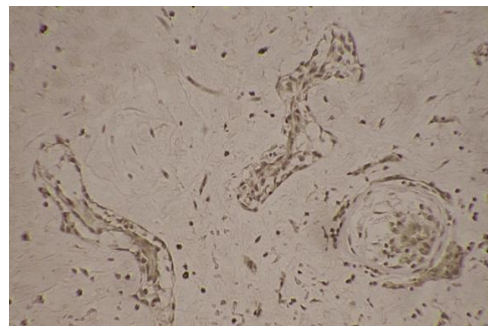
Uzorak	Lokacija tumora	Spol pacijenta	Dob pacijenta	c-erbB1	c-erbB2	c-erbB3	c-erbB4
1	Lijevi atrij	f	58	0	0	+	+++
2	Lijevi atrij	f	65	+	o	+++	+++
3	Lijevi atrij	f	87	++	o	++	+++
4	Lijevi atrij	f	59	++	0	++	+++
5	Lijevi atrij	f	63	+	0	++	+++
6	Lijevi atrij	f	62	+	0	++	+++
7	Lijevi atrij	f	42	0	0	+	+++
8	Lijevi atrij	f	41	0	0	0	0
9	Lijevi atrij	f	66	0	0	0	+++
10	Lijevi atrij	f	67	+	0	++	+++
11	Lijevi atrij	f	77	++	0	++	+++
12	Lijevi atrij	f	53	+	0	+	+++
13	Lijevi atrij	f	64	+	0	0	0
14	Lijevi atrij	m	50	0	0	+	+++
15	Lijevi atrij	f	65	+	0	+	+++
16	Lijevi atrij	f	48	++	0	++	+++
17	Lijevi atrij	f	81	0	0	0	0
18	Lijevi atrij	m	53	+	0	+	+++
19	Lijevi atrij	m	67	0	0	0	0
20	Lijevi atrij	m	73	+	0	+	+++
21	Lijevi atrij	f	61	+++	0	++	+++
22	Lijevi atrij	f	74	+	0	0	+++
23	Lijevi atrij	f	78	++	o	++	++
24	Lijevi atrij	f	59	0	0	0	+



Slika 1. Imunohistokemijska reakcija na c-erbB4/HER4. Prikazane su difuzno obojane c-erbB4- pozitivne tumorske stanice miksoma organizirane uz vaskularne/ perivaskularne regije tumora ($\times 100$). Prisutni kardiomiociti u gornjem desnom kutu slike također pokazuju intenzivno difuzno citoplazmatsko obojenje ($\times 100$).



Slika 2. Imunohistokemijska reakcija na c-erbB1/EGFR1. Prisutni kardiomiociti pokazuju umjereno izraženo difuzno citoplazmatsko obojenje ($\times 100$).



Slika 3. Imunohistokemijska reakcija na c-erbB3. Prikazane su c-erbB3-pozitivne tumorske stanice sporadičnog miksoma srca organizirane u prstenaste strukture oko vaskularnih/ perivaskularnih prostora te uklopljene u miksoidni matriks tumora ($\times 100$).

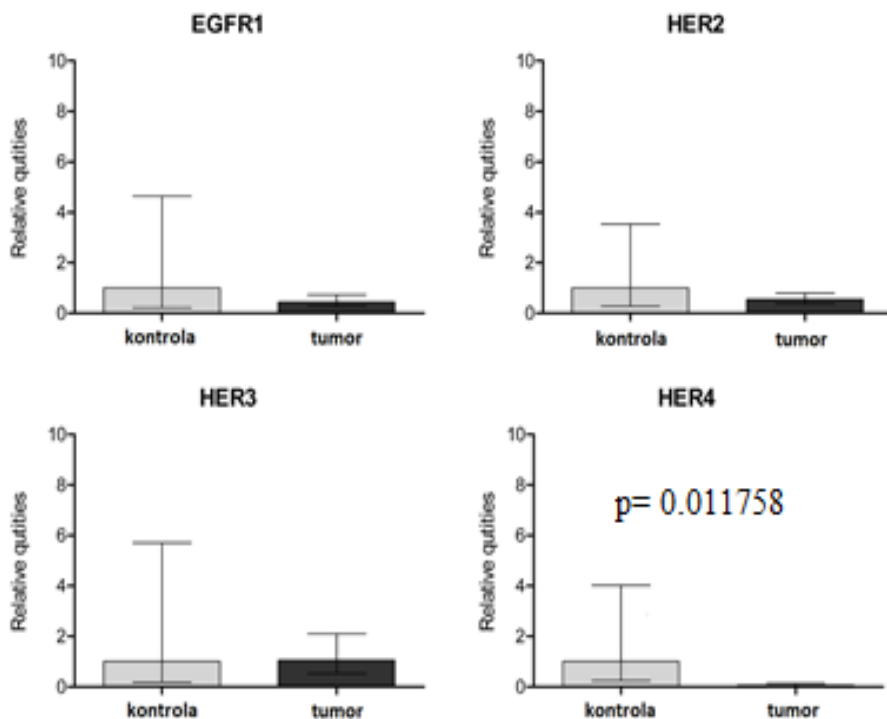
qRT-PCR analiza genske ekspresije

qRT-PCR analiza transkripcijske razine EGFR gena izvršena je na 12 svježe smrznutih uzoraka sporadičnih miksoma srca. Skupina pacijenata obuhvaćala je 7 (58,33%) žena i 5 (41,66%) muškaraca. Srednja dob pacijenata iznosila je 63 godine s rasponom od 34 do 87 godina života.

Kao kontrolni uzorci korištena su 4 tkivna uzorka desnog atrija pacijenata podvrgnutih transplantaciji srca (žene/ muškarci 1:1, srednja dob 40,5, raspon godina 18- 63 godine života).

Nasuprot nalazima imunohistokemijske reakcije, metodom qRT-PCR-a detektirana je ekspresija mRNA sva četiri pripadnika EGFR receptorske obitelji (c-etrbB1/EGFR1, c-erbB2, c-erbB3 i c-erbB4). Ipak, samo u slučaju c-erbB4 detektirana je statistički značajna ($p= 0,01758$; nespareni, dvodirekcijski Mann-Whitney test) razlika rezultirajući smanjenom razinom transkripcijskog produkta (mRNA) u odnosu na kontrolno tkivo lijevog atrija (slika 4).

Nadalje, usporedbom transkripcijske razine c-etrbB1/EGFR1, c-erbB2, c-erbB3 i c-erbB4 statistički signifikantna i k tome pozitivna korelacija ($r=0.721$, $p=0.01304$, Spermanov korelacijski test) utvrđena je samo između c-erbB3/HER3 i c-erbB2/HER2 gena.



Slika 4. Relativna kvantifikacija transkripcijske ekspresije c-erbB1/EGFR1, c-erbB2/HER2, c-erbB3/HER3 i c-erbB4/HER4 gena u odnosu na transkripcijske vrijednosti kontrolnog tkiva lijevog atrija.

8. RASPRAVA

U ovom radu ispitan je ekspresijski obrazac EGFR1/c-erbB1, c-erbB2/HER2, c-erbB3/HER3 i c-erbB4/HER4 u stanicama sporadičnog miksoma srca podrijetlom iz lijevog atrija na proteinskoj i mRNA razini kako bi se stekao bolji uvid u patofiziološke mehanizme odgovorne za etiologiju i progresiju miksoma srca te eventualno proširio njihov trenutno ograničeni biomarkerski repertoar (1).

Tirozin kinazni receptori epidermalnog čimbenika rasta izraženi su u brojnim tkivima poput epitelnog, mezenhinskog i neuralnog tkiva, te imaju važnu ulogu u regulaciji staničnog rasta, migracije, diferencijacije i proliferacije, ne samo tijekom embriogeneze i fetalnog razvoja, nego i u postnatalnom periodu te održavanju homeostatske strukture tkiva u odraslom stadiju života (288-290).

U zadnjih nekoliko desetljeća utvrđeno je da se i prekomjerna ekspresija i mutacijska inaktivacija ovih receptora i njihovih liganda nalazi u pozadini inicijacije i daljnjeg razvoja brojnih kancerogenih stanja što je s vremenom dovelo i do razvoja specifične ciljane terapije kao što je to primjerice slučaj za Herceptin® - humanizirano protutijelo za ErbB2, koje se koristi u terapiji pacijenata s odgovarajućim staničnim genotipom tumora dojke (291-295).

Brojna istraživanja također pokazuju da EGFR signalni putovi imaju važnu ulogu u razvoju i normalnom funkcioniranju srca, te prevenciji kardiomiopatija (296-304). Nasuprot tome, ekspresijska razina ovih proteina u srčanom mišiću nedovoljno je proučena.

Ekspresijska analiza EGFR1/c-erbB1, c-erbB2/HER2, c-erbB3/HER3 i c-erbB4/HER4 u primarnim neonatalnim miocitima štakora utvrdila je postojanje ekspresije epidermalnog čimbenika rasta (EGF) i mRNA transkripata EGFR1/c-erbB1/HER1, c-erbB2/HER2, i c-erbB4/HER4 gena, dok je nivo c-erbB3/HER3 transkripcije bila ispod detekcijske razine qRT-PCR-a (304).

Icli i suradnici detektirali su lokalizacija c-erbB4/HER4 u jezgrama štakorskih kardiomiocita (305). Nadalje, Fusch i suradnici su imunohistokemijskom metodom (HercepTest™, Dako) detektirali slabi membranski signal za c-erbB2/HER2 u manjem dijelu analiziranih bioptata humanog miokarda (hipertrofija n= 4, fibroza n= 2) dok je u bioptatima pacijenata sa dijagnozom ozbiljne kardiomiopatije ili zatajenjem srca utvrđen blagi citoplazmatski signal na c-erbB4/HER4 protijelo (NeoMarkers) u svim (n= 60) analiziranim uzorcima (303). No s obzirom da nisu analizirali ekspresijsku razinu c-erbB2/HER2 i c-erbB4/HER4 nije jasno je li navedeni ekspresijski obrasca posljedica patoloških promjena ili stvarna karakteristika miokarda (303).

Rohrbach i suradnici su također detektirali smanjenu ekspresiju c-erbB2/HER2 i c-erbB4/HER4 u patološki promijenjenom tkivu humanog miokarda (306). Nasuprot njima Uray i suradnici detektirali su povećanu ekspresiju c-erbB2/HER2 i c-erbB4/HER4 kod pacijenata s ishemijskom i neishemijskom kardiomiopatijom odnosno ugrađenim LVAD (engl. left ventricular assist device) (307). Do istih rezultata došli su i Doggen i suradnici pokazavši aktivaciju c-erbB2/HER2 i c-erbB4/HER4 receptora tijekom razvoja tzv. „pacing-induced“ kardiomiopatije (308).

Nadalje, Geng i suradnici su nedavno objavili smanjenu transkripcijsku razinu (mRNA) EGFR1/c-erbB1/HER1 u odraslim u odnosu na fetalne humane kardiomiocite te povećanu ekspresiju EGFR1/c-erbB1/HER1 i smanjenu ekspresiju c-erbB3/HER3 i c-erbB4/HER4 za vrijeme fetalnog razvoja srca u drugom trimestru trudnoće, indicirajući time njihovu ulogu u diferencijaciji, sazrijevanju i proliferaciji kardiomiocita (297). Poznato je također i da povećana ekspresija c-erbB2/HER2 u neonatalnim, juvenilnim i zrelim, odraslim kardiomiocitima dovodi do kardiomegalije karakterizirane s intenzivnom hipertrofijom te dediferencijacijom i proliferacijom kardiomiocita i aktivacijom ERK, AKT and GSK3 β / β -katenin signalnih putova (309, 310).

Za razliku od EGFR1/c-erbB1, c-erbB2/HER2, i c-erbB4/HER4 koji su izrazito eksprimirani u mišjem srcu neposredno po rođenju nakon čega dolazi do rapidnog opadanja ekspresije, c-erbB3/HER3 pokazuje drugačiji obrazac pokazujući stabilnu ekspresiju i vrlo male oscilacije što upućuje na njihovu različitu ulogu u fiziološkoj regulaciji srčanog mišića (311).

Galindo i suradnici su nedavno pokazali da su c-erbB2/HER2, c-erbB3/HER3 i c-erbB4/HER4 normalno prisutni u fibroblastima humanog ventrikula sugerirajući njihovu ulogu u rastu i preživljavanju srčanih fibroblasta te regeneraciji srčanog mišića aktivacijom parakrine signalizacije odnosno PI3K/AKT signalnog puta (312, 313).

Rezultati ove studije pokazuju smanjenu ekspresiju EGFR1/c-erbB1, c-erbB2/HER2, te osobito c-erbB4/HER4 ($p=0.011758$) u tumorskim stanicama miksoma srca u odnosu na kontrolno tkivo lijevog atrija te nepromijenjenu ekspresiju c-erbB3/HER3.

No unatoč značajnoj ulozi ovih tirozin kinaznih receptora u tumorigenezi njihova ekspresija gotovo je neistražena u tkivu sporadičnih miksoma srca.

Jedini dostupni podaci odnose se na ekspresiju EGFR1/c-erbB1 u tumorskim stanicama miksoma srca, nedavno objavljeni od strane Huo i suradnika, koji ukazuju na ulogu MEF2D (engl. myocyte enhancer factor 2D) u regulaciji IGF1(engl. insulin growth factor 1) inducirane proliferacije i apoptoze tumorskih stanica miksoma srca (314). Čini se da IGF1, induciran povećanom ekspresijom MEF2D u tumorskom tkivu miksoma srca, povećava ekspresiju EGFR1 i MMP9 (engl. matrix metalloprotein 9), dok inaktivacija MEF2D dovodi do redukcije u njihovoj ekspresiji u odnosu na okolno normalno tkivo (314).

Suprotno njihovim rezultatima ova studija ukazuje na smanjenu ekspresiju EGFR1 u tumorskom tkivu miksoma što se djelomično može objasniti manjim brojem uzoraka kako tumorskog a posebice kontrolnog zdravog tkiva analiziranog ovom studijom.

Sveukupno uzevši, prikazani rezultati u ovom radu jasno pokazuju da su EGFR1/c-erbB1, c-erbB2, c-erbB3 i c-erbB4 ko-eksprimirani u tumorskim stanicama sporadičnog miksoma srca kako na proteinskoj tako i na mRNA nivou. Isto tako istaknuta je statistički značajna smanjena ekspresija c-erbB4/HER4 mRNA u odnosu na zdravo tkivo lijevog atrija što predstavlja dobru polazišnu osnovu za daljnju analizu tirozin kinaznih receptora epidermalnog čimbenika rasta i procjenu njihove uloge u patohistogenezi miksoma srca.

9. ZAKLJUČAK

- EGFR1/c-erbB1, c-erbB2 (mRNA), c-erbB3 i c-erbB4 su ko-eksprimirani u tumorskom tkivu sporadičnih miksoma srca.
- Ekspresija c-erbB4 mRNA statistički je smanjena u tkivu sporadičnih miksoma srca u odnosu na kontrolno tkivo lijevog atrija.
- S obzirom na diferencijalnu transkripciju tirozin kinazni receptori epidermalnog čimbenika rasta imaju potencijalno bitnu ulogu u patohistogenezi sporadičnih miksoma srca.

10. ZAHVALA

Posebno hvala mojim roditeljima koji su me podupirali kroz ovih šest godina studija i što su ujedno bili kolege liječnici i svojevrсни mentori u savladavanju medicinskoga znanja. Hvala i mojim sestrama na kontinuiranoj potpori i razumijevanju.

Hvala mojem mentoru docentu Frani Paiću, koji je postao mojim mentorom još na drugoj godini fakulteta kada sam ga zamlio da radim u laboratoriju za epigentiku kao student. Otada bio mi je konstantna potpora u akademskom i znanstvenom obrazovanju. Hvala i ostalim djelatnicima Zavoda za biologiju na pomoći.

Hvala svim nastavnicima i kolegama na uzajamnoj pomoći, dijeljenju znanja i kolegijalnom ponašanju. Posebno hvala mlađim generacijama studenata što su željeli učiti od mene kao demonstratora.

11. LITERATURA

1. Gošev I, Paić F, Durić Z, Gošev M, Ivčević S, Jakuš FB, Biočina B. Cardiac myxoma the great imitators: comprehensive histopathological and molecular approach. *Int J Cardiol.* 2013; 164(1):7-20.
2. Butany J, Nair V, Naseemuddin A, Nair GM, Catton C, Yau T. Cardiac tumours: diagnosis and management. *Lancet Oncol.* 2005; 6(4):219-228.
3. Leonard M Shapiro. Cardiac tumours: diagnosis and management. *Heart* 2001; 85:218-222.
4. Uzun O, Wilson DG, Vujanic GM, Parsons JM, De Giovanni JV. Cardiac tumours in children. *Orphanet J Rare Dis.* 2007; 1; 2-11.
5. McAllister HA Jr, Fenoglio JJ Jr. Tumors of the cardiovascular system. Atlas of tumor pathology. 2nd series. Fascicle 15. Washington, D.C.: Armed Forces Institute of Pathology, 1978:1-20.
6. Heath D. Pathology of cardiac tumors. *Am J Cardiol* 1968; 21:315-327.
7. Griffiths GC. A review of primary tumors of the heart. *Prog Cardiovasc Dis* 1965; 7:465-479.
8. Silverman NA. Primary cardiac tumors. *Ann Surg* 1980; 191:127-138.
9. Prichard RW. Tumors of the heart. Review of the subject and report of one hundred and fifty cases. *Arch Pathol* 1951; 51:98-128.
10. Isaacs H. Jr. Fetal and neonatal cardiac tumors. *Pediatr Cardiol.* 2004; 25(3):252-273.
11. Groves AM, Fagg NI, Cook AC, Allan LD. Cardiac tumors in intrauterine life. *Arch Dis Child* 1992; 67: 1189-1192.
12. Simcha A, Wells BG, Tynan MJ, Waterson DJ. Primary cardiac tumours in Childhood. *Arch Dis Child* 1971; 46:508-514.
13. Reardon M Ji , Smythe W Ri . Cardiac Neoplasms. In: Cohn LH, Edmunds LH Jr, eds. *Cardiac Surgery in the Adult.* 3rd edition New York: McGraw-Hill, 2003:1373-1400.
14. Klaus Reynen. Cardiac myxomas. *N Engl J Med.* 1995; 14; 333(24):1610-1617.
15. Dalzell JR, Jackson CE, Castagno D, Gardner RS. Histologically benign but clinically malignant: an unusual case of recurrent atrial myxoma. *QJM.* 2009; 102(3):229-230.

16. Amano J, Kono T, Wada Y, Zhang T, Koide N, Fujimori M, Ito K. Cardiac myxoma: its origin and tumor characteristics. *Ann Thorac Cardiovasc Surg.* 2003; 9(4):215-221.
17. Swartz MF, Lutz CJ, Chandan VS, Landas S, Fink GW. Atrial myxomas: pathologic types, tumor location, and presenting symptoms. *J Card Surg.* 2006; 21(4):435-440.
18. Yoon DH, Roberts W. Sex distribution in cardiac myxomas. *Am J Cardiol.* 2002; 90(5):563-565.
19. Debmalya Barh, Sanjeeb Parida. Cardiac myxoma: molecular markers, critical disease pathways, drug targets, and putative targeting miRs. *Cancer Therapy* 2009; 7: 77-96,
20. Reddy DJ, Rao TS, Venkaiah KR, Gupta KG, Devi PS, Naidu NV. Congenital myxoma of the heart. *Indijan J Pediatr* 1956; 23:210-212.
21. Hudson REB. *Tumours of the Pericardium and Heart, Cardiovascular Pathology.* Vol 2. London, Edward Arnold, Ltd, Williams & Wilkins, 1965, pp 1563-1565.
22. Rajani R, Bhanot DK, Prasad SK, Holt PM. Mitral valve myxoma: a case of mistaken identity. *J Cardiovasc Med (hagerstown)* 2008; 9:1290-1292
23. Kulshrestha P, Rousou JA, Tighe DA. Mitral valve myxoma: a case report and brief review of the literature. *J Heart Valve Dis.* 1995; 4(2):196-198.
24. Murphy DP, Glazier DB, Krause TJ. Mitral valve myxoma. *Ann Thorac Surg.* 1997; 64(4):1169-1170.
25. Oliveira RG, Branco L, Dias L, Timóteo AT, Patrício L, Agapito A, Robalo F, Mendes J, Pinto E, Ferreira RC. Mitral valve myxomas: an unusual entity. *Eur J Echocardiogr.* 2008; 9(1):181-183.
26. McAllister HA. Primary tumors of the heart and pericardium. *Pathol Annu* 1979; 14:325.
27. Jones DR, Hill RC, Abbott AE Jr, Gustafson RA, Murray GF. Unusual location of an atrial myxoma complicated by a secundum atrial septal defect. *Ann Thorac Surg* 1993; 55:1252.
28. Ozcan AV, Evrengul H, Bir F, Tanriverdi H, Goksin I, Kaftan A. Multiple myxomas originating from anterior and posterior mitral leaflets into the left ventricle leading to LV outflow tract obstruction. *Circ J* 2008; 72:1709-1711.
29. Juneja MS, Arunkumar N, Srinivas CN, Rajan S, Ajit M. Right atrial myxoma arising from the inferior vena cava. 2006; 58:356-358.

30. Vargas-Barrón J, Vargas-Alarcón G, Roldán FJ, Vázquez-Antona C, Vázquez Ortiz Z, Erdmenger-Orellana J, Romero-Cárdenas A. Cardiac Myxomas and the Carney Complex. *Rev Esp Cardiol*. 2008; 61(11):1205-1209.
31. Bertherat J. Carney complex (CNC). *Orphanet J Rare Dis*. 2006; 6:1:21.
32. Wilkes D, Charitakis K, Basson CT. Inherited disposition to cardiac myxoma development. *Nat Rev Cancer*. 2006; 6(2):157-165.
33. Wilkes D, McDermott DA, Basson CT. Clinical phenotypes and molecular genetic mechanisms of Carney complex. *Lancet Oncol*. 2005; 6(7):501-508.
34. Carney JA, Gordon H, Carpenter PC, Shenoy BV, Go VL. The complex of myxomas, spotty pigmentation, and endocrine overactivity. *Medicine* 1985; 64:270-283.
35. Carney JA. Carney complex: The complex of myxomas, spotty pigmentation, endocrine overactivity, and schwannomas. *Seminars in Cutaneous Medicine and Surgery*, 1995; 14(2):90-98
36. Carney JA, Hruska LS, Beauchamp GD, Gordon H. Dominant inheritance of the complex of myxomas, spotty pigmentation, and endocrine overactivity. *Mayo Clin Proc* 1986; 61:165-172.
37. Stratakis CA, Kirschner LS, Carney JA. Clinical and molecular features of the Carney complex: diagnostic criteria and recommendations for patient evaluation. *J Clin Endocrinol Metab* 2001; 86:4041-4046.
38. Rhodes AR, Silverman RA, Harrist TJ, Perez-Atayde AR. Mucocutaneous lentiginos, cardiomucocutaneous myxomas, and multiple blue nevi: „LAMB “syndrome. *J Am Acad Dermatol* 1984; 10:72-82.
39. Atherton DJ, Pitcher DW, Wells RS, MacDonald DM. A syndrome of various cutaneous pigmented lesions, myxoid neurofibromatoma and atrial myxoma: the NAME syndrome. *Br J Dermatol* 1980; 103:421-429.
40. Koopman RJ, Happle R. Autosomal Dominant transmission of the NAME syndrome (nevi, atrial myxoma, mucinosis of the skin and endocrine overactivity). *Hum Genet* 199; 86:300-304.
41. Carney JA. Differences between nonfamilial and familial cardiac myxoma. *Am J Surg Pathol* 1985; 9:53-55.

42. Tazelaar HD, Locke TJ, McGregor CG. Pathology of surgically excised primary cardiac tumors. *Mayo Clin Proc* 1992; 67:957-965.
43. Carnei JA. The triad of gastric epitheloid leiomyosarcoma, pulmonary chondroma, and functioning extra-adrenal paraganglioma: a five-year review. *Medicine* 1983, 62:159-169.
44. Pinede I, Duhaut P, Loire R. Clinical presentation of left atrial cardiac myxoma: a series of 112 consecutive cases. *Medicine* 2001; 80:159-172.
45. Jelic J, Milicić D, Alfirević I, Anić D, Baudoin Z, Bulat C, Corić V, Dadić D, Husar J, Ivančan V, Korda Z, Letica D, Predrijevac M, Ugljen R, Vućemilo I. Cardiac myxoma: diagnostic approach, surgical treatment and follow-up. A twenty years' experience. *J Cardiovasc Surg (Torino)*. 1996; 37(6 Suppl 1):113-117.
46. Becker RP, Ramirez MA, Zalaquett SR, Moran VS, Irarrazaval LI MJ, Arretz Vc, Cordova AS, Arnaiz GP. Cardiac myxoma: clinical characterization, diagnostic methods and late surgical results. *Rev Med Chil* 2008; 136:287-295.
47. Wold LE, Lie JT. Cardiac myxomas: a clinicopathologic profile. *Am J Pathol*. 1980; 101(1):219-240.
48. Burke AP, Virmani R. Cardiac myxoma. A clinicopathologic study. *Am J Clin Pathol*. 1993; 100(6):671-680.
49. Keeling IM, Oberwalder P, Anelli-Monti M, Schuchlenz H, Demel U, Tiltz GP, Rehak P, Rigler B. Cardiac myxomas: 24 years of experience in 49 patients. *Eur J Cardiothorac Surg*. 2002; 22(6):971-977.
50. Aggarwal SK, Barik R, Sarma TC, Iyer VR, Sai V, Mishra J, Voleti CD. Clinical presentation and investigation findings in cardiac myxomas: new insights from the developing world. *Am Heart J*. 2007; 154(6):1102-1107.
51. Goodwin JF. Diagnosis of left atrial myxoma. *Lancet* 1963; 1:464-468.
52. Blondeau P. Primary cardiac tumors - French studies of 533 cases. *Thorac Cardiovasc Surg* 1990; 38:Suppl 2:192-195.
53. Greenwood WF. Profile of atrial myxoma. *Am J Cardiol* 1968; 21:367-375.
54. Peters MN, Hall RJ, Cooley DA, Leachman RD, Garcia E. The clinical syndrome of atrial myxoma. *JAMA* 1974; 230:695-701.

55. Goodwin JF. The spectrum of cardiac tumors. *Am J Cardiol* 1968; 21:307-314.
56. Aldridge HE, Greenwood WF. Myxoma of the left atrium. *Br Heart J* 1960; 22:189-200.
57. Gonzales A, Altieri PI, Marquez E, Cox RA, Castilo M. Massive pulmonary embolism associated with a right ventricular myxoma. *Am J Med* 1980; 69:795-798.
58. Patane S, Marte F, Di Bella G. Revelation of left atrial myxoma during acute myocardial infraction. *Int J Cardiol* 2008; 128:134-136.
59. Panagiotou M, Panagopoulos ND, Ravazoula P, Kaklamanis L, Koletsis EN. Large asymptomatic left atrial myxoma with ossification: case report. *J Cardiothorac Surg.* 2008; 29:3:19.
60. Diepholz D, Stühn-Pfeifer HJ, Wilke A. An Unusual Reason for a Diastolic Murmur. *Herz* 2004; 29:442
61. Gavrielatos G, Letsas KP, Pappas LK, Dedeilias P, Sioras E, Kardaras F. Large left atrial myxoma presented as fever of unknown origin: a challenging diagnosis and a review of the literature. *Cardiovasc Pathol.* 2007; 16(6):365-367.
62. Gawathrope IC, Davidson JA. A mysterious case of chest pain. *EMA* 2005; 17:170-172.
63. St John Sutton MG, Mercier L-A, Giuliani ER, Lie JT. Atrial myxomas: a review of clinical experience in 40 patients. *Mayo Clin Proc* 1980; 55:371-376.
64. Bjessmo S, Ivert T. Cardiac myxoma: 40 years experience in 63 patients. *Ann Thorac Surg* 1997; 63(3):697-700.
65. Türkmen N, Eren B, Fedakar R, Comunoglu N. An unusual cause of sudden death: cardiac myxoma. *Adv Ther.* 2007; 24(3):529-532.
66. Akyildiz EU, Tolgay E, Oz B, Yilmaz R, Koç S. Cardiac myxoma: an unusual cause of sudden death in childhood. *Turk J Pediatr.* 2006; 48(2):172-174.
67. Bulkley BH, Hutchins GM. Atrial myxomas: a fifty-year review. *Am Heart J* 1979; 97:639-643.
68. Nardi C, De Carlo M, Milano A, Bortolotti U. The wrecking ball effect of a right atrial myxoma. *Eur J Cardiothorac Surg.* 2000; 17(3):338.
69. Selzer A, Sakai FJ, Popper RW. Protean clinical manifestation of primary tumors of the heart. *Am J Med* 1972; 52:9-18.

70. Mulpuru SK, Vasavada BC, Pudukollu GK, Patel AG. Cardiovascular syndrome: a systematic review. *Heart Lung Circ.* 2008; 17(1):1-4.
71. Ortner N. Recurrenslahmung bei mitral stenose. *Wien Klin Wochenschr* 1987; 10:753-755.
72. Rubens F, Goldstein W, Hickley N, Dennie C, Keon W. Hoarseness secondary to left atrial myxoma. *Chest* 1989; 95(5):1139-1140.
73. Vuopio P, Nikkilä EA. Hemolytic anemia and thrombocytopenia in a case of left atrial myxoma associated with mitral stenosis. *Am J Cardiol* 1966; 17:585-589.
74. Mazuz M, Pandian N, Kerber R. Left atrial myxoma and unrelated mitral valve disease. *J Am Coll Cardiol.* 1983; 1(4):1170-1173.
75. Seagle RL, Nomeir AM, Watts LE. Left atrial myxoma associated with rheumatic mitral stenosis. *Clin Cardiol.* 1984; 7(6):370-372.
76. Mahdhaoui A, Bouraoui H, Amine MM, Mokni M, Besma T, Hajri SE, Jeridi G, Khelfa M, Bahri F, Yacoubi T, Sriha B, Ammar H. The transesophageal echocardiographic diagnosis of left atrial myxoma simulating a left atrial thrombus in the setting of mitral stenosis. *Echocardiography.* 2004; 21(4):333-336.
77. Khania M, Hekmat M. A patient with rheumatic mitral stenosis and an atrial myxoma. *Eur J Echocardiogr.* 2003; 4(3):229-231.
78. Gonzalez-Juanatey C, Rigueiro-Abel M, Lopez-Agreda H, Peña-Martínez F, Gonzalez-Gay MA. Giant left atrial myxoma mimicking severe mitral valve stenosis. *Int J Cardiol.* 2008; 21; 127(3):e110-2.
79. Abdullah HN, Khairina WW. Pulmonary edema of an unexpected cause. *South Med J.* 2008; 101(10):1035-1037.
80. Citro R, Masiello P, Bossone E, Provenza G, Mastrogiovanni G, Baldi C, Gregorio G, Di Benedetto G. Giant left atrial myxoma: an unusual cause of acute pulmonary edema. *J Am Soc Echocardiogr.* 2008; 21(8):978.e1-3.
81. Becker RP, Ramirez MA, Zalaquett SR, Moran VS, Irrarrazaval LI MJ, Arretz Vc, Cordova AS, Arnaiz GP. Cardiac myxoma: clinical characterization, diagnostic methods and late surgical results. *Rev Med Chil* 2008; 136:287-295.
82. Buyukates M, Aktunc E. Giant left atrial myxoma causing mitral valve obstruction and pulmonary hypertension. *Can J Surg.* 2008; 51(4): E97-8.

83. Panidis IP, Kotler MN, Mintz GS, Ross J. Clinical and echocardiographic features of right atrial masses. *Am Heart J* 1984; 107:745-758.
84. Bilku RS, Loubani M, Been M, Patel RL. Massive right atrial myxoma causing exertional dyspnoea. *Eur J Echocardiogr.* 2008; 9(1):130-132.
85. Tok M, Oc M, Ucar HI, Dogan OF, Ozyuksel A, Kayab B, Farsak MB, Yorgancioglu AC. Giant right atrial myxoma mimicking hepatic cirrhosis: a case report. *Heart Surg Forum* 2007; 10:E107-109.
86. Emanuel RW, Lloyd WE. Right atrial myxoma mistaken for constrictive pericarditis. *Br Heart J* 1962; 24:796-800.
87. Sugimoto K, Shiikawa A, Ohkado A, Nanaumi M. Multiple cardiac myxomas with pulmonary arterial obstruction and acute right heart failure. *Jpn J Thorac Cardiovasc Surg.* 2004; 52(11):530-533.
88. Riera JM, Vila IC, Serrano JM, Aleixandre LM, Baliarda XR, de Auta GM, Ruiz FE, Domenech JP, Garriga JR. Right ventricular myxoma. A rare case of pulmonary stenosis. *Rev Esp Cardiol.* 1996; 49(2):153-154.
89. Tatebayashi T, Onuki T, Ito H, Kaguraoka H, Sakasegawa M, Nitta S. Right ventricular myxoma with near obstruction of the pulmonary artery. *Nippon Kyobu Geka Gakkai Zasshi.* 1993; 41(11):2256-2260.
90. Rosenzweig A, Harrigan P, Popvic AD: Left ventricular myxoma simulating aortic stenosis. *Am Heart J* 1989; 117:962.
91. Bass NM, Sharratt GJP: Left atrial myxoma diagnoses by echocardiography with observation on tumor movement. *Br Heart J* 1973; 35:1332.
92. Martinez-Lopez JI: Sounds of the heart in diastole. *Am J Cardiol* 1974; 34:594.
93. Harvey WP: Clinical aspects of heart tumors. *Am J Cardiol* 1968; 21:328.
94. Cox WR, Damore S, Rubal BJ, Murgu JP. Left atrial myxoma: phonocardiographic, echocardiographic, and micromanometric hemodynamic correlations. *South Med J.* 1984; 77(2):237-241.
95. Pitt A, Pitt B, Schaefer J, Criley JM. Myxoma of the left atrium. Hemodynamic and phonocardiographic consequences of sudden tumor movement. *Circulation.* 1967; 36(3):408-416.

96. Kaufman G, Rutishauser W, hegglin R. Heart Sounds in atrial tumors. *Am j Cardiol* 1961; 8:350-357.
97. Gershlick AH, Leech G, Mills PG, Leatham A. The loud first heart sound in left atrial myxoma. *Br Heart J.* 1984; 52(4):403-407.
98. Keren A, Chenzbruna A, Schuger L, Milgarter E, Tzivoni D. The etiology of tumor plop in a patient with huge right atrial myxoma. *Chest.* 1989; 95(5):1147-1149.
99. Buksa M, Haracić A. Late diastolic tumor "plop" in an asymptomatic case of right atrial myxoma. *Med Arh.* 1999; 53(2):77-79.
100. Buksa M, Haracić A. Atrial myxomas--echophonocardiographic characteristics. *Med Arh.* 1999; 53(4):203-205.
101. Otto AC, Hough J. Left ventricular myxoma. A case report. *S Afr Med J.* 1989; 76(10):573-574.
102. Hada Y, Wolfe C, Murray GF, Craige E. Right ventricular myxoma. Case report and review of phonocardiographic and auscultatory manifestations. *Am Heart J.* 1980; 100(6 Pt 1):871-877.
103. Cox WR, Damore S, Rubal BJ, Murgo JP. Left atrial myxoma: phonocardiographic, echocardiographic, and micromanometric hemodynamic correlations. *South Med J.* 1984; 77(2):237-241.
104. Hirata N, Sakai K, Sakaki S, Nakano S, Kaneko M, Matsuda H. A case report of right ventricular myxoma which was found by cardiac systolic murmur at a medical examination. *Nippon Kyobu Geka Gakkai Zasshi.* 1991; 39(12):2191-2196.
105. Chandraratna PA, San Pedro S, Elkins RC, Grantham N. Echocardiographic, angiocardiographic, and surgical correlations in right ventricular myxoma simulating valvar pulmonic stenosis. *Circulation.* 1977; 55(4):619-622.
106. Rosenzweig A, Harrigan P, Popvic AD. Left ventricular myxoma simulating aortic stenosis. *Am Heart J.* 1989; 117(4):962-963.
107. Gonzalez A, Altieri PI, Marquez E, Cox RA, Castilo M. Massive pulmonary embolism associated with a right ventricular myxoma. *Am J Med* 1980; 69:795-798.
108. Kang N, Hughes CF. Massive pulmonary embolus complicating left atrial myxoma. *J Thorac Cardiovasc Surg.* 2001; 121(4):814-815.

109. Young RD, Hunter WC. Primary myxoma of the left ventricle with embolic occlusion of the abdominal aorta and renal arteries. *Arch Pathol* 1947; 43:86-91.
110. Neff CM, McCowan CL. Complete aortic occlusion caused by cardiac myxoma emboli. *Am J Emerg Med*. 2008; 26(1):110.e1-2.
111. Lee VH, Connolly HM, Brown RD Jr. Central nervous system manifestations of cardiac myxoma. *Arch Neurol*. 2007; 64(8):1115-1120
112. Damasio H, Seabra-Gomes R, da Silva JP, Damasio AR, Antunes JL. Multiple cerebral aneurysms and cardiac myxoma. *Arch Neurol* 1975; 32(4):269-270.
113. Yeh HH, Yang CC, Tung WF, Wang HF, Tung JN. Young stroke, cardiac myxoma, and multiple emboli: a case report and literature review. *Acta Neurol Taiwan* 2006; 15:201-205.
114. Desousa AL, Muller J, Campbell RL, et al: Atrial myxoma: a review of the neurological complications, metastases, and recurrences. *J Neurol Neurosurg Psychiatr* 1978; 41:1119.
115. Furlong BR, Verdile VP: Myxomatous embolization resulting in unilateral amaurosis. *Am J Emerg Med* 1995; 13:46.
116. Lewis JM: Multiple retinal occlusions from a left atrial myxoma. *Am J Ophthalmol* 1994; 117:674.
117. Browne WT, Wijedicks EF, Parisi JE, et al: Fulminant brain necrosis from atrial myxoma showers. *Stroke* 1993; 24:1090.
118. Le BD, De Lemos JA, Wait MA, Goff G, Boehrer J, Peterson GE. Left hemiparesis from atrial myxoma emboli. *Cardiol Rev*. 2003; 11(1):41-44.
119. Salehian O, Demers C, Patel A. Atrial myxoma presenting as isolated unilateral blindness: a case report and review of the literature. *Can J Cardiol*. 2001; 17(8):898-900.
120. Schmidt D, Hetzel A, Geibel-Zehender A. Retinal arterial occlusion due to embolism of suspected cardiac tumors - report on two patients and review of the topic. *Eur J Med Res*. 2005; 10(7):296-304.
121. Hutton JT. Atrial myxoma as a cause of progressive dementia. *Arch Neurol*. 1981; 38(8):533.
122. Al-Mateen M, Hood M, Trippel D, Insalaco SJ, Otto RK, Vitikainen KJ. Cerebral embolism from atrial myxoma in pediatric patients. *Pediatrics*. 2003; 112(2):e162-7.

123. Herbst M, Wattjes MP, Urbach H, Inhetvin-Hutter C, Becker D, Klockgether T, Hartmann A. Cerebral embolism from left atrial myxoma leading to cerebral and retinal aneurysms: a case report. *AJNR Am J Neuroradiol.* 2005; 26(3):666-9.
124. Sabolek M, Bachus-Banaschak K, Bachus R, Arnold G, Storch A. Multiple cerebral aneurysms as delayed complication of left cardiac myxoma: a case report and review. *Acta Neurol Scand.* 2005; 111(6):345-50.
125. Alvarez-Sabín J, Lozano M, Sastre-Garriga J, Montoyo J, Murtra M, Abilleira S, Codina A. Transient ischaemic attack: a common initial manifestation of cardiac myxomas. *Eur Neurol.* 2001; 45(3):165-70.
126. Coley C, Lee KR, Steiner M, Thompson CS. Complete embolization of a left atrial myxoma resulting in acute lower extremity ischemia. *Tex Heart Inst J.* 2005; 32(2):238-240.
127. Domínguez García D, Arranz Durán J, Yoldi Bocanegra R, Trugeda Padilla A, Guerra Jorge MJ, Pino Capote JA. Embolism at the iliac bifurcation secondary to an atrial myxoma. *Rev Esp Anesthesiol Reanim.* 2000; 47(10):476-479.
128. Doğan R, Doğan OF, Duman U, Duvan I, Terzioğlu A, Firat P. Myxoid tissue fragments in femoral embolectomy material: cardiac myxoma versus myxoid thrombus--a diagnostic dilemma. *Anadolu Kardiyol Derg.* 2007; 7(1):105-106.
129. Huston KA, Combs JJ Jr, Lie JT, Giuliani ER. Left atrial myxoma simulating peripheral vasculitis. *Mayo Clin Proc* 1978; 53:752-756.
130. Val-Bernal JF, Acebo E, Gómez-Román JJ, Garijo MF. Anticipated diagnosis of left atrial myxoma following histological investigation of limb embolectomy specimens: a report of two cases. *Pathol Int.* 2003; 53(7):489-494.
131. Demir M, Akpınar O, Acarturk E. Atrial myxoma: an unusual cause of myocardial infarction. *Tex Heart Inst J* 2005; 32:445-447.
132. Braun S, Schrötter H, Reynen K, Schwencke C, Strasser RH. Myocardial infarction as complication of left atrial myxoma. *Int J Cardiol.* 2005; 101(1):115-121.
133. Łuczak D, Firek B, Gepner K, Szwed H. Acute inferolateral myocardial infarction as the first manifestation of left atrial myxoma -- a case report. *Kardiol Pol.* 2005; 63(3):324-327.

134. Larson S, Lepore V, Kennergren C. Atrial myxoma: result of 25 year experience and review of the literature. *Surgery* 1989; 105:695-698.
135. Chopra P, Ray R, Airan B, Talwar KK, Venugopal P. Appraisal to histogenesis of cardiac myxoma: our experience of 78 cases and review of literature. *Indian Heart j* 1999; 51:69-74.
136. Currey HLF, Matthew JA, Robinson J: Right atrial myxoma mimicking a rheumatic disorder. *Br Med J* 1967; 1:547.
137. Byrd WE, Matthew OP, Hunt RE: Left atrial myxoma presenting as a systemic vasculitis. *Arthritis Rheum* 1980; 23:240.
138. Huston KA, Combs JJ, Let JT, et al: Left atrial myxoma simulating peripheral vasculitis. *Mayo Clin Proc* 1978; 53:752.
139. Kaminsky ME, Ehlers KH, Engle MA, Klein AA, Levin AR, Subramanian VA. Atrial myxoma mimicking a collagen disorder. *Chest* 1979; 75:93.
140. Hattler BG Jr, Fuchs JC, Cosson R, Sabiston DC Jr. Atrial myxoma. An evaluation of clinical and laboratory manifestations. *Ann Thorac Surg.* 1970; 10(1):65-74.
141. Loire R. Myxoma of the left atrium, Clinical outcome of 100 operated patients. *Arch Mal Coeur Vaiss.* 1996; 89(9):1119-1125.
142. Kanda T, Umeyama S, Sasaki A, Nakazato Y, Morishita Y, Imai S, Suzuki T, Murata K. Interleukin-6 and cardiac myxoma. *Am J Cardiol.* 1994; 74(9):965-967.
143. Mendoza CE, Rosado MF, Pacheco P. Interleukin-6 production and recurrent cardiac myxoma. *J Thorac Cardiovasc Surg.* 2000; 121(2):395-396.
144. Mochizuki Y, Okamura Y, Iida H, Mori H, Shimada K. Interleukin-6 and "complex" cardiac myxoma. *Ann Thorac Surg.* 1998; 66(3):931-933.
145. Mendoza CE, Rosado MF, Bernal L. The role of interleukin-6 in cases of cardiac myxoma. Clinical features, immunologic abnormalities, and a possible role in recurrence. *Tex Heart Inst J.* 2001; 28(1):3-7.
146. Endo A, Ohtahara A, Kinugawa T, Ogino K, Hisatome I, Shigemasa C. Characteristics of cardiac myxoma with constitutional signs: a multicenter study in Japan. *Clin Cardiol.* 2002; 25(8):367-370.

147. Uchino K, Mochida Y, Ebina T, Tobe m, Kobayashi S, Yano Y, Kobayashi T, Nakazawa i, Ishikawa T, Kimura k, Takanashi Y, Umemura S. Infected left atrial myxoma. *Intern Med* 2002; 41:957-960.
148. Falasca K, Ucciferri C, Mancino P, Di Giorlamo A, Vecchiet J. Infected atrial myxoma: a rare case of fever. *Infez Med* 2008; 16:41-43.
149. Dawson JR, Law A, Oldershaw PJ. Left atrial myxoma infected with *Streptococcus viridans*. *Int j Cardiol* 1988; 21:354-358.
150. Wang TD, Chang SC, Chiang IP, Luh KT, Lee YT. Infected left atrial myxoma caused by *Gemella morbillorum*. *Scand J Infect Dis*. 1996; 28(6):633-634.
151. Karachalios G, Bablekos G, Karachaliou I, Zoganas L, Charalabopoulous A, Charalabopoulous K. Left atrial myxoma prolapsing into the left ventricle. Case report and review of the literature. *Chemoterapy* 2004; 50:297-301.
152. Garcia-Quintana A, Martin-Lorenzo P, Suarez de Lezo J, Diaz-Escofet M, llorens R, Medina A. Infected left atrial myxoma. *Rev Esp Cardiol* 2005; 58:1358-1360.
153. Leone S, dell'aquila G, Giglio S, Magliocca M, Maio P, Nigro FS, Pacifico P, De Chiara G, Acone N. Infected atrial myxoma: case report and literature review. *Infez Med* 2007; 15:256-261.
154. Janion M, Sielski J, Ciuraszkiewicz K. Sepsis complicating giant cardiac myxoma. *Am J Emerg Med* 2008; 26:387.e3-4.
155. Revankar SG, Clark RA. Infected cardiac myxoma. Case report and literature review. *Medicine (Baltimore)*. 1998; 77(5):337-344.
156. Joseph P, Himmerstein DU, Mahowald JM, Stullman WSL. Atrial myxoma infected with candida: first survival. *Chest* 1980; 78:340.
157. Rogers EW, Weyman AE, Noble RJ, Bruins SC. Left atrial myxoma infected with *Histoplasma capsulatum*. *Am J Med*. 1978; 64(4):683-690.
158. Rajpal RS, Leibsohn JA, Liekweg WG, Gross CM, Olinger GN, Rose HD, Bamrah VS. Infected left atrial myxoma with bacteremia simulating infective endocarditis. *Arch Intern Med*. 1979; 139(10):1176-1178.
159. Gray IR, Williams W., Recurring cardiac myxoma. *BR Med J* 1985; 53:645-649.

160. Schienfeld A, Katsumata T, Westbay S. Recurrent cardiac myxoma: seeding or multifocal disease? *Ann Thorac Surg* 1998; 66:285-288.
161. Hannah H, Eisemann G, Hiszczynskij R, Winsky M, Cohen L. Invasive atrial myxoma: documentation of malignant potential of cardiac myxomas. *Am Heart J* 1982; 104:881-883.
162. Markel ML, Armstrong WF, Waller BF, Mahomed Y. Left atrial myxoma with multicentric recurrence and evidence of metastases. *Am Heart J* 1986; 111:409-413.
163. Hou YC, Chang S, Lo HM, Hsiao CH, Lin FY. Recurrent cardiac myxoma with multiple distant metastasis and malignant change. *J Formos Med Assoc* 2001; 100:63-65.
164. Seo IS, Warner TF, Colyer RA, Winkler RF. Metastasizing atrial myxoma. *Am J Surg Pathol*. 1980; 4(4):391-399.
165. Read RC, White HJ, Murphy ML, Williams D, Sun CN, Flanagan WH. The malignant potentiality of left atrial myxoma. *J Thorac Cardiovas Surg* 1974; 68:857-868.
166. Wada A, Kanda T, Hayashi R, Imai S, Suzuki T, Murata K. Cardiac myxoma metastasized to the brain: potential role of endogenous interleukin-6. *Cardiology* 1993, 83:208-211.
167. Jugdutt BI, Rossall RE, Sterns LP. An unusual case of recurrent left atrial myxoma. *Can Med Assoc J* 1975; 112:1099-1100.
168. McCarthy PM, Piehler JM, Schaff HV, Pluth JR, Orszulak TA, Vidaillet HJ Jr, Carney JA. The significance of multiple, recurrent, and „complex“ cardiac myxoma. *J Thorac Cardiovasc Surg*. 1986; 91(3):389-396.
169. Ito F, Tanaka H, Oi K, Arai H, Sunamori M. Multiple recurrence of cardiac myxoma in a Carney complex patient 4 years after the first operation. *Kyobu Geka*. 2006; 59(13):1159-1162.
170. McCarthy PM, Schaff HV, Winkler HZ, Lieber MM, Carney JA. Deoxyribonucleic acid ploidy pattern of cardiac myxomas. Another predictor of biologically unusual myxomas. *J Thorac Cardiovasc Surg* 1989; 98: 1083-1086.
171. Ohshima N, Yamada T, Nakahara H, Yokoyama M, Tanabe S, Irie Y, Fujisawa T. Familial cardiac myxoma with multiple and contralateral recurrence. *Kyobu Geka*. 1990; 43(13):1060-1066.
172. Carney JA, Swee RG. Carney complex. *Am J Surg Pathol* 2002; 26:393.

173. Dübel HP, Borges AC, Bohm J, Glied V, Rutsch W. Left atrial myxoma: second recurrence 20 years after the first operation. *Z Kardiol.* 2005; 94(1):49-51.
174. Rathore KS, Hussenbocus S, Stuklis R, Edwards J. Novel strategies for recurrent cardiac myxoma. *Ann Thorac Surg.* 2008; 85(6):2125-2126.
175. Altundag MB, Ertas G, Ucer AR, Durmus S, Abanuz H, Calikoğlu T, Ozbagi K, Demirkasimoglu A, Kaya B, Bakkal BH, Altundag K. Brain metastasis of cardiac myxoma: case report and review of the literature. *J Neurooncol.* 2005; 75(2):181-184.
176. Okada N, Yamamura T, Kitano Y, Nakamura T, Kamido H, Matsuzawa Y, Katayama S, Ohara K. Metastasizing atrial myxoma: a case with multiple subcutaneous tumours. *Br J Dermatol.* 1986; 115(2):239-242.
177. Hirsch BE, Sehkar L, Kamerer DB. Metastatic atrial myxoma to the temporal bone: case report. *Am J Otol.* 1991; 12(3):207-209.
178. Waller DA, Ettles DF, Saunders NR, Williams G. Recurrent cardiac myxoma: the surgical implications of two distinct groups of patients. *Thorac Cardiovasc Surg.* 1989; 37(4):226-230.
179. Terada Y, Wanibuchi Y, Noguchi M, Mitsui T. Metastatic atrial myxoma to the skin at 15 years after surgical resection. *Ann Thorac Surg.* 2000; 69(1):283-284.
180. Moiyadi AV, Moiyadi AA, Sampath S, Kalpana SR, Mahadevan A, Shankar SK, Srikanth SG. Intracranial metastasis from a glandular variant of atrial myxoma. *Acta Neurochir (Wien).* 2007; 149(11):1157-1162.
181. Hermans K, Jaarsma W, Plokker HW, Cramer MJ, Morshuis WJ. Four cardiac myxomas diagnosed three times in one patient. *Eur J Echocardiogr.* 2003; 4(4):336-338.
182. Gerbode F, Kerth WJ, Hill JD. Surgical management of tumors of the heart. *Surgery* 1967; 61:94-101.
183. Mendoza C, Bernstein E, Ferreira A. Multiple recurrences of nonfamilial cardiac myxomas: a report of two cases. *Tex Heart Inst J.* 2007; 34(2):236-239.
184. Abe H, Minagawa T, Ishiwara R, Uchigasaki S, Takeda F. Multiple recurrent cardiac myxomas. *Kyobu Geka.* 2009; 62(3):198-201.

185. Dubeau D, Baron O, Jegou B. Multiple and recurrent cardiac myxomas. Is it a familial disease. *Chirurgie* 1994; 119:357-361.
186. Roldan FJ, Varras-Barron J, Espinola-Zavaleta N, Keims C, Romero-Cardenaz A. Recurrent myxoma implanted into the left atrial appendage. *Echocardiography* 2000; 17:169-171.
187. Vohra HA, Vohra H, Patel RL. Cardiac myxoma with three recurrences. *J R Soc Med.* 2002; 95(5):252-253.
188. Reber D, Birnbaum DE. Recurrent cardiac myxoma: why it occurs. A case report with literature review. *J Cardiovasc Surg (Torino).* 2001; 42(3):345-348.
189. Kasugai T, Sakurai M, Yutani C, Hirota S, Waki N, Adachi S, Kitamura Y. Sequential malignant transformation of cardiac myxoma. *Acta Pathol Jpn* 1990; 40:687-692.
190. Hou YC, Chang S, Lo HM, Hsiao CH, Lin FY. Recurrent cardiac myxoma with multiple distant metastasis and malignant change. *J Formos Med Assoc.* 2001; 100(1):63-65.
191. Sakovich VA, Grinshtein IuI, Vershinin IV. Malignant transformation of left atrial myxoma. *Klin Med (Mosk).* 2004; 82(2):65-67.
192. Awamleh P, Alberca MT, Gamallo C, Enrech S, Sarraj A. Left atrium myxosarcoma: an exceptional cardiac malignant primary tumor. *Clin Cardiol.* 2007; 30(6):306-308.
193. Donatelli F, Pocar M, Moneta A, Mariani MA, Pelenghi S, Triggiani M, Santoro F, Grossi A. Primary cardiac malignancy presenting as left atrial myxoma. Clinical and surgical considerations. *Minerva Chir.* 1996; 51(7-8):585-588.
194. Ariki H, Mizuno S, Tsunekawa T, Doi T. Left atrial sarcoma with the initial diagnosis of myxoma. *Kyobu Geka.* 2005; 58(6):462-465.
195. Rankin LI, DeSousa AL. Metastatic atrial myxoma presenting as intracranial mass. *Chest* 1978; 74:451-452.
196. Ravid JM, Sachs J. Tumors of the heart: With a report of primary fibromyxosarcoma of the left auricle and the pulmonary vein, associated with multiple tumors of the mesentery and alimentary tract. *Am Heart J* 1943; 26:385-397.
197. Hammond GL, Strong WW, Cohen LS, Silverman M, Garnet R, LiVolsi VA, Cornog JL. Chondrosarcoma simulating malignant atrial myxoma. *J Thorac Cardiovasc Surg* 1976; 72:557-580.

198. Gabelman C, Al-Sadir J, Lamberti J, Fozzard HA, Laufer E, Reploge RL, Myerowitz PD. Surgical treatment of recurrent primary malignant tumor of the left atrium. *J Thorac Cardiovasc Surg* 1979; 77:914-921.
199. Novelli L, Anichini C, Pedemonte E, Tozzini S, Gori F, Nesi G. Malignant fibrous histiocytoma as a primary cardiac tumor. *Cardiovasc Pathol*. 2005; 14(5):276-279.
200. Suvarana SK, Royds JA. The nature of cardiac myxoma. *Int J Cardiol* 1996; 57:211-216.
201. Karga H, Papaioannou P, Karayianni M, Papadimitriou K, Priftis D, Voujuklakis T, Migdou B, Nanas J, Papapetrou P. Ras oncogenes and p53 tumor suppressor gene analysis in cardiac myxomas. *Pathol Res Pract*. 2000; 196(9):601-605.
202. King TW. On simple vascular growths in the left auricle of the heart. *Lancet* 1845; 2:428-429.
203. Kandutsch S, Javor A, Sedivy R. Myxoma valvulae arteriae pulmonalis described by Rokitansky: medicohistorical and clinicopathological aspects. *Wien Klin Wochenschr*. 2004; 116(23):813-5.
204. Goldberg HP, Glenn F, Dotter CT, Steinberg I. Myxoma of the left atrium: diagnosis made during life with operative and postmortem findings. *Circulation* 1952; 6:762-767.
205. Acebo E, Val-Bernal JF, Gómez-Román JJ, Revuelta JM. Clinicopathologic study and DNA analysis of 37 cardiac myxomas: a 28-year experience. *Chest*. 2003; 123(5):1379-85.
206. Ancona R, Comenale Pinto S, Caso P, Di Palma V, Pisacane F, Martiniello AR, Quarto C, De Rosa N, Pisacane C, Calabrò R. Right atrial mass following transcatheter radiofrequency ablation for recurrent atrial fibrillation: thrombus, endocarditis or mixoma? *Monaldi Arch Chest Dis*. 2009; 72(1):40-2.
207. Turhan S, Kilickap M, Candemir B, Berkalp B, Eren NT, Akgun G. Three unusual myxomas originating from the left atrial appendage: a case report. *J Am Soc Echocardiogr*. 2005; 18(6):694.
208. Levy S. Atrial fibrillation, the arrhythmia of the elderly, causes and associated conditions. *Anadolu Kardiyol Derg*. 2002; 2(1):55-60.
209. Cerè E, Lombardi A, Vinelli S, Di Pasquale G. Concomitant left atrial myxoma and atrial fibrillation in patients with peripheral embolism. *Ital Heart J Suppl*. 2002; 3(2):232-4.
210. Attar MN, Moore RK, Khan S. Left atrial myxoma presenting with ventricular fibrillation. *J Cardiovasc Med (Hagerstown)*. 2008; 9(3):282-4.

211. Pathology and Genetics of Tumours of the Lung, Pleura, Thymus and Heart. In World Health Organization Classification of Tumours. International Agency for Research on Cancer (IARC). page 250-288, Edited by William D. Travis, Elizabeth Brambilla, H. Konrad Müller-Hermelink, Curtis C. Harris WHO Press, Lyon 2004.
212. Grebenc ML, Rosado-de-Christenson ML, Green CE, Burke AP, Galvin JR. Cardiac myxoma: imaging features in 83 patients. *Radiographics*. 2002; 22(3):673-89.
213. Davis GD, Kincaid OW, Hallermann FJ. Roentgen aspects of cardiac tumors. *Semin Roentgenol* 1969; 4:384-394.
214. Van Cleemput J, Daenen W, De Geest H. Coronary angiography in cardiac myxomas: findings in 19 consecutive cases and review of the literature. *Cathet Cardiovasc Diagn*. 1993; 29(3):217-20.
215. Fueredi GA, Knechtges TE, Czarnecki DJ. Coronary angiography in atrial myxoma: findings in nine cases. *AJR Am J Roentgenol*. 1989; 152(4):737-8.
216. Effert S, Domanig E. Diagnostik intraaurikularer Tumoren und großer Thromben mit dem Ultraschall-Echoverfahren. *Dtsch Med Wochenschr* 1959; 84:6-8.
217. Peters PJ, Reinhardt S. The echocardiographic evaluation of intracardiac masses: a review. *J Am Soc Echocardiogr* 2006; 19:230-240.
218. Araoz PA, Mulvagh SL, Tazelaar HD, Julsrud PR, Breen JF. CT and MR imaging of benign primary cardiac neoplasms with echocardiographic correlation. *Radiographics*. 2000; 20(5):1303-19.
219. Obeid AI, Marvasti M, Parker F, Rosenbergt J. Comparison of transthoracic and transesophageal echocardiography in diagnosis of left atrial myxoma. *Am J Cardiol* 1989; 63:1006-1008.
220. Reeder GS, Khandheria BK, Seward JB, Tajik AJ. Transesophageal echocardiography and cardiac masses. *Mayo Clin Proc*. 1991; 66(11):1101-9.
221. Matsumura M, Takamoto S, Kyo S, Yokote Y, Omoto R. Advantages of transesophageal color Doppler echocardiography in the diagnosis and surgical treatment of cardiac masses. *J Cardiol*. 1990; 20(3):701-14.
222. Vincelj J, Sutlic Z, Biocina B, Nikić N, Lajtman Z. Diagnostic accuracy of transesophageal echocardiography for detection of atrial masses. *Acta Med Croatica*. 2001; 55(1):47-51.

223. Vincelj J, Sokol I, Biotčić S, Sutlić Z, Biocina B, Rudez I. Significance of transesophageal echocardiography in the diagnosis of atrial tumor. *Med Arh.* 2005; 59(4):235-7.
224. Abramowitz R, Majdan JF, Plzak LF, Berger BC. Two-dimensional echocardiographic diagnosis of separate myxomas of both the left atrium and left ventricle. *Am J Cardiol.* 1984; 15;53(2):379-80.
225. Dittman H, Voelker W, Karsch KR, Seipel L. Bilateral atrial myxomas detected by transesophageal two-dimensional echocardiography. *Am Heart J* 1989; 118:172-173.
226. Perry LS, King JF, Zeff HJ, Manley JC, Gross CM, Wann LS. Two-dimensional echocardiography in the diagnosis of left atrial myxoma. *Br Heart J.* 1981; 45(6):667-71.
227. Rahilly GT Jr, Nanda NC. Two-dimensional echocardiographic identification of tumor hemorrhages in atrial myxomas. *Am Heart J* 1981; 101. 237-239.
228. Ohshima H, kawashima E, Ogawa Y, Tobise K, Onodera S. Determination of the inner structure of a right atrial myxoma by transesophageal echocardiography. *Eur Heart J* 1993; 14. 132-134.
229. Thier W, Schlüter M, Krebber HJ, Polonius MJ, Klöppel G, Becker K, Hanrath P. Cystis in left atrial myxomas identified by transesophageal cross-sectional echocardiography. *Am J Cardiol.* 1983; 51(10):1793-5.
230. Ibanez B, Marcos-Alberca P, Rey M, de Rabago R, Orejas M, Renedo G, Farre J. Multicavitated left atrial myxoma mimicking a hydatid cyst. *Eur J Echocardiogr.* 2005; 6(3):231-3.
231. Samadarshi TE, Mahan EF III, Nanda NC, Guthrie FW Jr, Bernstein IJ, Kirklin JW. Transesophageal echocardiographic diagnosis of multicentric left ventricular myxomas mimicking a left atrial tumor. *J Thorac Cardiovasc Surg* 1992; 103:471-474.
232. Mansencal N, Revault-d'Allonnes L, Pelage JP, Farcot JC, Lacombe P, Dubourg O. Usefulness of contrast echocardiography for assessment of intracardiac masses. *Arch Cardiovasc Dis.* 2009; 102(3):177-83.
233. Uenishi EK, Caldas MA, Saroute AN, Tsutsui JM, Piotto GH, Falcão SN, Mathias W Jr. Contrast echocardiography for the evaluation of tumors and thrombi. *Arq Bras Cardiol.* 2008; 91(5):e48-52.
234. Umeda Y, Matsuno Y, Imaizumi M, Mori Y, Iwata H, Takiya H. Right atrial myxoma with tumor vascularity originated from the left and right coronary arteries. *Int J Cardiol.* 2009; 24; 131(3):e137-9.

235. Erdil N, Ates S, Cetin L, Demirkilic U, Sener E, Tatar H. Frequency of left atrial myxoma with concomitant coronary artery disease. *Surg Today*. 2003; 33(5):328-31.
236. Tiraboschi R, Terzi A, Merlo M, Procopio A. Left atrial myxoma. Clinical and surgical features in 26 surgically treated cases. *Ital Heart J Suppl*. 2000; 1(6):797-802.
237. Shimono T, Makino S, Kanamori Y, Kinoshita T, Yada I. Left atrial myxomas: using gross anatomic tumor types to determine clinical features and coronary angiographic findings. *Chest* 1995; 107:674-679.
238. Marshall WH, Steiner RM, Wexler L. 'Tumor vascularity' in left atrial myxoma demonstrated by selective coronary arteriography. *Radiology* 1969; 93:815-16.
239. Fueredi GA, Knechtges TE, Czarnecki DJ. Coronary angiography in atrial myxoma: findings in nine cases. *AJR* 1989; 152:737-38.
240. Gross BH, Glazer GM, Francis IR. CT of intracardiac and intrapericardial masses. *AJR Am J Roentgenol* 1983; 140: 903-907.
241. Lund JT, Ehman RL, Julsrud PR, Sinak LJ, Tajik AJ. Cardiac masses. Assesment by MR imaging. *AJR AM J Roentgenol* 1989; 152:469-473.
242. Syed IS, Feng D, Harris SR, Martinez MW, Misselt AJ, Breen JF, Miller DV, Araoz PA. MR imaging of cardiac masses. *Magn Reson Imaging Clin N Am*. 2008; 16(2):137-64, vii.
243. Restrepo CS, Largoza A, Lemos DF, Diethelm L, Koshy P, Castillo P, Gomez R, Moncada R, Pandit M. CT and MR imaging findings of benign cardiac tumors. *Curr Probl Diagn Radiol*. 2005; 34(1):12-21.
244. Grizzard JD, Ang GB. Magnetic resonance imaging of pericardial disease and cardiac masses. *Magn Reson Imaging Clin N Am*. 2007; 15(4):579-607.
245. Masui T, Takahashi M, Miura K, Naito M, Tawarahara K. Cardiac myxoma: identification of tumoral hemorrhage and calcification on MR images. *AJR Am J Roentgenol* 1995; 164:850-852.
246. de Roos A, Weijers E, van Duinen S, van der Wall EE. Calcified right atrial myxoma demonstrated by magnetic resonance imaging. *Chest*. 1989; 95(2):478-9.

247. Matsuoka H, Hamada M, Honda T, Kawakami H, Abe M, Shigematsu Y, Sumimoto T, Hiwada K. Morphologic and histologic characterization of cardiac myxomas by magnetic resonance imaging. *Angiology*. 1996; 47:693-698.
248. Kim EY, Choe YH, Sung K, Park SW, Kim JH, Ko YH. Multidetector CT and MR imaging of cardiac tumors. *Korean J Radiol*. 2009; 10(2):164-75.
249. Kalra MK, Abbara S. Imaging cardiac tumors. *Cancer Treat Res*. 2008; 143:177-196
250. Tatli S, Lipton MJ. CT for intracardiac thrombi and tumors. *Int J Cardiovasc Imaging*. 2005; 21(1):115-31.
251. Scheffel H, Baumüller S, Stolzmann P, Leschka S, Plass A, Alkadhi H, Schertler T. Atrial myxomas and thrombi: comparison of imaging features on CT. *AJR Am J Roentgenol*. 2009; 192(3):639-45.
252. Tsuchiya F, Kohno A, Saitoh R, Shigeta A. CT findings of atrial myxoma. *Radiology* 1984; 151:139-143.
253. Meng Q, Lai H, Lima J, Tong W, Qian Y, Lai S). Echocardiographic and pathologic characteristics of primary cardiac tumors: a study of 149 cases. *Int J Cardiol* 2002; 84:69-75.
254. Hasegawa T, Nakagawa S, Chino M, Kunihiro T, Ui S, Kimura M. Primary cardiac sarcoma mimicking benign myxoma: a case report. *J Cardiol*. 2002; 39(6):321-325.
255. Malyshev M, Safuanov A, Gladyshev I, Trushyna V, Abramovskaya L, Malyshev A. Primary left atrial leiomyosarcoma: literature review and lessons of a case. *Asian Cardiovasc Thorac Ann*. 2006; 14(5):435-440.
256. Nzayinambaho K, Noel H, Brohet C, Cosyns J, Reding R, Sonnet J, Chalant C. Primary cardiac liposarcoma simulating a left atrial myxoma. *Thorac Cardiovasc Surg*. 1985; 33(3):193-195.
257. Schnabel R, Koniordos P, Mohr-Kahaly S, Meyer J, Köhler HH, Khaw AV. Primary adenocarcinoma of the left atrium mimicking benign myxoma. *Z Kardiol*. 2003; 92(3):254-259.
258. Lund O, Hansen OK, Ardest S, Baandrup U. Primary malignant pericardial mesothelioma mimicking left atrial myxoma. Case report. *Scand J Thorac Cardiovasc Surg*. 1987; 21(3):273-275.
259. Kim JT, Baek WK, Kim KH, Yoon YH, Kim DH, Lim HK. A primary cardiac sarcoma preoperatively presented as a benign left atrial myxoma. *Yonsei Med J*. 2003; 44(3):530-533.

260. Templin C, Ghadri JR, Wilkens L, Niehaus M. Difficult differential diagnosis of a right atrial intracardiac mass. *Int J Cardiol.* 2008; 125(1):e19-20.
261. Rodrigues AG, Tardif JC, Petitclerc R, Mercier LA, Paquet E, Leung TK, Delorme F. Angiosarcomas of the interatrial septum mimicking atrial myxomas. *J Am Soc Echocardiogr.* 1996; 9(2):209-12.
262. Mich RJ, Gillam LD, Weyman AE. Osteogenic sarcomas mimicking left atrial myxoma: clinical and two-dimensional echocardiographic features. *J Am Coll Cardiol* 1985; 6:1422-1427.
263. Filsoufi F, Chikwe J, Castillo JG, Sanz J. Multimodal imaging characterization of intracardiac thrombus and myxoma. *Ann Thorac Surg.* 2008; 85(6):2162; author reply 2162-2163.
264. Erentuğ V, Bozbuğa N, Erdoğan HB, Mataraci I, Akinci E. A right atrial thrombus mimicking cardiac tumor after atrial septal defect closure operation. *Anadolu Kardiyol Derg.* 2003; 3(3):288.
265. Dhawan S, Tak T. Left atrial mass: thrombus mimicking myxoma. *Echocardiography.* 2004; 21(7):621-623.
266. Villalpando-Mendoza E, Pérez-Pérez FM, Cortés-Flores AO, Velázquez-Ramírez GA, Fuentes-Orozco C, González-Ojeda A. Frequency of heart tumors and their histopathological correlation. *Cir Cir.* 2006; 74(3):183-187.
267. Lie JT. Petrified cardiac myxoma masquerading as organized atrial mural thrombus. *Arch Pathol Lab Med.* 1989; 113(7):742-5.
268. Chen MA, Ahlgrim AA, Allen CT. Location, location, location: a left atrial mass. *J Am Soc Echocardiogr.* 2009; 22(5):541.e3-4.
269. Neuman Y, Tolstrup K, Blanche C, Luthringer D, Kobal S, Miyamoto T, Luo H, Siegel RJ. Pseudomyxoma originating from the interatrial septum in a heart transplant patient. *J Am Soc Echocardiogr.* 2005; 18(7):e1.
270. Calé R, Andrade MJ, Lima S, Reis C, Ribeiros R, Ferreira MM, Gouveia R, Silva JA. Giant left atrial mass: thrombus mimicking myxoma. *Rev Port Cardiol.* 2008; 27(9):1191-4.
271. Lazarides DP. Atrial myxomas. *J Cardiovasc Surg* 1985;26:364.

272. Deshpand A, Venugopal P, Kumar A, Chopra P. Phenotypic characterisation of cellular components of cardiac myxoma: a light microscope and immunohistochemistry study. *Hum Pathol* 1996; 27:1056-1059.
273. Lama RM, Hawkins ET, Roszka J. Cardiac myxoma: histochemical and ultrastructural localization of glycosaminoglycans and proteoglycans. *Ultrastruct Pathol* 1984, 6:69-81.
274. Pucci A, Gagliardotto P, Zanini C, Pansini S, di Summa M, Mollo F. Histopathologic and clinical characterization of cardiac myxoma: review of 53 cases from a single institution. *Am Heart J*. 2000; 140(1):134-138.
275. Fisher ER, Hellstrom HR. Evidence in support of the neoplastic nature of cardiac myxoma. *Am Heart J* 1960; 60:630-640.
276. Fine G, Morales A, Horn RC Jr. Cardiac myxoma: A morphological and histogenetic appraisal. *Cancer* 1968; 22:1156-1162.
277. Ferrans VJ, Robert WC. Structural features of cardiac myxomas: Histology, histochemistry, and electron microscopy. *Hum Pathol* 1973; 4:111-146
278. Jiménez Heffernan JA, Salas C, Tejerina E, Viquer JM. Gamna-Gandy bodies from cardiac myxoma on intraoperative cytology. *Cytopathology*. 2010; 21(3):203-5.
279. Watanabe M, Takazawa K, Wada A, Hirano A, Yamaguchi H, Hosoda Y, Katayama H. Cardiac myxoma with Gamna-Gandy bodies: case report with MR imaging. *J Thorac Imaging*. 1994; 9(3):185-187.
280. Trotter SE, Shore DF, Olsen EG. Gamna-Gandy nodules in a cardiac myxoma. *Histopathology*. 1990; 17(3):270-272.
281. Actis Dato GM, De Benedictis M, Actis Dato A Jr, Ricci A, Sommariva L, De Paulis R. Long-term follow-up of cardiac myxomas (7-31 years). *J Cardiovasc Surg* 1993; 34(2):141-3.
282. Chitwood WR. Cardiac neoplasms: Current diagnosis, pathology, and therapy. *J Card Surg* 1988; 3:119-154.
283. D'Alfonso A, Catania S, Pierri MD, Mattucci SL, Rescigno G, Munch C, Staine J, Jacobone G, Piccoli GP. Atrial myxoma: a 25-year single-institutional follow up study. *J Cardiovasc Med (Hagerstown)* 2008; 9: 178-181.

284. Scrofani R, Carro C, Villa L, Botta M, Antona C. Cardiac myxoma: surgical results and 15-year follow up. *Ital Heart J Suppl* 2002; 3:753-758.
285. Bakaen FG, Reardon MJ, Coselli JS, Miller CC, Howell JF, Lawrie GM, Espada R, Ramchandi MK, Noon GP, Weilbaecher DG, DeBakey ME. Surgical outcome in 85 patients with primary cardiac tumors. *Am J Surg* 2003; 186:641-647.
286. Lad VS, Jain J, Agarwala S, Sinha VK, Khandekar JV, Agrawal NB, Khandeparkar JM, Patwardhan A. Right atrial trans-septal approach for left atrial myxomas – nine-year experience. *Heart Lung Circ* 2006; 15:38-43.
287. Hellemans J, Mortier G, De Paepe A, Speleman F, Vandesompele J. qBase relative quantification framework and software for management and automated analysis of real-time quantitative PCR data. *Genome Biol.* 2007; 8(2): R19.
288. Prigent SA, Lemoine NR. The type I (EGFR related) family of growth factor receptors and their ligands. *Prog Growth Factor Res* 1992; 4: 1–24.
289. Holbro T, Hynes NE. ErbB receptors: directing key signaling networks throughout life. *Annu Rev Pharmacol Toxicol.* 2004;44:195-217.
290. Casalini P, Iorio MV, Galmozzi E, Ménard S. Role of HER receptors family in development and differentiation. *J Cell Physiol.* 2004; 200(3):343-50.
291. Hynes NE, Lane HA. ERBB receptors and cancer: the complexity of targeted inhibitors. *Nat Rev Cancer.* 2005; 5(5):341-54.
292. Hynes NE, MacDonald G. ErbB receptors and signaling pathways in cancer. *Curr Opin Cell Biol.* 2009;21(2):177-84.
293. Gullick WJ. Prevalence of aberrant expression of the epidermal growth factor receptor in human cancers. *Br Med Bull* 1991; 47: 87–98.
294. Roskoski R Jr. The ErbB/HER family of protein-tyrosine kinases and cancer. *Pharmacol Res.* 2014;79:34-74.
295. Arteaga CL, Engelman JA. ERBB receptors: from oncogene discovery to basic science to mechanism-based cancer therapeutics. *Cancer Cell.* 2014;25(3):282-303.

296. Lemmens K, Doggen K, De Keulenaer GW. Role of neuregulin-1/ErbB signaling in cardiovascular physiology and disease: implications for therapy of heart failure. *Circulation*. 2007;116(8):954-60.
297. Geng Z, Wang J, Pan L, Li M, Zhang J, Cai X, Chu M. Microarray Analysis of Differential Gene Expression Profile Between Human Fetal and Adult Heart. *Pediatr Cardiol*. 2017;38(4):700-706.
298. Icli B, Bharti A, Pentassuglia L, Peng X, Sawyer DB. ErbB4 localization to cardiac myocyte nuclei, and its role in myocyte DNA damage response. *Biochem Biophys Res Commun*. 2012;418(1):116-21.
299. Rajagopalan V, Zucker IH, Jones JA, Carlson M, Ma YJ. Cardiac ErbB-1/ErbB-2 mutant expression in young adult mice leads to cardiac dysfunction. *Am J Physiol Heart Circ Physiol*. 2008;295(2):H543-54.
300. Negro A, Brar BK, Lee KF. Essential roles of Her2/erbB2 in cardiac development and function. *Recent Prog Horm Res*. 2004;59:1-12.
301. Iwamoto R, Mekada E. ErbB and HB-EGF signaling in heart development and function. *Cell Struct Funct*. 2006;31(1):1-14.
302. Sanchez-Soria P, Camenisch TD. ErbB signaling in cardiac development and disease. *Semin Cell Dev Biol*. 2010;21(9):929-35.
303. Fuchs IB, Landt S, Bueler H, Kuehl U, Coupland S, Kleine-Tebbe A, Lichtenegger W, Schaller G. Analysis of HER2 and HER4 in human myocardium to clarify the cardiotoxicity of trastuzumab (Herceptin). *Breast Cancer Res Treat*. 2003; 82(1):23-8.
304. Sundaresan S, Roberts PE, King KL, Sliwkowski MX, Mather JP. Biological response to ErbB ligands in nontransformed cell lines correlates with a specific pattern of receptor expression. *Endocrinology*. 1998; 139(12):4756-64.
305. Icli B, Bharti A, Pentassuglia L, Peng X, Sawyer DB. ErbB4 localization to cardiac myocyte nuclei, and its role in myocyte DNA damage response. *Biochem Biophys Res Commun*. 2012; 418(1):116-21.
306. Rohrbach S, Niemann B, Silber RE, Holtz J. Neuregulin receptors erbB2 and erbB4 in failing human myocardium - depressed expression and attenuated activation. *Basic Res Cardiol*. 2005; 100(3):240-9.

307. Uray IP, Connelly JH, Thomazy V, Shipley GL, Vaughn WK, Frazier OH, Taegtmeier H, Davies PJ: Left ventricular unloading alters receptor tyrosine kinase expression in the failing human heart. *J Heart Lung Transplant* 2002; 21: 771–782.
308. Doggen K, Ray L, Mathieu M, Mc Entee K, Lemmens K, De Keulenaer GW. Ventricular ErbB2/ErbB4 activation and downstream signaling in pacing-induced heart failure. *J Mol Cell Cardiol.* 2009; 46(1):33-8.
309. D'Uva G, Aharonov A, Lauriola M, Kain D, Yahalom-Ronen Y, Carvalho S, Weisinger K, Bassat E, Rajchman D, Yifa O, Lysenko M, Konfino T, Hegesh J, Brenner O, Neeman M, Yarden Y, Leor J, Sarig R, Harvey RP, Tzahor E. ERBB2 triggers mammalian heart regeneration by promoting cardiomyocyte dedifferentiation and proliferation. *Nat Cell Biol.* 2015; 17(5):627-38.
310. D'Uva G, Tzahor E. The key roles of ERBB2 in cardiac regeneration. *Cell Cycle.* 2015; 14(15):2383-4.
311. Campreciós G, Lorita J, Pardina E, Peinado-Onsurbe J, Soley M, Ramírez I. Expression, localization, and regulation of the neuregulin receptor ErbB3 in mouse heart. *J Cell Physiol.* 2011; 226(2):450-5.
312. Galindo CL, Kirabo A, Gupte M, Ryzhov S, B Sawyer DB. Neuregulin-1 β Induces ErbB3-dependent Proliferation and Survival of Normal Human Cardiac Ventricular Fibroblasts. *The FASEB Journal* 2017; 31 (1)1. Supp 470.2
313. Kirabo A, Ryzhov S, Gupte M, Sengsayadeth S, Gumina RJ, Sawyer DB, Galindo CL. Neuregulin-1 β induces proliferation, survival and paracrine signaling in normal human cardiac ventricular fibroblasts. *J Mol Cell Cardiol.* 2017; 105:59-69.
314. Huo Y, Zhao Q, Wang C, Zhao F, Du Y, Sun W. The involvement of myocyte enhancer factor 2D in regulating tumor biology of cardiac myxoma. *Tumour Biol.* 2016; 37(4):5405-11.

12. ŽIVOTOPIS

Rođen sam 21.12.1991. u Banja Luci, Bosna i Hercegovina. Osnovnu školu, kao i XV. gimnaziju završio sam u Zagrebu s odličnim uspjehom. Medicinski fakultet u Zagrebu upisao sam akademske godine 2011./2012. i završio 2016./2017. Tijekom studija bio sam demonstrator na Katedri za biologiju, patofiziologiju, pedijatriju i internističku propedeutiku.

Od druge godine fakulteta uključen sam u znanstveno-istraživački rad na Zavodu za biologiju, laboratorij za epigenetiku pod mentorstvom docenta Frane Paića. Kao student suradnik imao sam prilike biti koautorom znanstvenih radova na stručnim kongresima. Tematika radova je vezana za genetiku i epigenetiku patologije srca: *RANK/RANKL/OPG gene polymorphisms and aortic valve stenosis—preliminary data*, *Bioinformatic reanalysis of gene expression microarray data reveals a number of previously unrecognized lncRNAs implicated in the pathogenesis of aortic stenosis*, i humanu reprodukciju: *Association of the Asn680Ser Follicle-stimulating hormone receptor polymorphism with ovarian response in Albanian women undergoing IVF/ICSI procedure*. Koautor sam na stručnim znanstvenim radovima u procesu objave pod mentorstvom docenta Paića: *Association of serotonin transporter gene polymorphisms with Crohn's disease (CD) in Croatian CD patients and control population* i *Epigenome alterations in aortic valve stenosis*.

Tijekom četvrte, pete i šeste godine sudjelovao sam u sklopu demonstrature iz patofiziologije na studentskim demonstratorskim predavanjima s temama *Tumorske matične stanice*, *Mehanizmi i krivulje pozitivnih učinaka alkohola* i *Uloga H₂S u etiopatogenezi upale i fibroze*.

Trenutačno živim u Zagrebu, rekreativno treniram powerlifting u slobodno vrijeme i proučavam fiziologiju i biomehaniku fizičkog treninga.