



SVEUČILIŠTE U ZAGREBU
STOMATOLOŠKI FAKULTET

Mateja Suk

**USPOREDBA ROTACIJSKE I RECIPROČNE
TEHNIKE U UKLANJANJU MATERIJALA
ZA PUNJENJE IZ KORIJENSKIH KANALA**

Diplomski rad

Zagreb, 2017.

Rad je ostvaren na Zavodu za endodonciju i restaurativnu stomatologiju Stomatološkog fakulteta Sveučilišta u Zagrebu u suradnji sa Zavodom za materijale Fakulteta strojarstva i brodogradnje Sveučilišta u Zagrebu.

Mentor rada: doc. dr. sc. Ivona Bago, Zavod za endodonciju i restaurativnu stomatologiju Stomatološkog fakulteta Sveučilišta u Zagrebu.

Lektor hrvatskog jezika: Iva Popovački Kramarić, prof. hrvatskog i engleskog jezika i književnosti.

Lektor engleskog jezika: Iva Popovački Kramarić, prof. hrvatskog i engleskog jezika i književnosti.

Sastav Povjerenstva za obranu diplomskog rada:

1. _____
2. _____
3. _____

Datum obrane rada: _____

Rad sadrži:

32 stranice

1 tablicu

9 slika

CD

Osim ako nije drukčije navedeno, sve ilustracije (tablice, slike i dr.) u radu su izvorni doprinos autora diplomskog rada. Autor je odgovoran za pribavljanje dopuštenja za korištenje ilustracija koje nisu njegov izvorni doprinos, kao i za sve eventualne posljedice koje mogu nastati zbog nedopuštenog preuzimanja ilustracija, odnosno propusta u navođenju njihovog podrijetla.

Zahvala

Zahvaljujem mentorici, doc. dr. sc. Ivoni Bago, na uloženom vremenu, prijateljskom odnosu i savjetima prilikom izrade ovog diplomskog rada. Pokazala mi je da je sve moguće uz dovoljno truda i volje te je prava inspiracija i uzor.

Zahvaljujem doc. dr. sc. Marku Katiću, višem asistentu sa Zavoda za kvalitetu Fakulteta strojarstva i brodogradnje Sveučilišta u Zagrebu, na uloženom vremenu i pomoći pri micro-CT analizi.

Zahvaljujem prijateljima i članovima obitelji na podršci i strpljenju.

Najveća hvala mojim roditeljima na vjeri i požrtvovnosti te što su dali sve od sebe da mi omogućе kvalitetno školovanje.

Usporedba rotacijske i recipročne tehnike u uklanjanju materijala za punjenje iz korijenskog kanala

Sažetak

Svrha ovog *ex vivo* istraživanja bila je ispitati i usporediti učinkovitost rotacijske (ProTaper Universal Retreatment) i dvije recipročne tehnike (Reciproc i Reciproc Blue) instrumentacije u uklanjanju materijala za punjenje temeljenog na epoksi smoli iz korijenskog kanala.

U istraživanju je korišteno 30 humanih izvađenih jednokorijenskih zuba. Nakon instrumentacije ProTaper Next tehnikom instrumentacije (Dentsply, Ballaigues, Švicarska), kanali su napunjeni gutaperka štapićima i punilom temeljenim na epoksi smoli (AH Plus, Dentsply DeTrey, Konstanz, Njemačka) tehnikom hladne lateralne kondenzacije. Nakon sedam dana, uzorci su nasumično raspoređeni u tri eksperimentalne skupine ($n = 10$) ovisno o tehnici revizije. Skupina 1. ProTaper Universal rotacijska tehnika revizije (Dentsply, Ballaigues, Švicarska); skupina 2. Reciproc recipročna tehnika instrumentacije (VDW, München, Njemačka); skupina 3. Reciproc Blue recipročna tehnika instrumentacije (VDW, München, Njemačka). Svi uzorci su snimani mikro-kompjuteriziranim tomografskim (mikro-CT) uređajem nakon punjenja korijenskog kanala te nakon rotacijske i recipročne revizije. U analizi između ispitivanih skupina i tehnika revizije koristio se Kruskal-Wallis test uz dodatni Box i Whisker plot test.

Rezultati su pokazali značajno smanjenje količine punila u svim skupinama nakon sve tri tehnike revizije ($p < 0,05$). Reciproc tehnika revizije je učinkovitija u uklanjanju punila u usporedbi s ProTaper Universal i Reciproc Blue tehnikom ($p < 0,001$, $p = 0,07$), između kojih nije bilo značajne razlike ($p = 0,085$).

Reciproc tehnika revizije je bila najučinkovitija u uklanjanju materijala za punjenje iz korijenskog kanala, a nije bilo razlike između ProTaper Universal i Reciproc Blue tehnike revizije.

Ključne riječi: revizija; ProTaper; Reciproc; Reciproc Blue; mikro-CT

Comparison of Rotary and Reciprocating Instrumentation Techniques in the Removal of Filling Material from Root Canals

Summary

The aim of this *ex vivo* study was to evaluate and compare the efficacy of the rotary system (ProTaper Universal Retreatment) and two reciprocating systems (Reciproc and Reciproc Blue) in the removal of root canal filling material from the root canals.

Thirty human, extracted, single-rooted teeth were instrumented using the Pro-Taper Next (Dentsply, Baillaigues, Switzerland) technique and filled with guttapercha and epoxy-resin based sealer (AH Plus, Dentsply DeTrey, Konstanz, Germany) using cold lateral condensation technique. After seven days, the specimens were randomly divided into three groups (n = 10) according to the retreatment system used. Group 1. Rotary ProTaper Universal technique; Group 2. Reciprocating Reciproc technique; Group 3. Reciprocating Reciproc Blue technique. All specimens were scanned in a micro-computed tomographic (micro-CT) device after root canal filling and after the retreatment with rotary and reciprocating instruments. Results were statistically analyzed with Kruskal-Wallis test and additional Box and Whisker plot test.

Results showed statistically significant ($p < 0.05$) reduction of the filling material in all three groups. Retreatment with the Reciproc system was the most effective in the removal of the filling material in comparison with the ProTaper Universal and Reciproc Blue ($p < 0.001$, $p = 0.07$), that were equally effective ($p = 0.085$).

The Reciproc reciprocating system was the most effective in the removal of filling material, while there was no significant difference between the ProTaper Universal retreatment system and The Reciproc Blue system.

Keywords: retreatment; ProTaper; Reciproc; Reciproc Blue; micro-CT

SADRŽAJ

1. Uvod	1
1.1. Svrha istraživanja	2
1.1.1. Hipoteza	4
2. Materijali i postupci	5
2.1. Priprema uzoraka za istraživanje	6
2.2. Punjenje korijenskih kanala	8
2.3. Revizija korijenskih kanala	9
2.4. Mikro-ct analiza	13
2.5. Statistička obrada podataka	16
3. Rezultati	17
4. Rasprava	20
5. Zaključak	23
6. Literatura	25
7. Životopis	30

Popis skraćenica

NaOCl – natrijev hipoklorit

EDTA – etilediaminotetraoctena kiselina

SEM – pregledna elektronska mikroskopija (eng. *scanning electronic microscopy*)

Mikro-CT – mikro kompjuterizirana tomografija (eng. *micro-computed tomography*)

1. UVOD

1.1. Svrha istraživanja

Najčešći razlozi neuspjeha endodontskog liječenja zuba su nedovoljno čišćenje i dezinfekcija korijenskih kanala, neadekvatno punjenje kanala (nenapunjeni kanali, prepunjenje ili potpunjenje kanala) i nekvalitetna ili nepravovremena koronarna restauracija zuba (1-4). Revizija je postupak otvaranja endodontski liječenog zuba i uklanjanja materijala za punjenje (cement i gutaperka) iz korijenskog kanala s ciljem ponovne instrumentacije i dezinfekcije kanalnog sustava zuba kako bi se ostvarili uvjeti za cijeljenje periapikalnog procesa (5).

Za uklanjanje punila iz korijenskog kanala, koriste se ručne, rotacijske, recipročne i ultrazvučne tehnike instrumentacije (6-8). Učinkovitost rotacijskih tehnika revizije ispitivana je u više radova (9-12). U nekim istraživanjima, otkrivena je superiornost strojnih tehnika revizije naspram ručnih tehnika u uklanjanju punila iz ravnih i zakrivljenih kanala (10, 11, 13), dok u drugim radovima nije dokazana značajna razlika između strojnih i ručnih tehnika revizije (9, 14-17). Međutim, sva dosadašnja istraživanja su suglasna u činjenici da, neovisno o tehnici revizije, materijal za punjenje često zaostaje u korijenskom kanalu (18-20), što može ograničiti djelovanje iriganta u korijenskom kanalu i spriječiti uklanjanje zaostalog nekrotičnog tkiva i mikroorganizama unutar materijala (21). Također, ostaci materijala na stijenkama kanala nakon revizije mogu negativno utjecati na svezu pojedinih punila na površinu dentina (22).

Recipročna Reciproc tehnika instrumentacije (VDW, München, Njemačka) razvijena je i predstavljena početkom 2011. godine. Sastoji se od tri instrumenta: R25 (crveni, 25/0,08), R40 (crni 40/0,06), R50 (žuti, 50/0,05) i pripadajućeg motora (VDW Silver ili Gold Reciproc, VDW GmbH, München, Njemačka). Učinkovitost revizije Reciproc sistemom analizirana je u prijašnjim istraživanjima (23-28) u kojima su rezultati usporedbe s rotacijskom tehnikom kontradiktorni. U radovima Zuolo i sur. (23) i Bernardes i sur. (25) dokazano je uspješnije uklanjanje punila na bazi epoksi smole i cinkovog oksida recipročnim instrumentima u usporedbi s rotacijskim i ručnim instrumentima. U drugim istraživanjima nije pronađena značajna razlika između recipročnih i rotacijskih tehnika revizije (26-28). Međutim, Rödiger i sur. u svojem radu opisuju tri perforacije korijena D1 ProTaper Universal instrumentom i po jedan lom instrumenta kod Protaper Universala i Reciproc tehnike revizije (3). S druge strane, Capar i sur. (29) objavili su da ProTaper Universal instrumenti za reviziju postižu bolje rezultate u klasičnoj rotaciji u usporedbi s tzv. recipročnim adaptiranim

pokretom (600° CW, 0° CCW do 370° CW / 50° CCW). Iz toga možemo zaključiti da uspješnost instrumenta više ovisi o konstrukciji, nego o CW ili CCW pokretu.

Reciproc Blue (VDW, München, Njemačka) instrumenti su predstavnici nove generacije recipročnih instrumenata kod koje su instrumenti nakon oblikovanja podvrgnuti visokim temperaturama čime je ostvarena veća fleksibilnost instrumenta i veća otpornost na zamor (30). Konstrukcija i način rada je isti kao kod Reciproc sistema. Prema uputama proizvođača, Reciproc Blue instrumenti se mogu koristiti za reviziju korijenskih kanala. Iako nema razlike u učinkovitosti rezanja dentina između Reciproc i Reciproc Blue tehnike instrumentacije (30), prema mojim saznanjima još nije objavljen rad o učinkovitosti revizije tih dviju tehnika.

Svrha ovog ex vivo istraživanja bila je ispitati i usporediti učinkovitost rotacijske Pro Taper Universal i recipročnih Reciproc i Reciproc Blue tehnika instrumentacije korijenskih kanala u uklanjanju materijala za punjenje kanala temeljenog na epoksi smoli.

1.1.1. Hipoteza

Nulta hipoteza:

Nema razlike između rotacijskih i recipročnih tehnika u uklanjanju materijala za punjenje temeljenog na epoksi smoli iz korijenskih kanala.

Radna hipoteza:

Postoji razlika između rotacijskih i recipročnih tehnika u uklanjanju materijala za punjenje temeljenog na epoksi smoli iz korijenskih kanala.

2. MATERIJALI I POSTUPCI

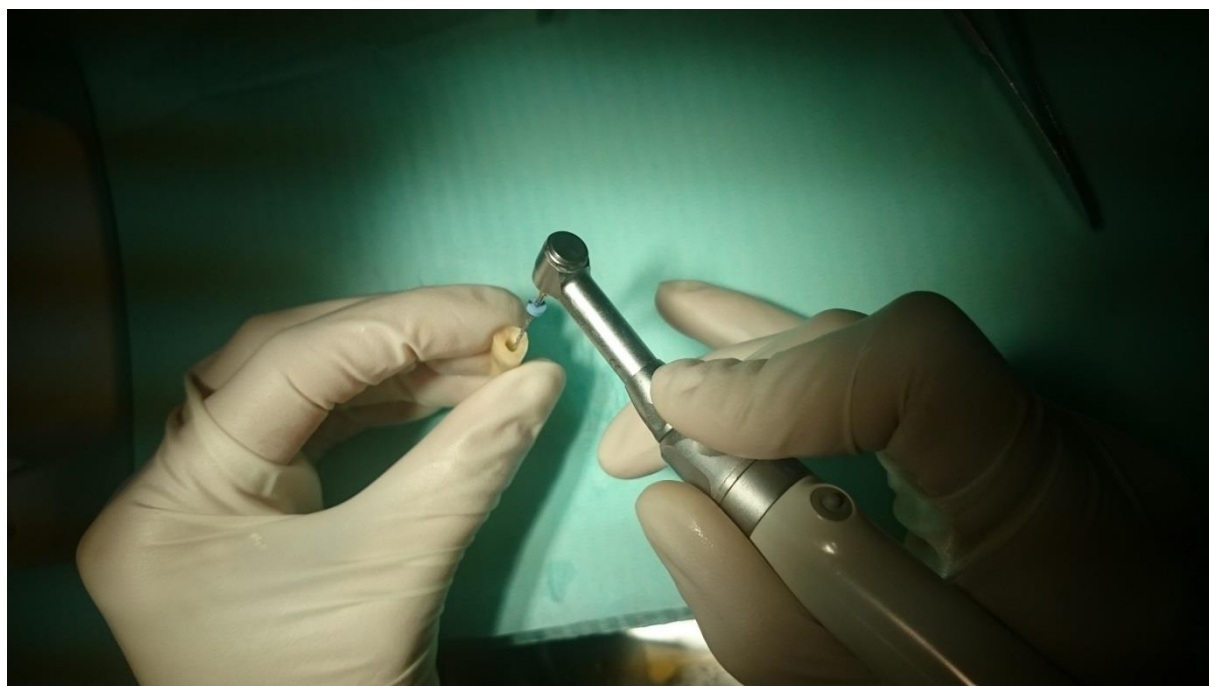2.1. Priprema uzoraka za istraživanje

Etičko povjerenstvo Stomatološkog fakulteta Sveučilišta u Zagrebu odobrilo je provođenje istraživanja pod rednim brojem 05-PA-26-11/2016.

U istraživanju je korišteno 30 trajnih jednokorijenskih mandibularnih i maksilarnih ljudskih zubi (drugi incizivi i premolari) izvađenih zbog parodontnih ili ortodontskih razloga. Svi zubi su imali potpuno razvijen korijen bez znakova eksterne resorpcije, karijesa korijena i bez prethodnog endodontskog liječenja. Zubi su, nakon vađenja, pohranjeni u 0,5 postotnu otopinu kloramina. Meko tkivo parodontnog ligamenta i kamenac na površini korijenova odstranjeni su ručnim kiretama (ASA Dental, Bozzano, Brazil).

Zubi su trepanirani dijamantnim fisurnim svrdlom br. 016 (Komet, Rock Hill, SC, SAD) montiranim na turbinu uz vodeno hlađenje. Kruna zuba je djelomično odrezana dijamantnim fisurnim svrdlom br. 016 (Komet, Rock Hill, SC, SAD) uz vodeno hlađenje kako bi se postigla radna duljina (RD) od 15 mm. Radna duljina je određena proširivačem veličine #10 ili #15 (Dentsply/Maillefer, Ballaigues, Švicarska). Zubi kroz čije korijenske kanale se nije moglo proći proširivačem #8 te preširoki korijenski kanali kroz koje se moglo slobodno proći proširivačem #20 nisu uključeni u istraživanje.

Korijenski kanali su instrumentirani sekvencom strojne ProTaper Next tehnike instrumentacije (Maillefer, Ballaigues, Švicarska) (Slika 1.). Brzina rotacije bila je 300 okretaja u minuti. Korijenski kanali su instrumentirani ProTaper Next instrumentima do instrumenta X3 (*master apical file*, MAF) prema protokolu proizvođača. Između svakog instrumenta, korijenski kanali su isprani s 1 ml 2,5 %-tnog NaOCl-a (pripremljeno na Zavodu za restaurativnu stomatologiju i endodonciju Stomatološkog fakulteta Sveučilišta u Zagrebu, Republika Hrvatska) pomoću 30G igle (BD, Microlance, Becton Dickinson, Madrid, Španjolska) i šprice od 5 ml. Koronarni rezervoar za unos irigansa napravljen je Gates Gliden svrdlom veličine 5 (VDW, München, Njemačka) uz vodeno hlađenje (31). Zaostatni sloj je uklonjen ispiranjem s 1 ml 15 %-tne otopine etilendiaminotetraoctene kiseline (Calsinase, Lege artis, Dettenhausen, Njemačka) tijekom 3 min, 1 ml 2,5 %-tnog NaOCl-a i 1 ml fiziološke otopine (Zavod za transfuzijsku medicinu, Zagreb, Republika Hrvatska) pomoću 30G igle i šprice od 2 ml (31). Korijenski kanali su osušeni sterilnim F3 papirnatim štapićima (ProTaper Universal, Maillefer, Ballaigues, Švicarska).



Slika 1. Instrumentacija korijenskih kanala ProTaper Next tehnikom instrumentacije

2.2. Punjenje korijenskih kanala

Uzorci su punjeni gutaperka štapićima i AH Plus punilom (Dentsply DeTrey, Konstanz, Njemačka) tehnikom hladne lateralne kondenzacije. AH Plus punilo (Slika 2.) je dvokomponentno punilo (dvije paste) koje se sastoji od epoksi smole, cirkonijevog oksida, kalcijevog tungstata, dibenzil amina. Nakon miješanja dviju pasta, materijal je u korijenski kanal unesen „master point“ gutaperkom veličine 30 (X3, ProTaper Next, Maillefer, Ballaigues, Švicarska), koja je postavljena do radne duljine. Za lateralnu kondenzaciju korišten je ručni proširivač br. 25 (Anataeos, München, Njemačka) te dodatni gutaperka štapići veličine #25 (DiaDent, Seoul, Koreja), koji su prije unošenja u korijenski kanal obloženi punilom. Pristupni kaviteti svih uzoraka zatvoreni su materijalom za privremeno punjenje (Caviton, GC, Tokio, Japan) i uzorci su pohranjeni u inkubatoru na 100 % vlage na 37 °C, tijekom sedam dana.



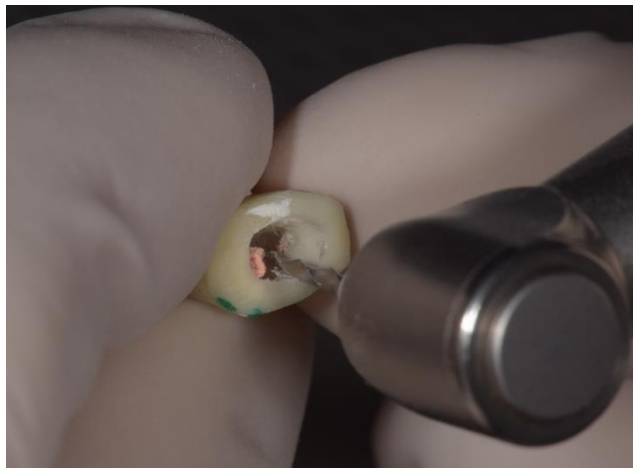
Slika 2. Punilo na bazi epoksi smole AH Plus i pripremljeni uzorci

2.3. Revizija korijenskih kanala

Uzorci su nasumično podijeljeni u tri skupine, ovisno o tehnici revizije (n = 10).

I. skupina: Rotacijska ProTaper Universal tehnika instrumentacije


Napunjeni korijenski kanali su revidirani strojnom rotacijskom tehnikom ProTaper Universal (Dentsply, Baillaigues, Švicarska) (instrumenti D1, D2, D3) prema protokolu proizvođača (Slika 3.) (25). Brzina rotacije bila je 300 okretaja u minuti i tork 2 N/cm^2 . Instrument D1 je korišten za uklanjanje punila iz cervikalnog dijela korijenskog kanala, a instrumenti D2 i D3 za uklanjanje punila iz srednje i apikalne trećine kanala. Nakon toga, korijenski kanali su obrađeni instrumentima X3 (veličina 30/0,09) i X4 (veličina 40/0,06) do pune radne duljine (25). Kako bi se standardizirao postupak revizije, svaki instrument je korišten za reviziju i instrumentaciju tri korijenska kanala, a svaki instrument je u pojedinom korijenskom kanalu korišten pet puta. Tijekom instrumentacije nije korišteno otapalo (25).



Slika 3. Revizija rotacijskom tehnikom ProTaper Universal

II. skupina: Reciproc tehnika instrumentacije

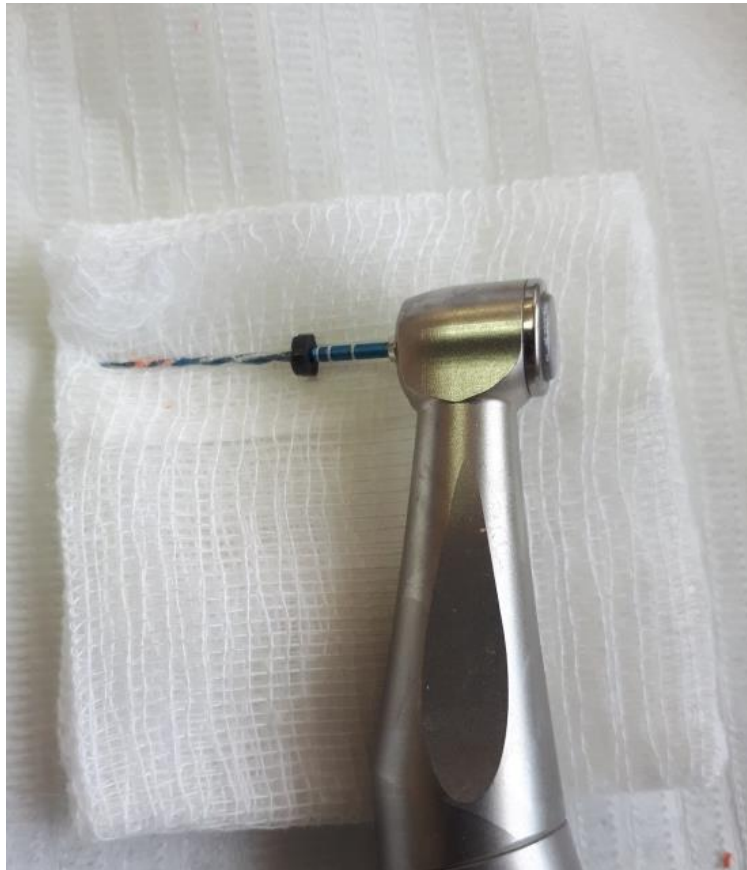Kanali su instrumentirani strojnim recipročnim R40 Reciproc instrumentom (40/0,06) (VDW, München, Njemačka) (Slika 4.) montiranim na VDW Gold motoru (VDW, München, Njemačka). Instrument je u kanalu korišten pokretima „unutra-van“ s veličinom amplitude od otprilike 3 mm i laganim pritiskom prema apikalno. Nakon tri amplitude, instrument je izvađen iz kanala i očišćen sterilnom gazom te kanal ispran 2,5 %-tnim NaOCl-om. Protokol je ponavljan dok nije postignuta radna duljina. Kako bi se standardizirao postupak revizije, svaki instrument je korišten za reviziju i instrumentaciju dva kanala.



Slika 4. R40 Reciproc instrument

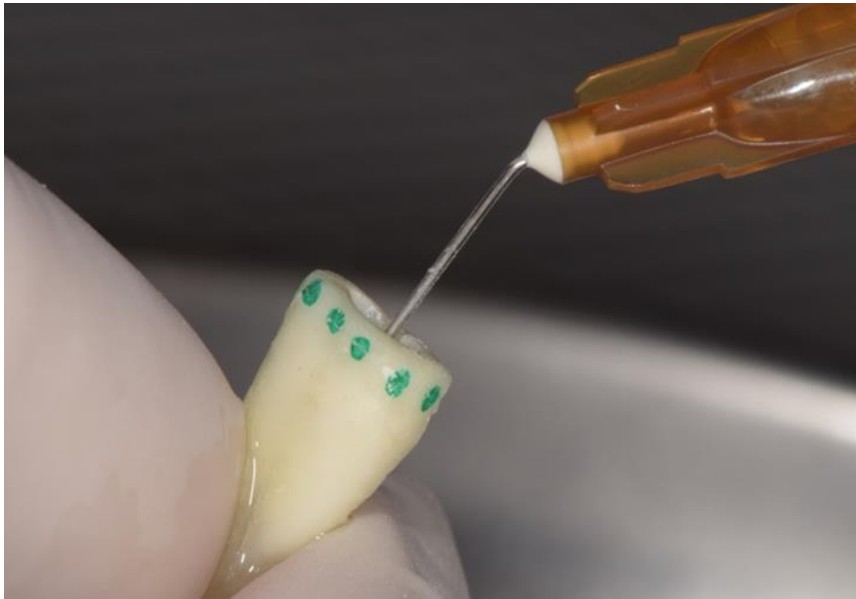
III. skupina: Reciproc Blue tehnika instrumentacije

Kanali su instrumentirani recipročnim R40 ReciprocBlue instrumentom (40/0,06) (VDW, München, Njemačka) montiranim na VDW Gold motoru. Korištena je ista tehnika instrumentacije kao u skupini II (Slika 5.).



Slika 5. Reciproc Blue R40 instrument

Nakon instrumentacije, korijenski kanali su završno isprani s 1 ml 2,5 %-tnog NaOCl-a iglom i špricom (Slika 6.). Nakon toga, u kanal je unesena 15 %-tna etilendiaminotetraoctena kiselina (EDTA) i ostavljena u kanalu 3 min, nakon čega su kanali isprani 1 ml 2,5 %-tnim NaOCl-om te osušeni sterilnim papirnatim štapićima (25).




Slika 6. Završno ispiranje korijenskih kanala

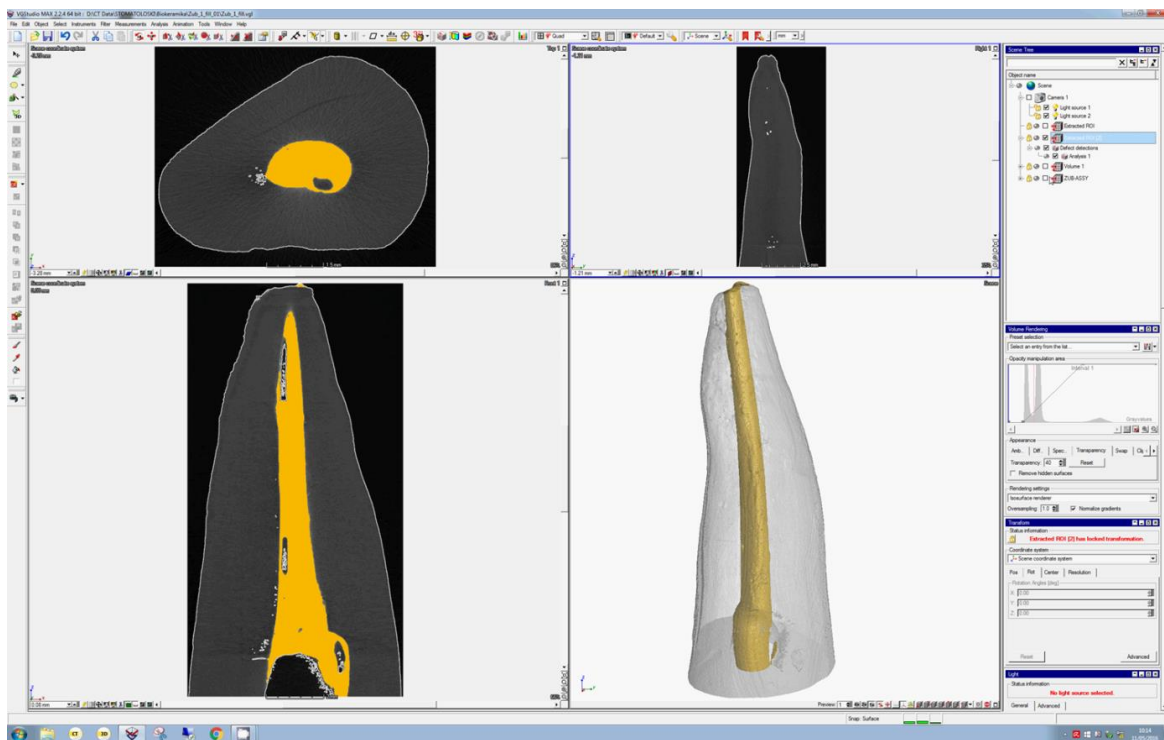
2.4. Mikro-CT analiza

Volumen materijala u korijenskom kanalu izmjeren je nakon punjenja korijenskog kanala i nakon revizije (Slika 7.).

Mjerenje je provedeno mikro-CT uređajem (NIKON XT H 225) u Nacionalnom laboratoriju za duljinu Fakulteta strojarstva i brodogradnje u Zagrebu (Slika 8.). Karakteristike uređaja su: volframov izvor dimenzija 0,7 μm i 14 bitni digitalni detektor dimenzija 400 mm x 300 mm s veličinom piksela od 127 μm . Uzorci su mjereni pri 80 kV i 60 μA s ekspozicijom u trajanju 1 sekunde, pri čemu je prikupljeno 1600 projekcija. Geometrijsko povećanje iznosilo je ≈ 100 puta što rezultira strukturnom rezolucijom vokselu u iznosu od 1,2 μm . Svi su uzorci mjereni na istoj poziciji unutar mjernog volumena CT uređaja te s istim radiografskim parametrima. Dimenzija vokselu je umjerena odvojenim skeniranjem umjerenog etalona s dvije sfere, čime je ostvarena mjeriteljska sljedivost za konkretne uzorke. Rekonstrukcija mjernog volumena, kao i naknadna obrada podataka, na jednak su način učinjene na svim uzorcima: smanjenje utjecaja apsorpcije zračenja primjenom Hanning filtera, smanjenje šuma primjenom medijan filtera, nakon čega su pronađene površine uzorka (granica zrak-uzorak) primjenom adaptivnog, lokalno promjenjivog algoritma. Rezultati su iskazani postotno, kao udio volumena punila u osnovnom materijalu (zubu).



Slika 7. Mikro-CT projekcija uzorka nakon punjenja i nakon revizije



Slika 8. Mjerenje mikro-CT uređajem

2.5. Statistička obrada podataka

U analizi između ispitivanih skupina i tehnika revizije koristio se Kruskal-Wallisov test uz dodatni Box i Whisker Plot test. Sve P vrijednosti manje od 0,05 su smatrane značajnima. U statističkoj analizi koristila se programska podrška IBM SPSS Statistics verzija 23.0 (www.spss.com).

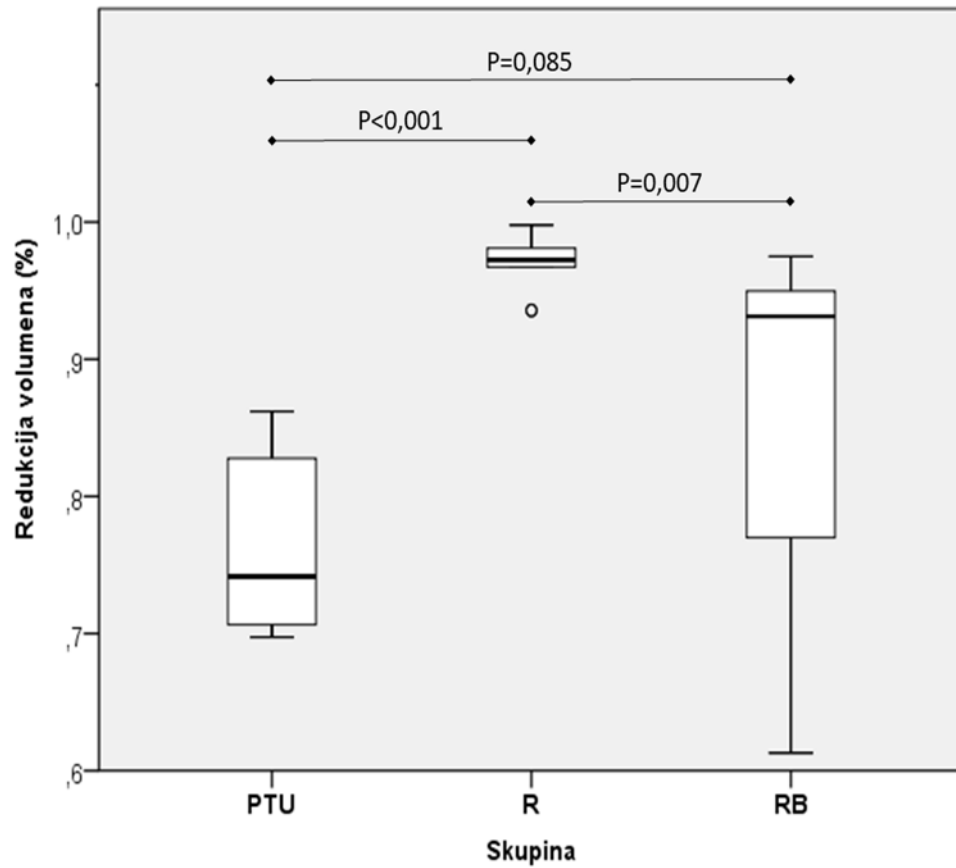
3. REZULTATI

Tablica 1. prikazuje smanjenje volumena punila (u %) nakon ProTaper Universal, Reciproc i Reciproc Blue revizije. Dokazano je značajno smanjenje punila nakon sve tri tehnike revizije ($p < 0,001$).

Revizija Reciproc instrumentom je bila najuspješnija u uklanjanju punila u usporedbi s ProTaper Universal i Reciproc Blue ($p < 0,001$, $p = 0,07$), između kojih nije bilo značajne razlike ($p = 0,085$) (Slika 9.).

Tablica 1. Smanjenje volumena punila (izražen u %) nakon ProTaper Universal (PTU), Reciproc (R), Reciproc Blue (RB) tehnike revizije.

Skupina	N	Mean	SD	Minimum	Maximum	Percentiles			
						25th	50th (Median)	75th	
Redukcija volumena (%)	PTU	10	76,17%	6,28%	69,74%	86,19%	70,27%	74,16%	83,00%
	R	10	96,82%	2,07%	93,56%	99,78%	95,14%	97,24%	98,20%
	RB	10	84,74%	13,16%	61,29%	97,50%	74,08%	93,13%	95,57%



Slika 9. Stupanj smanjenja volumena punila nakon ProTaper Universal (PTU), Reciproc (R) i Reciproc Blue (RB) tehnike revizije

4. RASPRAVA

Najčešći razlozi perzistentnog periapikalnog procesa su zaostalo nekrotično tkivo i bakterijski biofilm u korijenskom kanalu (32). Uspjeh revizije je značajno manji od primarnog endodontskog liječenja i ovisi o potpunom uklanjanju materijala za punjenje iz korijenskog kanala (21) kako bi se ponovno instrumentirala i očistila inficirana područja kanalnog sustava zuba.

Prijašnja istraživanja su pokazala da, neovisno o primijenjenoj tehnici revizije, materijal za punjenje često zaostaje u korijenskom kanalu (3, 23, 25, 33). To je dokazano i u ovom istraživanju, u kojem ni jedna tehnika revizije nije uspjela potpuno ukloniti materijal za punjenje. Rezultati ovog rada pokazali su da je Reciproc tehnika revizije najuspješnija u uklanjanju AH Plus punila i gutaperka štapića iz korijenskog kanala, dok između skupina ProTaper Universal i Reciproc Blue nema značajne razlike. Slične rezultate objavili su Bernardes i sur. (25) koji su otkrili veću učinkovitost Reciproc sistema u reviziji kanala u usporedbi s Protaper Universal tehnikom. Zuolo i sur. (23) zaključili su da su Reciproc instrumenti R50 uspješniji od rotacijskih Mtwo R instrumenata u uklanjanju materijala za punjenje iz korijenskog kanala. Suprotno, rezultati istraživanja Rios i sur. (28) nisu pokazali značajnu razliku između revizije ProTaper Universal i Reciproc instrumentima. Crozeta i sur. (26) u svom su radu uspoređivali rotacijske ProTaper Universal i recipročne WaveOne i Reciproc instrumente u uklanjanju gutaperke i AH Plus punila. Iako je najmanje materijala za punjenje zaostalo u skupini recipročnih instrumenata, nije pronađena značajna razlika između sistema. Superiorni rezultati dobiveni u skupini Reciproc tehnike revizije bi mogli biti zbog konstrukcije instrumenta: njegovoj duploj oštrici i presjeku u obliku slova „S“ koji su povezani s većom reznom učinkovitošću. Također, recipročni pokret i veća pojavnost kontaktnog područja između instrumenta i materijala za punjenje pridonose uklanjanju materijala (34).

Uspješnost ProTaper Universal instrumenata u reviziji dokazana je u prijašnjim radovima (35, 36). Gu i sur. (35.) su uspoređivali ProTaper Universal rehniku revizije s ručnim Hedström i K-flex instrumentima u uklanjanju gutaperke i AH Plus punila, uz uporabu kloroforma kao otapala. Chandrasekar i sur. (36.) uspoređivali su ProTaper Universal tehniku revizije s rotacijskim RaCe i ručnim Hedström i K-flex instrumentima u uklanjanju gutaperke i cinkovog oksidnog punila. U oba istraživanja ProTaper Universal je bio značajno uspješniji u uklanjanju materijala za punjenje. Autori oba istraživanja zaključili su da je ProTaper Universal uspješniji zbog konstrukcije instrumenta: njegovih oštrica i različitih koniciteta koji omogućuju izlazak materijala za punjenje kroz otvor kanala.

Dosadašnja literatura je oskudna što se tiče uporabe Reciproc Blue instrumenta u reviziji. Prema uputama proizvođača, prilikom revizije preporuča se uporaba otapala. Kako u ovom istraživanju nije korišteno otapalo prilikom revizije, to može biti razlog zašto je skupina Reciproc Blue bila manje uspješna (30).

Mikro-kompjuterizirana tomografija (mikro-CT) je neinvazivna radiografska slikovna metoda koja koristeći algoritme omogućava trodimenzionalnu rekonstrukciju snimanog predmeta te analizu kvantitativnih podataka. Mikro-CT umjesto dvodimenzionalnih elemenata, piksela (slikovni elementi), sadrži voksele (volumni elementi) koji opisuju trodimenzionalnost dobivene slike (37). U prijašnjim istraživanjima se količina zaostale gutaperke analizirala svjetlosnom mikroskopijom, vizualnom inspekcijom, preglednom elektronskom mikroskopijom (SEM, eng. *scanning electronic microscopy*) (38, 39, 40). Premda je to najjednostavniji i najdostupniji način provjere, nije dovoljno precizan jer nam daje dvodimenzionalnu sliku trodimenzionalne strukture (3D). Zbog toga je u ovom istraživanju korištena micro-CT tehnologija jer koristi algoritme koji omogućavaju 3D rekonstrukciju punjenog zuba te matematički točne izračune volumena preostalog materijala (3, 18, 25). Međutim, mikro-CT je ograničen jer nema mogućnost analizirati količinu zaostatnog sloja i debrisu u dentinskim tubulusima. Prijašnja istraživanja su nadoknadila taj nedostatak dodatnom uporabom SEM-a (25, 41).

5. ZAKLJUČAK

U okvirima ovog istraživanja, zaključujem da je revizija Reciproc instrumentom bila najuspješnija u uklanjanju punila u usporedbi s ProTaper Universal i Reciproc Blue, između kojih nije bilo značajne razlike.

6. LITERATURA

1. Hulsmann M, Stotz S. Efficacy, cleaning ability and safety of different devices for gutta-percha removal in root canal retreatment. *Int Endod J.* 1997;30:227-33.
2. Silva EJ, Orłowski NB, Herrera DR, Machado R, Krebs RL, Coutinho-Filho T de S. Effectiveness of rotatory and reciprocating movements in root canal filling material removal. *Braz Oral Res.* 2015;29:1-6.
3. Rödiger T, Reicherts P, Konietschke F, Dullin C, Hahn W, Hulsmann M. Efficacy of reciprocating and rotary NiTi instruments for retreatment of curved root canals assessed by micro-CT. *Int Endod J.* 2014;47:942-8.
4. Zamin C, Silva-Sousa YT, Souza-Gabriel AE, Messias DF, Sousa-Neto MD. Fracture susceptibility of endodontically treated teeth. *Dent Traumatol.* 2012;28:282-6.
5. Haapsalo M, Shen Y, Ricucci D. Reasons for persistent and emerging post treatment endodontic disease. *Endodontic Topics.* 2008;18:31-50.
6. Imura N, Zuolo ML, Ferreira MO, Novo NF. Effectiveness of the Canal Finder and hand instrumentation in removal of gutta-percha root fillings during root canal. *Int Endod J.* 1996;29:382-6.
7. Takahashi CM, Cunha RS, de Martin AS. In vitro evaluation of the effectiveness of ProTaper universal rotary retreatment system for gutta-percha removal with or without a solvent. *J Endod.* 2009;35:1580-3.
8. Bramante CM, Fidelis NS, Assumpcao TS. Heat release, time required, and cleaning ability of Mtwo R and ProTaper universal retreatment systems in the removal of filling material. *J Endod.* 2010;36:1870-3.
9. Rödiger T, Kupis J, Konietschke F, Dullin C, Drebenstedt S, Hülsmann M. Comparison of hand and rotary instrumentation for removing gutta-percha from previously treated curved root canals: a micro-computed tomography study. *Int Endod J.* 2013;47:173-82.
10. Rödiger T, Hausdörfer T, Konietschke F, et al. Efficacy of D-RaCe and ProTaper Universal Retreatment NiTi instruments and hand files in removing gutta-percha from curved root canals – a micro-computed tomography study. *Int Endod J.* 2012;54:580-9.
11. Karamifar K, Mehrasa N, Pardis P, Ali Saghiri M. Cleanliness of Canal Walls following Gutta-Percha Removal with Hand Files, RaCe and RaCe plus XP-Endo Finisher Instruments: A Photographic in Vitro Analysis. *Iran Endod J.* 2017;12:242-7.
12. Rached-Júnior FA, Sousa-Neto MD, Bruniera JF, Duarte MA, Silva-Sousa YT. Confocal microscopy assessment of filling material remaining on root canal walls after retreatment. *Int Endod J.* 2014;47:264-70.

13. Valois CR, Navarro M, Ramos AA, de Castro AJ, Gahyva SM. Effectiveness of the ProFile.04 Taper Series 29 files in removal of gutta-percha root fillings during curved root canal retreatment. *Braz Dent J.* 2001;12:95-9.
14. Aydin B, Köse T, Caliskan MK. Effectiveness of HERO 642 versus Hedstrom files for removing gutta-percha fillings in curved root canals: an ex vivo study. *Int Endod J.* 2009;42:1050-6.
15. Ferreira JJ, Rhodes JS, Ford TR. The efficacy of guttapercha removal using ProFiles. *Int Endod J.* 2001;34:267-74.
16. Gergi R, Sabbagh C. Effectiveness of two nickeltitanium rotary instruments and a hand file for removing gutta-percha in severely curved root canals during retreatment: an ex vivo study. *Int Endod J.* 2007;40:532-7.
17. Preetam CS, Chandrashekhar M, Gunaranjan T, Kumar SK, Miskeen Sahib SA, Kumar MS. A comparative evaluation of two rotary Ni-Ti instruments in the removal of gutta-percha during retreatment. *J Int Soc Prev Community Dent.* 2016;6:S131-6.
18. de Siqueira Zuolo A, Zuolo ML, de Silveira Bueno CE, Chu R, Cunha RS. Evaluation of the efficacy of TRUShape and Reciproc file systems in the removal of root filling material: an ex vivo micro-computed tomographic study. *J Endod.* 2016;42:315-9.
19. Hess D, Solomon E, Spears R, i sur. Retreatability of a bioceramic root canal sealing material. *J Endod.* 2011;37:1547-9.
20. Prasanna N, Grotra D, Sharma S. Retreatability of 2 Mineral Trioxide Aggregate –based root canal sealers: a cone beam computed tomography analysis. *J Endod.* 2013;39:893-6.
21. Ng YL, Mann V, Gulabivala K. Outcome of secondary root canal treatment: a systematic review of the literature. *Int Endod J.* 2008;41:1026-46.
22. Rached-Junior FJ, Sousa-Neto MD, Souza-Gabriel AE, Duarte MA, Silva-Sousa YT. Impact of remaining zinc oxide-eugenol-based sealer on the bond strength of a resinous sealer to dentine after root canal retreatment. *Int Endod J.* 2014;47:463-9.
23. Zuolo AS, Mello JE Jr., Cunha RS, Zuolo ML, Bueno CE. Efficacy od reciprocating and rotary techniques for removing filling material during root canal retreatment. *Int Endod J.* 2013;46:947-53.
24. Fruchi LDC, Ordinola-Zapata R, Cavenago BC, i sur. Efficacy of reciprocating instruments for the removing filling material in curved canals obturated with a single-cone technique. A micro-computed tomography analysis. *J Endod.* 2014;40:1000-4.

25. Bernardes RA, Duarte MA, Vivian RR, i sur. Comparison of three retreatment techniques with ultrasonic activation in flattened canals using micro-computed tomography and scanning electron microscopy. *Int Endod J.* 2016;49:890-7.
26. Monquilhott Crozeta B, Silva-Sousa YT, Leoni GB, i sur. Micro-computed tomography study of filling material removal from oval-shaped canals by using rotary, reciprocating, and adaptative motion systems. *J Endod.* 2016;42:793-7.
27. Akbulut MB, Akman M, Terlemez A, Magat G, Sener S, Shetty H. Efficacy of Twisted File Adaptive, Reciproc and ProTaper Universal Retreatment instruments for root-canal-filling removal: A cone-beam computed tomography study. *Dent Mater J.* 2016;35:126-31.
28. Rios Mde A, Villela AM, Cunha RS, Velasco RC, De Martin AS, Kato AS, Bueno CE. Efficacy of 2 reciprocating systems compared with a rotary retreatment system for gutta-percha removal. *J Endod.* 2014;40:543-6.
29. Capar D, Arslan H, Ertas H, Gök T, Saygili G. Effectiveness of Protaper Universal retreatment instruments used with rotary or reciprocating adaptive motion in removal of root canal filling material. *Int Endod J.* 2015;48:79-83.
30. Reciproc Blue brochure. Available from: <https://www.vdw-dental.com/en/products/detail/reciprocr-blue-instruments/>. Accessed May 20, 2017.
31. Balić M, Lucić R, Mehadžić K, i sur. The efficacy of photon-initiated photoacoustic streaming and sonic-activated irrigation combined with QMiX solution or sodium hypochlorite against intracanal *E. faecalis* biofilm. *Lasers Med Sci.* 2016;31:335-42.
32. Stabholz A, Friedman S. Endodontic retreatment-case selection and technique. Part 2: Treatment planning for retreatment. *J Endod.* 1988;14:607-14.
33. Assmann E, Scarparo RK, Böttcher DE, i sur. Dentin bond strength of two mineral trioxide aggregate-based and one epoxy resin-based sealers. *J Endod.* 2012;38:219-21.
34. Barletta FB, Rahde Nde M, Limongi O, Moura AA, Zanesco C, Mazocatto G. In vitro comparative analysis of 2 mechanical techniques for removing gutta-percha during retreatment. *J Can Dent Assoc.* 2007;73(1):65-7.-34.
35. Gu LS, Ling JQ, Wei X, Huang XY. Efficacy of ProTaper Universal rotary retreatment system for gutta-percha removal from root canals. *Int Endod J.* 2008;41:288-95.
36. Chandrasekar, Ebenezer AV, Kumar M, Sivakumar A. A comparative evaluation of gutta percha removal and extrusion of apical debris by rotary and hand files. *J Clin Diagn Res.* 2014;8:ZC110-4.

37. Versiani MA, Ordinola-Zapata R, Keles A. Middle canals in mandibular first molars: a micro CT study in different populations. *Arch Oral Biol.* 2016;61:130-7.
38. Giuliani V, Cocchetti R, Pagavino G. Efficacy of ProTaper universal retreatment files in removing filling materials during root canal retreatment. *J Endod.* 2008;34:1381-4.
39. Ersev H, Yilmaz B, Dincol M, Daglaroglu R. The efficacy of ProTaper Universal rotary retreatment instrumentation to remove single gutta-percha cones cemented with several endodontic sealers. *Int Endod J.* 2012;45:756-62.
40. Baratto-Filho F, Ferreira EL, Fariniuk LF. Efficiency of the 0.04 taper ProFile during the retreatment of gutta-percha- filled root canals. *Int Endod J.* 2002;35:651-4.
41. Somma F, Cammarota G, Plotino G, Grande NM, Pameijer CH. The effectiveness of manual and mechanical instrumentation for the retreatment of three different root canal filling materials. *J Endod.* 2008;34:466-9.

7. ŽIVOTOPIS

Mateja Suk rođena je u Našicama 15. studenog 1992., gdje je završila osnovnu i srednju školu s prosjekom 5.0. Redovna je studentica Stomatološkog fakulteta u Zagrebu i redovno je završila svaku godinu studija. Akademске godine 2015./2016. osvojila je rektorovu nagradu za individualni znanstveni rad. Istraživanje je predstavila na 4. Internacionalnom endodontskom kongresu u Beču gdje je ušlo u izbor 10 najboljih znanstvenih radova, konačno osvojivši 3. mjesto. Na svečanoj sjednici fakultetskog vijeća 9. veljače 2017. dodijeljena joj je plaketa za međunarodni uspjeh. U svibnju 2017. osvaja drugo mjesto na Svjetskom virtualnom kongresu studenata dentalne medicine za istraživački rad. S aktualnim istraživanjem sudjelovat će na Europskom kongresu endodoncije (Bruxelles, rujna 2017.) u kategoriji originalnog istraživačkog rada. Dvije godine bila je student demonstrator na predmetu Pretklinička mobilna protetika. Piše za časopis „Sonda“. U ljeto 2016. bila je stipendist programa Erasmus+ stručne prakse u Berlinu u privatnoj stomatološkoj ordinaciji Dr. Antje Tothfalvy. U ožujku 2017. sudjelovala je na volonterskom projektu „Dental project-Zanzibar 2017“ organiziranome na Zanzibaru u Tanzaniji. Volontirala je u centru za edukaciju i savjetovanje „Sunce“. Tijekom studija radi preko Student servisa. U slobodno vrijeme bavi se volontiranjem, vožnjom bicikla, trčanjem, čitanjem te uči njemački u školi stranih jezika.

Objavljeni radovi:

1. Suk M, Bago I. Biokeramički materijali u endodonciji. Sonda. 2017;18(33):60-62.
2. Suk M, Bago I. Primjena lasera u restaurativnoj dentalnoj medicini. Sonda. 2017;18(33):67-69.