

**SVEUČILIŠTE U ZAGREBU
MEDICINSKI FAKULTET**

Ines Pitner

**Medikamentozno liječenje mioma
maternice**

DIPLOMSKI RAD



Zagreb, 2016.

**SVEUČILIŠTE U ZAGREBU
MEDICINSKI FAKULTET**

Ines Pitner

**Medikamentozno liječenje mioma
maternice**

DIPLOMSKI RAD



Zagreb, 2016.

Ovaj diplomski rad izrađen je u KBC Zagreb – Klinika za ženske bolesti i porode Medicinskog fakulteta Sveučilišta u Zagrebu, pod vodstvom prof. dr. sc. Marine Šprem Goldštajn, i predan je na ocjenu u akademskoj godini 2015./2016.

Mentor rada: prof.dr.sc. Marina Šprem Goldštajn

Sadržaj

SAŽETAK

SUMMARY

1.UVOD.....	1
2.PATOFIZIOLOGIJA.....	3
3.RIZIČNI ČIMBENICI.....	4
4.KLINIČKA SLIKA.....	6
5.DIJAGNOZA.....	8
6.LIJEČENJE	9
6.1.OPERATIVNO LIJEČENJE.....	9
6.1.1.HISTEREKTOMIJA.....	9
6.1.2.MIOMEKTOMIJA	10
6.1.3.MIOLIZA I KRIOMIOLIZA	11
6.2.MEDIKAMENTOZNO LIJEČENJE	12
6.2.1.HORMONSKA TERAPIJA	12
6.2.2.NSAID.....	19
6.2.3.DANAZOL I GESTRINON.....	19
6.2.4.OSTALI.....	19
6.3.NOVE METODE LIJEČENJA.....	21
6.3.1.EMBOLIZACIJA UTERINE ARTERIJE	21
6.3.2.LAPAROSKOPSKA OKLUZIJA UTERINE ARTERIJE	22
6.3.3.TRANSVAGINALNA OKLUZIJA UTERINE ARTERIJE	22
6.3.4.TERAPIJA MIOMA FOKUSIRAJUĆIM UZV I MR.....	23
7.ZAKLJUČAK	24
8.ZAHVALE	25
9.LITERATURA.....	26
10.ŽIVOTOPIS	34

SAŽETAK

Medikamentozno liječenje mioma maternice

Ines Pitner

Miomi su vrlo česti dobroćudni tumori maternice koji se pri kraju generativne dobi nalaze u oko $\frac{3}{4}$ populacije. Najčešće tegobe koje su prisutne su nenormalno krvarenje iz maternice te tegobe koje dolaze zbog pritiska mioma na okolne strukture. U dijagnostici najčešće se koristi transvaginalna ultrasonografija a po potrebi i transtransabdominalni pristup. Magnetska rezonanca zbog svoje dostupnosti i cijene rjeđe se koristi. Liječenje mioma ovisi o više faktora, a najviše o tegobama kojima su oni uzrok. Operativno liječenje može biti kirurško radikalno, odstranjivanjem maternice ili konzervativnije, odstranjivanjem mioma.

Poštjednije i češće je liječenje lijekovima. Nenormalna krvarenja iz maternice najčešća su posljedica mioma a u njihovom reguliranju koriste se oralna kontraceptivna sredstva, peroralni i parenteralni gestageni, intrauterini ulošci s kontinuiranim otpuštanjem gestagena, nesteroidni antireumatici i antifibrinolitici. Agonisti gonadotropnih hormona smanjuju razinu spolnih hormona u krvi te tako dovode do smanjenja odnosno prestanka krvarenja i do redukcije veličine mioma, što se koristi u preoperativnoj pripremi. Primjena selektivnih modulatora progesteronskih receptora, posebno ulipristalacetata, omogućila je kontrolu krvarenja i dovela do dugotrajnog smanjivanja pa i nestanka mioma. U mnogih pacijentica tako je moguće dugotrajnije odgoditi ili i izbjeći operativni zahvat, što je posebno važno kod žena koje nisu rodile ili je operativno liječenje preopasno. Popratno smanjivanje mioma primjećeno je i kod pacijentica koje su uzimale antifibrotične lijekove, imunoterapiju te statine.

Veličinu mioma i maternice moguće je smanjiti i radiološkom tehnikom embolizacije uterinih arterija, njihovim laparoskopskim zatvaranjem ili prolaznom transvaginalnom okluzijom te MR vođenim fokusirajućim ultrazvučnim zračenjem

Ključne riječi: miomi maternice, liječenje, medikamentozna terapija

SUMMARY

Drug treatment of uterine fibroids

Ines Pitner

Uterine leiomyoma are very common benign tumors that affect $\frac{3}{4}$ women at the end of reproductive age. They typically present with symptoms of abnormal menstrual bleeding or pelvic pain or pressure. Transvaginal or transabdominal ultrasound are the most frequently used methods in diagnosis. Magnetic resonance imaging is used less frequent due to its expense and availability. Leiomyoma management depends on several factors, and present symptoms are decisive. Surgical treatment can be radical, meaning hysterectomy or more conservative, in case of myomectomy.

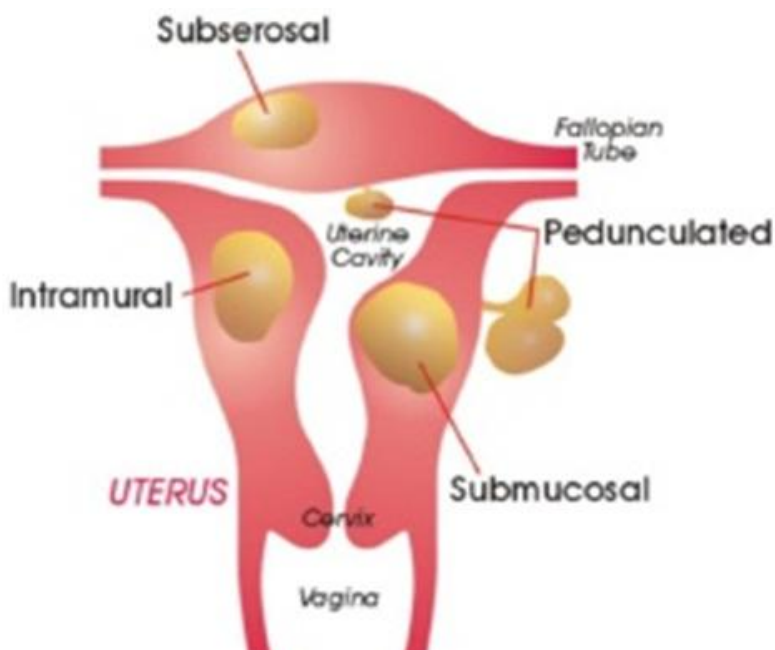
More often medical therapy is used. Combined hormonal contraceptives, oral and parenteral gestagens, intrauterine system with prolonged releasing of gestagen, nonsteroidal antiinflammatory drugs and antifibrinolytic agents are commonly prescribed to regulate abnormal uterine bleeding. Gonadotropin-releasing hormone agonists are used preoperatively. They decrease sex hormones level in blood which causes reduction or cessation of bleeding and shrinkage of leiomyoma. Usage of progesterone receptor modulators, especially ulipristal acetate, enables bleeding control, reduces volume of myomas and occasionally leads to their disappearance. In many patients it is possible to postpone or even avoid surgery. That is important for women who have not given birth or in whom the operation is dangerous. Reduction of myoma was noticed in patients who used antifibrotic agents, immunotherapy or statins.

Uterine artery embolization, laparoscopic permanent or transient transvaginal uterine artery occlusion and MR guided focused ultrasound treatment are another options for shrinkage of myomas and uterine size reduction.

Key words: Uterine myoma, treatment, medical therapy

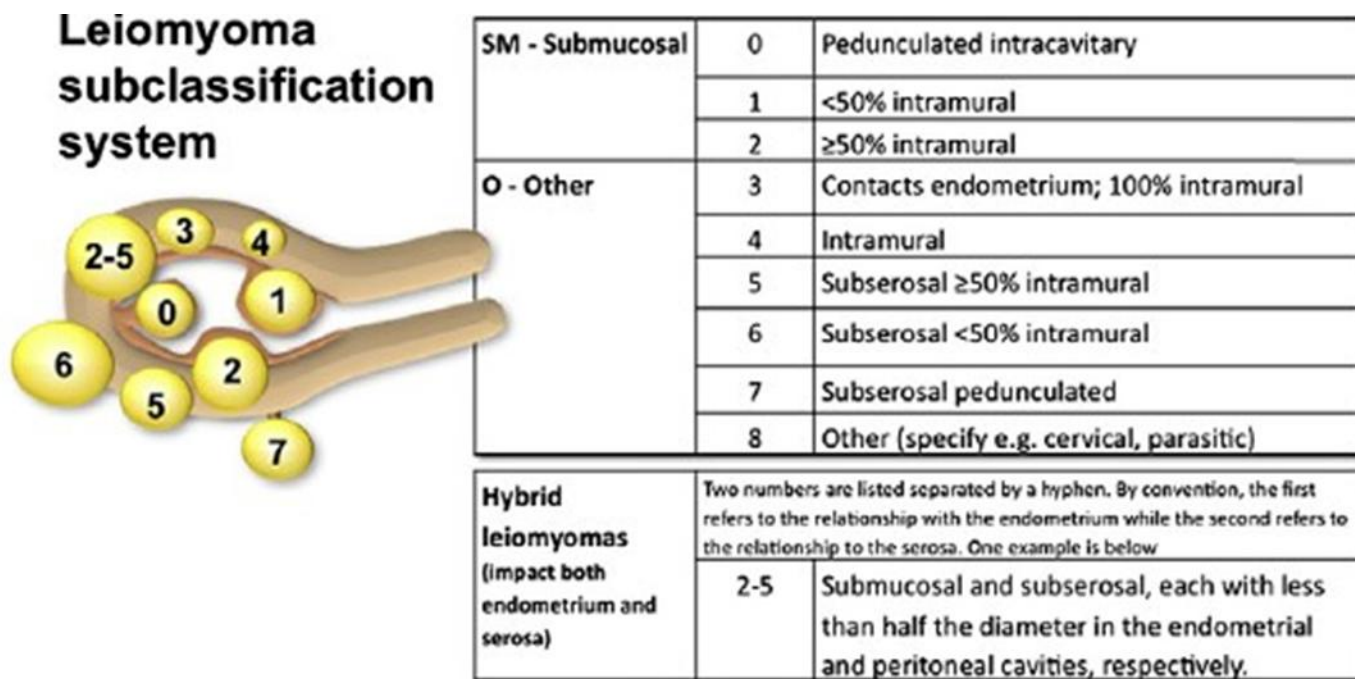
1.UVOD

Miomi (lejomiomi, fibromiomi) su najčešći ginekološki tumori sa prevalencijom od 70-80% kod žena do pedesete godine (Day Baird D et al. 2003a). Ne pojavljuju se prije puberteta, tokom reproduktivne dobi njihova učestalost raste da bi se nakon menopauze počela smanjivati. To su benigni, uglavnom tvrdi, dobro ograničeni, monoklonalni tumori. Građeni su od glatkih mišićnih stanica miometrija i vezivnog tkiva, nemaju pravu kapsulu a od miometrija odvojeni su pseudokapsulom. Središnji dio za razliku od periferije je avaskularan, što može uzrokovati degeneraciju i nekrozu tog dijela mioma. Većinom su mnogostruki a veličina im varira od početnih jedva zamjetnih nekoliko milimetara pa do nekoliko desetaka centimetara. Do nedavno miomi su se dijelili na subserozne, intramuralne, submukozne i pedunkularne.



Slika 1: shematski prikaz mioma. Preuzeto sa <http://www.slideshare.net/deepak15/22leiomyoma-of-the-uterus>

Od 2011.godine koristi se nova podjela pri čemu se uzima u obzir položaj mioma kao i njegov odnos sa materištem i serozom. Pri tome se brojkama točnije opisuju ti odnosi.



Slika 2: FIGO subklasifikacija mioma. Preuzeto sa <http://sogc.org/wp-content/uploads/2015/02/gui318CPG1502ErevB1.pdf>

Subserozni miomi mogu imati široku bazu ili visjeti na peteljci. Intramuralni su najčešći, mogu uzrokovati povećanje uterusa sa posljedičnim simptomima pritiska, a veličinom mogu dovesti do iskrivljenja materišta ili serozne površine uterusa. Submukozni miomi rastu prema materištu i oni su najčešći razlog simptomima povećanog krvarenja i neplodnosti odnosno učestalim pobačajima.

2.PATOFIZIOLOGIJA

Miomi nastaju unutar glatkog mišića miometrija iz jedne neoplastične stanice. Neoplastična transformacija vjerojatno je rezultat somatske mutacije i kompleksne interakcije spolnih hormona i faktora rasta. Citogenetskom analizom dokazane su u polovice mioma mutacije kromosoma kao što su delecija, translokacija, transformacija, a one bi mogle biti odgovorne za različiti odgovor mioma na promotore rasta (Pandis N et al. 1991).

Tendencija mioma da rastu tokom reproduktivne dobi i njihova regresija nakon menopauze ukazuje na ulogu steroidnih hormona u njihovoj patofiziologiji. (Sener AB, Seckin NC 1996). Progesteron i progesteronski receptori povećavaju proliferaciju stanica, pospješuju njihovo preživljenje i stvaranje matriksa, dok estradiol inducira produkciju progesteronskih receptora. Oboje stimuliraju abnormalnu ekspresiju faktora rasta (IGF, EGF) povećavajući njihovo djelovanje. Iako su i progesteron i estrogen važni za rast mioma, neke su studije pokazale da je utjecaj progesterona veći. (Bulun SE 2013)

3.RIZIČNI ČIMBENICI

Postoji više čimbenika rizika koji mogu imati manji ili veći utjecaj na rast i razvoj mioma.

NASLJEDNOST- mnoge studije ukazuju na familijarnu povezanost mioma, te su oni češći kod žena čije su ih majke imale (Eggert SL et al. 2012).

RASA- Kod žena crne rase incidencija mioma je 2 do 3 puta veća nego u žena bijele rase (Baird DD et al. 2003b; Templeman C et al. 2009). Zašto je to tako još se istražuje i ne može se sa sigurnošću pripisati ni jednom poznatom faktoru koji varira među rasom (Marshall LM et al. 1997). Većina bijelkinja razvije simptomatske miome oko svoje tridesete godine, dok se simptomi kod crnkinja javljaju 4-6 godina ranije, a razvoj bolesti moguć je i u dvadesetim godinama života (Huyck KL et al. 2008; Kjerulff KH et al. 1996). Dok se u bijelkinja opazio sporiji rast mioma nakon 35.-te godine, u crnkinja to nije slučaj (Peddada SD et al. 2008). Žene crne rase razvijaju teže simptome, imaju veću maternicu, težu anemiju, podvrgnute su histerektomiji u ranijoj životnoj dobi (Huyck KL et al. 2008; Kjerulff KH et al. 1996) i općenito je stopa histerektomije kod njih veća (38 naspram 16 na 10000) (Wilcox LS et al 1994).

RANIJA MENARHA I PARITET- Menarha prije desete godine života povezana je sa povećanim rizikom nastanka mioma. Rizik razvoja mioma smanjuje se sa brojem rođene djece i žene sa 5 terminskih trudnoća imaju 25% manji rizik on nulipara (Parazzini F, Negri E 1996). Rizik je smanjen i mlađom dobi prve trudnoće a dulji interval između trudnoća prema nekim studijama ga povećavaju (Wise LA et al. 2004a). Postpartalno remodeliranje maternice može imati učinak na nestanak manjih mioma (Baird DD, Dunson DB 2003), a ta hipoteza podržana je studijama u kojima je nađeno da trećina žena u kojih tokom trudnoće identificiran miom, na postpartalnom ultrazvuku on nije nađen (Wise LA et al. 2004a).

HORMONSKA KONTRACEPCIJA- Uporaba malih doza oralnih kontraceptiva nije kontraindicirana kod žena sa miomima i ne uzrokuje njihov rast (Wise LA et al. 2004a; Ross RK et al. 1986) iako postoji poznata hormonska zavisnost mioma. Depo-medroxyprogesteron acetata, dugodjelujućeg progestin kontraceptiva, djeluje protektivno na razvoj mioma (Wise LA et al. 2004a; Venkatachalam S et al. 2004), no prema novijim studijama njegova uporaba u postpartalnom periodu može spriječiti njihovu regresiju (Laughlin Sket al. 2011).

DEBLJINA – Većina istraživanja pokazuje povezanost između mioma i povećanog BMI, ali smatra se da veći utjecaj ima promjena tjelesne mase u odraslo doba (Terry KL et al. 2007). Taj je odnos kompleksan i na njega utječu i drugi faktori (npr.paritet).

PREHRANA, KOFEIN I CIGARETE- Crveno meso konzumirano u velikim količinama povećava rizik, dok ga konzumacija zelenog povrća i voća smanjuje (Chiaffarino F et al. 1999; Wise LA et al. 2011). Alkohol, pogotovo piva, čini se da povećava rizik (Wise LA et al. 2004b), kofein nema učinka, a cigarete smanjuju rizik nastanka mioma za 20-25% (Parazinni et al. 1996).

OSTALI – Prisutnost hipertenzije, njeno dulje trajanje i više razina krvnog tlaka povećavaju rizik (Faerstein E et al. 2001). Prema nekim istraživanjima nađena je povezanost između seksualnog i/ili fizičkog zlostavljanja i razvoja mioma, pogotovo kod žena crne rase (Eggert SL et al. 2012).

4.KLINIČKA SLIKA

Miomi su većinom asimptomatski i ne zahtijevaju liječenje, a otkriju se slučajno tokom bimanualnog ili češće ultrazvučnog pregleda. Kao što je bilo spomenuto u uvodu; oko 80% žena do pedesete godine ima miome (Day Baird D et al. 2003), a u 20-30% njih miomi će se prezentirati nekim od simptoma što može značajno utjecati na kvalitetu života (Baird DD et al. 2003). Simptomi su raznoliki, a ovise o veličini, broju, smještaju i sekundarnim promjenama. Mogu se podijeliti u 3 različite skupine; obilno i/ili produženo menstrualno krvarenje, zdjelična bol i pritisak i neplodnost (Stewart EA 2015).

PRODUŽENO I/ILI OBILNO MENTRUALNO KRVARENJE- Jedan je od najčešćih simptoma i javlja se u oko 30% žena (Lumsden MA, Wallace EM 1998). Najčešće je vezano uz submukozne miome iako uzrok mogu biti i intramuralni. Na jačinu krvarenja prvenstveno utječe anatomsko lokalizacija mioma, dok je veličina od sekundarnog značenja. Može dovesti do popratnih tegoba kao što su anemija zbog manjka željeza, nelagode pacijentice i umor prilikom obavljanja dnevnih aktivnosti. Intermenstrualno ili postmenopauzalno krvarenje nije karakteristika mioma i kod takvih pacijentica potrebna je detaljnija evaluacija problema. Smatra se da mikroskopske i makroskopske abnormalnosti uterine vaskularizacije, poremećaj hemostaze endometrija ili disregulacija angiogenih faktora mogu biti uzrok ovog problema, ali pravi mehanizam stalno se nadopunjuje novim spoznajama (Stewart EA, Nowak RA 1996).

ZDJELIČNA BOL I PRITISAK- Drugi je po učestalosti simptom i posljedica je pritiska miomatozno promijenjene maternice na okolne strukture. Miomi smješteni na prednjoj stijenci ili oni smješteni na stražnjoj s posljedičnim guranjem cijele maternice prema naprijed, mogu pritiskom na mokraćni mjehur uzrokovati učestalo mokrenje i otežano pražnjenje mjehura. Tiha kompresija uretera koja dovodi do hidronefroze

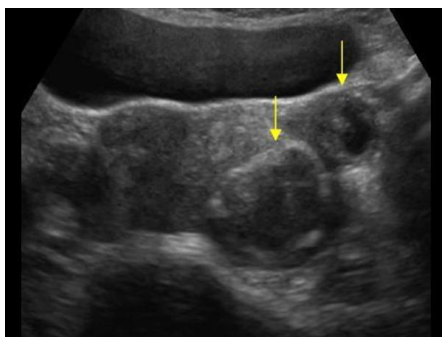
vrlo je rijetka (Bansal T et al. 2009). Pritisak mioma na debelo crijevo može dovesti do konstipacije. Zdjelična bol nastaje kao posljedica sekundarnih promjena kao što su degeneracija, nekroza ili krvarenje u miom. Kod subseroznih mioma na peteljci može doći do strangulacije ili torzije a rezultat je ishemija i bol. Bol može biti praćena blago povišenom tjelesnom temperaturom, uterinom osjetljivošću na palpaciju, povišenom razinom bijelih krvnih stanica ili peritonealnim znakovima. Dismenoreja se češće javlja kod submukozno smještenih mioma na peteljci.

NEPLODNOST- Žene sa submukoznim ili intramuralnim miomima koji uzrokuju distorziju materišta teže zanose, a kad zanesu veća je učestalost pobačaja (Pritts EA et al 2009). Češće se javljaju i komplikacije u trudnoći, porodu i poslije poroda. Veća je učestalost abrupcije placente, zastoja u rastu fetusa, prijevremenog poroda, nepravilnog položaja djeteta pri porodu, više je i carskih rezova te produljenog krvarenja nakon poroda.

5. DIJAGNOZA

Vjerojatna dijagnoza bazira se na anamnestičkim podacima o krvarenju ili drugim tegobama i bimanualnom kliničkom pregledu, pri čemu se može naći uvećana i bolna maternica nepravilne konture. Za potvrdu sumnje u dijagnozu i kao zlatni standard u dijagnostici mioma koristi se ultrazvučni pregled zbog svoje dostupnosti, lake uporabe i povoljnog odnosa troška i učinka. Transvaginalni pristup je najbolji, a on se kod velikih mioma nadopunjuje abdominalnim ultrazvučnim pregledom. Kvaliteti u dijagnostici doprinosi i primjena 3D ultrazvuka pogotovo kod submukoznih i intrakavitarnih mioma. Kako bi se isključila mogućnost postojanja neke druge vrste uterine mase ili tvorbe na jajniku koriste se još i MR, CT, sonohisterografija, histerosalpingografija, dijagnostička histeroskopija i laparoskopija.

CT ima malu korisnost u prikazivanju lokalizacije mioma s obzirom na edometriju ili miometriju (Bradley LD et al. 2007). MR je najtočnija metoda određivanja lokaliteta, veličine, broja, perfuzije mioma kao i prisutnosti adenomioze ili adenomioma. Ona daje i kvalitetne informacije o mogućim promjenama jajnika (Adusumilli S et al. 2006), ali zbog visoke cijene i teže dostupnosti rjeđe se koristi. Sonohisterografijom dobivamo dodatne podatke o smještaju mioma. Histerosalpinografija (HSG) je tradicionalna metoda koja se ranije upotrebljavala mnogo češće i prvenstveno služi za procjenu prohodnosti jajovoda kod žena koje teže zanose, a može ukazati i na deformitet materišta. U dijagnostici submukoznih mioma ili polipa endometrija nezamjenjiva je histeroskopija. Laparoskopijom dobivamo uvid u vanjski izgled uterusa te lokalizaciju i tip subseroznih mioma.



Slika 3: Ultrazvučni prikaz mioma abdominalnom sondom. Preuzeto sa <http://www.ultrasoundcases.info/Slide-View.aspx?cat=262&case=4822>

6.LIJEČENJE

Više je opcija liječenja žena sa simptomatskim miomima, a to su operativno liječenje, medikamentozno liječenje i druge metode.

Izbor terapije je individualiziran i ovisi o nekoliko faktora kao što su vrsta simptoma, veličina i lokalizacija mioma, dob, planiranje trudnoće, opstetrička anamneza, sama dostupnost terapije i želje pacijentice. Glavni cilj je otklanjanje simptoma i poboljšanje kvalitete života (Peddada SD et al. 2008).

S obzirom na benignu narav bolesti i vjerojatnog smanjenja volumena mioma u postmenopauzi, tokom perimenopauzalnog vremena kod žena bez simptoma ili blagim tegobama najbolja opcija je opservacija (Divakar H, 2008).

Profilaktička terapija se ne preporuča, osim kod žena sa izrazitim submukoznim miomima koje planiraju trudnoću kako bi se izbjegao pobačaj.

6.1.OPERATIVNO LIJEČENJE

6.1.1.HISTEREKTOMIJA

Histerektomija označava operativno odstranjenje maternice abdominalnim, vaginalnim, laparoskopskim pristupom ili kombinacijom laparoskopskog i vaginalnog pristupa. Po učestalosti svih ginekoloških i opstetričkih operacija na drugom je mjestu iza carskog reza. 30% svih histerektomija u žena bijele rase i 50% u žena crne rase indicirano je zbog mioma, čime oni čine najčešći uzrok ove operacije (Wallach EE et al. 2004). Terapija je izbora kod onih žena koje imaju krvarenje koje ne odgovara na drugu terapiju, kod kojih nije uspio manje invazivan način liječenja, kod onih žena koje u budućnosti ne žele roditi, ukoliko postoji sumnja na malignitet ili malignitet.

Mortalitet operacije je nizak (6 na 10000), ali morbiditet visok (42,8%)(Dicker et al. 1982)

Vaginalna histerektomija prvi je put izvedena 1843.godine. Kad je moguće, prvi je izbor pristupa zbog najmanje komplikacija, dobrog kozmetskog učinka i povoljnog odnosa troškova i efikasnosti.

Laparoskopski pristup koristi se da bi se olakšao ili omogućio vaginalni način operiranja. Prvi puta primijenjen je 1989.godine. Ovim pristupom može se odstraniti i cijela maternica pri čemu se koristi posebni instrument "molcelerator" kojim se maternica uklanja u manjim dijelovima.

Abdominalni pristup, prvi puta izveden 1850.godine, tradicionalno je najčešće korišteni pristup, koji je međutim i najagresivniji. Povezan je sa češćim komplikacijama i dužim oporavkom.

6.1.2.MIOMEKTOMIJA

Miomektomija je operativno odstranjenje mioma, koja se primjenjuje kod žena koje žele u budućnosti roditi i koje ne žele odstranjenje maternice. Kod žena koje su povrgnute miomektomiji u 15% slučajeva doći će do pojave rekurentnih mioma, dok će kod 10% žena biti potrebna histerektomija unutar 5 do 10 godina od operacije (Garcia CR, 1993). Može se provesti vaginalnim, histeroskopskim, laparoskopskim, laparotomijskim pristupom ili kombinacijom, a izbor će ovisiti o broju, veličini, lokalizaciji mioma.

Vaginalna miomektomija odnosi se na odstranjenje pedukularnih mioma koji svojim većim ili manjim dijelom prolabiraju u rodnicu kroz uterino ušće.

Histeroskopski pristup prvi je izbor konzervativne operacije simptomatskih submukoznih mioma. To je najpoštedniji način, nema ožiljaka jer se koristi prirodni otvor (cervikalni kanal) i oporavak je brz. Treći mogući pristup je abdominalni ili laparoskopski, a za koji ćemo se odlučiti ovisi o više čimbenika pa tako i o znanju, vještini, iskustvu operatera i dostupnosti specijalne opreme potrebne za laparoskopiju. Brojne su prednosti laparoskopske miomektomije; manji gubitak krvi, manje komplikacija, brži oporavak, manja postoperativna bol i značajna kozmetska prednost.

U nekim situacijama kao što su veliki miomi u donjem dijelu maternice, brojni miomi i oni veći od 10 cm laparotomijska miomektomija je metoda izbora. Rizik rupture uterusa u trudnoći nakon miomektomije je 0,3-1,1% (Gambacorti-Passerini et al 2016). Preporuča razdoblje od 6 mjeseci između operacije i trudnoće kako bi se tkivo miometrija oporavilo (Dicle O et al. 1997).

6.1.3.MIOLIZA I KRIOMIOLIZA

Mioliza i kriomioliza jesu operativne metode smanjenja mioma za razliku od histerektomije i miomektomije gdje se oni uklanjaju u potpunosti. Tim postupcima se uništava tkivo mioma i njegova vaskularna opskrba pomoću topline i hladnoće, npr. bipolarnom energijom, Nd:YAG laserom ili sondom za zamrzavanje.

Dolazi do smanjenja mioma za oko 50%. Iako su lakše izvedive od enukleacije, ne preporučuju se kod žena koje planiraju trudnoću, kod žena s više od 3 mioma ili veličine mioma veće od 10cm (Lefebvre et al.2003). Kod pojačanih uterinih krvarenja pokazali su se bolji rezultati kombinacijom ablacije endometrija i miolize nego samo ablacijom (Goldfarb 1999).

6.2.MEDIKAMENTOZNO LIJEČENJE

Medikamentozna terapija vezana uz miome do nedavno primjenjivala se je uglavnom u svrhu kupiranja glavnih posljedica postajanja mioma a to su tegobe sa krvarenjem. Postoje više skupina lijekova koji ovdje mogu pomoći. Terapija samih mioma uglavnom je bila vezana uz preoperativnog smanjenje njihovog volumena radi lakšeg obavljanja zahvata kao i preoperativnog oporavka krvne slike. Od nedavno u istu svrhu primjenjuje se i lijek koji se za razliku od sadašnjeg pristupa može upotrebljavati i dugoročno.

6.2.1.HORMONSKA TERAPIJA

6.2.1.1.ESTROGENSKO - PROGESTERONSKI KONTRACEPTIVI

Prema nekim autorima uzimanje kombinirane oralne kontracepcije (KOK) može prevenirati razvoj mioma (Sayed GH et al. 2011) dok za druge nije jasna njihova korisnost ni u primarnoj ni u sekundarnoj prevenciji. (Wise LA et al. 2004; Grigorieva V et al. 2003) Dilema postoji i kod rane dobi uzimanja KOK, gdje s jedne strane podaci govore u prilog veće učestalosti nastanka mioma kod onih djevojaka koje su sa uzimanjem počele prije 17.godine (Marshall LM et al. 1998), dok s druge strane u nekih kontrolnih studija ta povezanost nije nađena. (Chiaffarino F et al. 1999; Parazzini F et al. 1992)

Kombinirani kontraceptivi se u praksi koriste radi reguliranja i smanjenja abnormalnog i/ili bolnog uterinog krvarenja pri čemu male doze ne dovode do promjene volumena mioma. (Sayed GH et al. 2011).

Obzirom na veliku učestalost mioma i veliku učestalost uporabe KOK, teško je sa sigurnošću odrediti njihov utjecaj na blaže tegobe uzrokovane miomima.

6.2.1.2.IUS – LEVONORGESTREL

Progestageni su sintetski ili prirodni progesteronski hormoni koji dvojako djeluju na rast mioma. Oboje smanjuju osjetljivost estrogenskih i progesteronskih receptora, a

drugi mehanizam modulacije mioma, preko kojeg djeluju prirodni progesteroni jest povećana aktivnost EGF i inhibicija IGF-1. (Maruo T, et al. 2010.)

IUS-levonorgestrel (Mirena) je intrauterini uložak koji kontinuirano oslobađa levonorgestrel tijekom 5-7 godina. Ovaj gestagen djeluje na endometrij dovodeći do njegove atrofije i posljedične hipomenoreje ili amenoreje. Zbog toga je u RH odobren za liječenje obilnih odnosno bolnih krvarenja kod žena bez mioma, ali se u kliničkoj praksi koristi i u liječenju žena koje imaju nenormalna krvarenja zbog mioma kao i u liječenju boli kod endometrioze.

Uporabom IUS-levonorgestrela dolazi do značajnog smanjenja volumena maternice, smanjenja krvarenja i statistički neznačajnog smanjenja volumena mioma. (Magalhães J et al. 2007).

Kontraindikacije su veliko ili nepravilno materišće, što bi dovelo do povećane stope ekspulzije.

Nuspojave su perzistirajuća, vrlo oskudna i nepravilna krvarenja, pogotovo tijekom prvih 3 mjeseca od aplikacije. Ona su i najčešći razlog odustajanja pacijentica od ovakvog načina liječenja. Ostali neželjeni učinci su pojava najčešće prolaznih ovarijalnih cista, glavobolje, mučnine, akne, mastalgije, boli u donjem abdomenu i porast težine.

Zabilježeno je protektivno djelovanje Mirene od karcinoma endometrija, ovarija, pankreasa i pluća, ali i povećanje učestalosti karcinoma dojke što je dovelo do ukupnog povećanja rizika nastanka raka, čak i za 20% kod onih žena koje su aplicirale Mirenu u 2 navrata (Soini T et al. 2014).

6.2.1.3.GnRH AGONISTI

GnRH agonisti koriste se za redukciju krvarenja i preoperativno smanjenje volumena mioma. Dostupni su u obliku nazalnog spreja, subkutane injekcije ili kao sporo otpuštajuće injekcije, a mogu se primijeniti samostalno ili u kombinaciji sa estrogensko-progesteronskom add-back terapijom.

Njihova jednokratna uporaba stimulira sekreciju hipofiznih gonadotropnih hormona FSH i LH, dok će kontinuirana primjena inicijalno povećati tu sekreciju, što se naziva flare up efekt. Nakon početnog učinka slijedi desenzibilizacija i down regulacija GnRH receptora te posljedično do stanja hipogonadotropnog hipogonadizma, što klinički oponaša menopauzu. Drugi njihov važan mehanizam djelovanja jest smanjenje ekspresije nekoliko važnih faktora rasta kao što su IGF-1, EGF i TGF-beta. (Gutmann JN et al. 2005).

Primjena GnRH agonista kod većine žena dovest će do amenoreje, poboljšanja anemije, značajnog smanjenja maternice (30-60%) (Carr BR et al. 1993) i mioma unutar 3 mjeseca terapije za 36%, nakon 6 mjeseci za 45% (Friedman AJ et al. 1991). Zbog mogućih nuspojava terapija je ograničena na intervale od 3-6 mjeseci.

Hipoestrogenizam kao posljedica uzimanja ovih lijekova može uzrokovati valunge, insomniju, promjene raspoloženja, suhoću vaginalne sluznice i glavobolje, no prestanak primjene terapije radi tih problema je malen (6%) (Tummon IS et al. 1988). Jedna od najvažnijih komplikacija i razlog limitiranja terapije jest gubitak koštanog tkiva (BMD). Studije su pokazale da unutar 6 mjeseci od primjene GnRH nema značajnijeg gubitka BMD, pa se taj interval smatra sigurnim, dok trajanje terapije duže od 12 mjeseci uzrokuje gubitak od 6%. Očekuje se oporavak za 3% od prestanka uzimanja (Lethaby A et al. 2002).

Preoperativno GnRH se koriste u svrhu smanjenja volumena mioma, oporavka hematokrita, manjeg gubitka krvi tijekom operacije, veće mogućnosti primjene manje invazivne operacije s manje komplikacija i kraćeg vremena oporavka (Lethaby A et al. 2002). Prednosti preoperativnog liječenja praćene su nedostacima kao što su otežana enukleacija mioma kod miomektomije, gubitak jasnih granica i mogućnost pojave

rekurentnih mioma zbog redukcije malih preoperativnih mioma u operacijski neuočljive (Farquhar C et al. 2002).

Iako su vrlo efikasna medikamentozna terapija, zbog brzog vraćanja simptoma nakon prekida uzimanja i nuspojava, GnRH agonisti se primarno koriste kao preoperativna terapija, a rjeđe za kratkotrajno smanjenje simptoma.

6.2.1.4.GnRH ANTAGONISTI

Antagonisti GnRH natječu se za mjesto na GnRH receptorima, te ne uzrokuju njihovu desenzibilizaciju i down regulaciju. Glavna prednost naspram agonista jest njihovo brže djelovanje kao i izostanak flare up efekta i povećanja FSH, LH i estradiola izvan fizioloških granica. (Britten JL et al. 2012)

6.2.1.5. MODULATORI PROGESTERONSKIH RECEPTORA

U usporedbi s miometrijem, miomi pokazuju veću ekspresiju estrogenih i progesteronskih receptora (Chegini N et al. 2002). Progesteron je vrlo važan faktor u rastu mioma time što povećava aktivnost EGF i Bcl-2 gena i smanjuje aktivnost TNF (Maruo T et al. 2000). Ova činjenica potaknula je razvoj progesteronskih antagonista i/ili selektivnih modulatora progesteronskih receptora (SPRM). SPRM su ligandi koji vežući se za progesteronske receptore djeluju kao agonisti, antagonisti ili kombinirano.

ULIPRISTALACETAT (UPA)

UPA je oralni sintetski SPRM karakteriziran tkivno-specifičnim djelomično antagonističkim učinkom na progesteronske receptore. Preoperativna je opcija za kontrolu simptoma i smanjenje mioma, dobro se podnosi i učinkovita je. UPA je indiciran i za intermitentno liječenje umjerenih do teških simptoma mioma.

Nakon rezultata početne studije PEARL1 slijedile su i druge, PEARL2,3,4, u kojima se dokazuje opravdanost dugotrajnog uzimanja UPA s mogućnošću krajnjeg izbjegavanja operativnog zahvata.

PEARL1 je randomizirana, dvostruko slijepa studija u kojoj je ispitivana djelotvornost UPA od 5mg i 10mg kroz 13 tjedana kod dvije skupina ispitanica, a kontrolirane placebo skupinom. Primarni cilj istraživanja bila je evaluacija učinkovitosti UPA na kontrolu krvarenja i smanjenje volumena mioma. Sekundarno se pratio i njegov utjecaj na vrijeme u kojem dođe do smanjenja krvarenja, smanjenje uterusa, utjecaj na hemoglobin, bol te na kvalitetu života. Nakon 13 tjedana praćenja studije, primjećeno je statistički značajno smanjenje krvarenja kod grupe žena koje su uzimale UPA u odnosu na kontrolnu skupinu (5mg za 91%, 10mg za 92%, placebo za 19%). To je izravno rezultiralo bržim i učinkovitijim liječenjem anemije. Unutar 8 dana do kontrole krvarenja u prve dvije skupine došlo je u 76% žena, dok kod placebo skupine taj postotak je bio znatno manji (6%). Primjena UPA terapije znatno je utjecalo i na smanjenje mioma (5mg -21%, 10mg -12%, placebo +3%) (Donnez J et al. 2012a).

PEARL2 također je randomizirana, dvostruko slijepa studija u trajanju od 13 tjedana. Ispitivala se efikasnost UPA (5mg i 10mg) naspram GnRH agonista, leuprorelina (LA),

primjenjenog u dozi od 3,75mg jednom mjesečno intramuskularnom injekcijom. Cilj studije je bio dokazati da terapija UPA ima jednaku učinkovitost u kontroli krvarenja kao i LA, te njegovu bolju podnošljivost s obzirom na razinu estradiola i incidenciju valunga. Pokazalo se da obje terapije jednako dobro utječu na smanjenje menstrualne krvi. . Razlika je vidljiva kod razine estradiola u korist UPA terapije, gdje vrijednosti ostaju u fiziološkim granicama. Smanjenje razine estradiola kod terapije LA uzrokuje pojavu menopauzalnih tegoba, a samim time smanjuje i kvalitetu života pacijentice. Utjecaj na redukciju veličine mioma bio je sličan. Tijekom narednih 38 tjedana pratili su se efekti terapije. Razlika se pokazala u održavanju smanjenja mioma, gdje su kod grupe tretiranoj LA terapijom neki miomi počeli rasti. Zaključak studije ide u prilog UPA terapiji zbog dugotrajnijeg efekta liječenja (Donnez J et al. 2012b).

PEARL3,4 koristile su ponovljenu intermitentnu primjenu UPA (4 terapije po 3 mjeseca). Rezultati ispitivanja pokazali su da je u više od 80% žena moguće značajno smanjiti volumen mioma za oko 70% i smanjiti krvarenje u više od 90% slučajeva. Isti autori smatraju da je takav način primjene siguran i da nema sumnje u opravdanost dugotrajnog davanja UPA u liječenju mioma (Donnez J et al. 2016a).

UPA utječe i na tkivo endometrija na način da dovodi do njegovog zadebljanja. U općoj populaciji 3-5% žena ima ultrazvučno izmjerenu debljinu endometrija veću od 16mm dok kod onih koje uzimaju UPA to je 10-15% pacijentica. Ukoliko zadebljanje postoji i nakon krvarenja koje dolazi po prestanku uzimanja terapije, tada treba pristupiti daljnjoj dijagnostici (kiretaža). U 90% takvih slučajeva naći će se "Progesteron Associated Endometrial Changes" (PAEC) te je o uzimanju UPA potrebno obavjestiti patologa da navedene promjene ne zamjeni za patološke (Donnez J et al. 2016b).

MIFEPRISTON

Mifepriston ima isključivo antagonističko djelovanje na progesteronske receptore. Intravaginalnom primjenom Mifepristona u dozi od 10mg dnevno kroz 3 mjeseca dovodi do smanjenja volumena uterusa za 26%, poboljšanja u kvaliteti života za 30% i redukcije dana krvarenja za 3,5 dana (Yerushalmi GM, et al. 2014).

6.2.1.6.RALOXIFEN

Raloxifen je selektivni modulator estrogenskih receptora. Često se koristi kao terapija i prevencija karcinoma dojke koji su ER receptor pozitivni. Njegova korisnost u liječenju mioma još je upitna.

6.2.1.7.INHIBITORI AROMATAZE

Stanice mioma pretjerano eksprimiraju aromatazu P450 što utječe na povećanu proizvodnju estradiola. (Sumitani H et al. 2000). Inhibitori aromataze sprečavaju konverziju androgena u estrogen i posljedičnog rasta stanica.

Inhibitori aromatoze smanjuju volumen mioma za 55,7% i dovode do poboljšanja simptoma vezanih uz njih (Varelas FK et al. 2007) . Uspoređujući sa primjenom GnRHa, djelovanje im je brže. (Baird DT et al. 2003).

6.2.2.NSAID

Smatra se da NSAID ne utječu na smanjenje krvarenja povezanog sa miomima (Ylikorkala O, Pekonen F. 1986), no ipak se u te skupine pacijentica koriste u svrhu smanjenja boli.

6.2.3.DANAZOL I GESTRINON

Danazol je sintetski gestagen s izraženim androgenim djelovanjem. Njegov utjecaj na miom posljedica je hipoestrogenizma do kojeg dovodi inhibicijom sekrecije gonadotropina i inhibicijom steroidogeneze u jajniku. Inducira amenoreju, kontrolira anemiju i smanjuje volumen uterusa za 20-25% (Panidis D et al. 1994). Nažalost zbog izraženog androgenog djelovanja, što se očituje najviše na nepovratnom produbljenju glasa žena, njihova je upotreba napuštena.

Gestrinon je još jedan androgeni steroid s antiestrogenskim djelovanjem i nuspojavama vezanim uz androgeni učinak. Inducira amenoreju, smanjuje volumen mioma za 60% (Coutinho EM 1990), i volumen uterusa za 32% (La Marca A et al. 2004). Danas jedva da se primjenjuje.

6.2.4.OSTALI

ANTIFIBRINOLITIČKI LIJEKOVI- Oni ne sadrže hormone, djeluju na smanjenje obilnog menstrualnog krvarenja kod žena s ili bez mioma, ali ne utječe na volumen maternice (Eder S et al. 2013). Traneksamična kiselina odobrena je od FDA za terapiju menoragije. Inhibicijom aktivacije plazminogena u plazmin sprječava fibrinolizu i time dovodi do hemostaze. Prednost antifibrinolitičke terapije jest u tome da do smanjenja krvarenja dolazi brzo (unutar 2-3 sata), uzima se samo tijekom menstrualnog krvarenja i ne utječe na mogućnost začeća. Neželjeni učinci su glavobolja, grčevi mišića i bol. Kontraindicirano je uzimanje zajedno s oralnim kontraceptivima radi većeg rizika od tromboze, infarkta i inzulta.

ANTIFIBROTIČKI LIJEK- Pirfenidon je dobio 2014. godine Kanadsku nagradu u inovaciji lijekova. Inhibira nastanak beta transformirajućeg faktora rasta i kolagena. Koristi se za idiopatsku plućnu fibrozu a kao nuspojava uočeno je smanjenje mioma. Studije su u tijeku.

IMUNOTERAPIJA- Resan je imitator tumor antigena i time stimulira T limfocite protiv mioma.

STATINI- Simvastatin djeluje tako da inhibira ERK (extracellular signal related) fosforilaciju i inducira kalcij-ovisan mehanizam umiranja stanica mioma.

6.3.NOVE METODE LIJEČENJA

6.3.1.EMBOLIZACIJA UTERINE ARTERIJE

Embolizacija uterine arterije minimalno je invazivna radiološka metoda koja se koristi za liječenje simptomatskim mioma a kao potencijalna terapija prvi puta je opisana 1995.godine.

Najprije se snimi arteriogram kako bi se vidjela vaskularizacija zdjelice, identificirale arterije uterine i njihove varijacije (Worthington-Kirsch RL et al. 2002). Važno je uočiti ako grana ovarijalne arterije opskrbljuje miom, jer to može biti razlog neuspjele intervencije (Abbara S et al. 2007). Radiolog pristupa kateterom kroz femoralnu arteriju i pod fluoroskopskim nadzorom injicira embolizacijski agens u arteriju uterinu sve dok ne stane protok kroz miom. Isti postupak ponovi se i na drugoj strani jer unilateralna embolizacija ima veći rizik neuspjeha (Gabriel-Cox K, et al. 2007).

Bol se javi nakon embolizacije druge uterine arterije, pojačava se iduća 2 sata, a posljedica je ishemije mioma i uterusa. Perzistira 3-4 sata, zatim se u idućih 5-6 sati smanjuje da bi obično prestala unutar 24sata (Worthington-Kirsch, Siskin 2004). Kod 40% emboliziranih žena dolazi do pojave postembolizacijskog sindroma karakteriziranog boli u donjem abdomenu, mučninom, povraćanjem, vrućicom, leukocitozom, a tegobe prolaze spontano. (Burbank F, Hutchins FL Jr. 2000).

Relativne kontraindikacije su žene u postmenopauzi, submukozni miomi, želja pacijentice za budućom trudnoćom i odbijanje moguće histerektomije. Prema nekim studijama izrazito veliki miom također je svrstan u kontraindikacije (Spies JB et al. 2001). Apsolutne kontraindikacije su trudnoća, aktivna genitourinarna infekcija, imunosupresija, alergija na kontrastno sredstvo, malignitet, oštećena bubrežna funkcija i koagulopatija.

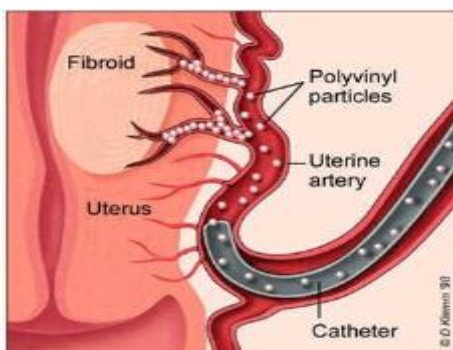
Metoda je pogodna za 98-100% pacijentica. Nakon godine dana krvarenje je smanjeno za 80-90%, volumen mioma i uterusa za 40-50%, a oko 80-90% pacijentica zadovoljno je rezultatima. (Vilos et al. 2006)

6.3.2.LAPAROSKOPSKA OKLUZIJA UTERINE ARTERIJE

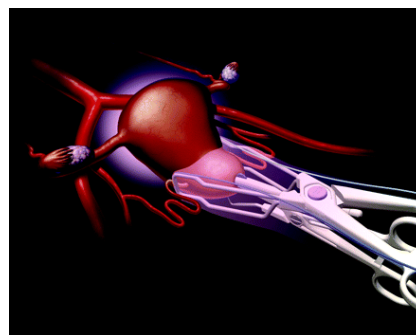
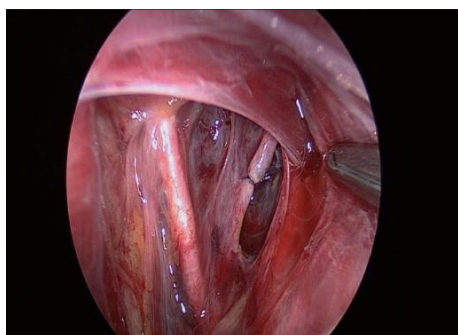Okluzija može biti učinjena ligaturom, bipolarom ili klipsom. Za razliku od embolizacije koja uzrokuje nekrozu, okluzija uzrokuje apoptozu stanica. Ovim postupkom manja je postoperativna bol, nema pojave postembolizacijskog sindroma a učinkovitost im je slična. Rizik postupka vezan je uz laparoskopiju i poželjno je imati iskusnog operatera.

6.3.3.TRANSVAGINALNA OKLUZIJA UTERINE ARTERIJE

Konzervativniji pristup okluzije uterinih krvnih žila je transvaginalnim putem. Primjenom doplerskog uređaja na vrhu klem (Istre et al 2004) identificiraju se uterine arterije, prekida se protok laganim zatvaranjem, a nakon 6 sati stezaljke se skidaju. Nakon toga dolazi do smanjenja uterusa i mioma.



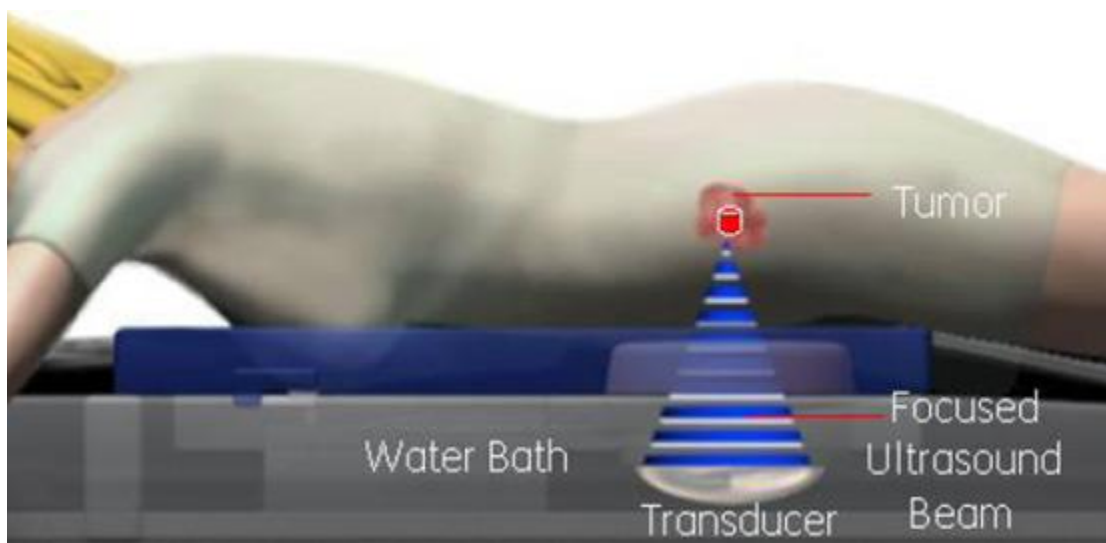
Slika4: Embolizacija uterine arterije. Preuzeto sa <http://www.obgyn.net/laparoscopy/uterine-artery-embolization-uae>



Slika5: Laparoskopiska ligatura i transvaginalna okluzija uterine arterije. Preuzeto sa http://www.gynecendoscopy.org/viewimage.asp?img=JGynecEndoscSurg_2011_2_1_3_85272_f18.jpg; <http://humrep.oxfordjournals.org/content/21/1/269.full>

6.3.4. TERAPIJA MIOMA FOKUSIRAJUĆIM UZV I MR

Jedna od najnovijih metoda liječenja mioma je sa ultrazvučnim zrakama pod kontrolom MR. Ta neinvazivna termoablativna tehnika koristi ultrazvučne valove na mali volumen tkiva što dovodi do njegove točkaste nekroze. Uzrokuje smanjenje volumena mioma za 37-40% (Stewart EA et al. 2006).



Slika6: Shematski prikaz načina djelovanja fokusirajućih ultrazvučnih valova pod nadzorom magnetske rezonance. Preuzeto sa <http://mrgfus.womenscenterindia.com/exablate-non-invasive-treatment-for-uf/>

7.ZAKLJUČAK

U liječenju mioma osim operativnog pristupa koristi se i liječenje embolizacijom uterinih arterija pri čemu se upotrebljavaju embolizirajuće tvari pa se ovaj način djelomično može smatrati medikamentoznim pristupom. U kliničkoj praksi u liječenju nenormalnih krvarenja iz maternice koja su uzrokovana miomima koriste se mnogi pripravci koji prvenstveno djeluju na stvaranje ili način djelovanja spolnih hormona. Do sada najkorišteniji pripravak za smanjenje mioma pa i njihovih tegoba bili su GnRH agonisti, a u novije vrijeme to je primjena selektivnih modulatora progesteronskih receptora koje će, kako se čini, biti moguće koristiti i kroz duže vrijeme.

8.ZAHVALE

Za sav uloženi trud i preneseno stručno znanje, prvenstveno bih se zahvalila svojoj mentorici, prof.dr.sc. Marini Šprem Goldštajn. Uvijek je bila vrlo ljubazna, smirena i izlazila mi u susret tijekom cijelog perioda istraživanja i pisanja rada.

Nadalje, zahvaljujem svojoj obitelji i svim prijateljima koji su na bilo koji način sudjelovali u mojem obrazovanju i pružili mi potporu na putu do samog kraja fakulteta.

Posebna zahvala mojim roditeljima na velikoj ljubavi, podršci tijekom studija i na svemu što su mi pružili.

9.LITERATURA

- Abbara S, Nikolic B, Pelage JP, et al. Frequency and extent of uterine perfusion via ovarian arteries observed during uterine artery embolization for leiomyomas. *AJR Am J Roentgenol* 2007; 188:1558.
- Adusumilli S, Hussain HK, Caoili EM, Weadock WJ, Murray JP, Johnson TD, et al. MRI of sonographically indeterminate adnexal masses. *AJR Am J Roentgenol* 2006;187:732–40
- Baird DD, Dunson DB, Hill MC, et al. High cumulative incidence of uterine leiomyoma in black and white women: ultrasound evidence. *Am J Obstet Gynecol* (2003a); 188:100.
- Baird DD, Dunson DB. Why is parity protective for uterine fibroids? *Epidemiology* (2003b); 14:247.
- Baird DT, Brown A, Cheng L, et al. Mifepristone: a novel estrogen-free daily contraceptive pill. *Steroids*. 2003;68(10–13):1099–1105
- Bansal T, Mehrotra P, Jayasena D, et al. Obstructive nephropathy and chronic kidney disease secondary to uterine leiomyomas. *Arch Gynecol Obstet* 2009; 279:785.
- Bradley LD, Falcone T, Magen AB. Radiographic imaging techniques for the diagnosis of abnormal uterine bleeding. *Obstet Gynecol Clin North Am* 2000; 27:245.
- Britten JL, Malik M, Levy G, Mendoza M, Catherino WH. Gonadotropin-releasing hormone (GnRH) agonist leuprolide acetate and GnRH antagonist cetrorelix acetate directly inhibit leiomyoma extracellular matrix production. *Fertil Steril* 2012;98:1299–307.
- Bulun SE. Uterine fibroids. *N Engl J Med* 2013;369:1344–55
- Burbank F, Hutchins FL Jr. (2000) Uterine artery occlusion bx Embolization or Surgery for treatment of Fibroids: A Unifying Hypothesis-Transient Uterine Ischemia. *J Am Assoc Gynecol Laparosc*. 7(4):1-49

- Carr BR, Marshburn PB, Weatherall PT, et al. An evaluation of the effect of gonadotropin-releasing hormone analogs and medroxyprogesterone acetate on uterine leiomyomata volume by magnetic resonance imaging: a prospective, randomized, double blind, placebo-controlled, crossover trial. *J Clin Endocrinol Metab* 1993; 76:1217.
- Chegini N, Ma C, Tang XM, Williams RS. Effects of GnRH analogues, 'add-back' steroid therapy, antiestrogen and antiprogestins on leiomyoma and myometrial smooth muscle cell growth and transforming growth factor-beta expression. *Mol Hum Reprod* 2002;8:1071–8.
- Chiapparino F, Parazzini F, La Vecchia C, et al. Diet and uterine myomas. *Obstet Gynecol* 1999; 94:395.
- Coutinho EM. Treatment of large fibroids with high doses of gestrinone. *Gynecol Obstet Invest.* 1990;30(1):44–47
- Day Baird D, Dunson DB, Hill MC, Cousins D, Schectman JM. High cumulative incidence of uterine leiomyoma in black and white women: ultrasound evidence. *Am J Obstet Gynecol* 2003;188:100–7
- Dicle O, Küçükler C, Pirnar T, Erata Y, Posaci C. Magnetic resonance imaging evaluation of incision healing after cesarean sections. *Eur Radiol* 1997;7:31–4.
- Divakar H. Asymptomatic uterine fibroids. *Best Pract Res Clin Obstet Gynaecol.* 2008;22:643–54.
- Donnez J, Donnez O, Courtoy GE, Dolmans MM. The place of selective progesterone receptor modulators in myoma therapy. *Minerva Ginecol.* (2016a) Jun;68(3):313-20. Epub 2016 Mar 1
- Donnez J, Donnez O, Matule D et al. Long-term medical management of uterine fibroids with ulipristal acetate. *Fertil Steril.* (2016b) Jan;105(1):165-173.e4. doi: 10.1016/j.fertnstert.2015.09.032. Epub 2015 Oct 23

- Donnez J, Tatarchuk TF, Bouchard P, et al. PEARL I Study Group Ulipristal acetate versus placebo for fibroid treatment before surgery. *N Engl J Med.* (2012a);366(5):409–420
- Donnez J, Tomaszewski J, Vázquez F, et al. PEARL II Study Group Ulipristal acetate versus leuprolide acetate for uterine fibroids. *N Engl J Med.* (2012b);366(5):421–432.
- Eder S, Baker J, Gersten J, Mabey RG, Adomako TL. Efficacy and safety of oral tranexamic acid in women with heavy menstrual bleeding and fibroids. *Womens Health (Lond Engl)* 2013;9:397–403
- Eggert SL, Huyck KL, Somasundaram P, et al. Genome-wide linkage and association analyses implicate FASN in predisposition to Uterine Leiomyomata. *Am J Hum Genet* 2012; 91:621.
- Faerstein E, Szklo M, Rosenshein NB. Risk factors for uterine leiomyoma: a practice-based case-control study. II. Atherogenic risk factors and potential sources of uterine irritation. *Am J Epidemiol* 2001; 153:11.
- Farquhar C, Brown PM, Furness S. Cost effectiveness of pre-operative gonadotrophin releasing analogues for women with uterine fibroids undergoing hysterectomy or myomectomy. *BJOG.* 2002;109:1273–80
- Friedman AJ, Hoffman DI, Comite F, Browneller RW, Miller JD. Treatment of leiomyomata uteri with leuprolide acetate depot: A double-blind, placebo-controlled, multicenter study. The Leuprolide Study Group. *Obstet Gynecol.* 1991;77:720–5
- Gabriel-Cox K, Jacobson GF, Armstrong MA, et al. Predictors of hysterectomy after uterine artery embolization for leiomyoma. *Am J Obstet Gynecol* 2007; 196:588.e1.
- Gambacorti-Passerini Z1, Gimovsky AC2, Locatelli A1, Berghella V2. Trial of labor after myomectomy and uterine rupture: a systematic review. *Acta Obstet Gynecol Scand.* 2016 May 7. doi: 10.1111/aogs.12920

Garcia CR. Management of the symptomatic fibroid in women older than 40 years of age: hysterectomy or myomectomy? *Obstet Gynecol Clin North Am* 1993;20:337–48

Goldfarb HA (1999) Combining myoma coagulation with endometrial ablation/resection reduces subsequent surgery rates. *JLS* 3:253

Grigorieva V, Chen-Mok M, Tarasova M, Mikhailov A. Use of a levonorgestrel-releasing intrauterine system to treat bleeding related to uterine leiomyomas. *Fertil Steril* 2003; 79:1194.

Gutmann JN, Corson SL. GnRH agonist therapy before myomectomy or hysterectomy. *J Minim Invasive Gynecol.* 2005;12:529–37

<http://humrep.oxfordjournals.org/content/21/1/269.full>

<http://mrgfus.womenscenterindia.com/exablate-non-invasive-treatment-for-uf/>

<http://sogc.org/wp-content/uploads/2015/02/gui318CPG1502ErevB1.pdf>

http://www.gynecendoscopy.org/viewimage.asp?img=JGynecEndoscSurg_2011_2_1_3_85272_f18.jpg

<http://www.obgyn.net/laparoscopy/uterine-artery-embolization-uae>

<http://www.slideshare.net/deepak15/22leiomyoma-of-the-uterus>

<http://www.ultrasoundcases.info/Slide-View.aspx?cat=262&case=4822>

Huyck KL, Panhuysen CI, Cuenco KT, et al. The impact of race as a risk factor for symptom severity and age at diagnosis of uterine leiomyomata among affected sisters. *Am J Obstet Gynecol* 2008; 198:168.e1.

Istre O, Hald K Qvigstad E (2004) Multiple myomas treated with a temporary, noninvasive, Doppler-directed, transvaginal uterine artery clamp. *J Am Assoc Gynecol Laparosc.* 11(2):273-6

Kjerulff KH, Langenberg P, Seidman JD, et al. Uterine leiomyomas. Racial differences in severity, symptoms and age at diagnosis. *J Reprod Med* 1996; 41:483.

- La Marca A, Giulini S, Vito G, Orvieto R, Volpe A, Jasonni VM. Gestrinone in the treatment of uterine leiomyomata: effects on uterine blood supply. *Fertil Steril*. 2004;82(6):1694–1696.
- Laughlin SK, Hartmann KE, Baird DD. Postpartum factors and natural fibroid regression. *Am J Obstet Gynecol* 2011; 204:496.e1
- Lefebvre G, Vilos G, Allaire C, et al. (2003) The management of uterine leiomyomas. *J Obstet Gynaecol Can* 25:396
- Lethaby A, Vollenhoven B, Sowter M. Efficacy of pre-operative gonadotrophin hormone releasing analogues for women with uterine fibroids undergoing hysterectomy or myomectomy: a systematic review. *BJOG* 2002; 109:1097
- Lumsden MA, Wallace EM. Clinical presentation of uterine fibroids. *Baillieres Clin Obstet Gynaecol* 1998;12:177–95
- Magalhães J, Aldrighi JM, de Lima GR. Uterine volume and menstrual patterns in users of the levonorgestrel-releasing intrauterine system with idiopathic menorrhagia or menorrhagia due to leiomyomas. *Contraception* 2007; 75:193.
- Marshall LM, Spiegelman D, Barbieri RL, et al. Variation in the incidence of uterine leiomyoma among premenopausal women by age and race. *Obstet Gynecol* 1997; 90:967.
- Marshall LM, Spiegelman D, Goldman MB, Manson JE, Colditz GA, Barbieri RL, Stampfer MJ, Hunter DJ *Fertil Steril*. 1998 Sep; 70(3):432-9.
- Maruo T, Matsuo H, Samoto T, et al. Effects of progesterone on uterine leiomyoma growth and apoptosis. *Steroids*. 2000;65(10–11):585–592
- Maruo T, Ohara N, Yoshida S, Nakabayashi K, Sasaki H, Xu Q, et al. Translational research with progesterone receptor modulator motivated by the use of levonorgestrel-releasing intrauterine system. *Contraception* 2010;82:435–41.
- Pandis N, Heim S, Bandi G: Chromosome analysis of 96 uterine leiomyoma. *Cancer Genet Cytogenet* 55: 11, 1991

- Panidis D, Vavilis D, Rousso D, Stergiopoulos K, Kalogeropoulos A. Danazol influences gonadotropin secretion acting at the hypothalamic level. *Int J Gynaecol Obstet* 1994;45:241–6.
- Parazzini F, Negri E, La Vecchia C, Fedele L, Rabaiotti M, Luchini L. Oral contraceptive use and risk of uterine fibroids. *Obstet Gynecol.* 1992;79(3):430–433
- Parazzini F, Negri E: Reproductive factors and risk of uterine fibroids. *Epidemiology* 7: 440, 1996
- Peddada SD, Laughlin SK, Miner K, et al. Growth of uterine leiomyomata among premenopausal black and white women. *Proc Natl Acad Sci U S A* 2008; 105:19887.
- Pritts EA, Parker WH, Olive DL. Fibroids and infertility: an updated systematic review of the evidence. *Fertil Steril* 2009; 91:1215.
- Ross RK, Pike MC, Vessey MP, et al. Risk factors for uterine fibroids: reduced risk associated with oral contraceptives. *Br Med J (Clin Res Ed)* 1986; 293:359.
- Sayed GH, Zakherah MS, El-Nashar SA, Shaaban MM. A randomized clinical trial of a levonorgestrel-releasing intrauterine system and a low-dose combined oral contraceptive for fibroid-related menorrhagia. *Int J Gynaecol Obstet* 2011;112:126–30.
- Sener AB, Seckin NC: The effect of hormone replacement on uterine fibroids in postmenopausal women. *Fertil Steril* 65: 354, 1996
- Spies JB, Ascher SA, Roth AR, et al. Uterine artery embolization for leiomyomata. *Obstet Gynecol* 2001; 98:29.
- Stewart EA, Nowak RA. Leiomyoma-related bleeding: a classic hypothesis updated for the molecular era. *Hum Reprod Update* 1996; 2:295.
- Stewart EA, Rabinovici J, Tempny CM, et al. Clinical outcomes of focused ultrasound surgery for the treatment of uterine fibroids. *Fertil Steril* 2006; 85:22.
- Stewart EA. Clinical practice. Uterine fibroids. *N Engl J Med* 2015; 372:1646.

- Sumitani H, Shozu M, Segawa T, Murakami K, Yang HJ, Shimada K, et al. In situ estrogen synthesized by aromatase P450 in uterine leiomyoma cells promotes cell growth probably via an autocrine/intracrine mechanism. *Endocrinology* 2000;141:3852–61.
- Templeman C, Marshall SF, Clarke CA, et al. Risk factors for surgically removed fibroids in a large cohort of teachers. *Fertil Steril* 2009; 92:1436.
- Terry KL, De Vivo I, Hankinson SE, et al. Anthropometric characteristics and risk of uterine leiomyoma. *Epidemiology* 2007; 18:758.
- Tummon IS, Ali A, Pepping ME, Radwanska E, Binor Z, Dmowski WP. Bone mineral density in women with endometriosis before and during ovarian suppression with gonadotropin-releasing hormone agonists or danazol. *Fertil Steril*. 1988;49:792–6
- Varelas FK, Papanicolaou AN, Vavatsi-Christaki N, Makedos GA, Vlassis GD. The effect of anastrozole on symptomatic uterine leiomyomata. *Obstet Gynecol*. 2007;110(3):643–649
- Venkatachalam S, Bagratee JS, Moodley J. Medical management of uterine fibroids with medroxyprogesterone acetate (Depo Provera): a pilot study. *J Obstet Gynaecol* 2004; 24:798.
- Wallach EE, Vlahos NF. Uterine myomas: an overview of development, clinical features, and management. *Obstet Gynecol* 2004; 104:393.
- Wilcox LS, Koonin LM, Pokras R, et al. Hysterectomy in the United States, 1988-1990. *Obstet Gynecol* 1994; 83:549.
- Wise LA, Palmer JR, Harlow BL, et al. Reproductive factors, hormonal contraception, and risk of uterine leiomyomata in African-American women: a prospective study. *Am J Epidemiol* (2004a); 159:113.
- Wise LA, Palmer JR, Harlow BL, et al. Risk of uterine leiomyomata in relation to tobacco, alcohol and caffeine consumption in the Black Women's Health Study. *Hum Reprod* (2004b); 19:1746.

Wise LA, Radin RG, Palmer JR, et al. Intake of fruit, vegetables, and carotenoids in relation to risk of uterine leiomyomata. *Am J Clin Nutr* 2011; 94:1620.

Worthington-Kirsch RL, Siskin GP (2004) Uterine artery embolization for symptomatic myomata. Review. *J Intensive Care Med* 19(1):13-21

Worthington-Kirsch RL, Andrews RT, Siskin GP, et al. II. Uterine fibroid embolization: technical aspects. *Tech Vasc Interv Radiol* 2002; 5:17

10.ŽIVOTOPIS

OSOBNI PODACI

Ime i prezime: Ines Pitner

Datum i mjesto rođenja: 24. Veljača 1992., Varaždin

OBRAZOVANJE

2010.-2016. Medicinski fakultet Sveučilišta u Zagrebu

2006.-2010. Prva gimnazija Varaždin

1998.-2006. II Osnovna škola u Varaždinu

POSEBNA ZNANJA I VJEŠTINE

Strani jezici: aktivno služenje engleskim jezikom u govoru i pismu, poznavanje njemačkog jezika

Rad na računalu: MS Office, Internet

STIPENDIJE

2010.-2016. Stipendija grada Varaždina po kriteriju prosjeka