

SVEUČILIŠTE U ZAGREBU

MEDICINSKI FAKULTET

Anđelo Kaštelančić

**Tehnike zaštite kralješnične moždine tijekom
kirurgije aorte**

DIPLOMSKI RAD



Zagreb, 2014.

SVEUČILIŠTE U ZAGREBU

MEDICINSKI FAKULTET

Anđelo Kaštelančić

**Tehnike zaštite kralješnične moždine tijekom
kirurgije aorte**

DIPLOMSKI RAD

Zagreb, 2014.

Ovaj diplomski rad izrađen je u Klinici za kirurgiju Kliničkog bolničkog centra Zagreb, pod vodstvom prof. dr. sc. Mladena Petrunića i predan je na ocjenu u akademskoj godini 2013./2014.

KRATICE

a. – arterija

aa. – arterije

CPB – kardiopulmonalni bypass

CSFD – drenaža cerebrospinalne tekućine

CTA – angiografija kompjuteriziranom tomografijom

LA-FA – premosnica od lijevog atrija do femoralne arterije

IL-8 – interleukin 8

MEP – motorni evocirani potencijali

MRA – angiografija magnetskom rezonancom

SSEP – somatosenzorni evocirani potencijali

TAA – torakalna aneurizma aorte

TAAA – torakoabdominalna aneurizma aorte

TEVAR – thoracic endovascular aortic repair

SADRŽAJ

1. SAŽETAK

2. SUMMARY

3. UVOD.....	1
4. ANATOMIJA.....	3
4.1. ANATOMIJA KRALJEŠNIČNE MOŽDINE.....	3
4.2. ARTERIJSKA OPSKRBA KRALJEŠNIČNE MOŽDINE.....	4
5. ANEURIZME AORTE.....	6
6. PATOGENEZA ISHEMIJE KRALJEŠNIČNE MOŽDINE.....	9
7. TEHNIKE KOJE REDUCIRAJU DULJINU ISHEMIJE.....	11
7.1. CRAWFORDOVA "INLAY" TEHNIKA.....	11
7.2. "SIMPLE CLAMP REPAIR".....	12
7.3. "SEQUENTIAL CLAMPING"	13
8. TEHNIKE KOJE REDUCIRAJU STUPANJ ISHEMIJE.....	15
8.1. PASSIVE SHUNTS.....	15
8.2. PREMOŠNICA OD LIJEVOG ATRIJIA DO FEMORALNE ARTERIJE.....	15
9. TEHNIKE KOJE POVEĆAVAJU TOLERANCIJU KRALJEŠNIČNE MOŽDINE NA ISHEMIJU.....	18
9.1. BLAGA SISTEMSKA HIPOTERMIJA.....	18
9.2. DUBOKA SISTEMSKA HIPOTERMIJA.....	19
9.3. REGIONALNA HIPOTERMIJA.....	21
9.4. FARMAKOLOŠKA NEUROPROTEKCIJA.....	23

10. TEHNIKE KOJE POVEĆAVAJU PERFUZIJU KRALJEŠNIČNE MOŽDINE.....	26
10.1. DRENAŽA CEREBROSPINALNE TEKUĆINE (CSFD).....	26
10.2. KONTROLA ARTERIJSKOG TLAKA.....	28
10.3. REIMPLANTACIJA SEGMENTALNIH ARTERIJA.....	29
10.4. DETEKCIJA ISHEMIJE KRALJEŠNIČNE MOŽDINE.....	32
11. TEVAR.....	36
12. ZAKLJUČAK.....	39
13. ZAHVALE.....	41
14. LITERATURA.....	42
15. ŽIVOTOPIS.....	50

1. SAŽETAK

TEHNIKE ZAŠTITE KRALJEŠNIČNE MOŽDINE TIJEKOM KIRURGIJE AORTE

ANĐELO KAŠTELANČIĆ

Paraplegija i parapareza su dvije devastirajuće komplikacije koje se javljaju nakon operacije aneurizme aorte, a posljedica su ishemije kralješnične moždine. Glavni uzroci nastanka ishemijske ozljede kralješnične moždine su: 1) trajanje i stupanj ishemije, 2) neuspjeh ponovnog uspostavljanja krvotoka prema kralješničnoj moždini i 3) biokemijski posredovana reperfuzijska ozljeda. Brojne strategije su razvijene s ciljem smanjenja incidencije neurološkog deficita nakon kirurgije aorte. Razvoj kirurških tehnika išao je u smjeru smanjenja trajanja ishemije. Distalna aortna perfuzija koristi se radi redukcije stupnja ishemije, dok se hipotermijom i raznim farmakološkim tvarima nastoji povećati tolerancija kralješnične moždine na ishemiju. Perfuzija kralješnične moždine postiže se drenažom cerebrospinalne tekućine, kao i regulacijom srednjeg arterijskog tlaka. Intraoperativnim monitoriranjem evociranih potencijala utvrđuju se kritične segmentalne arterije koje se koriste za reimplantaciju radi prevencije ishemijske ozljede kralješnične moždine. Preoperativna identifikacija Adamkiewiczzeve arterije također omogućava identifikaciju segmentalnih arterija koje se koriste za reimplantaciju, rezultirajući ponovnom uspostavom krvotoka prema kralješničnoj moždini. Razvojem endovaskularnih tehnika omogućena je redukcija postoperativnih ishemijskih komplikacija posebice u visoko rizičnih pacijenata koji nisu prikladni za primjenu otvorenih kirurških tehnika. Usprkos svim navedenim tehnikama rekonstruktivna kirurgija torakoabdominalne aorte ostaje velik izazov za kirurge, međutim sve bolje poznavanje patofiziologije ishemije kralješnične moždine pruža nadu za daljnju borbu protiv ishemijskih komplikacija tijekom kirurgije aorte.

Ključne riječi: paraplegija, parapareza, aneurizma aorte, ishemija, kralješnična moždina

2. SUMMARY

METHODS FOR SPINAL CORD PROTECTION DURING AORTA SURGERY

ANĐELO KAŠTELANČIĆ

Paraplegia and paraparesis are two devastating complications that occur after aortic aneurysm surgery repair as a consequence of ischemic spinal cord injury. The main causes of ischemic spinal cord injury are: 1) the duration and degree of ischemia, 2) failure to re-establish blood flow to spinal cord and 3) biochemically mediated reperfusion injury. Numerous strategies have been developed to reduce the incidence of neurological deficit after aortic surgery. Some surgical techniques were designed to reduce the duration of ischemia. Distal aortic perfusion has been used in order to reduce the degree of ischemia, while hypothermia and various pharmacological agents have been used to increase the tolerance of the spinal cord to ischemia. Spinal cord perfusion has been achieved by cerebrospinal fluid drainage, as well as the regulation of mean arterial pressure. Intraoperative monitoring of evoked potentials has been used to identify critical segmental arteries used for reimplantation for the prevention of ischemic spinal cord injury. Preoperative identification of the Adamkiewicz artery also allows the identification of segmental arteries used for reimplantation, resulting in the restoration of blood flow to spinal cord. The development of endovascular techniques enabled the reduction of postoperative ischemic complications especially in high-risk patients who were not fit enough to undergo open surgery. Despite all of the above techniques thoracoabdominal aortic reconstructive surgery remains a major challenge for surgeons, however, better understanding of the pathophysiology of spinal cord ischemia provides hope for further combat against ischemic complications during aortic surgery.

Keywords: paraplegia, paraparesis, aortic aneurysm, ischemia, spinal cord

3. UVOD

Era operacija torakalnih i torakoabdominalnih aneurizmi aorte započela je 50-ih godina prošloga stoljeća. DeBakey, koji predstavlja jednog od pionira kirurgije aneurizmi aorte, sa svojim suradnicima 1965. godine izdaje studiju u kojoj je zabilježio 26% mortalitet na skupini od 42 pacijenta prilikom operacija aneurizmi aorte (DeBakey et al. 1965). Razvojem "in-lay" tehnike od strane Crawforda došlo je do smanjenja mortaliteta, koji je u studiji publiciranoj 1978. godine iznosio 6% (Crawford et al. 1978). "Simple clamp repair" predstavlja sljedeći korak u razvoju kirurških tehnika, a kao posljednji doseg razvoja i kao tehnički najsuperiornija tehnika ističe se "sequential clamping". Godine 1986. Crawford je klasificirao torakoabdominalne aneurizme u 4 tipa (Crawford et al. 1986), a klasifikacija je nekoliko godina kasnije modificirana prema Safiju koji je dodao peti tip TAAA.

Međutim usprkos svim naporima i nastojanjima poboljšanja kirurških tehnika dvije devastirajuće komplikacije javljaju se još od začetaka kirurgije aneurizmi aorte. To su paraplegija i parapareza, a posljedica su ishemijske ozljede kralješnične moždine. Tijekom vremena postepeno je istraživani patogenetski mehanizam nastanka ishemijske ozljede, te su utvrđeni glavni uzroci neurološkog deficita koji se javlja kao postoperativna komplikacija popravka aneurizmi aorte: 1) trajanje i stupanj ishemije, 2) neuspjeh ponovnog uspostavljanja krvotoka prema kralješničnoj moždini i 3) biokemijski posredovana reperfuzijska ozljeda (Svensson 1997). Upoznavanjem patogenetskog mehanizma infarkta kralješnične moždine postepeno je krenuo razvoj tehnika zaštite kralješnične moždine tijekom kirurgije aorte o kojima će najvećim dijelom biti riječi u ovom radu.

Početni dio rada koncipiran je tako da se bavi anatomijom, posebice anatomijom vaskularne opskrbe kralješnične moždine. Zatim će biti riječi o aneurizmama aorte čije operacije i jesu obilježene devastirajućim neurološkim komplikacijama. Također u tom dijelu pobliže će biti opisana i prikazana klasifikacija TAAA koja se koristi u većem dijelu svijeta. Sljedeće poglavlje govorit će o patogenetskim spoznajama ishemije, nakon čega će uslijediti detaljan prikaz pojedinih tehnika zaštite kralješnične moždine. Rad sadržava i nekoliko slika čija je svrha lakša predodžba tekstualnih opisa.

4. ANATOMIJA

4.1. ANATOMIJA KRALJEŠNIČNE MOŽDINE

Kralješnična moždina nalazi se unutar kralješničnog kanala. Kralješnična moždina ima 2 vretenasta proširenja, u vratnom dijelu – intumescencia cervicalis i u lumbalnom dijelu – intumescencia lumbalis. Donji kraj kralješnične moždine oblikuje conus medullaris koji završava tankom niti imena filum terminale. U središnjoj crti sprijeda nalazi se fissura mediana anterior, a straga sulcus medianus dorsalis. S obje strane kralješnične moždine ventrolateralno i dorzolateralno izlaze živčana vlakna koja se spajaju u radices ventrales i radices dorsales, koji se udružuju i tvore spinalne živce. Stražnjim korijenima spinalnih živaca pridruženi su spinalni gangliji (sadržavaju osjetne neurone). Čovjek ima 31 par moždinskih živaca koji izlaze kroz intervertebralne otvore iz kralješničnog kanala. Postoji 8 parova cervikalnih živaca, 12 parova torakalnih živaca, 5 parova lumbalnih živaca, 5 parova sakralnih živaca i 1 par kokcigealnih živaca. U odraslog čovjeka kralješnična moždina i kralješnični kanal nisu jednake duljine. Donji kraj kralješnične moždine nalazi se u razini prvog lumbalnog ili dvanaestog torakalnog kralješka, te se dio korjenova spinalnih živaca spušta do svoga izlazišta iz kralješničnog kanala tvoreći tvorbu imena cauda equina. Na poprečnom presjeku kralješnična moždina sastoji se od 2 dijela, sive tvari - substantia grisea i bijele tvari - substantia alba. Na svakoj strani sive tvari razlikujemo rogove, cornu ventralis i cornu dorsalis koji na uzdužnom presjeku oblikuju stupove, columna ventralis i columna dorsalis. Između njih nalazi se substantia intermedia centralis sa središnjim kanalom. U prsnom dijelu kralješnične moždine nalazi se i cornu laterale između prednjeg i stražnjeg roga. Bijela tvar sastoji se od stražnjeg snopa – funiculus dorsalis, od lateralnog snopa – funiculus lateralis, te od prednjeg

snopa – funiculus ventralis. Prednji i lateralni snop tvore zajedno anterolateralni snop. Commissura alba povezuje bijelu tvar desne i lijeve polovice.

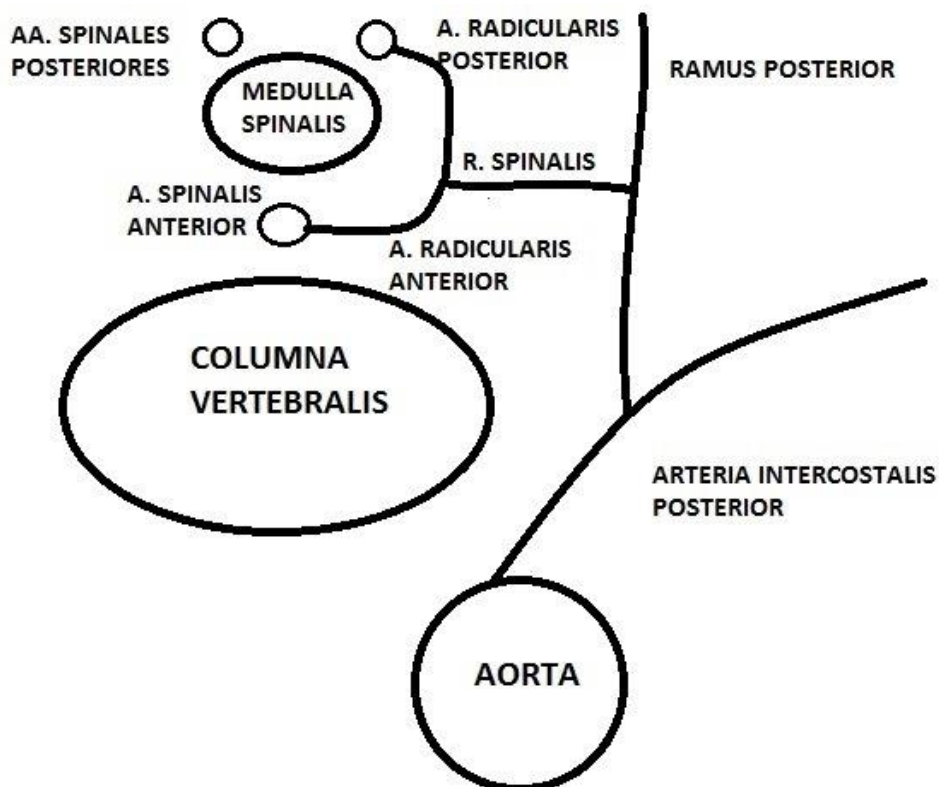
4.2. ARTERIJSKA OPSKRBA KRALJEŠNIČNE MOŽDINE

U razini ukriženja piramida produžene moždine od vertebralnih arterija odvajaju se dva ogranka koja se u središnjoj liniji ujedanjuju u a. spinalis ventralis koja se spušta niz cijelu dužinu kralješnične moždine u području fissurae medianae anterior. Velik broj arterija, aa. sulcocommisulares, izvire iz prednje spinalne arterije te ulazi u kralješničnu moždinu kroz fissuru medianu anterior. Arterije naizmjenično opskrbljuju lijevu i desnu polovicu kralješnične moždine, ali povremeno pojedina arterija opskrbljuje obje polovice u određenom segmentu. Navedene arterije opskrbljuju prednje 2/3 kralješnične moždine.

Neposredno prije spajanja vertebralnih arterija od njih se odijele dvije tanke aa. spinales posteriores, koje se nalaze medijalno od stražnjih korjenova spinalnih živaca. Na dijelovima tjeka stražnjom stranom kralješnične moždine stražnje spinalne arterije postaju sitne što može davati dojam njihovog diskontinuiteta. Navedene arterije opskrbljuju stražnju 1/3 kralješnične moždine. Također treba navesti i postojanje anastomoza između prednje i stražnjih spinalnih arterija koje se nazivaju vasocorona arterialis i koje opskrbljuju periferne dijelove lateralnih funikula.

Što se tiče segmentalne krvne opskrbe kralješnične moždine, radikularne arterije izlaze iz spinalnih ogranaka vertebralnih, dubokih cervikalnih, ascendentnih cervikalnih, stražnjih interkostalnih, lumbalnih i lateralnih sakralnih arterija. Spinalni ogranci prolaze kroz intervertebralne otvore i dijele se na prednje i stražnje radikularne arterije koje opskrbljuju krvlju korjenove moždinskih živaca i ovojnice kralješnične moždine (slika 1). Na određenim nivoima radikularni ogranci produžuju

medijalno i anastomoziraju s prednjom i sa stražnjim spinalnim arterijama. U području između C8 i T9 segmenta samo dva radikularna ogranka opskrbljuju ovaj veliki dio kralješnične moždine. U slabinskom dijelu, jedna prednja radikularna arterija posebno se ističe svojom veličinom i naziva se Adamkiewiczza arterija. Često se nalazi na lijevoj strani te između T8 i L1 segmenta. Adamkiewiczza arterija predstavlja glavnu arteriju koja opskrbljuje donju 1/3 kralješnične moždine.



Slika 1.

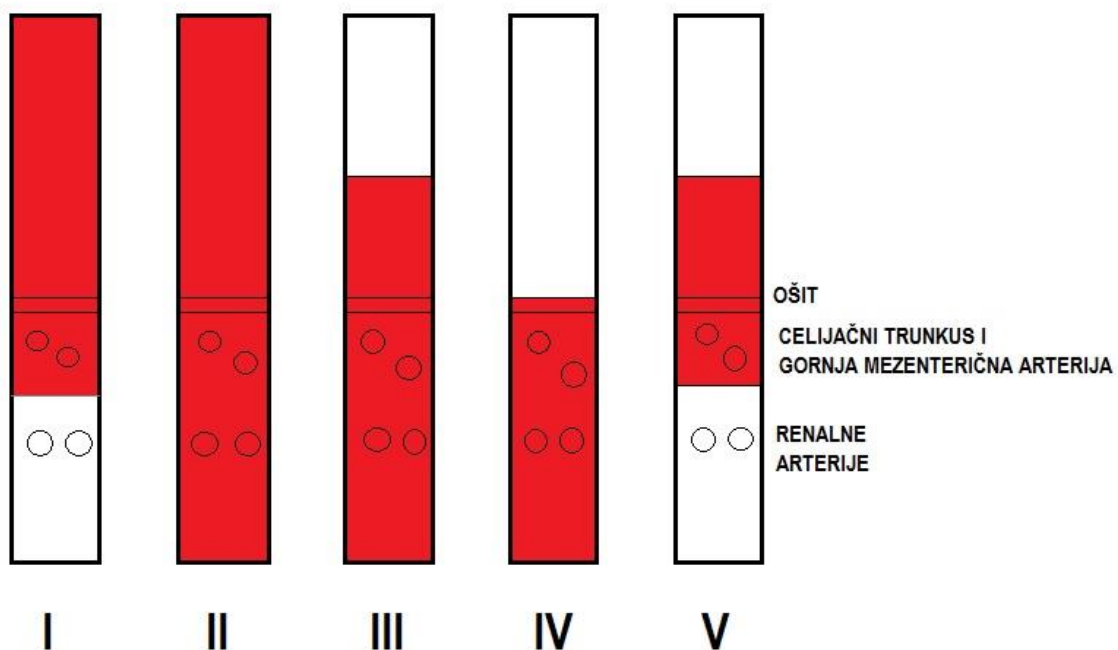
5. ANEURIZME AORTE

Aneurizma aorte predstavlja svako lokalizirano asimetrično ili simetrično proširenje lumena aorte koje je 50% veće od njezina normalnoga dijametra. Prema tome aneurizma torakalne aorte postoji ako je promjer veći od 4,5 cm, suprarenalne aorte ako je promjer veći od 3,5 cm, a infrarenalne aorte ako je aorta šira od 3 cm.

Što se tiče uzroka nastanka aneurizmi aorte, više od 90% uzrokovano je degenerativnim promjenama aorte. Ostali uzroci su trauma, bakterijska infekcija koja dovodi do degradacije stijenke (mikotička aneurizma), arteritis s upalnim zahvaćanjem medije, te nasljedni poremećaji vezivnog tkiva.

Promatrajući lokalizaciju, ako aneurizma zahvaća samo torakalnu aortu govorimo o torakalnoj aneurizmi aorte (TAA); nasuprot tome, aneurizma koja je ograničena samo na abdominalni dio naziva se abdominalna aneurizma aorte (AAA). Ipak najveći broj aneurizmi zahvaća i torakalnu i abdominalnu aortu pa te aneurizme nazivamo torakoabdominalnima (TAAA). Za torakoabdominalne aneurizme koristimo Crawfordovu klasifikaciju modificiranu prema Safiju (slika 2) (Safi et al. 2003):

- I) aneurizma se proteže od lijeve potključne arterije do visine ishodišta renalnih arterija
- II) aneurizma se proteže od lijeve potključne arterije do bifurkacije aorte
- III) aneurizma se proteže od 6. interkostalnog prostora do bifurkacije aorte
- IV) aneurizma se proteže od 12. interkostalnog prostora do bifurkacije aorte
- V) aneurizma se proteže od 6. interkostalnog prostora do visine ishodišta renalnih arterija



Slika 2. – Shema Crawford/Safi klasifikacije

Oko 2/3 aneurizmi nema simptoma, te ih nazivamo asimptomatskim aneurizmama aorte (aAA). Što se tiče preostale 1/3 aneurizmi simptomi će ovisi o lokalizaciji aneurizme, te su navedeni u tablici 1 i 2.

Tablica 1.

SIMPTOMI TAA I TAAA	
retrosternalna bol	težina iza sternuma
podražajni suhi kašalj	hladnoća i slabost lijeve ruke
hemoptiza	gubitak pulsacija radijalno na lijevoj ruci
promuklost	manji sistolički tlak na lijevoj ruci nego na desnoj
disfagija	bolovi u predjelu torakalne kralješnice
osjećaj lupanja ili pulsiranja u vratu	

Tablica 2.

SIMPTOMI AAA I TAAA	
retroperitonealna bol	distalne embolizacije arterija stopala
lumbago zbog nagriženosti kralješaka	mučnina ili "ulkus" nakon kompresije duodenuma
akutna ili kronična okluzija ilijakalnih arterija	subileus
bolnost aneurizme na izravnu palpaciju	edemi nogu
osjećaj težine u trbuhu	hidronefroza i dizuričke tegobe

6. PATOGENEZA ISHEMIJE KRALJEŠNIČNE MOŽDINE

Neuralno tkivo za svoju normalnu funkciju većinom koristi glukozu i kisik, međutim kako ne postoji adekvatna mogućnost pohrane ova dva supstrata unutar neurona, njihov metabolizam je ovisan o kontinuiranoj vaskularnoj opskrbi središnjeg živčanog sustava (Hollier 1987).

Normalnim protokom krvi kroz sivu tvar kralješnične moždine smatra se onaj koji iznosi 100 ml/min/g. Kritični protok ispod kojeg nastaje ishemija sive tvari iznosi 20 ml/min/g.

Neurološki deficit koji nastaje kao posljedica ishemijske ozljede kralješnične moždine tijekom i nakon kirurgije aorte najčešće se javlja u obliku paraplegije i parapareze. Ovisno o vremenu pojavnosti postoji neposredni neurološki deficit koji je prisutan odmah nakon operacije, te odgođeni neurološki deficit koji se javlja nakon određenog vremena tijekom kojeg je pacijent imao uredan neurološki status. Glavni uzroci ishemijske ozljede kralješnične moždine tijekom i nakon kirurgije aorte su: 1) trajanje i stupanj ishemije, 2) neuspjeh ponovnog uspostavljanja krvotoka prema kralješničnoj moždini i 3) biokemijski posredovana reperfuzijska ozljeda (Svensson 1997).

Što se tiče incidencije ozljede kralješnične moždine, novije studije navode incidenciju od 3,4% (Zoli et al. 2010) i 3,8% (Coselli et al. 2007), što predstavlja bitan napredak uspoređujući s ranim 90-ima kad je incidencija bila 16% (Svensson et al. 1993), međutim ne treba zanemariti činjenicu da je incidencija ozljede pri tipu II TAAA u nekim centrima i dalje još dosta visoka i iznosi 11,5% (Zoli et al. 2010).

Studija iz 1993. godine također je utvrdila sljedeće nezavisne čimbenike povezane s postoperativnom paraplegijom i paraparezom: 1) dob pacijenta, 2) "clamping time"

aorte, 3) tip torakoabdominalne aneurizme, 4) prisutnost rupture aorte, 5) istovremena aneurizmatična bolest proksimalne aorte i 6) preoperativna renalna disfunkcija (Svensson et al. 1993). Međutim novija studija iz 2005. u kojoj su korištene neke od tehnika zaštite kralješnične moždine utvrdila je jedino tip II TAAA i renalnu disfunkciju kao nezavisne čimbenike povezane s ozljedom kralješnične moždine (Safi et al. 2005). Uočljivo je kako "clamping time" aorte, nekad jedan od bitnih rizičnih čimbenika za razvoj neurološkog deficita, danas nakon uvođenja raznih tehnika zaštite kralješnične moždine to više nije.

Također treba navesti kako je primijećeno da je napretkom i primjenom intraoperativnih strategija zaštite kralješnične moždine došlo do relativnog povećanja incidencije odgođenog neurološkog deficita, što upućuje da je većina tehnika zaštite prije svega namijenjena prevenciji neposredne ozljede kralješnične moždine. Usprkos tome fenomen odgođenog neurološkog deficita dugo nije privlačio dovoljno pažnje, te još u potpunosti nisu poznati mehanizmi njegova nastanka. Postoje prijedlozi za njegove uzroke poput ishemijsko-reperfuzijske ozljede, odgođene okluzije interkostalnih arterija i slično. Međutim Maniar i suradnici su opazili kako je većina pacijenata s odgođenim neurološkim deficitom iskusila epizodu postoperativne hipotenzije raznih uzroka, što usprkos ograničenoj snazi studije zbog manjeg broja ispitanika ipak pruža određeni uvid u patogenetski nastanak odgođenog neurološkog deficita (Maniar et al. 2003).

7. TEHNIKE KOJE REDUCIRAJU DULJINU ISHEMIJE

7.1. CRAWFORDOVA "INLAY" TEHNIKA

Sredinom prošlog stoljeća operacije TAAA izvodile su se interpozicijom grafta od DACRON-a između silazne torakalne aorte i distalne abdominalne aorte ili zajedničkih ilijakalnih arterija, ovisno o veličini aneurizme. Tehnička izvedba ostvarivala se pomoću stezaljki, kojima se aneurizma isključuje iz krvotoka, te uspostavljanjem terminolateralnih anastomoza između grafta i aorte. Visceralne arterije (renalne, gornja mezenterična i celijačni trunkus) su nakon odvajanja od aneurizme spojene na graft, te je ishemični period za svaki organ trajao približno 10 do 15 minuta. Nakon uspostavljanja visceralne revaskularizacije aneurizma je odstranjena (DeBakey et al. 1965).

Sljedeći korak u razvoju kirurških tehnika pojava je "inlay" tehnike čiji je cilj bio smanjenje trajanja ishemije i time bolji ishod preživljenja visceralnih organa. Pristup aorti ostvaruje se nakon torakoabdominalne incizije, pri čemu je pacijentova zdjelica vodoravno položena, dok je prsni koš s ramenim obručom odignut od podloge za 45°. Nakon prikazivanja aorte postavljaju se stezaljke ispod i iznad aneurizme. Tri centimetra iza polazišta lijeve renalne arterije učini se longitudinalni rez kroz aneurizmu, te se aneurizma otvori. Ušća interkostalnih i lumbalnih arterija iz kojih se pojavi krvarenje se prešiju ili se sačuvaju za naknadno spajanje sa aortnim graftom. Ušća visceralnih arterija se identificiraju i iz njih se odstrane ugrušci, te se učini i endarterektomija ako postoje aterosklerotske promjene. Nakon toga se gornji kraj proteze od DACRON-a kontinuiranim šavom s unutarnje strane zašije za aortu iznad proksimalnog dijela aneurizme. Potom se jedan eliptični segment anteromedijalnog dijela cirkumferencije grafta odstrani kako bi se dio stijenke aorte koji sadrži desnu

renalnu, gornju mezenteričnu arteriju i celijačni trunkus prišio na to mjesto. Teoretski gledano ovo mjesto predstavlja najslabiju točku grafta jer sadržava dio oslabljene stijenke same aneurizme. Sljedeći korak je premještanje stezaljke ispod ove anastomoze te se time uspostavlja protok kroz navedene arterije. Distalni dio grafta se spoji s aortom ili s ilijakalnim ili s femoralnim arterijama, ovisno o veličini aneurizme. Na kraju se dio grafta isključi iz cirkulacije pomoću stezaljke za parcijalnu okluziju te se učini anastomoza s lijevom renalnom arterijom. Na samom kraju stijenke aneurizme se spoje i zašiju preko aortnog grafta (Crawford 1974).

7.2. "SIMPLE CLAMP REPAIR"

Sljedeća tehnika čiji je cilj bio smanjenje trajanja ishemije je "simple clamp repair". Operacije TAA su najpogodnije za primjenu ove tehnike. U optimalnim uvjetima ukupno trajanje ishemije primjenom ove tehnike ne bi trebalo biti dulje od 30 minuta. Što se tiče tehničke izvedbe, nakon što je pacijent uveden u opću anesteziju lijevo plućno krilo se kolabira te se ventilacija provodi preko desnog plućnog krila. Sljedeći korak je torakalna incizija koja se izvrši kroz 4., 5. ili 6. interkostalni prostor ovisno o anatomskoj lokalizaciji aneurizme, a u slučaju ekstenzivne torakalne aneurizme učine se dvije torakalne incizije u 4. i u 6. interkostalnom prostoru. Stezaljka za poprečnu okluziju postavi se između lijeve karotidne i lijeve potključne arterije, ili na proksimalnu silaznu torakalnu aortu ili na sredinu torakalne aorte. Potom se na distalnoj aorti učini longitudinalni rez koji se proširi cijelom dužinom aneurizme. Krv se aspirira i pohrani se u uređaju za auto-transfuziju. Sljedeći korak je izvođenje anastomoze na otvorenom distalnom kraju aorte s graftom od DACRON-a. Potom se na graft postavi poprečna stezaljka te se učini i proksimalna anastomoza između grafta i aorte. Proksimalna stezaljka se postepeno otpušta te se istovremeno pomno

prati i krvni tlak. Nakon toga se krv iz uređaja za auto-transfuziju reinfundira pacijentu radi postizanja stabilizacije krvnog tlaka. Segmentalne arterije se ne reimplantiraju već se prešiju. Na samom kraju se ostatak aneurizmatičkog zida zašije preko grafta, te se lijevo plućno krilo reekspandira i prsni koš se zatvori. Cooley i suradnici navode incidenciju disfunkcije kralješnične moždine prilikom korištenja ove tehnike od 8,3% (Cooley et al. 2000).

7.3. "SEQUENTIAL CLAMPING"

Razvoj ove tehnike je također išao u smjeru još većeg smanjenja trajanja ishemije kako kralješnične moždine tako i ostalih visceralnih organa, što se postiže očuvanjem kolateralnog krvotoka kako će bit opisano u ovom odlomku. Ovaj tip operacije se izvodi pomoću tehnika koje omogućavaju distalnu perfuziju aorte, a koje će biti opisane u narednim poglavljima. Prvi korak je izvođenje torakoabdominalne incizije od pubične simfize prema pupku u središnjoj liniji, potom do rebrene hrskavice i uzduž šestog rebra koja završava između medijalnog ruba lopatice i kralješnice. Šesto rebro se ekscidira, a lijevo plućno krilo kolabira (Safi et al. 2003). Potom se prikaže aneurizma te se poprečno postavljaju dvije stezaljke, proksimalna prije ili poslije polazišta lijeve potključne arterije, a distalna na sredinu silazne torakalne aorte. Sljedeći korak je otvaranje aorte između postavljenih stezaljki, pri čemu se proksimalna silazna aorta u potpunosti presiječe. Potom se učini anastomoza između grafta i proksimalnog dijela presječene aorte, a distalna stezaljka se spušta distalno na aortu. Segmentalne arterije (T8 - T12) se odvoje od isključenog dijela aorte te se pojedinačno ili kao zakrpa prišiju na graft. Nakon reimplantacije segmentalnih arterija proksimalna stezaljka se stavlja na graft distalno od mjesta reimplantacije kako bi se minimiziralo vrijeme bez perfuzije segmentalnih arterija. U daljnjem tijeku operacije

distalna stezaljka se postavlja na infrarenalnu aortu, te se visceralne arterije odvajaju od aorte i kao zakrpa prišiju na graft koji je prethodno provučen kroz aortni hiatus na ošitu u trbušnu šupljinu. U slučaju da je lijeva renalna arterija previše udaljena od ostalih visceralnih arterija ona se reimplantira kao "button patch" ili interpozicijom kratke premosnice između arterije i grafta. Potom se proksimalna stezaljka spušta ispod novonastale anastomoze radi uspostavljanja visceralnog krvotoka. Na kraju se učini anastomoza između aorte iznad ilijakalne bifurkacije gdje se nalazi distalna stezaljka i grafta kojem su priključene segmentalne i visceralne arterije te se stezaljke uklanjaju čime se uspostavlja pulsatilni tok krvi kroz graft prema donjem dijelu tijela. Nakon uspostavljanja dobre hemostaze zatvara se torakoabdominalna incizija čime se ova vrsta operacije privede kraju. Što se tiče neurološkog deficita koji je povezan s ovim tipom operacije TAAA Safi i suradnici u svojoj publikaciji navode incidenciju od 2,4%, uz napomenu da je od dodatnih tehnika korištena drenaža cerebrospinalne tekućine, kao i tehnika distalne aortne perfuzije (o njima će u sljedećim poglavljima biti više napisano), dok bez primjene navedenih dodatnih tehnika incidencija ishemijske ozljede iznosi 6,8% (Safi et al. 2003). Treba istaknuti da je za tip II TAAA incidencija neurološkog deficita uz ovaj tip operacije (uz CSFD i distalnu aortnu perfuziju) 6,6% što predstavlja ogroman napredak prema ranijim vremenima kad je incidencija iznosila mnogo više (Safi et al. 2003).

8. TEHNIKE KOJE REDUCIRAJU STUPANJ ISHEMIJE (DISTALNA AORTNA PERFUZIJA)

Tehnike distalne aortne perfuzije koriste se za ublažavanje pada krvnog tlaka tijekom operacije TAAA u distalnoj aorti, dok istovremeno snižavaju krvni tlak u proksimalnoj aorti ispred proksimalne stezaljke. Primjenom ovih tehnika nastoji se perfuzijski tlak u distalnoj aorti držati iznad 60-70 mmHg, zbog činjenice da padom tlaka ispod 60 mmHg dolazi do ugrozbe protoka u kolateralnim krvnim žilama prema kralješničnoj moždini (Okita 2011). Safi i suradnici navode kako primjena distalne aortne perfuzije značajno smanjuje rizik od ishemijske ozljede kralješnične moždine unatoč produljenom trajanju "clamping time" aorte, što je najviše izraženo u tipu II TAAA (3,3% prema 21,1%) (Safi et al. 2005).

8.1. PASSIVE SHUNTS

Ova vrsta šantova počela se koristiti većinom 60-ih godina prošloga stoljeća, pri čemu treba istaknuti najčešće korišten među njima, a to je Gottov šant (Gott et al. 1963). Radi se o vanjskom šantu s hepariniziranom stijenkom. Međutim problem primjene ovog šanta javio se zbog malog unutarnjeg promjera koji nije omogućavao potrebnu perfuziju distalne aorte pri čemu naravno tlak u proksimalnoj aorti nije bio prikladno snižen.

8.2. PREMOSNICA OD LIJEVOG ATRIJIA DO FEMORALNE ARTERIJE

LA-FA (prema eng. "left atrial-to-femoral artery bypass") omogućuje adekvatni perfuzijski tlak distalne aorte od 60-70 mmHg jer sastavni dio ovog sustava čini

centrifugalna pumpa čiji je glavna uloga održavanje dovoljne razine perfuzije u distalnoj aorti. Schepens i suradnici 1999. izdaju publikaciju u kojoj su uspoređivali incidenciju paraplegije i/ili parapareze u dvije grupe. "Simple cross-clamp" primijenjen je na prvoj grupi pacijenata te je zabilježena incidencija od 13,2%, dok je na drugoj grupi pacijenata primijenjen LA-FA i incidencija je iznosila 8,8% (Schepens et al. 1999).

Tehnička izvedba LA-FA ostvaruje se tako da se prvo perikard otvori posteriorno od lijevog freničnog živca i pri tome se prikaže lijevi atrij i donja lijeva plućna vena. Potom se postavi kanila u lijevi atrij u području auriculae ili u plućnu venu. Da bi se i druga kanila mogla postaviti, najčešće u lijevu zajedničku femoralnu arteriju, potrebno je disecirati i izolirati navedenu arteriju. U slučaju da nije moguće postaviti kanilu u lijevu zajedničku femoralnu arteriju može se koristiti i distalni dio abdominalne aorte ili zajednička ilijakalna arterija. Potom se kanile spoje s centrifugalnom pumpom koja stvara silu za perfuziju distalne aorte i s izmjenjivačem topline koji se koristi za kontroliranje temperature tijela pacijenta. Perfuzija kroz navedeni sistem započinje netom prije postavljanja stezaljki na aortu (Safi et al. 2003).

Treba još navesti da ovaj sistem zahtjeva punjenje centrifugalne pumpe s 500 mL fiziološke otopine, s 5000 jedinica heparina i s 100 mL 20% albumina. Također čitav sustav, osim izmjenjivača topline, obložen je s unutarnje strane heparinom radi sprječavanja embolusnih komplikacija (Schepens et al. 1999).

Međutim iako se LA-FA pokazao učinkovitim u smanjenju ishemičkih komplikacija za operacije TAAA, Coselli i suradnici u svojoj retrospektivnoj analizi navode kako ova

tehnika ne smanjuje incidenciju ozljede kralješnične moždine kod operacije silazne torakalne aorte (Coselli et al. 2004).

9. TEHNIKE KOJE POVEĆAVAJU TOLERANCIJU

KRALJEŠNIČNE MOŽDINE NA ISHEMIJU

Središnji živčani sustav, kojeg sačinjavaju mozak i kralješnična moždina, u normotermnim uvjetima može tolerirati ishemiju vrlo kratko, otprilike 5 minuta. Smatra se da je zaštitni učinak snižene tjelesne temperature posljedica smanjenih metaboličkih potreba općenito svih stanica tijela pa tako i neurona, stabilizacije njihovih staničnih membrana kao i smanjivanja upalnog odgovora (Sinha et Cheung 2010). Također smatra se da određeni neurotransmiteri, poput ekscitotoksičnih aminokiselina, pridonose ozljedi kralješnične moždine i shodno tome pretpostavlja se da hipotermija svoj protektivni učinak dijelom ostvaruje inhibicijom sinteze i otpuštanja ovih neurotransmitora (Okita 2011).

Eksperimenti na životinjama su pokazali da snižavanje temperature za 3°C povećava 2 puta interval tolerabilne ishemije (Vacanti et Ames A 3rd 1984), dok snižavanje temperature za 5°C taj isti interval povećava 2,5 puta (Strauch et al. 2004). Za svaki reducirani 1°C trajanje tolerabilne ishemije povećava se za 5 i ½ minuta kod životinjskih modela (Hollier 1987).

9.1. BLAGA SISTEMSKA HIPOTERMIJA

Blaga sistemska hipotermija održava se u rasponu od 32°C do 34°C, što se postiže postepenim snižavanjem temperature koja se mjeri nazofaringealnim putem. Većina centara danas postiže blagu sistemska hipotermiju koristeći izmjenjivač topline i premosnicu od lijevog atrija do femoralne arterije. Nakon kompletiranja anastomoze između grafta i aorte pacijenti se postepeno zagrijavaju dok nazofaringealna temperatura ponovno ne dosegne razinu od 36°C. Zagrijavanje se postiže distalnom

aortnom perfuzijom pomoću izmjenjivača topline, irigacijom prsne šupljine toplom fiziološkom otopinom ili pomoću pokrivača s grijanim zrakom.

“Sequential clamping” omogućuje perfuziju bubrega ohlađenom krvlju ili ohlađenom kristaloidnom otopinom kako bi se renalna temperatura spustila na otprilike 15°C. Pri tom postupku hladne visceralne perfuzije postoji opasnost od postizanja dublje hipotermije, pa je potrebno zagrijavati donje ekstremitete kako bi se sistemska temperatura održala između 32°C i 33°C (Safi et al. 2003).

Kako je već navedeno blaga sistemska hipotermija se često koristi zajedno s distalnom aortnom perfuzijom, ali i s drenažom cerebrospinalne tekućine pri čemu se postiže incidencija ozljede kralješnične moždine od 2,4%. Korištenjem ovih tehnika “clamping time” aorte produljio se za prosječno 12 minuta, no usprkos tome došlo je do smanjenja broja ozljeda kralješnične moždine, čime je jedan “stari” rizični faktor paraplegije i parapareze prestao to biti (Safi et al. 2005).

9.2. DUBOKA SISTEMSKA HIPOTERMIJA

Duboka sistemska hipotermija održava se u rasponu temperatura od 10°C do 18°C. Zbog cirkulatornog aresta koji nastaje tijekom duboke sistemske hipotermije potrebna je primjena kardiopulmonalnog bypassa (CPB) za ekstrakorporalnu cirkulaciju. Tehnička izvedba CPB izvodi se postavljanjem dvije kanile, jednu u femoralnu arteriju, a drugu u femoralnu venu. Potom se otvori perikardijalna vreća te se prikažu plućna arterija i ventrikularni apeks, te se postavljaju još dvije kanile u lijevu klijetku i u plućnu arteriju (Abe et al. 2009). Postavljene kanile se spajaju sa uređajem za ekstrakorporalnu cirkulaciju, koji se sastoji od pumpe i od oksigenatora. Pumpa kako joj i samo ime govori ima ulogu davanja mehaničke energije za pokretanje krvi, dok oksigenator predstavlja “umjetna pluća” i služi za izmjenu plinova. Kako

izvantjelesna cirkulacija predstavlja nefiziološki oblik cirkulacije koji izaziva hiperkoagulabilnost krvi, potrebna je primjena heparina, kao i protamin-sulfata jer svaka heparinizacija na kraju primjene CPB zahtjeva konverziju navedenim antidotom.

Primjena duboke sistemske hipotermije u kombinaciji s CPB rezervirana je za operacije TAA i TAAA koje zahvaćaju i aortni luk jer u tim slučajevima dolazi do prekida cirkulacije prema mozgu kojemu je potrebno povećati toleranciju na ishemiju (Sinha et Cheung 2010). Također može se primijeniti i kod pacijenata koji su ranije imali operacije aorte, kao i kod onih s teškom aterosklerozom ili kroničnom disekcijom aorte (Okita 2011).

Kouchoukos i Rokkas 1999. godine navode da se duboka sistemska hipotermija s cirkulatornim arestom može koristiti za komplicirane operacije aorte pri čemu pruža znatnu zaštitu kralješnične moždine uz prihvatljiv bolnički mortalitet. U njihovoj studiji incidencija paraplegije i parapareze iznosi 2,8%, dok je bolnički mortalitet 8% (Kouchoukos et Rokkas 1999).

Također treba navesti i studiju iz 2008. Cosellija i suradnika koji su zabilježili incidenciju ozljede kralješnične moždine od 1%, ali je potrebno i istaknuti i povišenu stopu morbiditeta i mortaliteta unutar studije. Zabilježen je 30-dnevni mortalitet kod 21% pacijenata, i čak 15%-na incidencija postoperativnog renalnog zatajenja. Studija je zabilježila još neke komplikacije vezane uz primjenu hipotermnog cirkulatornog aresta. Tako je moždani udar imalo 9% pacijenata, srčane komplikacije njih 23%, paralizu glasnica 39%, reoperaciju zbog krvarenja 5%, a traheostomija je bila potrebna kod 22% pacijenata (Coselli et al. 2008).

9.3. REGIONALNA HIPOTERMIJA

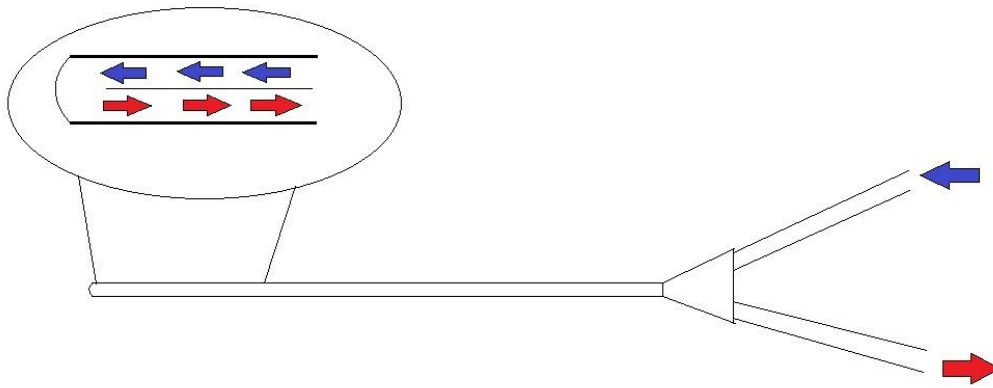
Studija Salzana i suradnika iz 1994. godine predstavlja jednu od studija koje su koristeći životinjske modele nastojale dokazati efikasnost regionalne hipotermije (Salzano et al. 1994). Studija je sadržavala 2 grupe unutar kojih su životinje svrstane, kontrolu i eksperimentalnu. Obje grupe su podvrgnute 30-minutnom isključenju aorte iz krvotoka koristeći stezaljke, dok je u eksperimentalnoj grupi još primijenjena perfuzija subarahnoidalnog prostora ohlađenom fiziološkom otopinom. Perfudiran je subarahnoidalni prostor od razine T4 do L5, pri čemu je temperatura otopine bila 6°C kako bi se temperatura perfudiranog dijela kralješnične moždine održavala ispod 20°C. Rezultati studije se pokazali kako su sve životinje (njih 8) iz kontrolne skupine nakon buđenja iz anestezije imale potpunu paraplegiju stražnjih ekstremiteta, dok je u eksperimentalnoj skupini 7 životinja imalo očuvanu spontanu motoriku stražnjih ekstremiteta, ali bez mogućnosti samostalnog stajanja, dok je jedna životinja imala isti ishod kao i kontrolna skupina.

Nakon nekoliko studija na životinjskim modelima koje su pokazale učinkovitost regionalne hipotermije kralješnične moždine, započeta je postepeno primjena ove tehnike i na ljudima. Godine 1994. Davison i suradnici izdaju rad o regionalnoj hipotermiji kralješnične moždine putem infuzije fiziološke otopine u epiduralni prostor (Davison et al. 1994). Fiziološka otopina koja je ohlađena na temperaturu od 4°C infundira se u epiduralni prostor između kralješaka T11 i T12. Infuzija ohlađene otopine započinje približno 30 minuta prije postavljanja stezaljki na aortu, kako bi se postigla temperatura cerebrospinalne tekućine od 25°C, te se nakon toga brzina infuzije održava u onoj količini koja je potrebna za održavanje navedene temperature. Uz epiduralni kateter, uvodi se i jedan kateter u subarahnoidalni prostor između

kralješaka L3 i L4 kojim se mjeri temperatura i tlak cerebrospinalne tekućine, a uz to se koristi i za drenažu cerebrospinalne tekućine. Za postizanje adekvatne hipotermije kralješnične moždine prosječno je potrebna količina fiziološke otopine od 489 mL, za što je u ovoj studiji bilo potrebno od 15 do 90 minuta. Nakon prekida infuzije na kraju operacije temperatura likvora se vraća unutar 1°C od temperature tijela. Također treba navesti da nije zabilježeno signifikantno sniženje temperature tijela primjenom ove tehnike. Kako se radi o jednoj od pionirskih studija primjene ove tehnike na ljudima, provedena je na 8 pacijenata, međutim kod nijednog od pacijenata nije zabilježen neurološki deficit (Davison et al. 1994).

Studija iz 1997. godine koju su objavili Cambria i suradnici provedena je na većem broju pacijenata, njih 70 (Cambria et al. 1997). Također se radi o primjeni regionalne hipotermije putem epiduralne infuzije fiziološke otopine ohlađene na 4°C. Kod 50% pacijenata očuvan je i kolateralni krvotok reimplantacijom interkostalnih arterija. Zabilježen je neurološki deficit kod 2,9% pacijenata, a njih 10% je preminulo unutar 60 dana od operacije.

Kako primjena epiduralne infuzije može dovesti do povišenja cerebrospinalnog tlaka, bilo je potrebno naći način da se to stanje izbjegne. Shimizu i suradnici su razvili tehniku regionalne hipotermije kralješnične moždine koristeći protustrujni epiduralni kateter zatvorenog lumena (slika 3). Kateter je duljine 30 cm i sadržava 2 lumena koji na vrhu katetera komuniciraju (vrh katetera je zatvoren) zbog čega podsjeća na slovo U. Na drugom kraju katetera nalaza se ulazna i izlazna jedinica iz navedenih lumena. Temperatura tekućine koja struji kroz kateter iznosi 12°C ili 13°C.



Slika 3.

Kateter se postavlja perkutanim putem dan prije operacije. Nakon primjene lokalnog anestetika koža se punktira između kralješka L1 i L2 specijalnom epiduralnom "Touhy-type" iglom koja sadržava tanki vanjski plašt od poliuretana. Nakon što se iglom uđe u epiduralni prostor, igla se vadi van, dok plašt ostaje. Sljedeći korak je uvođenje katetera kroz plašt u epiduralni prostor u smjeru glave što je više moguće kako bi se što veće područje kralješnične moždine izložilo hipotermnom učinku (Shimizu et al. 2010).

9.4. FARMAKOLOŠKA NEUROPROTEKCIJA

Od brojnih farmakoloških supstanci za koje se smatralo da imaju ulogu u neuroprotekciji kralješnične moždine nalokson je jedan od rijetkih kojemu je dokazana učinkovitost. Pošto se pretpostavlja kako je ishemijska ozljeda neuralnog tkiva dijelom uvjetovana i prekomjernom aktivacijom N-metil-D-aspartatnih receptora putem nagomilavanja ekscitatornih aminokiselina unutar sinaptičke pukotine, nalokson kao opijatni antagonist pokazao je svoju učinkovitost u smanjivanju neurotoksične ozljede na animalnim modelima (Kunihara et al. 2011).

Tragom tih saznanja počela je postepeno primjena naloksona i kod ljudi. Acher i suradnici 1994. objavljuju studiju koja je pokazala učinkovitost naloksona, ali u kombinaciji sa CSFD u redukciji ishemijske ozljede kralješnične moždine. Nalokson je primijenjen kao kontinuirana intravenska infuzija tijekom operacije i još 48 sati postoperativno u dozi od $1\mu\text{g}/\text{kg}/\text{h}$ (Acher et al. 1994).

Sljedeća od farmakoloških tvari koje se koriste u protekciji kralješnične moždine je papaverin koji posjeduje vazodilatacijski učinak. Kako bi sistemska primjena vazodilatatora dovela do snižavanja aortnog tlaka, a time i smanjene perfuzije kralješnične moždine, papaverin se primjenjuje intratekalno čime dovodi do povećanja protoka kroz kralješničnu moždinu.

Svensson i suradnici su objavili studiju koja ukazuje na korisni učinak papaverina u redukciji ishemijske ozljede kralješnične moždine unutar grupe pacijenata kojima je uz papaverin aplicirana i drenaža cerebrospinalne tekućine u odnosu na kontrolnu grupu pacijenata kod koje nisu korištene navedene protekcije; incidencija ishemijske ozljede bila je 11,8% prema 43,8%, (Svensson et al. 1998). Način na koji su oni primijenili navedene tehnike jest da su prvo uveli kateter u intratekalni prostor. Potom su 20 minuta prije postavljanja stezaljki na aortu ispustili 20 mL likvora te su nakon toga kroz kateter intratekalno injicirali 3 mL 1% otopine papaverina tijekom 5 minuta. Nakon postavljanja stezaljki omogućili su slobodnu drenažu likvora pomoću gravitacije, koja je prekinuta odstranjenjem stezaljki s aorte.

Sljedeća skupina farmakoloških tvari koja je pokazala učinkovitost u neuroprotekciji jesu kortikosteroidi. Smatra se da kortikosteroidi svoj protektivni učinak ostvaraju stabilizirajući stanične i lizosomske membrane. Studija Laschingera i suradnika provedena na psima utvrdila je učinak metilprednizolona u protekciji ishemijske

ozljede kralješnične moždine. Životinje su podijeljene u 3 skupine. Kod skupine 1 stezaljka, kojom je aorta isključuje iz krvotoka distalno od lijeve potključne arterije, odstranjena je 5 minuta nakon što je putem somatosenzornih evociranih potencijala utvrđena ishemija kralješnične moždine. Kod skupine 2 stezaljka je odstranjena 10 minuta nakon promjena SSEP, a kod skupine 3 odstranjenje je također provedeno 10 minuta nakon promjena SSEP, međutim u skupini 3 primijenjen je metilprednizolon 10 minuta prije postavljanja stezaljke i 4 sata postoperativno. Rezultati su pokazali kako je trajni neurološki deficit zabilježen jedino u skupini 2, čime je utvrđeno kako metilprednizolon produljuje interval tolerabilne ishemije kralješnične moždine (Laschinger et al. 1984).

Jedna studija iz 1990. godine uočila je pozitivan učinak metilprednizolona u tretiranju akutne ozljede kralješnične moždine u ljudi. Iako se ne radi o studiji vezanoj izravno uz ishemijsku ozljedu tijekom kirurgije aorte, uočen je protektivni učinak metilprednizolona primijenjenog unutar prvih 8 sati od akutne ozljede kralješnične moždine raznih uzroka u bolusnoj dozi od 30 mg/kg koji je potom pratila 23-satna infuzija u dozi od 5,4 mg/kg/h (Bracken et al. 1990).

10. TEHNIKE KOJE POVEĆAVAJU PERFUZIJU

KRALJEŠNIČNE MOŽDINE

10.1. DRENAŽA CEREBROSPINALNE TEKUĆINE (CSFD)

Fiziološki gledano perfuzija kralješnične moždine ovisi o razlici između srednjeg arterijskog tlaka i tlaka cerebrospinalne tekućine. Istraživanja na životinjskim modelima pokazala su kako primjenom aortnih stezaljki dolazi do povišenja tlaka cerebrospinalne tekućine, kao i do smanjenja tlaka u distalnoj aorti, čime oba ta faktora uzrokuju znatno smanjenje perfuzije kralješnične moždine (Kaplan et al. 1995). Temeljem tih činjenica CSFD koristi se u prevenciji neurološkog deficita tijekom i nakon kirurgije aorte.

Kateter za CSDF postavlja se nakon uvođenja pacijenta u opću anesteziju te se uvodi u treći ili četvrti lumbalni intervertebralni prostor. Intraoperativno tlak cerebrospinalne tekućine nastoji se održavati ispod 10 mmHg. Postoperativno drenaža se primjenjuje tijekom 3 dana, pri čemu se tlak i dalje održava ispod 10 mmHg, što se postiže protokom do 15 mL/h. Nakon 3 dana kateter se odstranjuje, a ponovno se postavlja na dodatna 72 h jedino ako se pojavi odgođeni neurološki deficit.

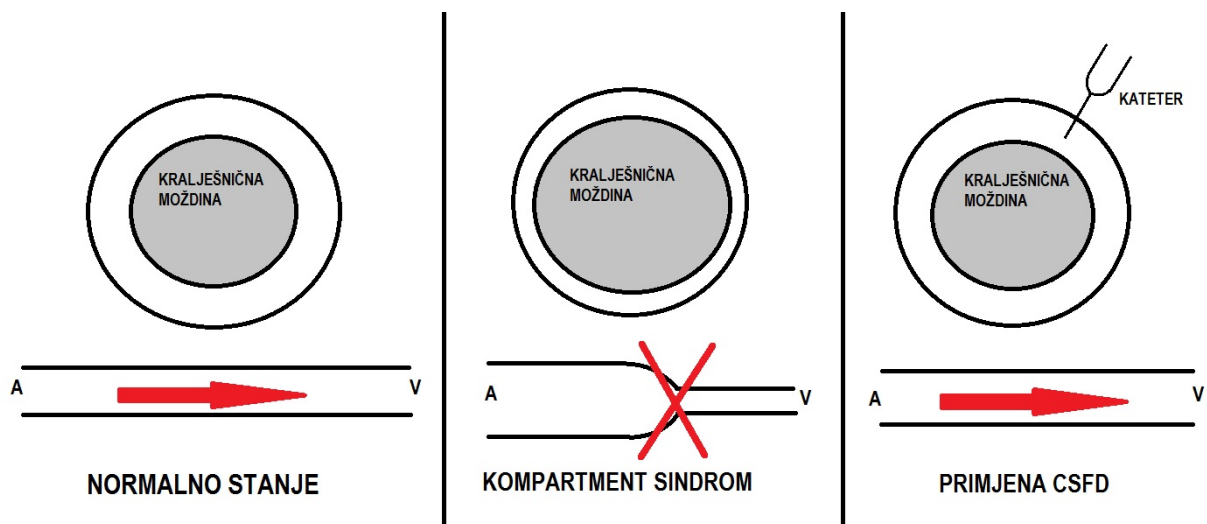
Kontraindikacije za primjenu ove tehnike su: ne-aspirinska antitrombocitna terapija (npr. klopidogrel), terapija niskomolekularnim heparinom, pacijenti s koagulopatijom, kao i pacijenti s prethodnom cerebralnom hemoragijom (Estrera et al. 2005).

Incidencija neurološkog deficita primjenom ove tehnike uz distalnu aortnu perfuziju pri operaciji TAA iznosi 1,3% (Estrera et al. 2005).

Safi i suradnici u dvije studije navode da kod operacije TAAA također uz distalnu aortnu perfuziju incidencija paraplegije i parapareze iznosi 2,4%, dok je incidencija kod tipa II TAAA 6,6% (Safi et al. 2003, Safi et al. 2005). Primjenom CSFD pri operacijama TAA i TAAA rizik od nastanka neurološkog deficita smanjuje se za 70% (Cina et al. 2004).

Što se tiče komplikacija prilikom CSFD, Estrera i suradnici navode sljedeće komplikacije: 1) curenje likvora bez glavobolje (0,1%), 2) curenje likvora s glavoboljom (0,54%), 3) intrakranijsko krvarenje (0,45%), 4) meningitis (0,2%), 5) glavobolja (0,2%) te 6) fraktura katetera (0,1%) (Estrera et al. 2009).

Drenaža cerebrospinalne tekućine se može primijeniti i pri nastupu odgođenog neurološkog deficita. Smatra se kako je odgođeni deficit dijelom uvjetovan postoperativnim edemom kralješnične moždine pri čemu se razvija kompartment sindrom unutar kralješničnog kanala (slika 4).



Slika 4.

Prema tome preporuke su da se pri prvim znakovima pojave odgođenog neurološkog deficita što hitnije primjeni CSFD koja poboljšava konačni ishod i neurološki status kod pacijenata koji dožive pogoršanje neurološkog statusa unutar jednog dana do 2 tjedna nakon operacije (Safi et al. 1997).

Treba napomenuti kako se smatra da i ishemijsko-reperfuzijska ozljeda dijelom pridonosi nastanku postoperativne paraplegije i parapareze. U tom slučaju CSFD bi ostvarivala svoj protektivni učinak ne samo već navedenim sniženjem tlaka cerebrospinalne tekućine, već i uklanjanjem proinflamatornih citokina i ostalih neurotrofnih supstanci s negativnim učinkom. Kunihara i suradnici otkrili su kako razine proinflamatornog IL-8 postoperativno ostaju povišene u cerebrospinalnoj tekućini tijekom 72 h u odnosu na preoperativne vrijednosti, a najviša vrijednost je uočena kod pacijenta s postoperativnim neurološkim deficitom (Kunihara et al. 2001).

10.2. KONTROLA ARTERIJSKOG TLAKA

Drenaža cerebrospinalne tekućine, kao protektivni čimbenik kralješnične moždine tijekom kirurgije aorte, ponekad može biti nedostatna u slučajevima kad hipotenzija ne omogućava adekvatnu perfuziju segmentalnih arterija koje u torakolumbalnom području pridonose većim dijelom krvotoku prednje spinalne arterije.

Perioperativna hemodinamska stabilnost igra značajnu ulogu u prevenciji ishemijske ozljede kralješnične moždine, pri čemu duljina trajanja hipotenzije nakon odstranjenja pacijenta s bypassa, bilo kardiopulmonalnog, bilo onog od lijevog atrija do femoralne arterije, predstavlja nezavisni rizični čimbenik za pojavu postoperativne paraplegije (Kawanishi et al. 2007). Cheung i suradnici 2002. godine objavili su studiju koja govori o postupcima koji se koriste za liječenje odgođenog neurološkog deficita uzrokovanog postoperativnom hipotenzijom. Uočili su da je prilikom pojave

paraplegije srednji arterijski tlak prosječno iznosio 74 mmHg, dok je prosječni tlak cerebrospinalne tekućine bio 14 mmHg. Terapijske intervencije sastojale su se u intravenskoj primjeni vazopresora (fenilefrina ili norepinefrina) te u primjeni CSFD, čime se nastojao postići srednji arterijski tlak veći od 95 mmHg, te tlak cerebrospinalne tekućine ispod 10 mmHg. Rezultati liječenja govore kako od svih pacijenata s odgođenim neurološkim deficitom njih 62,5% imalo je potpun neurološki oporavak, dok ih je 37,5% doživjelo parcijalni oporavak (Cheung et al. 2002).

10.3. REIMPLANTACIJA SEGMENTALNIH ARTERIJA

Reimplantacija segmentalnih arterija izaziva najviše kontroverzi među tehnikama zaštite kralješnične moždine tijekom kirurgije aorte. Kirurzi koji se zalažu za reimplantaciju segmentalnih arterija ističu kako ona prevenira postoperativnu hipoperfuziju kralješnične moždine koja je jedna od glavnih uzroka odgođene postoperativne paraplegije i parapareze. S druge strane stoje kirurzi koji ističu da postupci reimplantacije produljuju trajanje ishemije kralješnične moždine tijekom same operacije i time povećavaju rizik od neposrednog postoperativnog neurološkog deficita.

Studija iz 1994. godina Svenssona i suradnika istaknula je potrebu reimplantacije segmentalnih arterija u razinama T11, T12 i L1 kad god je to moguće zbog rezultata koji su pokazali da je kod pacijenata, kod kojih je žrtvovana jedna ili više segmentalnih arterija u navedenim razinama, incidencija neurološkog deficita iznosila 48%, dok je pri žrtvovanju svih arterija u istim tim razinama incidencija neurološkog deficita bila 63%. Pri reimplantaciji svih T11, T12 i L1 arterija incidencija paraplegije iznosila je 23% (Svensson et al. 1994).

Preoperativna arteriografija kralješnične moždine predstavlja jednu od tehnika kojom se nastoji identificirati Adamkiewiczova arterija kako bi se intraoperativno mogla donijeti odluka koje segmentalne arterije treba reimplantirati. Način izvođenja angiografije sastoji se u punkciji zajedničke femoralne arterije. Potom se kateter retrogradno uvodi u aortu te se u pojedina ušća segmentalnih arterija injicira 3-5 mL neionskog kontrastnog sredstva, da bi se nakon administracije kontrasta kateter odmah odstranio iz područja ušća kako bi se izbjegla ishemija kralješnične moždine. Jednom kad se identificira arterija koja opskrbljuje prednju spinalnu arteriju pretraga se završava. Snimanje se obavlja pomoću uređaja za digitalnu suptraksijsku angiografiju (Heinemann et al. 1998).

Iako se dugo smatralo kako je angiografija kralješnične moždine opasan i zahtjevan zahvat Kieffer i suradnici ističu kako te pretpostavke nisu u potpunosti točne, već se pažljivom primjenom zapravo radi o sigurnom zahvatu s niskim udjelom komplikacija (1,2%). Komplikacije koje se pojavljuju su paraplegija ili parapareza, renalna insuficijencija te moždani udar. Također može se pojaviti i ruptura aneurizme s udjelom od 0,4% (Kieffer et al. 2002).

Rezultati studije Kieffera i suradnika ističu kako je identifikacija Adamkiewiczove arterije pomoću spinalne angiografije moguća u 86% slučajeva. Pri tome Adamkiewiczova arterija u većini slučajeva se nalazi na lijevoj strani (77,1%), i najčešće izvire između T8 i L1 segmenta (86,2%) (Kieffer et al. 2002).

Kako klasična arteriografija kralješnične moždine spada u invazivne tehnike identifikacije Adamkiewiczove arterije s vremenom se prešlo na manje invazivne tehnike poput MR angiografije i CT angiografije. Za identifikaciju Adamkiewiczove arterije putem navedene dvije tehnike koriste se dva dijagnostička kriterija; jedan je

identifikacija pomoću karakterističnog tijeka arterije poput ukosnice, a drugi se temelji na kontinuitetu tijeka od aorte prema prednjoj spinalnoj arteriji. Na temelju prvog dijagnostičkog kriterija pomoću MRA arterija se može identificirati u 93% slučajeva, a pomoću CTA u 83% slučajeva. Kad je riječ o drugom dijagnostičkom kriteriju arterija se identificira u 80% slučajeva primjenom MRA, a u 60% slučajeva primjenom CTA. Kad se primjene i MRA i CTA identifikacija arterije na temelju tijeka poput ukosnice postiže se u 97% slučajeva, a na temelju kontinuiranog tijeka u 90% slučajeva (Yoshioka et al. 2006).

Mell i suradnici su 2009. objavili studiju o preoperativnom korištenju MRA za identifikaciju Adamkiewiczove arterije pri čemu nisu zabilježili nijedan slučaj paraplegije ili parapareze. No zbog ograničene snage studije zbog broja ispitanika (27), očito je da je potrebno provesti daljnja istraživanja da se uoči prava vrijednost ove nove strategije za reimplantaciju segmentalnih arterija (Mell et al. 2009).

Ipak treba spomenuti i to kako kolateralni krvotok, čija je glavna uloga povećanje dotoka nutrijenata iz određenog izvora kad je dotok iz drugog izvora reduciran, u određenim slučajevima tijekom kirurgije aorte može imati negativne posljedice izazivajući "steal" fenomen. Ponekad prilikom otvaranja aneurizme aorte isključene iz krvotoka pomoću poprečnih stezaljki na stijenci aorte iz mjesta gdje izviru segmentalne interkostalne arterije može se pojaviti povratno krvarenje koje povećava rizik od ishemijske ozljede kralješnične moždine zbog već navedene "krađe" krvi iz spinalnih arterija (Griepp et Griepp 2007).

Temeljem tih saznanja Etz i suradnici objavili su studiju gdje su žrtvovanjem interkostalnih arterija postigli incidenciju neurološkog deficita od 2%. Način na koji su žrtvovali segmentalne arterije jest taj da su privremenim okludiranjem interkostalnih

arterija neposredno prije otvaranja segmenta aorte iz kojeg izvire okludirane interkostalne arterije procjenjivali ishemiju kralješnične moždine pomoću motornih evociranih potencijala i somatosenzornih evociranih potencijala. U slučajevima kad primjenom navedenih neuroloških tehnika nije zabilježena ishemija segmentalne arterije su žrtvovane. Broj žrtvovanih parova arterija u prosjeku bio je $8,0 \pm 2,6$, dok u segmentu između T7 i L1, gdje se u najvećem broju slučajeva nalazi Adamkiewiczova arterija, broj žrtvovanih parova arterija bio je $4,5 \pm 2,1$ (Etz et al. 2006).

Iz svega navedenog očito je kako reimplantacija segmentalnih arterija izaziva najviše nedoumica od svih tehnika zaštite. Od vremena kad su se sve podobne segmentalne arterije reimplantirale postepeno se uviđala štetnost toga postupka. S druge strane minimalistički pristup kojim se nastojalo što manje arterija ponovno spojiti na graft u cilju smanjenja akutne ishemije pokazao je dobre rezultate. Međutim najvjerojatnije je kako novi pristupi reimplantacije segmentalnih arterija koji počivaju na preoperativnoj identifikaciji Adamkiewiczove arteriju pomoću MRA i CTA pružaju najbolje rješenje problema reimplantacije jer počivaju na racionalnom pristupu kojim se nastoji balansirati između izbjegavanja akutne ishemije kralješnične moždine i postoperativne odgođene ishemije uvjetovane spinalnom hipoperfuzijom.

10.4. DETEKCIJA ISHEMIJE KRALJEŠNIČNE MOŽDINE

Detekcija ishemije kralješnične moždine tijekom operacije u anestetiziranih pacijenata zahtjeva intraoperativno mjerenje motornih evociranih potencijala (MEP) ili somatosenzornih evociranih potencijala (SSEP). Rana detekcija ishemije ima svoje uporište u činjenici da omogućava intervenciju u razdoblju dok je ishemija još reverzibilna, prije nego prijeđe u infarkt kralješnične moždine. Primjena tehnika koje

mjere evocirane potencijale temelji se na saznanjima da je provođenje impulsa u živčanom tkivu veoma osjetljivo o vaskularnoj opskrbi kralješnične moždine. Glavna svrha intraoperativnog monitoriranja evociranih potencijala jest u identifikaciji kritičnih segmentalnih arterija koje je potrebno reimplantirati na aortni graft kako bi se ponovno uspostavio adekvatan krvotok prema kralješničnoj moždini.

Intraoperativno praćenje SSEP postiže se stimulirajući prednji tibijalni živac pomoću elektroda koje se postavljaju na kožu u području oba gležnja, te stimulirajući medijani živac u područja ručnih zglobova. Stimulirajući navedene živce nastaju akcijski potencijali koji se pomoću elektroda registriraju u području lumbalnog pleksusa, brahijalnog pleksusa, kralješnice, moždanog debla, talamusa i cerebralnog korteksa. Jedan od nedostataka SSEP jest da oni detektiraju intaktnost stražnjih rogova kralješnične moždine, pa u slučajevima kad je ishemija ograničena na područje irigacije prednje spinalne arterije ne nalazimo promjene u SSEP te dolazi do previda ishemije. Guerit i suradnici ističu kako na rezultate monitoriranja somatosenzornih evociranih potencijala utječu: 1) ishemija distalnog dijela kralješnične moždine koja je posljedica nekorištenja tehnika distalne perfuzije, 2) ishemija perifernog živca zbog kanuliranja femoralne arterije te 3) moždana ishemija koja je posljedica nedostatne perfuzije karotidnih arterija zbog sistemske hipoperfuzije. Međutim detektiranje akcijskih potencijala na više nivoa, duž puta kojim se šire od periferije prema senzornom korteksu, omogućuje razlikovanje segmentalne ishemije kralješnične moždine, od ishemije distalnog dijela kralješnične moždine, od moždane ishemije ili od ishemije perifernih živaca (Guerit et al. 1999). Također treba navesti kako je moguće monitoriranje SSEP i u postoperativnom tijeku nakon buđenja pacijenta iz anestezije s ciljem prevencije odgođenog neurološkog deficita pomoću pažljive kontrole srednjeg arterijskog tlaka (Griep et al. 1996).

Monitoring motoričkih evociranih potencijala ostvaruje se pomoću elektroda postavljenih na lubanju koje stvaraju parne impulse i time generiraju akcijske potencijale u području precentralnog girusa koji predstavlja motorički korteks. Potom se akcijski potencijali šire kortikospinalnim putem, prednjim rogovima kralješnične moždine, perifernim živcima sve do perifernog mišićja. Registracija akcijskih potencijala ostvaruje se pomoću elektroda koje se postavljaju na kožu iznad prednjeg tibijalnog mišića lijeve i desne noge, kao i mišića tenara lijeve i desne ruke. Teoretski gledano primjena MEP je osjetljivija metoda od SSEP za detekciju spinalne ishemije koja dovodi do paraplegije jer se putem MEP procjenjuje funkcija motornih neurona u području prednjeg roga kralješnične moždine koje opskrbljuje prednja spinalna arterija.

Međutim primjena MEP zahtjeva poseban anesteziološki tretman jer većina općih anestetika, kao i neuromuskulatornih blokatora utječe na amplitudu MEP. Od općih anestetika za indukciju anestezije koriste se etomidat i sufentanil, dok za održavanje sufentanil i ketamin. Također potrebno je postići i parcijalnu neuromuskularnu blokadu adekvatnim dozama vekuronija, jer potpuna neuromuskularna blokada utječe na amplitudu motornih evociranih potencijala (De Haan et al. 1997).

Guerit i suradnici su ustanovili kako su uzroci alteracija SSEP u njihovoj studiji bili slični uzrocima alteracija MEP u studiji koju su objavili De Haan i suradnici. Prema tome amplitude MEP također ovise o: 1) ishemiji distalne kralješnične moždine, 2) ishemiji perifernih živaca te 3) ishemiji moždanog tkiva.

Nedostatci primjene MEP jesu u tome što ne omogućuje razlikovanje ishemije kralješnične moždine koje je posljedica prekida krvotoka segmentalnim arterijama prema prednjoj spinalnoj arteriji od ishemije distalnog dijela kralješnične moždine

koja je posljedica nekorištenja tehnika distalne aortne perfuzije. Također postoperativni monitoring MEP u neseediranih pacijenta je bolan, stoga se ne izvodi za razliku od postoperativnog monitoringa SSEP (Guerit et al. 1999).

Postoperativna detekcija ishemije kralješnične moždine može se procjenjivati i serijskim fizikalnim neurološkim pregledima pri čemu se mjeri Tarlov skor koji procjenjuje pokrete donjih ekstremiteta. Mogući su sljedeći nalazi: 0) nema pokreta, 1) pokret koji ne može svladati gravitaciju, 2) pokret koji savladava gravitaciju, 3) mogućnost stajanja uz pomoć, 4) mogućnost stajanja i hodanja uz pomoć i 5) normalni pokreti donjeg ekstremiteta. Tarlov skor od 0 do 2 definira se kao paraplegija, skor od 3 do 4 definira se kao parapareza (Safi et al. 1997).

11. TEVAR

Počeci endovaskularne kirurgije torakalnih aneurizmi aorte vežu se za 90-e godine prošloga stoljeća. Prva generacija endovaskularnih stent-graftova bila je načinjena od nehrđajućeg čelika zig-zag oblika koji je predstavljao endoskelet preko kojeg je bio presvučen graft od DACRON-a. Svaki pojedini stent-graft bio je dizajniran prema veličini aneurizme pojedinog pacijenta. Postavljanje stent-grafta najčešće se vršilo transfemoralnim putem retrogradno prema torakalnoj aorti pri čemu se postupak čitavo vrijeme pratio fluoroskopskim uređajem.

Jedna od prvih studija koja se bavila učinkovitošću prve generacije stent-graftova je studija Mitchella i suradnika iz 1999. godine. Zabilježen je mortalitet od 9%, dok je incidencija paraplegije iznosila svega 3%. Ipak u studiji je zabilježen povećan morbiditet cerebrovaskularnih incidenata i respiratorne insuficijencije što je vjerojatno povezano s visokorizičnim karakterom pacijenata koji su bili uključeni u istraživanje (Mitchell et al. 1999).

Nakon prve generacije stent-graftova koji su pokazali određene zabrinjavajuće nedostatke poput kontinuiranog povećavanja aorte i kasnog razvitka krvnog protoka kroz aneurizmatSKU vreću nakon postavljanja grafta, prešlo se na korištenje endoproteza koji više nisu bile građene po mjeri već je njihova proizvodnja komercijalizirana. Jedna od takvih endoproteza je GORE TAG koja je se sastoji od politetrafluoroetilena koji je s vanjske strane ojačan metalnom potporom.

Korištenjem GORE TAG endoproteze incidencija paraplegije iznosi 3%, i ona predstavlja sigurnu alternativu za otvorene kirurške operacije TAA, uz nizak mortalitet i relativno nizak morbiditet (Makaroun et al. 2005).

Studija Gravereauxa i suradnika iz 2001. navodi incidenciju paraplegije od 5,7% korištenjem endovaskularne tehnike, te ističe kako istovremena ili prijašnja operacija abdominalne aneurizme aorte, kao i dužina segmenta torakalne aorte koji je prekriven graftom predstavljaju dva rizična čimbenika povezana s ishemijskom ozljedom kralješnične moždine (Gravereaux et al. 2001).

Baril i suradnici također ističu istovremeni ili prethodni popravak abdominalne aneurizme aorte kao značajan rizični čimbenik za razvoj postoperativne paraplegije nakon endovaskularne kirurgije torakalne aorte (Baril et al. 2006).

Feezor i suradnici u svojoj studiji iz 2008. godine navode kako rizični čimbenik za postoperativni neurološki deficit nije samo duljina torakalne aorte koja je prekrivena graftom, već i niža lokacija distalnog dijela grafta predstavlja bitan rizični čimbenik. Za svaka dodatna 2 cm pokrivenosti torakalne aorte graftom rizik od ishemijske ozljede raste za 30%. S druge strane, za svaka 2 cm distalne torakalne aorte koja nisu prekrivena graftom rizik se smanjuje za 40% (Feezor et al. 2008).

Multicentrična studija koja se koristila podacima EUROSTAR registra navodi incidenciju paraplegije ili parapareze od 2,5% prilikom korištenja endovaskularnih tehnika za liječenje bolesti torakalne aorte. Također ističe sljedeće rizične čimbenike povezane s ishemijskom ozljedom kralješnične moždine: 1) pokrivenost graftom izlazišta lijeve potključne arterije bez njene revaskularizacije, 2) renalno zatajenje, 3) prateći popravak aneurizme abdominalne aorte, te 4) korištenje 3 ili više stent-graftova (Buth et al. 2007).

Iako je gore navedena studija utvrdila pokrivenost izlazišta lijeve potključne arterije kao rizični čimbenik paraplegije, trenutno glavna indikacija za izvedbu preoperativne premosnice od lijeve karotidne arterije prema lijevoj potključnoj arteriji jesu slučajevi

kada postoji dominantna lijeva i malena desna vertebralna arterija (Feezor et al. 2008).

Endovaskularne tehnike koje se koriste za liječenje bolesti torakalne aorte predstavljaju dobru alternativu otvorenim kirurškim tehnikama posebice kod pacijenata koji zbog mnogobrojnih komorbiditeta spadaju u skupinu visokorizičnih bolesnika i kao takvi nisu podobni za otvorene operacije aorte.

Ipak TEVAR je kontraindiciran kod bolesnika koji imaju: 1) kroničnu aortnu disekciju, 2) tortuoznu aortu, 3) aortu ispunjenu trombima, 4) uske periferne arterije, te 5) stanje šoka zbog rupture aneurizme (Okita 2011).

12. ZAKLJUČAK

Iz svega navedenog vidljivo je kako postoji znatan napredak u sprječavanju neuroloških komplikacija tijekom kirurgije aorte, posebno u zadnjih 20-ak godina. Ne treba zanemariti činjenicu kako je još početkom devedesetih godina prošloga stoljeća incidencija ishemijske ozljede kralješnične moždine pri operaciji TAAA iznosila vrtoglavih 16% i to u vrhunskim centrima (Svensson et al. 1993). Usporedimo li taj podatak s incidencijama koje navode novije studije i koje se kreću oko 3% (Safi et al. 2003, 2005) očigledno je kako operacije aneurizmi aorte nisu više tako opasni i nepredvidivi zahvati kao nekada. Razlog tome bilo je postepeno upoznavanje patogenetskih mehanizama koji utječu na postoperativni neurološki deficit, kao i glavnih rizičnih čimbenika. Očito je kako ne postoji jedinstveni patogenetski mehanizam, kao ni jedinstveni rizični čimbenik. Prema tome u rješavanju ovoga problema ne može se pristupiti jednim modalitetom liječenja, tj. primjenom jedne tehnike zaštite kralješnične moždine. Potrebna je kombinacija različitih tehnika zaštite s ciljem djelovanja na što više uzroka, a po mogućnosti na sve.

Primjena endovaskularnih tehnika liječenja bolesti aorte također je pokazala izvrsne rezultate. Posebno treba istaknuti njihove prednosti kao što je manja invazivnost uspoređujući sa standardnim kirurškim tehnikama i naravno činjenicu da su mnogo jeftinije. Ne treba zaboraviti podatak da je njihovim uvođenjem omogućeno liječenje bolesnika koji prije nisu bili adekvatno liječeni jer nisu podobni za otvorene kirurške postupke. Endovaskularne tehnike stoga predstavljaju sigurnu i učinkovitu alternativu standardnim kirurškim tehnikama.

Iako je incidencija postoperativne paraplegije i parapareze danas veoma niska, ne smijemo se zadovoljiti postojećim stanjem. Potrebno uložiti dodatne napore s ciljem

otkrivanja što boljih kombinacija postojećih tehnika zaštite, ali i napore za traganjem i otkrivanjem novih tehnika koje će nas što više približiti "magičnoj" incidenciji od 0%. Ipak treba biti realan i priznati kako je nemoguće očekivati u potpunosti nestanak postoperativnih neuroloških komplikacija kirurgije aorte, posebice u tipu II TAAA, no to nas ne treba obeshrabriti jer i maleno smanjenje incidencije za 0,1% predstavlja velik korak u borbi protiv ishemijskih ozljeda kralješnične moždine.

13. ZAHVALE

Posebno se zahvaljujem svojem mentoru, prof. dr. sc. Mladenu Petruniću, koji mi je pomogao u odabiru ovako zanimljive teme i koji mi je nesebično udijelio materijale potrebne za izradu ovog diplomskog rada.

Također hvala i mojoj obitelji koja mi je bila kontinuirana podrška tijekom studijskog obrazovanja.

14. LITERATURA

1. Abe T, Ito T, Sunada M, Yoshizumi T, Kawamura A, Yamana K (2009) Transapical aortic cannulation via left lateral thoracotomy for descending thoracic and thoracoabdominal aortic surgery. *Gen Thorac Cardiovasc Surg* 57:605-8
2. Acher CW, Wynn MM, Hoch JR, Popic P, Archibald J, Turnipseed WD (1994) Combined use of cerebral spinal fluid drainage and naloxone reduces the risk of paraplegia in thoracoabdominal aneurysm repair. *J Vasc Surg* 19:236-48
3. Baril DT, Carroccio A, Ellozy SH, Palchik E, Addis MD, Jacobs TS, Teodorescu V, Marin ML (2006) Endovascular thoracic aortic repair and previous or concomitant abdominal aortic repair: is the increased risk of spinal cord ischemia real? *Ann Vasc Surg* 20:188-94
4. Bracken MB, Shepard MJ, Collins WF, Holford TR, Young W, Baskin DS, Eisenberg HM, Flamm E, Leo-Summers L, Maroon J, Marshall LF, Perot PL, Piepmeyer J, Sonntag VKH, Wagner FC, Wilberger JE, Winn R (1990) A randomized, controlled trial of methylprednisolone or naloxone in the treatment of acute spinal-cord injury. *N Engl J Med* 322:1405-11
5. Buth J, Harris PL, Hobo R, Van Eps R, Cuyper P, Duijm L, Tielbeel X (2007) Neurologic complications associated with endovascular repair of thoracic aortic pathology: incidence and risk factors. A study from the European Collaborators on Stent/Graft Techniques for Aortic Aneurysm Repair (EUROSTAR) registry. *J Vasc Surg* 46:1103-11
6. Cambria RP, Davison JK, Zannetti S, L'Italien G, Brewster DC, Gertler JP, Abbott WM (1997) Clinical experience with epidural cooling for spinal cord protection during thoracic and thoracoabdominal aneurysm repair. *J Vasc Surg* 25:234-43

7. Cheung AT, Weiss SJ, McGarvey ML, Stecker MM, Hogan MS, Escherich A, Bavaria JE (2002) Interventions for reversing delayed-onset postoperative paraplegia after thoracic aortic reconstruction. *Ann Thorac Surg* 74:413-9
8. Cina CS, Abouzahr L, Arena GO, Lagana A, Devereaux PJ, Farrokhyar F (2004) Cerebrospinal fluid drainage to prevent paraplegia during thoracic and thoracoabdominal aortic aneurysm surgery: a systematic review and meta-analysis. *J Vasc Surg* 40:36-44
9. Cooley DA, Golino A, Frazier OH (2000) Single-clamp technique for aneurysms of the descending thoracic aorta: report of 132 consecutive cases. *Eur J Cardio-thorac Surg* 18:162-7
10. Coselli JS, LeMaire SA, Conklin LD, Adams GJ (2004) Left heart bypass during descending thoracic aortic aneurysm repair does not reduce the incidence of paraplegia. *Ann Thorac Surg* 77:1298-303
11. Coselli JS, Bozinovski J, LeMaire SA (2007) Open surgical repair of 2286 thoracoabdominal aortic aneurysms. *Ann Thorac Surg* 83:S862-4
12. Coselli JS, Bozinovski J, Cheung C (2008) Hypothermic circulatory arrest: safety and efficacy in the operative treatment of descending and thoracoabdominal aortic aneurysms. *Ann Thorac Surg* 85:956-64
13. Crawford ES (1974) Thoraco-abdominal and abdominal aortic aneurysm involving renal, superior mesenteric, and celiac arteries. *Ann Surg* 179:763-72
14. Crawford ES, Snyder DM, Cho GC, Roem JF (1978) Progress in treatment of thoracoabdominal and abdominal aortic aneurysm involving celiac, superior mesenteric, and renal arteries. *Ann Surg* 188:404-21
15. Crawford ES, Crawford JL, Safi HJ, Coselli JS, Hess KR, Brooks B, Norton HJ, Glaeser DH (1986) Thoracoabdominal aortic aneurysms: Preoperative and

intraoperative factors determining immediate and long-term results of operations in 605 patients. *J Vasc Surg* 3:389-404

16. Davison JK, Cambria RP, Vierra DJ, Columbia MA, Koustas G (1994) Epidural cooling for regional spinal cord hypothermia during thoracoabdominal aneurysm repair. *J Vasc Surg* 20:304-10
17. DeBakey ME, Crawford ES, Garrett HE (1965) Surgical consideration in the treatment of aneurysm of the thoraco-abdominal aorta. *Ann Surg* 162:650-61
18. De Haan P, Kalkman CJ, De Mol BA, Ubags LH, Veldman DJ, Jacobs MJHM (1997) Efficacy of transcranial motor-evoked myogenic potentials to detect spinal cord ischemia during operations for thoracoabdominal aneurysms. *J Thorac Cardiovasc Surg* 113:87-101
19. Estrera AL, Miller CC 3rd, Chen EP, Meada R, Torres RH, Porat EE, Huynh TT, Azizzadeh A, Safi HJ (2005) Descending thoracic aortic aneurysm repair: 12-year experience using distal aortic perfusion and cerebrospinal fluid drainage. *Ann Thorac Surg* 80:1290-6
20. Estrera AL, Sheinbaum R, Miller CC, Azizzadeh A, Walkes JC, Lee TY, Kaiser L, Safi HJ (2009) Cerebrospinal fluid drainage during thoracic aortic repair: safety and current management. *Ann Thorac Surg* 88:9-15
21. Etz CD, Halstead JC, Spielvogel D, Shahani R, Lazala R, Homann TM, Weisz DJ, Plestis K, Griep RB (2006) Thoracic and thoracoabdominal aneurysm repair: is reimplantation of spinal cord arteries a waste of time? *Ann Thorac Surg* 82:1670-8
22. Feezor RJ, Martin TD, Hess PJ, Daniels MJ, Beaver TM, Klodell CT, Lee WA (2008) Extent of aortic coverage and incidence of spinal cord ischemia after thoracic endovascular aneurysm repair. *Ann Thorac Surg* 86:1809-14

23. Goshgarian HG (2003) Blood Supply of the Spinal Cord. U: Lin VW, Bono CM, Cardenas DC, Frost FS, Hammond MC, Lindblom LB, Parkash I, Stiens SA, Woolsey RM (Ur.) Spinal Cord Medicine: Principles and Practice. New York: Demos Medical Publishing
24. Gott VP, Whiffen JD, Dutton RC (1963) Heparin bonding on colloidal graphite surfaces. Science 142:1297-8
25. Gravereaux EC, Faries PL, Burks JA, Latessa V, Spielvogel D, Hollier LH, Marin ML (2001) Risk of spinal cord ischemia after endograft repair of thoracic aortic aneurysms. J Vasc Surg 34:997-1003
26. Griep RB, Ergin MA, Galla JD, Lansman S, Khan N, Quintana C, McCollough J, Bodian C (1996) Looking for the artery of Adamkiewicz: a quest to minimize paraplegia after operations for aneurysms of the descending thoracic and thoracoabdominal aorta. J Thorac Cardiovasc Surg 112:1202-15
27. Griep RB, Griep EB (2007) Spinal cord perfusion and protection during descending thoracic and thoracoabdominal aortic surgery: the collateral network concept. Ann Thorac Surg 83:S865-9
28. Guerit JM, Witdoeck C, Verhelst R, Matta AJ, Jacquet LM, Dion RA (1999) Sensitivity, specificity, and surgical impact of somatosensory evoked potentials in descending aorta surgery. Ann Thorac Surg 67:1943-6
29. Heinemann MK, Brassel F, Herzog T, Dresler C, Becker H, Borst HG (1998) The role of spinal angiography in operations on the thoracic aorta: myth or reality? Ann Thorac Surg 65:356-51
30. Hollier LH (1987) Protecting the brain and spinal cord. J Vasc Surg 5:524-52
31. Kahle W (2006) Kralježnična moždina. U: Vinter I (Ur.) Priručni anatomski atlas: živčani sustav i osjetila. Zagreb: Medicinska naklada, str. 50-68

32. Kaplan DK, Atsumi N, D'Ambra MN, Vlahakes GJ (1995) Distal circulatory support for thoracic aortic operations: effects on intracranial pressure. *Ann Thorac Surg* 59:448-52
33. Kawanishi Y, Okada K, Matsumori M, Tanaka H, Yamashita T, Nakagiri K, Okita Y (2007) Influence of perioperative hemodynamics on spinal cord ischemia in thoracoabdominal aortic repair. *Ann Thorac Surg* 84:488-92
34. Kieffer E, Fukui S, Chiras J, Koskas F, Bahnini A, Cormier E (2002) Spinal cord arteriography: A safe adjunct before descending thoracic or thoracoabdominal aortic aneurysmectomy. *J Vasc Surg* 35:262-8
35. Kouchoukos NT, Rokkas CK (1999) Hypothermic cardiopulmonary bypass for spinal cord protection: rationale and clinical results. *Ann Thorac Surg* 67:1940-2
36. Kuniyama T, Sasaki S, Shiiya N, Miyatake T, Mafune N, Yasuda K (2001) Proinflammatory cytokines in cerebrospinal fluid in repair of thoracoabdominal aorta. *Ann Thorac Surg* 71:801-6
37. Kuniyama T, Kubota S, Wakasa S, Shiiya N, Yoshiro M (2011) Prevention of spinal cord injury after thoracoabdominal aortic aneurysm repair. *U: Grundmann RT (Ur.) Diagnosis and treatment of abdominal and thoracic aortic aneurysms including the ascending aorta and the aortic arch. InTech, str 187-208*
38. Laschinger JC, Cunningham JN, Cooper MM, Krieger K, Nathan IM, Spencer FC (1984) Prevention of ischemic spinal cord injury following aortic cross-clamping: use of corticosteroids. *Ann Thorac Surg* 38:500-7
39. Makaroun MS, Dillavou ED, Kee ST, Sicard G, Chaikof E, Bavaria J, Williams D, Cambria RP, Mitchell RS (2005) Endovascular treatment of thoracic aortic aneurysms: results of the phase II multicenter trial of the GORE TAG thoracic endoprosthesis. *J Vasc Surg* 41:1-9

40. Maniar HS, Sundt TM, Prasad SM, Chu CM, Camillo CJ, Moon MR, Rubin BG, Sicard GA (2003) Delayed paraplegia after thoracic and thoracoabdominal aneurysm repair: a continuing risk. *Ann Thorac Surg* 75:113-20
41. Mell MW, Wynn MM, Reeder SB, Tefera G, Hoch JR, Acher CW (2009) A new intercostal artery management strategy for thoracoabdominal aortic aneurysm repair. *Journal of Surgical Research* 154:99-104
42. Mitchell RS, Miller DC, Dake MD, Semba CP, Moore KA, Sakai T (1999) Thoracic aortic aneurysm repair with an endovascular stent graft: the "first generation". *Ann Thorac Surg* 67:1971-4
43. Okita Y (2011) Fighting spinal cord complication during surgery for thoracoabdominal aortic disease. *Gen Thorac Cardiovasc Surg* 59:79-90
44. Safi HJ, Miller CC, Azizzadeh A, Iliopoulos DC (1997) Observations on delayed neurologic deficit after thoracoabdominal aortic aneurysm repair. *J Vasc surg* 26:616-22
45. Safi HJ, Miller CC 3rd, Huynh TTT, Estrera AL, Porat EE, Winnerkvist AN, Allen BS, Hassoun HT, Moore FA (2003) Distal aortic perfusion and cerebrospinal fluid drainage for thoracoabdominal and descending thoracic aortic repair: ten years of organ protection. *Ann Surg* 238:372-81
46. Safi HJ, Estrera AL, Miller CC, Huynh TT, Porat EE, Azizzadeh A, Meada R, Goodrick JS (2005) Evolution of risk for neurologic deficit after descending and thoracoabdominal aortic repair. *Ann Thorac Surg* 80:2173-9
47. Salzano R, Ellison LH, Altonji DF (1994) Regional deep hypothermia of the spinal cord protects against ischemic injury during thoracic aortic cross-clamping. *Ann Thorac Surg* 57:65-70

48. Schepens MAAM, Vermeulen FEE, Morshuis WJ, Dossche KM, Van Dongen EP, Ter Beek HT, Boezeman EH (1999) Impact of left heart bypass on the results of thoracoabdominal aortic aneurysm repair. *Ann Thorac Surg* 67:1963-7
49. Shimizu H, Mori A, Yamada T, Ishikawa A, Okano H, Takeda J, Yozu R (2010) Regional spinal cord cooling using a countercurrent closed-lumen epidural catheter. *Ann Thorac Surg* 89:1312-3
50. Sinha AC, Cheung AT (2010) Spinal cord protection and thoracic aortic surgery. *Curr Opin Anaesthesiol* 23:95-102
51. Strauch JT, Lauten A, Spielvogel D, Rinke S, Zhang N, Weisz D, Bodian CA, Griep RB (2004) Mild hypothermia protects the spinal cord from ischemic injury in a chronic porcine model. *E J Cardiothorac Surg* 25:708-15
52. Svensson LG, Crawford ES, Hess KR, Coselli JS, Safi HJ (1993) Experience with 1509 patients undergoing thoracoabdominal aortic operations. *J Vasc Surg* 17:357-68
53. Svensson LG, Hess KR, Coselli JS, Safi HJ (1994) Influence of segmental arteries, extent, and atriofemoral bypass on postoperative paraplegia after thoracoabdominal aortic operations. *J Vasc Surg* 20:255-62
54. Svensson LG (1997) New and future approaches for spinal cord protection. *Semin Thorac Cardiovasc Surg* 9:206-21
55. Svensson LG, Hess KR, D'Agostino RS, Entrup MH, Hreib K, Kimmel WA, Nadolny E, Shahian DM (1998) Reduction of neurologic injury after high-risk thoracoabdominal aortic operation. *Ann Thorac Surg* 66:132-8
56. Šoša T (2007) Aneurizme aorte. U: Šoša T, Stanec Z, Tonković I (Ur.) *Kirurgija*. Zagreb: Naklada Ljevak, str. 698-704

57. Vacanti FX, Ames A 3rd (1984) Mild hypothermia and Mg⁺⁺ protect against irreversible damage during CNS ischemia. *Stroke* 15:695-8
58. Yoshioka K, Niinuma H, Ehara S, Nakajima T, Nakamura M, Kawazoe K (2006) MR angiography and CT angiography of the artery of Adamkiewicz: state of art. *Radiographics* 26:S63-73
59. Zoli S, Roder F, Etz CD, Brenner RM, Bodian CA, Lin HM, Di Luozzo G, Griep RB (2010) Predicting the risk of paraplegia after thoracic and thoracoabdominal aneurysm repair. *Ann Thorac Surg* 90:1237-44

15. ŽIVOTOPIS

Rođen sam 29.08.1989. godine u Splitu. Prvih osam godina školovanja završio sam u Osnovnoj školi Vladimira Nazora u Pločama. Potom upisujem Srednju školu fra Andrije Kačića Miošića također u Pločama, smjer – opća gimnazija. Tijekom srednjoškolskog obrazovanja postigao sam zapažene rezultate na županijskim natjecanjima iz fizike, biologije i kemije. U posljednjem razredu gimnazijskog obrazovanja sudjelovao sam i na državnom natjecanju iz fizike.

Akadske godine 2008./2009. upisao sam Medicinski fakultet Sveučilišta u Zagrebu. Dobitnik sam Dekanove nagrade za najboljeg studenta 5. godine studija medicine u akademskoj godini 2012./2013.

Služim se s dva strana jezika: engleskim i talijanskim.