

**SVEUČILIŠTE U ZAGREBU
MEDICINSKI FAKULTET**

Anamarija Leventić

**Značaj biopsije limfnog čvora „stražara“ u
ranim stadijima malignog melanoma kože glave
i vrata**

DIPLOMSKI RAD



Zagreb, 2017.

Ovaj diplomski rad izrađen je na Klinici za ORL i kirurgiju glave i vrata KBC „Sestre milosrdnice“ Zagreb pod vodstvom prof. dr. sc. Mirka Ivkića i predan je na ocjenu u akademskoj godini 2016./2017.

Popis kratica:

AJCC – American Joint Committee on Cancer

ALM – akrolentiginozni melanom

Co - kobalt

CT – kompjuterizirana tomografija

ELND – (eng. elective lymph node dissection), elektivna disekcija limfnih čvorova

LDH – laktat dehidrogenaza

LM – lentigo maligna

LMM – lentigo maligna melanom

MBq – megabekerel

MR – magnetska rezonanca

NM – nodularni melanom

PET / CT – pozitronska emisijska tomografija / kompjuterizirana tomografija

PHD – patohistološka dijagnoza

SLN – (eng. sentinel lymph node), sentinel čvor, limfni čvor stražar

SLNB – (eng. sentinel lymph node biopsy), biopsija limfnog čvora stražara

SPECT / CT – (eng. single photon emission computed tomography/ computed tomography)

SSM – (eng. superficial spreading melanoma), površinsko šireći melanom

WHO – World Health Organization

Sadržaj:

1. SAŽETAK.....
2. SUMMARY
3. UVOD	1
3.1. EPIDEMIOLOGIJA.....	1
3.2. ČIMBENICI RIZIKA	2
3.3. KLINIČKA SLIKA	3
3.4. SPECIFIČNOSTI MELANOMA GLAVE I VRATA	6
4. MELANOM GLAVE I VRATA	7
4.1. KLASIFIKACIJA MELANOMA	7
4.2. PROGNOŠTIČKI ČIMBENICI	11
4.3. LIMFOGENO METASTAZIRANJE	13
5. KIRURŠKO LIJEČENJE REGIONALNIH METASTAZA	14
5.1. BIOPSIJA LIMFNOG ČVORA STRAŽARA	15
5.1.1. <i>Indikacije za SNLB.....</i>	<i>15</i>
5.1.2. <i>Kontraindikacije za SNLB.....</i>	<i>16</i>
5.1.3. <i>Izvođenje preoperativne limfoscintigrafije</i>	<i>16</i>
5.1.3.1. Priprema bolesnika	16
5.1.3.2. Primjena radiofarmaka.....	16
5.1.3.3. Limfoscintigrafsko snimanje	17
5.1.3.3.1. Dinamičko snimanje.....	17
5.1.3.3.2. Statičko snimanje.....	18
5.1.3.3.3. SPECT / CT	18
5.1.4. <i>Obilježavanje sentinel čvorova na koži</i>	<i>19</i>
5.1.5. <i>Kirurško uklanjanje SLN</i>	<i>20</i>
5.1.6. <i>Lažno pozitivan nalaz</i>	<i>20</i>
5.1.7. <i>Lažno negativan nalaz</i>	<i>21</i>

5.2.	DISEKCIJE VRATA	21
5.2.1.	<i>Sveobuhvatne disekcije vrata</i>	23
5.2.2.	<i>Selektivne disekcije vrata</i>	24
6.	KIRURŠKO LIJEČENJE PRIMARNOG TUMORA	25
7.	SMJERNICE ZA PRAĆENJE MELANOMA	27
8.	ZAKLJUČAK	28
9.	ZAHVALA	29
10.	LITERATURA:	30
11.	ŽIVOTOPIS	34

1. SAŽETAK

Naslov rada : Značaj biopsije limfnog čvora „stražara“ u ranim stadijima malignog melanoma kože glave i vrata

Autor : Anamarija Leventić

Maligni melanom je zloćudni tumor pigmentnih stanica kože i sluznica. Jedan je od najagresivnijih tumora u čovjeka. Iako melanom čini tek 4 % svih zloćudnih bolesti kože na njega otpada gotovo 80 % umrlih od kožnih tumora. Incidencija melanoma je u stalnom porastu posljednjih desetljeća stoga je melanom postao bolest javnozdravstvenog značaja.

Zahvaljujući dobro razvijenoj limfnoj mreži, posebice u području glave i vrata, melanom može lako i brzo limfogeno i hematogeno metastazirati. U bolesnika u kojih su regionalni limfni čvorovi pozitivni preživljenje je 40 % do 50 % lošije nego u onih koji ih nemaju. Donald Morton je u ranim 90-im popularizirao biopsiju limfnog čvora stražara (SLNB) koja je danas zlatni standard u prognozi i daljnjem planiranju liječenja bolesnika s melanomom. Limfni čvor stražar (sentinel) je prvi limfni čvor u koji se drenira područje tumora. SLNB je indicirana u ranim stadijima melanoma kod kojih nema klinički, radiološki ili patohistološki dokazanih metastaza. Standardne tehnike koje se primjenjuju za SLNB su: preoperativna limfoscintigrafija, primjena limfotropne boje 'blue dye', te detekcija sentinela primjenom ručne gama kamere. U području glave i vrata SLNB se izvodi u općoj endotrahealnoj anesteziji. Kod pacijenata s pozitivnim sentinelom potrebno je napraviti disekciju vrata kako bi se spriječio daljnji rasap bolesti. Pacijente s negativnim sentinelom treba klinički pratiti.

Ključne riječi: melanom, SLNB, limfni čvor stražar

2. SUMMARY

Title : Significance of sentinel – node biopsy in early - stage malignant melanoma of the head and neck

Author : Anamarija Leventić

Malignant melanoma is a malignant tumor of pigment cells of the skin and mucosa. It is one of the most aggressive tumors in humans. Although melanoma makes up to 4 % of all malignant skin diseases, almost 80 % of the deaths of skin tumors are caused by it. Melanoma incidence has been steadily increasing over the last decades, so melanoma has become a public health issue.

Thanks to a well developed lymphatic network, especially in the area of the head and neck, melanoma can easily and quickly lymphogenously and hematogenically metastasize. In patients with positive regional lymph nodes survival is 40 % to 50 % worse than in those without them. In the early 1990s, Donald Morton popularized the sentinel lymph node biopsy (SLNB), which is today the gold standard for prognosis and further planning of treating patients with melanoma. The lymph node guard (sentinel) is the first lymph node to drain the tumor area. SLNB is indicated in early stages of melanoma with no clinical, radiological or pathohistologically proven metastases. The standard techniques used for SLNB include: preoperative lymphoscintigraphy, lymphotropic blue dye application, and sentinel detection by hand gamma camera. In the area of the head and neck, SLNB is performed in endotracheal anesthesia. In patients with a positive sentinel, neck dissection is required to prevent further disease spread. Patients with a negative sentinel should be monitored clinically.

Keywords: melanoma, SLNB, sentinel lymph node

3. UVOD

Melanom je zloćudni tumor porijeklom iz melanocita, stanica koje normalno proizvode pigment melanin. Osim na koži, može se pojaviti i na sluznicama, u oku te mozgu. (1)

Još u petom stoljeću prije Krista, Hipokrat je opisao melanom kao „fatalni crni tumor“. Znatno kasnije, 1804. godine, francuski fizičar i izumitelj stetoscopa Rene Laennec prvi je opisao melanom kao bolest, koristeći se pritom izrazom „melanoza“ prema grč. riječi koja znači „crno“. (2)

Tijekom posljednjih nekoliko godina melanom je postao bolest društveno-ekonomskog značaja uslijed povećane incidencije i visokih stopa smrtnosti. (3)

3.1. Epidemiologija

Iako melanom čini tek 4 % svih zloćudnih bolesti kože, na njega otpada gotovo 80 % umrlih od kožnih tumora. Na sreću, u 95 % slučajeva bolest je izlječiva ako se pravodobno dijagnosticira i kirurški liječi. (4)

Prosječna dob oboljelih u trenutku postavljanja dijagnoze je 55 godina, a više od 75 % oboljelih mlađi su od 70 godina. Bolest zahvaća gotovo sve dobne skupine a neznatno učestalije javlja se kod muškaraca (1,2:1,0). (4,5)

Incidencija melanoma varira ovisno o geografskoj širini i dužini te je u područjima bližim ekvatoru učestalost bolesti veća. Od pojedinih zemalja, najveću učestalost melanoma imaju Australija i Novi Zeland sa svojom dominantno bijelom populacijom, te je u Australiji melanom među zloćudnim tumorima na visokom četvrtom mjestu, iza tumora prostate, debelog crijeva i dojke. (6) Tako sadašnja incidencija (broj novooboljelih na 100 000 stanovnika godišnje) u Australiji iznosi 50 - 60, u Sjevernoj Americi 10 - 25, a u Srednjoj Europi 10 - 15. (7) U Hrvatskoj je incidencija melanoma za muškarce 14,8/100 000 a za žene 12,7/100 000. (8)

U Republici Hrvatskoj je, prema podacima Registra za rak RH (2014. godina), melanom prema učestalosti pojavljivanja među zloćudnim tumorima na 12. mjestu. U 2014. godini zabilježeno je 587 novooboljelih slučajeva melanoma. Od ukupnog broja oboljelih 51,1 % imalo je lokaliziranu bolest, regionalno proširenu bolest imalo je 19,7 % oboljelih, a udaljene metastaze njih 5,2 %. (8) Prema podacima Državnog zavoda za statistiku RH, u 2015. godini 203 stanovnika su umrli od posljedica malignog melanoma kože, od kojih su 118 muškarci i 85 žene. (9)

3.2. Čimbenici rizika

Na razvoj melanoma utječu okolišni čimbenici te čimbenici samog domaćina. Najvažniji okolišni čimbenik je izloženost Sunčevom svjetlu odnosno UVB zračenju (valnih duljina 315 – 280 nm). Najopasnijim se smatra tzv. intermitentno izlaganje UV zrakama kod kojeg dolazi do izlaganja onih dijelova tijela koji nisu svakodnevno izloženi Sunčevoj svjetlosti. Smatra se da jednom zadobivene opekline u djetinjstvu udvostručuju rizik za nastanak melanoma kasnije u životu. (7)

Etiološki čimbenici vezani uz domaćina jesu obiteljska sklonost prema razvoju melanoma, prethodno dijagnosticiran melanom ili nemelanomski zloćudni tumor kože, tip i broj nevusa, tip kože i pigmentacija, te imunosupresija. (10)

Melanom se češće javlja kod ljudi svijetle puti, kose i svijetlih očiju nego kod ostatka populacije. Osobe koje imaju veliki broj nevusa (više od 100) imaju povećani rizik od melanoma, čak i kada se radi o nevusima uredne kliničke i dermatoskopske slike. (7,10) Također, u osoba s više od 25 - 50 melanocitnih nevusa rizik je veći, ali i prisutnost atipičnih madeža (tzv. displastični nevusi), koji su veći od 6 mm, nepravilna izgleda i tamnije pigmentiranih povećava rizik od oboljenja tijekom života za 6 %.(5) Prisutnost divovskog kongenitalnog melanocitnog nevusa ili malih do srednje velikih melanocitnih nevusa također upozorava na povećan rizik za razvoj melanoma. (7,10)

3.3. Klinička slika

Svaka promjena već postojećeg madeža ili de novo nastala pigmentirana lezija treba pobuditi sumnju na melanom. U kliničkom pregledu, u tu svrhu pomaže nam tzv. ABCDEFGG pravilo.

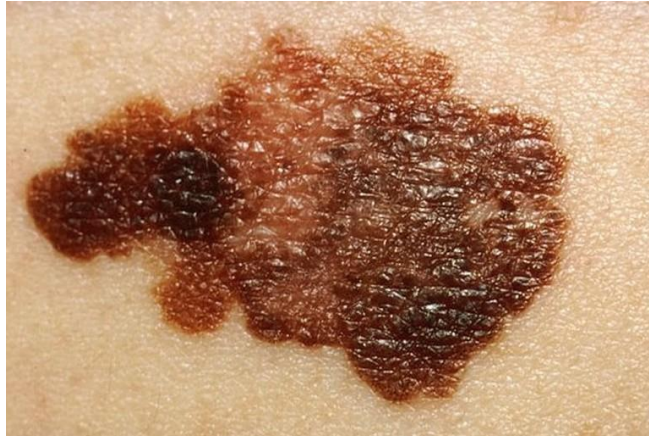A – asimetrija (eng.asymmetry) – nepravilan oblik, **B** – rubovi (eng. border) –nazubljeni, neoštra ograničenost od okolne kože, **C** – boja (eng.color) – od svijetlosmeđe do tamnosmeđe, nehomogena pigmentacija, **D** – promjer (eng. diameter) – svaki nevus > 5 mm treba pobuditi sumnju na melanom, **E** – (eng. elevation or evolution) svaka promjena koja se izdiže iznad kože ili nestaje, **F** – (eng.feeling) – subjektivan osjećaj svrbeža, boli, peckanja, **G** – (eng. growth) – porast lezije. Osim navedenih promjena, važno je pratiti i postojanje krvarenja, kliničkih znakova upale, erozija i/ili ulceracija.

U svakodnevnoj praksi, osim ABCDEFG pravila, kliničari se oslanjaju i na znak „ružnog pačeta“ (engl. ugly duckling sign). To je lezija na koži koja je drugačija od svih drugih nevoidnih promjena tj. takve promjene „iskaču“ i ističu se među drugim nevusima na koži. (7)

Klinička obilježja melanoma variraju ovisno o anatomske lokalizaciji promjene te tipu rasta tumora. Razlikujemo:

- Površinsko šireći tip melanoma (SSM)

SSM je najčešći tip melanoma u ljudi bijele rase i čini 70 – 80 % svih melanoma.(11) Nastaje u mlađoj životnoj dobi, uglavnom između 30 i 50 godina. Češće se pojavljuje u žena i to u području donjih udova dok se kod muškaraca najviše razvija na trupu. SSM se odlikuje i horizontalnom i vertikalnom fazom rasta. U početku je lezija ravna, nazubljenih rubova, boja može varirati od svijetlosmeđe pa sve do crne. Kasnije, lezija počinje vertikalno rasti - uzdignuta je, neravna, bradavičasta, a površina je različite boje što ovisi o dubini pigmenta u samom tkivu. (sl.1)

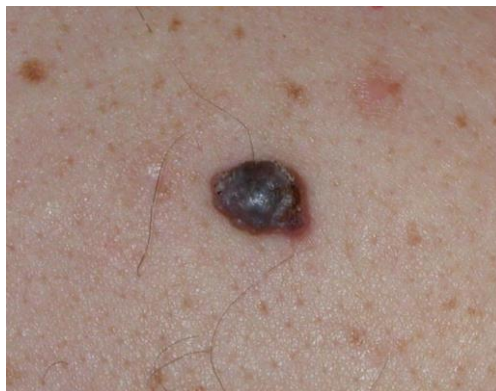

Slika 1. Površinsko šireći melanom

- Nodularni melanom (NM)

NM je drugi tip melanoma po učestalosti. Pojavljuje se u 15 – 30 % svih melanoma. (12) Podjednako ga nalazimo i kod žena i kod muškaraca, najčešće na području trupa, glave i vrata. Prezentira se kao dobro ograničen čvor, sjajne površine, jednoliko pigmentiran. NM je agresivniji i obično tamniji od SSM. Karakteriziraju ga kratka horizontalna te rana vertikalna faza rasta. (sl.2)

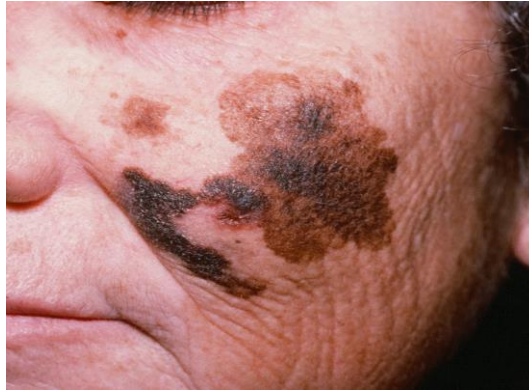Poseban oblik NM-a jako agresivnog tijeka jest polipoidni melanom koji je deblji, često s prisutnom ulceracijom te ranim metastaziranjem. (4,10)



slika 2: Nodularni melanom

- Lentigo maligni melanom (LMM)

Ovaj oblik čini 15 % melanoma, najčešće se javlja u sedmom desetljeću života. (4) LMM se razvija iz prekursorske lezije lentigo maligna koja histološki odgovara in situ melanomu.

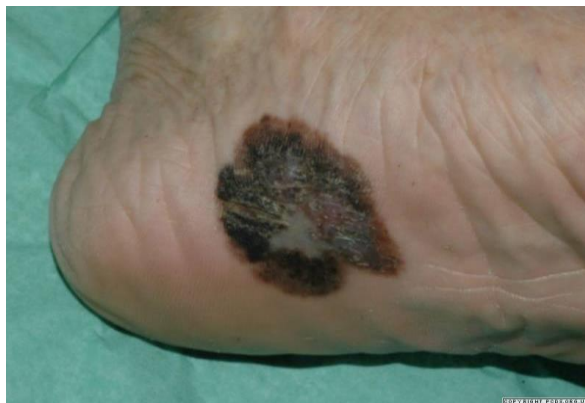

Slika 3. Lentigo maligna melanom

Riječ je o smeđoj, nejednoliko pigmentiranoj makuli, različitih oblika koja se odlikuje dugom horizontalnom fazom rasta. Pojava crne pigmentacije ili nodula unutar LM-a upozorava na mogući prijelaz u LMM. LMM se pretežito javlja na dijelovima tijela koji su konstantno izloženi suncu – obrazi, nos, uške. (sl.3)

- Akrolentiginozni melanom (ALM)

ALM čini 2 – 8 % melanoma te je time najrjeđi oblik u bijeloj rasi, dok kod crne rase obuhvaća i do 70 % svih melanoma. (4) Tipična anatomaska lokalizacija ALM-a jesu dlanovi, tabani, općenito okrajine te subungvalno. Javlja se u starijoj životnoj dobi, češće u muškaraca. Izuzetno je agresivan, brzo prelazi u vertikalnu fazu rasta. (sl.4)



Slika 4. Akrolentiginozni melanom

Osim ovih ovdje navedenih, postoji i nekoliko oblika melanoma koji se rjeđe susreću u kliničkoj praksi. To su: amelanotični melanom, dezmodoplastični melanom, nevoidni melanom, melanom sluznica, spitzoidni melanom, verukozni melanom, melanom nepoznatog primarnog sijela... (4,7,10.13)

3.4. Specifičnosti melanoma glave i vrata

Melanomi glave i vrata čine oko 15 % - 20 % ukupnog broja melanoma, što je obzirom na površinu tijela značajna zastupljenost. Iako se primarno radi o tumorima kože, melanomi u području glave i vrata pojavljuju se i na sluznicama. Melanomi sluznice su izrazito agresivni i imaju lošu prognozu. U području glave i vrata obično se javljaju u usnoj šupljini, nosnoj šupljini te paranazalnim sinusima. (14,15)

Dosadašnja istraživanja pokazala su da je prognoza melanoma glave i vrata znatno lošija nego li prognoza melanoma drugih lokalizacija.

Glava i vrat su anatomski najsloženiji dio ljudskog tijela. U malom prostoru smještene su izuzetno važne strukture, krvne žile, živci, vitalni organi bitni za normalno odvijanje života. Nadalje, glava i vrat je područje s najvećim brojem limfnih čvorova i najgušće razvijenom limfnom mrežom što tumorima omogućuje brzo i relativno lako limfogeno metastaziranje. Osim zbog svojih funkcionalnih specifičnosti, ovo područje je estetski vrlo osjetljivo i izloženo. I najmanji kirurški zahvati mogu izazvati ozbiljne funkcionalne poremećaje i ostaviti trajno vidljive estetske posljedice.

Lice je nešto češće sijelo primarnih tumora od vlasišta i vrata, a 75 % melanoma smješteno je na prednjem dijelu lica i skalpa.(7) Melanomi na skalpu su agresivniji i imaju dva puta veći mortalitet nego melanomi drugih lokalizacija. (16)

4. MELANOM GLAVE I VRATA

4.1. Klasifikacija melanoma

Dijagnozu melanoma možemo postaviti samo na temelju biopsije i patohistološkog nalaza. Temeljem toga, leziju možemo klasificirati u određeni stadij bolesti pa na osnovu toga planirati daljnje liječenje.

Danas postoji nekoliko različitih klasifikacija melanoma. Jedna od najjednostavnijih je klinička klasifikacija koja se temelji na stupnju lokalne, regionalne i udaljene proširenosti bolesti. Prema ovoj klasifikaciji, melanomi kože podijeljeni su u 3 stadija.

Stadij I – lokalizirani primarni melanom

Stadij II – metastaze u limfnim čvorovima jednog regionalnog ležišta, bazena (s in-transit metastazama ili bez njih)

Stadij III – metastaze u više od jednog ležišta limfnih čvorova ili diseminirana bolest.

Za određivanje stadija tumora nužna je patološka analiza materijala. Clark je 1969. godine predložio podjelu melanoma u pet stupnjeva. Njegova klasifikacija temelji se na dubini invazije tumorskih stanica melanoma u slojeve kože.

I stupanj – tumorske stanice u epidermisu, II stupanj – tumorske stanice zahvaćaju papilarni dermis ali ne dosežu papilarno-retikularnu granicu, III stupanj – tumorske stanice ispunjavaju papilarni dermis, IV stupanj – tumorske stanice zahvaćaju retikularni dermis, V stupanj – zahvaćen je retikularni dermis i supkutis. (17)

Nedostaci Clarkove klasifikacije javili su se zbog zanemarivanja dijela tumora iznad razine kože ali i zbog subjektivnosti patologa u određivanju slojeva kože.

Kako bi što više objektivizirao stupnjevanje melanoma, 1970. godine Breslow predstavlja svoju klasifikaciju temeljenu na mjerenju debljine tumora u milimetrima. Ova klasifikacija ima četiri stupnja: I stupanj – tumori debljine do 0,75 mm; II stupanj – tumori debljine 0,76 – 1,50 mm; III stupanj – tumori debljine 1,51 – 4,00 mm; IV stupanj – tumori debljine veće od 4,01 mm. (17)

Problemi koji se predbacuju Breslowu jesu iz razloga što nije obratio pozornost na debljinu kože pojedinih dijelova tijela. Tako tumori debljine primjerice 1,50 mm na licu gdje je koža izrazito tanka i tumori iste debljine na koži leđa ili tabana gdje je ona debela ne mogu biti svrstani u isti stadij, niti imaju isti prognostički značaj.

Postojanje više klasifikacija govori nam samo da nijedna nije idealna u stupnjevanju tumora. Danas je najšire prihvaćen i korišten TNM sustav AJCC-a (American Joint Committee on Cancer). Klasifikacija melanoma u ovom sustavu ima svoje specifičnosti, kontinuirano se nadopunjuje i modificira. T stadij istovjetan je patološkom T stadiju, osim veličine tumora, gleda se i razina invazije te na taj način u T stadiju uzima se u obzir i Clarkova i Breslowljeva klasifikacija. U N stadiju gledamo status limfnih čvorova što nam je važan prognostički kriterij. M stadij govori o postojanju udaljenih metastaza.

Posljednja, 8. revizija klasifikacije prihvaćena je 2016. godine. (tbl. 1,2,3) (18,19)

Nakon utvrđivanja T, N, M kategorija određuje se stadij bolesti (I-IV) koji nam govori o prognozi i preživljenju bolesnika. Stadij I i II označavaju lokaliziranu bolest, stadij III proširenost na regionalne limfne čvorove a stadij IV postojanje udaljenih metastaza. (7)

Tablica 1: T klasifikacija melanoma prema American Joint Committee on Cancer – AJCC, 2016.g.

T kategorija	Debljina tumora (mm)	Ulceracija
Tis	NP	NP
T1	< 0,8 0,8 – 1,00	a)bez ulceracije b)s ulceracijom
T2	1,01 – 2,00	a)bez ulceracije b)s ulceracijom
T3	2,01 – 4,00	a)bez ulceracije b)s ulceracijom
T4	>4,00	a)bez ulceracije b)s ulceracijom

Kratice: NP – nije primjenjivo

Tablica 2: N klasifikacija melanoma prema American Joint Committee on Cancer – AJCC, 2016.g.

N kategorija	Broj metastatskih čvorova	Metastaze limfnih čvorova
N0	0	NP
N1	1	a) mikrometastaze b) makrometastaze
N2	2-3	a) mikrometastaze b) makrometastaze c) in-transit metastaze / sateliti bez metastatskih limfnih čvorova
N3	4+ metastatska čvora ili in-transit metastaze / sateliti s metastatskim limfnim čvorovima	

Kratica: NP – nije primjenjiva

mikrometastaze – dijagnosticirane nakon sentinel biopsije limfnih čvorova (SLNB)

makrometastaze – klinički prepoznatljive metastaze limfnih čvorova, patohistološki potvrđene

Tablica 3: M klasifikacija melanoma prema American Joint Committee on Cancer – AJCC, 2016.g.

M kategorija	Lokalizacija
M0	bez udaljenih metastaza
M1a	koža, potkožje ili udaljeni limfni čvorovi
M1b	pluća
M1c	druga udaljena mjesta izvan CNSa
M1d	CNS

M kategorija se modificira ovisno o razini LDH

4.2. Prognostički čimbenici

Čimbenike koji utječu na prognozu melanoma glave i vrata možemo podijeliti u tri skupine - ovisne o tumoru, domaćinu te okruženju u kojem osoba živi.

Čimbenici ovisni o tumoru jesu: debljina tumora, dubina invazije, histološki tip melanoma, postojanje ulceracija, vaskularna invazija, postojanje regionalnih i udaljenih metastaza, status limfnih čvorova stražara... (7)

Čimbenici ovisni o domaćinu su spol, dob, rasa i socioekonomski status. Većem riziku su izloženi muškarci i stariji od 60 godina. (20)

Treća skupina su čimbenici ovisni o okruženju. Tu se najviše pažnje pridaje zemljopisnoj raznolikosti u distribuciji primarnih melanoma i prognozi bolesti. (7)

U istraživanju AJCC-a provedenom na 17 600 bolesnika s melanomom pokazano je da su u kategoriji T najvažniji prediktivni pokazatelji debljina tumora i postojanje ulceracija, dubina invazije bila je značajna samo kod melanoma manjih od 1 mm. U kategoriji N identificirana su tri nezavisna pokazatelja a to su: broj zahvaćenih limfnih čvorova, mikroskopski vs. makroskopski zahvaćen limfni čvor te prisutnost odnosno odsutnost ulceracije. Za kategoriju M ustanovljeno je da je bolje preživljenje kod nevisceralnih nego li kod visceralnih metastaza. (21)

Histološka regresija primarnog melanoma pokazala se kao protektivni čimbenik. (22)

Stope preživljenja za pojedine stadije melanoma navedene su u tablici 4. (23)

Tablica 4: Stope preživljenja; American Cancer Society

Stadij	5-godišnje preživljenje	10-godišnje preživljenje
IA	97%	95%
IB	92%	86%
IIA	81%	67%
IIB	70%	57%
IIC	53%	40%
IIIA	78%	68%
IIIB	59%	43%
IIIC	40%	24%
IV	15-20%	10-15%

4.3. Limfogeno metastaziranje

Melanom, kao i većina drugih solidnih tumora prvo metastazira u regionalne limfne čvorove. Kao što je ranije navedeno, specifičnost melanoma glave i vrata je što je to područje bogato opskrbljeno limfnim čvorovima i gusto razgranatom mrežom limfnih žila. Upravo ta specifičnost omogućuje jednostavno širenje melanoma u regionalne limfne bazene a potom i u udaljene dijelove tijela.

Od više od 500 limfnih čvorova koji se nalaze u tijelu čovjeka, trećina se nalazi iznad ključne kosti. Limfna drenaža vrata je izrazito varijabilna. Istraživanja o putovima limfne drenaže pokazala su da zloćudni tumori u većini slučajeva daju ipsilateralne metastaze. Tumori u medijalnoj liniji mogu imati kontralateralne metastaze.(7)

Melanom odstupa od ovih uobičajenih pravila. Može metastazirati u ipsilateralne, kontralateralne limfne čvorove, u kranio-kaudalnom ali i u kaudo-kranijalnom smjeru. U nekim istraživanjima u 30 % slučajeva javljaju se diskontinuirane ili skip metastaze u disektatima vrata. (24) Ove specifičnosti limfne drenaže melanoma treba imati u vidu pri planiranju dijagnostičkih i terapijskih postupaka.

Melanomi prednje polovine glave uglavnom se dreniraju u čvorove parotidne regije i u I., II. i III. skupinu limfnih čvorova vrata. Tumori stražnje polovine glave dreniraju se u okcipitalne limfne čvorove te regije od II. do V. Najveći problem predstavljaju tumori koji se nalaze između ova dva dijela, npr. usna školjka. Oni se mogu drenirati u parotidne limfne čvorove, regije I,II i III ali i u okcipitalne ili stražnje cervikalne limfne čvorove. (7)

Limfoscintigrafija je metoda od iznimne važnosti jer je upravo njome moguće prikazati često neočekivane putove limfne drenaže melanoma. Prikaz limfne drenaže tumora od neprocjenjive je važnosti za kirurško liječenje, bilo da je riječ o biopsiji limfnih čvorova stražara ili elektivnoj disekciji vrata.

5. KIRURŠKO LIJEČENJE REGIONALNIH METASTAZA

Status regionalnih limfnih čvorova najvažniji je prognostički čimbenik u ranim stadijima melanoma. (25) Regionalni limfni bazeni smatraju se kao mehaničke barijere koje barem neko vrijeme štite od diseminacije tumora u udaljena područja. (26)

U bolesnika u kojih su regionalni limfni čvorovi pozitivni preživljenje je 40 % do 50 % lošije nego u pacijenata koji ih nemaju. Jasno je da takvi pacijenti moraju biti podvrgnuti kurativnoj disekciji vrata. Problem predstavljaju pacijenti kod kojih nema klinički vidljivih regionalnih metastaza ali su pod velikim rizikom za njihov razvoj zbog osobina primarnog tumora (debljina tumora, prisutnost ulceracija..). (7)

Razlikujemo tri pristupa ovom problemu:

Prvi pristup je pratiti i čekati dok se metastaze ne pojave a onda ih je nužno ukloniti. Minimalan postupak koji tada treba učiniti je modificirana radikalna disekcija. (7)

Drugi pristup, koji je tijekom povijesti bio najkontroverzniji je elektivna disekcija vrata (ELND). ELND se provodi kao profilaktičko liječenje vrata u odsutnosti kliničkih metastaza. (N0 vrat) (13) Vrijednost ELND-a je upitna upravo zbog varijabilnosti limfogenog metastaziranja melanoma. Limfni putovi drenaže melanoma često su neočekivani i ne podliježu uobičajenim mapama metastaziranja.

Ako usporedimo ova dva pristupa, dokazano je bolje preživljenje kod pacijenata kojima je uz široku eksciziju primarnog tumora učinjena i ELND u odnosu na skupinu kojoj je učinjena samo ekscizija primarnog tumora. (7,13)

Treći pristup je biopsija limfnog čvora „stražara“, koja je opisana u ranim 1990-im kao najmanje invazivna metoda. (25)

Daljnji rad bazirat će se na proučavanju važnosti otkrivanja limfnog čvora „stražara“ (čuvara) u ranim stadijima malignog melanoma glave i vrata.

5.1. Biopsija limfnog čvora stražara

Limfni čvor stražar, sentinel, je prvi limfni čvor koji se nalazi na direktnom drenažnom putu od primarne lezije do regionalnog limfnog bazena. (4,7,13) Melanomi glave i vrata mogu imati više limfnih čvorova stražara. Smatra se da drenaža u više limfnih bazena nije povezana sa povećanom pozitivnošću sentinela, lokoregionalnim, udaljenim pojavljivanjem metastaza ili preživljenjem. (27)

Biopsiju limfnog čvora stražara popularizirao je Donald Morton 1992.godine. Uloga SLNB je omogućiti detaljan histopatološki pregled usmjeren na samo nekoliko odabranih limfnih čvorova, smanjiti opseg operacije i postoperativnog morbiditeta, te na temelju PHD nalaza SLN-a, predvidjeti prognozu, poboljšati planiranje terapije i stopu preživljenja.(7) Specifičnosti ove metode u području vrata jesu zbog atipične limfne drenaže.

Uvođenjem tehnika limfoscintigrafije dokazano je da u 60 % slučajeva melanoma glave i vrata, limfna drenaža ne odgovara očekivanoj, u 6 % slučajeva ona je u potpunosti atipična a u više od 10 % slučajeva otkrivena je kontralateralna limfna drenaža. Druga posebnost se odnosi na anesteziju pod kojom se zahvat izvodi. Na vratu je SLNB potrebno učiniti pod općom endotrahealnom anestezijom dok se u drugim područjima tijela zahvat može jednostavno učiniti u lokalnoj anesteziji.(7)

Standardne tehnike koje se primjenjuju za SLNB su: preoperativna limfoscintigrafija, primjena limfotropne boje 'blue dye', te detekcija sentinela primjenom ručne gama sonde. Kombinacija ovih triju tehnika povećava točnost identifikacije sentinel čvora. (28)

5.1.1. Indikacije za SNLB

Indikacije za primjenu biopsije sentinel čvora jesu melanomi kod kojih ne postoje klinički, radiološki ili patohistološki dokazane metastaze.

-klinički negativan vrat, primarni tumor debljine > 1mm

-melanom debljine 0,76-1,00 mm u slučaju: dob< 40 godina, limfovaskularne invazije, značajnije vertikalne faze rasta, povećane mitotičke aktivnosti, stadij po Clark-u > IV

-melanomi debljine > 4 mm i klinički negativnim vratom (29,30)

5.1.2. Kontraindikacije za SNLB

Jedna od najvažnijih kontraindikacija za SNLB jest postojanje palpabilne metastaze na vratu. Ostale kontraindikacije jesu: primarni tumor veći od 4-5 cm; učinjena opsežna ekscizija i složeni rekonstrukcijski postupci u zatvaranju rane; ranija zračenja; opsežniji kirurški postupci na vratu. Opća kontraindikacija za primjenu SLNB je alergija na radioizotope i kontrastna sredstva. (30)

5.1.3. Izvođenje preoperativne limfoscintigrafije

Limfna drenaža je nepredvidiva kod svakog pojedinca stoga je važno točno odrediti drenažne limfne putove od primarnog tumora do sentinel limfnog čvora.

5.1.3.1. Priprema bolesnika

Prije same pripreme bolesnika za SLNB bitno je utvrditi je li bolesnik ima valjanu indikaciju za izvođenje zahvata, u prvom redu potrebno je isključiti postojanje klinički vidljivih regionalnih metastaza te diseminirane bolesti. Ako je indikacija klinički opravdana, bolesnik se upućuje u kliniku za nuklearnu medicinu na dan operacije ili dan ranije.(7)

Prije izvođenja limfoscintigrafije potrebno je skinuti svu odjeću i nakit koji se nalazi u području snimanja kako bi se izbjeglo prekrivanje limfnih kanala ili pojava lažno pozitivnog nalaza zbog kontaminacije na odjeći. (30)

5.1.3.2. Primjena radiofarmaka

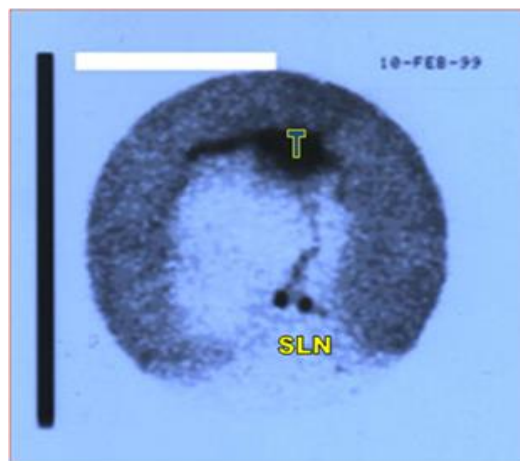
Radiofarmaci su medicinski pripravci radionuklida koji se koriste u dijagnostičke i terapijske svrhe. Kao radiofarmak najčešće se primjenjuje pripravak nanokoloida obilježen 99m-tehnecijem aktivnosti od 18,5 – 30 MBq razrijeđen fiziološkom otopinom do volumena od 0,5 – 1 mL.

Potrebno je paziti da ne prođe više od 18h između injiciranja radiofarmaka i izvođenja operacije, kao i da preostala aktivnost u sentinel čvoru bude veća od 10 MBq u trenutku operacije. (7,30)

Kod melanoma lokaliziranih u području glave i vrata, radiofarmak je potrebno injicirati otprilike ekvatorijalno oko lezije (na 3-6-9-12 sati) zbog drenaže koja je moguća u kranijalnom i kaudalnom smjeru ali i da kontralateralno prelazi medijanu liniju. Dopusštena udaljenost između mjesta uboda i ožiljka ili tumora je 0,1-1 cm. (30)

5.1.3.3. Limfoscintigrafsko snimanje

Nakon primjene radiofarmaka slijedi limfoscintigrafsko snimanje koje obuhvaća dinamičko snimanje, statičke snimke te SPECT/CT snimanje.



Slika 5: Statička snimka - vidljiv primarni tumor i drenažni put do sentinela.

5.1.3.3.1. Dinamičko snimanje

Ovim snimanjem prati se dinamika radiofarmaka u tijelu, od mjesta injiciranja do očekivanih drenažnih limfnih bazena. Provodi se tijekom prvih 10 minuta nakon injiciranja radiofarmaka (1 frame/1min, matrica 128x128). (30)

Detekcija sentinela u području glave i vrata zahtjevnija je zbog brzog prolaska radiofarmaka do većeg broja malih i blizu smještenih sentinel čvorova . Dostupnost tim čvorovima je

otežana, a u oko 30-50 % bolesnika nađu se limfni čvorovi izvan očekivanih regija tzv. diskordantni sentinel čvorovi. Snimanje se provodi u kraćim vremenskim intervalima (1frame/ 1-5 sekunda) (7)

5.1.3.3.2. Statičko snimanje

Nakon što su dinamičkim snimkama registrirani sentinel čvorovi, statičko snimanje započinje postavljanjem te regije u vidno polje gama-kamere. Statičko snimanje provodi se tijekom 5 minuta po projekciji korištenjem 256x256 matrice računala. (7,30)

Radi bolje vidljivosti i orijentacije preporuča se kod melanoma u području glave i vrata snimke nadopuniti SPECT / CT snimkama.

5.1.3.3.3. SPECT / CT

SPECT / CT pruža komplementarne funkcionalne i anatomske informacije. Pokazalo se da je superiorniji od planarnog snimanja u brojnim indikacijama. Posebno se to odnosi na bolesnike s melanomom glave i vrata, ali i u supraingvinalnoj regiji te kod svih melanoma sluznice. (31)

Prednosti SPECT / CT-a uključuju precizniju anatomsku lokalizaciju, identifikaciju lažno pozitivnih nalaza (zbog onečišćenja ili prelijevanja s mjesta injiciranja), smanjenje broja lažno negativnih (vizualizacija čvorova koji nisu vidljivi na planarnoj snimci), smanjena pogrešna interpretacija slika. (32)

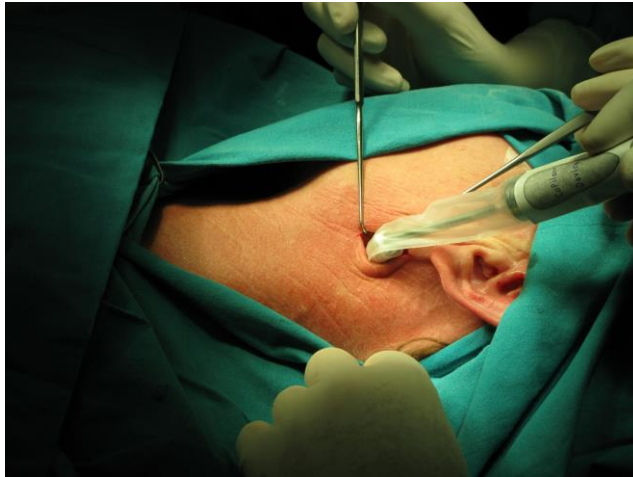Navedena metoda, korisna je i za detekciju in-transit čvorova (bilo koji čvor vidljiv duž limfnog puta između primarnog melanoma i očekivanog limfnog bazena) ili aberantne limfne drenaže.

5.1.4. Obilježavanje sentinel čvorova na koži

Obilježavanje lokalizacije sentinel čvora na koži provodi se nakon završenog limfoscintigrafskog snimanja. Obilježavanje SLN-a na koži radi se radioaktivnim biljegom (^{57}Co biljeg ili štrcaljka s malom količinom radiofarmaka u vrhu) pod gama-kamerom u dvije projekcije, nakon čega slijedi provjera lokalizacije čvora gama-sondom uz odgovarajući zvučni i bročani signal. (sl.6) Na kraju se lokalizacija na koži obilježi neizbrisivom bojom koja služi kao putokaz kirurgu. (7,30)

Za razliku od ostalih dijelova tijela, područje glave i vrata je neprestano izloženo pogledu. Boja kojom bi se SLN obilježio bi ostala kao trajna tetovaža što je estetski neprihvatljivo.

U 8-godišnjem istraživanju koje se provodilo od 2000. – 2008. godine pokazano je da se SLNB može uspješno provesti koristeći samo radiokoloidni marker bez plave boje. Samo korištenje radiofarmaka u bolesnika s melanomom glave i vrata, ili u bolesnika alergičnih na bojilo, ne umanjuje vrijednost provođenja SLNB kao vrijedne dijagnostičke metode. (33)



Slika 6. Gama kamera

5.1.5. Kirurško uklanjanje SLN

Prvi limfni čvor koji se prikaže u svakom limfnom bazenu je sentinel čvor te regije. Limfna drenaža primarnog tumora može se odvijati u više limfnih bazena te stoga mogu postojati multipli sentinel čvorovi.

Primjenom gama sonde intraoperativno se ispita intenzitet signala radiokoloida i utvrdi sentinel čvor koji se potom ekstirpira i šalje na PHD analizu. Ako u ležištu limfnog čvora više nema značajnog signala radioaktiviteta, a jak signal postoji nad ekstirpiranim limfnim čvorom može se zaključiti da je zahvat uspješno izveden. (4)

Daljnji postupak ovisi o dobivenom PHD nalazu. Ukoliko je SLN negativan smatra se da ni u ostalim limfnim čvorovima tog drenažnog područja nema tumorskih stanica te se bolesnike samo klinički prati. Ako je SLN pozitivan i drugi limfni čvorovi mogu biti metastatski te je stoga potrebno učiniti limfadenektomiju cijele regije. (13,34)

Limfadenektomija se može učiniti u 1 aktu, istovremeno kad se izvodi i SLNB te dobije 'ex tempore' nalaz ili naknadno nakon što se dobije konačni histološki nalaz (kirurški postupak u 2 akta).

5.1.6. Lažno pozitivan nalaz

Mogući uzroci lažno pozitivnih nalaza u detekciji limfnog čvora stražara su:

- Kontaminacija kože u blizini mjesta injiciranja radiofarmaka; obično je vidljiva kao vrlo vruća žarišna akumulacija a lako se uklanja ispiranjem kože.
- Sekundarni limfni čvorovi interpretirani kao sentineli (važnost dinamičkog snimanja).
- Limfagiom ili žarišna proširenja limfnih žila interpretirani kao sentineli. Za razliku od SLN-a, radioaktivnost brzo prolazi kroz ta proširenja tako da nisu vidljiva na odgođenim snimkama. Pravi SLN ostaje 'vruć' i na odgođenim snimkama.
- Koža i druga tkiva koja sadrže radioaktivnost mogu dati lažno pozitivne rezultate. Ovdje se ističe vrijednost SPECT / CT-a u razlikovanju SLN-a od drugih struktura.

- Kontaminacija urinom na odgođenim snimkama zbog izlučivanja radiofarmaka preko bubrega. (30)

5.1.7. Lažno negativan nalaz

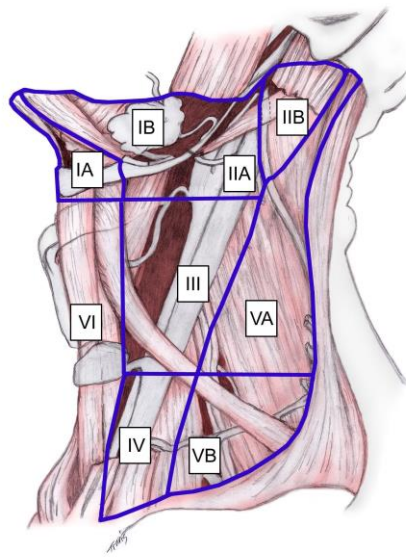
Mogući uzroci lažno negativnih nalaza u detekciji limfnog čvora stražara su:

- U SLN-u akumulirano premalo radiofarmaka.
- Nekoliko limfnih čvorova smještenih u blizini interpretirani kao jedan SLN.
- SLN prekriven mjestom injiciranja radiofarmaka; posebnu pozornost treba obratiti na melanome u području glave i vrata.
- Limfni čvor u potpunosti ispunjen metastatskim stanicama, izgubljena sposobnost akumulacije radiofarmaka. (30)

5.2. Disekcije vrata

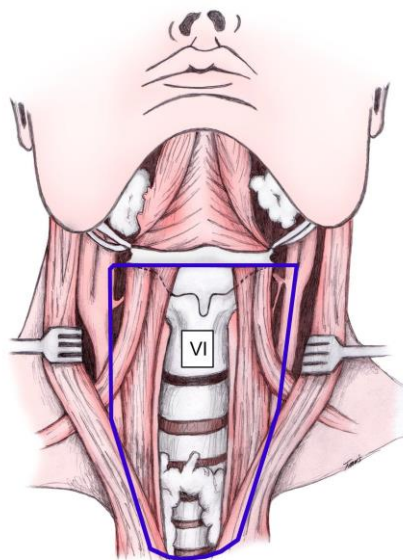
Disekcija vrata podrazumijeva kirurško uklanjanje limfnih čvorova vrata. Kurativnim ili terapijskim disekcijama uklanjaju se klinički palpabilni čvorovi a profilaktičkim odnosno elektivnim disekcijama uklanjaju se klinički negativni, nepalpabilni čvorovi . U području glave i vrata smještena je trećina limfnih čvorova cijelog tijela.

1981. godine u Memorial Sloan-Kettering Cancer Center u New York-u nastala je podjela kojom su limfni čvorovi jedne strane vrata podijeljeni u 5 skupina, a postoji i 6. skupina koja obuhvaća limfne čvorove prednjeg dijela vrata.(sl. 7,8) (7,35,36)



e

slika 7: Regije vrata I – VI sa podskupinama.



e

slika 8. Regija VI – prednji odjeljak vrata

Disekcije vrata prvenstveno možemo podijeliti na sveobuhvatne disekcije kod kojih se uklanja svih 5 skupina limfnih čvorova vrata i selektivne disekcije vrata kod kojih se uklanjaju samo određene regije.

5.2.1. Sveobuhvatne disekcije vrata

Radikalna disekcija vrata temeljna je metoda uklanjanja svih regija limfnih čvorova vrata. Ostale metode disekcija varijacije su radikalne. Ovim postupkom uklanjaju se svi ipsilateralni limfni bazeni, od regije I do regije V te unutrašnja jugularna vena, sternokleidomastoidni mišić i akcesorni živac (N.XI). (35,37,38)

Bilateralnu radikalnu disekciju vrata potrebno je izbjegavati kad god je to moguće. Potrebno je sačuvati barem jednu unutarnju jugularnu venu kako bi se smanjio morbiditet, a onda se ona može ukloniti u drugom aktu nakon 2-4 tjedna. (37)

Radikalna disekcija vrata ne uključuje uklanjanje subokcipitalnih, periparotidnih (osim infraparotidnih limfnih čvorova uključenih u submandibularni trokut), retrofaringealnih limfnih čvorova te limfnih čvorova u području bukalne regije i regije VI. (35,37,38)

Modificirana radikalna disekcija vrata odnosi se na ekstirpaciju svih limfnih čvorova koji se rutinski uklanjaju radikalnom disekcijom vrata, uz očuvanje jedne ili više nelimfatičnih struktura, tj. akcesornog živca, unutarnje jugularne vene i/ili sternokleidomastoidnog mišića. Očuvanu strukturu (e) potrebno je navesti u nazivu operacije. (35,37)

Proširena radikalna disekcija vrata odnosi se na uklanjanje jedne ili više dodatnih regija limfnih čvorova i/ili nelimfatičnih struktura koje nisu obuhvaćene radikalnom disekcijom vrata. Može uključivati uklanjanje parafaringelanih, gornjih medijastinalnih, paratrachelanih limfnih čvorova te limfne čvorove bukalne regije. Od nelimfatičnih struktura to su: karotidna arterija, N.vagus (N.X), N.hipoglosus (XII).. (35,37,38)

Dodatno uklonjenu strukturu potrebno je navesti u nazivu operacije.

5.2.2. Selektivne disekcije vrata

Postupak kojim se čuva jedna ili više struktura koje se inače uklanjaju radikalnom disekcijom vrata naziva se selektivna disekcija vrata. Kod selektivnih disekcija vrata N.XI, unutarnja jugularna vena i sternokleidomastoidni mišić se rutinski čuvaju.

Pri označavanju disekcije uz naziv „Selektivna disekcija vrata“ treba naznačiti koje su skupine limfnih čvorova odstranjene (npr. skupina I do III). Ostale tipove selektivnih disekcija vrata kod kojih se čuva neka od skupina limfnih čvorova treba označiti kao selektivnu disekciju vrata s očuvanjem ili uklanjanjem točno navedene skupine, odnosno skupina. (7)

Osim limfnih čvorova određenih regija, često je potrebno učiniti superficijalnu parotidektomiju zbog uklanjanja limfnih čvorova koji se nalaze u parotidnoj žlijezdi, a dreniraju područje primarnog tumora. To se prvenstveno odnosi na melanome na parijetalnom, frontalnom ili temporalnom dijelu glave ali i one smještene na obrazu ili ušnoj školjci. Kod tumora na stražnjem dijelu vlasišta i vrata, zbog dreniranja u stražnje vratne skupine limfnih čvorova potrebno je učiniti stražnju lateralnu disekciju vrata. (7)

6. KIRURŠKO LIJEČENJE PRIMARNOG TUMORA

Kirurška ekscizija temeljni je način liječenja primarnog melanoma i sastoji se od resekcije intaktnog tumora i zdravog okolnog tkiva 'en bloc' čime se želi postići potpuno uklanjanje svih melanomskih stanica na primarnoj lokaciji. (4,13) Poznato je da se melanomske stanice mogu subklinički proširiti od nekoliko milimetara do nekoliko centimetara izvan vidljive primarne lezije. (29)

O dovoljnoj širini ekscizije ruba, tijekom povijesti postojala su različita mišljenja. Sve do 70-ih godina prošlog stoljeća zagovarao se radikalni pristup - ukloniti melanom zajedno s okolnim zdravim tkivom u širokim i sigurnim granicama. (7,13)

WHO je provela istraživanje na 612 pacijenata s primarnim melanomom debljine do 2mm koje je podijelila u dvije skupine. U prvoj skupini je bilo 305 pacijenata s melanomom debljine po Breslowu 0,99mm koji su bili podvrgnuti eksciziji primarnog tumora, širine ekscizijskog ruba od 1 cm. U drugoj skupini je bilo 307 pacijenata s melanomom debljine po Breslowu 1,02 mm kojima je rađena ekscizija širine rubova od 3 cm. Osmogodišnje praćenje pokazalo je da je preživljenje između obje skupine bilo gotovo isto, samo četvero pacijenata imalo je lokalni recidiv bolesti.(39) Stoga je WHO donijela zaključak da širina ruba nema utjecaj na preživljenje kod melanoma male debljine. Za melanome debljine < 1mm dovoljna je širina ekscizijskog ruba od 1 cm. (13)

Preporuke za dovoljnu širinu ekscizijskog ruba temelje se na tri koncepta: 1) široka ekscizija nije povezana sa smanjenim rizikom pojave lokalnog recidiva; 2) nema uvjerljivih dokaza da ekscizija ruba veća od 1 cm kod tankih melanoma dovodi do boljeg preživljenja i bolje lokalne kontrole bolesti; 3) nema uvjerljivih dokaza da ekscizija veća od 2 cm ima bolji učinak za melanome bilo koje debljine.(29)

Trenutne smjernice za širinu ekscizijskog ruba temelje se na debljini primarnog tumora.

Melanoma in situ: dovoljan je rub zdrave kože oko tumora u širini od 5-10mm, zajedno s dijelom podležućeg potkožnog tkiva. Rana se može lako primarno zatvoriti.

Melanomi debljine do 1 mm: dovoljna širina ruba je od 10 mm. Rana se lako primarno zatvara a i estetski rezultat je odličan.

Melanomi debljine 1 – 2 mm: preporuka za ove melanome je širina ekscizijskog ruba od 20 mm. Iznimno se dopušta i uži rub, ukoliko bi rub od 20 mm izazvao veliki estetski i funkcionalni deformitet (npr. melanomi uha, usta, oka, vjeđe..).

Melanomi debljine 2 – 4 mm: dovoljna širina ekscizijskog ruba od 20 mm.

Melanomi debljine > 4 mm: minimalna širina ekscizije 20mm. Nije dokazana bolja lokalna kontrola ili preživljenje korištenjem šireg ekscizijskog ruba. (tbl.5) (4,7,13,29)

Tablica 5. : Širina ekscizijskog ruba ovisno o debljini tumora

T stadij, debljina tumora (mm)	Širina ruba ekscizije (cm)
Tis, in situ	0,5 – 1,0 cm
T1, < 1,0	1 cm
T2, 1,0 – 2,0	1 – 2 cm
T3, 2,0 – 4,0	2 cm
T4, > 4,0	2 cm

Osim širine ekscizije, u kirurškom zahvatu važna je i dubina ekscizije tumora. Najvažniji element koji utječe na prognozu je vertikalna faza rasta. Ukoliko je tumorom zahvaćena i probijena bazalna membrana, tumor se može nesmetano limfogeno širiti. Kirurški je potrebno odstraniti kožu i potkožno tkivo sve do podležee fascije koja ostaje intaktna. (7)

Važno je napomenuti da ove preporuke služe kao smjernice koje se trebaju prilagoditi svakom pojedincu kako bi na kraju dobili što bolji ishod.

7. SMJERNICE ZA PRAĆENJE MELANOMA

Primarni cilj praćenja melanoma je rana detekcija recidiva, rana identifikacija drugog primarnog tumora (uključujući melanom i druge kožne tumore) te kontinuirana edukacija pacijenta i psihološka podrška. (13,29)

Većina recidiva se dogodi u prvih 5 godina nakon dijagnosticiranja melanoma, stoga i liječnik i pacijent trebaju biti na oprezu. (40)

Sve pacijente je potrebno podučiti redovitom provođenju samopregleda kože, koristeći se ABCDEFG pravilom te ukazati na važnost zaštite od UV zračenja (primjena sredstava sa zaštitnim faktorom, nošenje sunčanih naočala, pokrivala za glavu, prikladne odjeće,..) (7,13,29)

U početku je bolesnike potrebno pratiti svakih 3 do 6 mjeseci (ovisno o stadiju bolesti), a potom se, nakon tri godine, učestalost pregleda i dijagnostičke obrade smanjuje (ovisno o kliničkoj slici i nalazima). (7)

U ranom stadiju melanoma provode se doživotne dermatološke kontrole i fizikalni pregledi. Ultrazvučna ispitivanja regionalnih limfnih čvorova se preporučuju kod bolesnika s lokalno uznapredovalim tumorom i metastazama limfnih čvorova. Rtg pluća, CT, MR i PET/CT preporučuju se za pacijente stadija III svakih 6 mjeseci prve 3 godine, a dalje prema kliničkoj indikaciji. Kod stadija IV melanoma obrada i učestalost pretraga određuje se individualno ovisno o fazi bolesti i kliničkoj slici. (29,41)

8. ZAKLJUČAK

Melanom je izrazito agresivan tumor, osobito u visokim stadijima, stoga je potrebno dijagnozu postaviti što je moguće ranije kako bi ishod bio povoljniji.

Današnji pristupi zagovaraju dovoljno radikalni zahvat kako bi se tumor u cijelosti odstranio, ali istovremeno i pošteđan radi očuvanja funkcionalnosti i estetike.

Uloga SLNB je omogućiti detaljan histopatološki pregled, smanjiti opseg operacije i postoperativnog komorbiditeta te na temelju PHD nalaza SLN-a, predvidjeti prognozu, poboljšati planiranje terapije i stopu preživljenja.

Biopsija limfnog čvora stražara nametnula se kao zlatni standard u dijagnostici i daljnjem planiranju liječenja kod pacijenata u ranim stadijima melanoma. Kombinacijom preoperativne limfoscintigrafije, primjene limfotropne boje te gama kamere povećava se točnost pronalaska pozitivnog odnosno negativnog limfnog čvora stražara.

Pacijente s negativnim SLN-om potrebno je klinički pratiti kako bi se na vrijeme otkrila pojava regionalnih metastaza ili recidiva primarnog tumora. Ukoliko je SLN pozitivan potrebno je napraviti disekciju vrata, te na taj način spriječiti brzu diseminaciju bolesti u udaljena područja.

Oboljele od malignog melanoma potrebno je pratiti i kontrolirati tijekom cijelog života.

9. ZAHVALA

Zahvaljujem mentoru prof. dr. sc. Mirku Ivkiću na pruženoj mogućnosti izrade diplomskog rada te pomoći i vodstvu tijekom pisanja istoga.

Posebno hvala mojim roditeljima i cijeloj obitelji na pruženoj podršci, pomoći i ljubavi tijekom cijelog studija te pisanja ovog rada.

Zahvaljujem prijateljima i kolegama na zajedničkom svladavanju studijskih obaveza te lijepom i nezaboravnom druženju.

Hvala profesorima, docentima i svima onima koji su sudjelovali u mojem obrazovanju na pruženom znanju i poticaju za daljnjim učenjem i usavršavanjem.

10. LITERATURA:

1. MSD priručnik dijagnostike i terapije (Internet). Split:Placebo, 2014-Melanom (pristupljeno 6.5.2017.). Dostupno na: <http://www.msd-prirucnici.placebo.hr/msd-prirucnik/dermatologija/rak-koze/melanom>
2. Laennec RTH. Sur les Melanoses. Bull Faculte de Medecine de Paris. 1806;24(1):1804
3. Kardynal A, Olszewska M. Modern non-invasive diagnostic techniques in the detection of early cutaneous melanoma. J Dermatol Case Rep. 2014 Mar 31;8(1):1-8. doi: 10.3315/jdcr.2014.1161. eCollection 2014 Mar 31.
4. Stanec M, Vrdoljak DV, Turić M. Kirurška onkologija. Zagreb, Medicinska naklada; 2011.
5. Vrhovac B, Jakšić B, Reiner Ž, Vucelić B, Interna medicina. Zagreb, Naklada Ljevak; 2008.
6. Cancer Australia: Melnoma skin cancer in Australia (Internet). (pristupljeno 06.05.2017.) Dostupno na: <https://melanoma.canceraustralia.gov.au/statistics>
7. Šitum M. i suradnici, Melanom. Zagreb, Medicinska naklada; 2016.
8. Croatian National Cancer Registry, Croatian National Institute of Public Health: Cancer Incidence in Croatia 2014. Bulletin No39 (pristupljeno 10.05.2017.) Dostupno na: https://www.hzjz.hr/wp-content/uploads/2013/11/Bilten-2014_final.pdf
9. Hrvatski zavod za javno zdravstvo: Izvješće o umrlim osobama u Hrvatskoj u 2015.godini. (pristupljeno: 06.05.2017.) Dostupno na: https://www.hzjz.hr/wp-content/uploads/2016/08/Bilten_UMRLI_2015.pdf
10. Šitum M. Melanom. U: Basta-Juzbašić A, i sur, ur. Dermatovenerologija. 1. izd.Zagreb: Medicinska naklada; 2014.687-703
11. MacKie RM. Malignant melanoma: clinical variants and prognostic indicators. Clin Exp Dermatol. 2000 Sep;25(6):471-5.
12. Swetter SM. Dermatological perspectives of malignant melanoma. Surg Clin North Am. 2003 Feb;83(1):77-95, vi.

13. Cummings CW. Otolaryngology – Head and Neck Surgery, Vol. I: The management of head and neck melanoma, Philadelphia, Mosby; 2005.
14. Ascierto PA, Accorona R, Botti G, Farina D, Fossati P, Gatta G et al. Mucosal melanoma of the head and neck. *Crit Rev Oncol Hematol*. 2017 Apr;112:136-152. doi: 10.1016/j.critrevonc.2017.01.019. Epub 2017 Feb 13
15. Balch CM, Houghton AN, Sober AJ, Soong SJ. Cutaneous melanoma. 4. Izdanje. St Louis: Quality Medical Publishing, inc;2003.str538.
16. Xie C, Pan Y, McLean C, Mar V, Wolfe R, Kelly J. Impact of scalp location on survival in head and neck melanoma: A retrospective cohort study. *J Am Acad Dermatol*. 2017 Mar;76(3):494-498.e2. doi: 10.1016/j.jaad.2016.08.009. Epub 2016 Oct 26.
17. Šoša T. Sutlić Ž. Stanec Z. Tonković I. i sur. Kirurgija. Zagreb, Naklada Ljevak; 2007.
18. AJCC. Melanoma of the skin staging. (pristupljeno: 10.05.2017.) Dostupno na: <https://cancerstaging.org/references-tools/quickreferences/Documents/MelanomaSmall.pdf>
19. MDedge: Dermatology News (Internet). New AJCC guidance brings melanoma staging changes. (pristupljeno 10.05.2017.) Dostupno na: <http://www.mdedge.com/edermatologynews/article/131388/melanoma/new-ajcc-guidance-brings-melanoma-staging-changes>
20. National Collaborating Centre for Cancer (UK). Melanoma: Assessment and Management. 2015
21. Balch CM, Soong SJ, Gershenwald JE, Thompson JF, Reintgen DS, Cascinelli N et al. Prognostic factors analysis of 17,600 melanoma patients: validation of the American Joint Committee on Cancer melanoma staging system. *J Clin Oncol*. 2001 Aug 15;19(16):3622-34.
22. Gualano MR, Osella-Abate S, Scaioli G, Marra E, Bert F, Faure E, et al. Prognostic role of Histologic regression in primary cutaneous melanoma: A Systematic Review and Meta-analysis. *Br J Dermatol*. 2017 Apr 7. doi: 10.1111/bjd.15552. [Epub ahead of print]
23. American Cancer Society(Internet) Survival rates for melanoma. (pristupljeno 07.05.2017.) Dostupno na: <https://www.cancer.org/cancer/melanoma-skin->

cancer/detection-diagnosis-staging/survival-rates-for-melanoma-skin-cancer-by-stage.html

24. Alex JC, Krag DN, Harlow SP, Meijer S, Loggie BW, Kuhn J. et al. Localization of regional lymph nodes in melanomas of the head and neck. *Arch Otolaryngol Head Neck Surg.* 1998; Feb;124(2):135-40.
25. Tardelli E, Mazzarri S, Rubello D, Gennaro M, Fantechi L, Duce V, et al. Sentinel Lymph Node Biopsy in Cutaneous Melanoma: Standard and New Technical Procedures and Clinical Advances. A Systematic Review of the Literature. *Clin Nucl Med.* 2016 Dec;41(12):e498-e507.
26. Pharis DB. Cutaneous melanoma: therapeutic lymph node and elective lymph node dissections, lymphatic mapping, and sentinel lymph node biopsy. *Dermatol Ther.* 2005 Nov-Dec;18(6):397-406.
27. Stewart CL, Gleisner A, Kwak J, Chapman B, Pearlman N, Gajdos C et al. Implications of Sentinel Lymph Node Drainage to Multiple Basins in Head and Neck Melanoma. *Ann Surg Oncol.* 2017 May;24(5):1386-1391. doi: 10.1245/s10434-016-5744-8. Epub 2017 Jan 5.
28. Shah JP. *Head and Neck Surgery and Oncology.* Edinburgh. Mosby; 2003.
29. Bichakjian et al. Guidelines of care for the management of primary cutaneous melanoma. *J Am Acad Dermatol* 2011;65:1032-47.
30. Chakera AH., Hesse B., Burak Z., Ballinger JR., Britten A., Caracò C. et al. EANM-EORTC general recommendations for sentinel node diagnostics in melanoma. *Eur J Nucl Med Mol Imaging* 2009; DOI 10.1007/s00259-009-1228-4
31. Vermeeren L. et al. SPECT/CT for sentinel lymph node mapping in head and neck melanoma. *Head Neck.* 2011 Jan;33(1):1-6. doi: 10.1002/hed.21392.
32. Wagner T, Buscombe J, Gnanasegaran G, Navalkissoor S. SPECT/CT in sentinel node imaging. *Nucl Med Commun.* 2013 Mar;34(3):191-202. doi: 10.1097/MNM.0b013e32835c5a24.
33. Pham Dang N, Cassier S, Mulliez A, Mansard S, D'Incan M, Barthélémy I. Eight Years' Experience of Sentinel Lymph Node Biopsy in Melanoma Using Lymphoscintigraphy and Gamma Probe Detection After Radiocolloid Mapping. *Dermatol Surg.* 2017 Feb;43(2):287-292. doi:10.1097/DSS.0000000000000961.

34. Morton DL. et al. Sentinel-Node Biopsy or Nodal Observation in Melanoma. *N Engl J Med* 2006; 355:1307-1317. DOI: 10.1056/NEJMoa060992
35. Anniko M., Bernal-Sprekelsen M., Bonokowsky V., Bradley P., Lurato S. *Otorhinolaryngology, Head and Neck Surgery*. Heidelberg etc., Springer; 2010.
36. Medscape (Internet). Neck dissection classification (slika s interneta). 2016. (pristupljeno 10.05.2017.). Dostupno na: emedicine.medscape.com/article/849834-overview
37. Deschler DG, Moore MG, Smith RV, eds. *Quick Reference Guide to TNM staging of Head and Neck Cancer and Neck Dissection Classification*, 4th ed. Alexandria, VA: American Academy of Otolaryngology-Head and Neck Surgery Foundation, 2014.
38. Radiopaedia (Internet) Neck dissection classification. (pristupljeno 10.05.2017.) Dostupno na: <https://radiopaedia.org/articles/neck-dissection-classification-1>
39. Veronesi U, Cascinelli N. Narrow excision (1-cm margin). A safe procedure for thin cutaneous melanoma. *Arch Surg*. 1991 Apr;126(4):438-41.
40. Marsden JR. et al. Revised U.K. guidelines for the management of cutaneous melanoma 2010. *British Journal of Dermatology* 2010 163, pp238–256
41. Kettelhack C, Follow-up for cutaneous melanoma. *Ther Umsch*. 2008 Jun;65(6):335-40. doi: 10.1024/0040-5930.65.6.335.

11. ŽIVOTOPIS

OSOBNI PODACI:

Ime i prezime: Anamarija Leventić

Datum i mjesto rođenja: 03. srpanj 1992., Split, Republika Hrvatska

OBRAZOVANJE:

1999. – 2007. Osnovna škola Antuna Branka i Stanislava Šimića, Drinovci, BiH

2007. – 2011. Gimnazija dr. Mate Ujevića, opća gimnazija, Imotski

2011. – 2017. Medicinski fakultet Sveučilišta u Zagrebu

POSEBNA ZNANJA I VJEŠTINE:

Strani jezici: aktivno služenje engleskim jezikom u govoru i pismu

Rad na računalu: MS Office paket, Internet

DODATNE INFORMACIJE:

Srpanj,2014.: položen tečaj BLS/AVD – Basic Life Support uz upotrebu AVD-a

Svibanj,2015.: sudjelovanje na projektu „Bolnica za medvjediće“ u Zagrebu

Svibanj,2015.: položen tečaj ILS – Immediate Life Support