

**SVEUČILIŠTE U ZAGREBU
MEDICINSKI FAKULTET**

Filip Bacan

Kirurško liječenje tumora štitnjače

DIPLOMSKI RAD



Zagreb, 2015.

**SVEUČILIŠTE U ZAGREBU
MEDICINSKI FAKULTET**

Filip Bacan

Kirurško liječenje tumora štitnjače

DIPLOMSKI RAD

Zagreb, 2015.

Ovaj diplomski rad izrađen je na Klinici za otorinolaringologiju i kirurgiju glave i vrata KBC-a Sestre milosrdnice pod vodstvom prof. dr. sc. Vladimira Bedekovića i predan je na ocjenu u akademskoj godini 2014./2015.

SADRŽAJ

| | |
|---|-----------|
| SAŽETAK | I |
| SUMMARY | II |
| 1. UVOD | 1 |
| 2. GRAĐA I FUNKCIJA ŠTITNJAČE | 2 |
| 2.1. EMBRIOLOGIJA | 2 |
| 2.2. ANATOMIJA I TOPOGRAFIJA..... | 2 |
| 2.3. HISTOLOGIJA..... | 4 |
| 2.4. FIZIOLOGIJA | 4 |
| 2.4.1. SINTEZA HORMONA | 5 |
| 2.4.2. IZLUČIVANJE HORMONA..... | 5 |
| 3. PATOFIZIOLOGIJA | 6 |
| 3.1. HIPERTIREOZA..... | 6 |
| 3.2. HIPOTIREOZA | 7 |
| 4. TUMORI ŠTITNJAČE | 8 |
| 4.1. BENIGNI TUMORI | 9 |
| 4.1.1. FOLIKULARNI ADENOM..... | 10 |
| 4.2. MALIGNI TUMORI | 11 |
| 4.2.1. PAPILARNI KARCINOM | 12 |
| 4.2.2. FOLIKULARNI KARCINOM | 13 |
| 4.2.3. ANAPLASTIČNI KARCINOM | 14 |
| 4.2.4. MEDULARNI KARCINOM..... | 15 |
| 4.3. OSTALI MALIGNI TUMORI ŠTITNJAČE | 16 |
| 5. DIJAGNOSTIKA I TNM KLASIFIKACIJA TUMORA ŠTITNJAČE | 16 |
| 5.1. DIJAGNOSTIKA TUMORA ŠTITNJAČE | 16 |

| | | |
|-----------|--|-----------|
| 5.2. | TNM KLASIFIKACIJA I KLINIČKI STADIJI TUMORA | 20 |
| 5.2.1. | TNM KLASIFIKACIJA..... | 20 |
| 5.2.2. | KLINIČKI STADIJI TUMORA | 22 |
| 6. | KIRURŠKO LIJEČENJE TUMORA ŠTITNJAČE | 24 |
| 6.1. | KIRURŠKI ZAHVATI | 24 |
| 6.1.1. | DISEKCIJE VRATA..... | 25 |
| 6.1.2. | TOTALNA TIREOIDEKTOMIJA | 27 |
| 6.1.3. | LOBEKTOMIJA | 29 |
| 6.1.4. | ISTMEKTOMIJA..... | 30 |
| 6.1.5. | ENUKLEACIJA ČVORA | 30 |
| 6.1.6. | NOVIJI PRISTUPI U KIRURGIJI ŠTITNJAČE | 30 |
| 6.2. | KIRURŠKO LIJEČENJE POJEDINIH TIPOVA TUMORA ŠTITNJAČE.. | 31 |
| 6.2.1. | BENIGNI TUMORI (ADENOMI) | 31 |
| 6.2.2. | PAPILARNI KARCINOM | 31 |
| 6.2.3. | FOLIKULARNI KARCINOM | 32 |
| 6.2.4. | MEDULARNI KARCINOM..... | 32 |
| 6.2.5. | ANAPLASTIČNI KARCINOM | 33 |
| 6.2.6. | POSTOPERATIVNI TIJEK LIJEČENJA | 33 |
| 6.3. | KOMPLIKACIJE KIRURŠKOG LIJEČENJA..... | 34 |
| 7. | ZAHVALE | 35 |
| 8. | LITERATURA | 36 |
| 9. | ŽIVOTOPIS | 39 |

SAŽETAK

Kirurško liječenje tumora štitnjače

Autor: Filip Bacan

Štitnjača je endokrina žlijezda smještena u prednjoj vratnoj regiji koja izlučivanjem svoja dva hormona, trijodtironina (T_3) i tiroksina (T_4), utječe na rad gotovo svih organa u organizmu. Relativno je mala, ali vrlo često zahvaćena patološkim procesima koji se očituju kao čvorovi. Benigni čvorovi u štitnjači podrazumijevaju strumu, upale i dobroćudne tumore, a u kliničkoj slici dominiraju znakovi hipo- ili hipertireoze. Od malignih procesa najčešći su epitelni tumori (karcinomi) nastali malignom alteracijom folikularnog epitela ili parafolikularnih C-stanica u slučaju medularnog karcinoma. Svi maligni, ali i većina benignih formacija štitnjače liječe se kirurški, sa ciljem odstranjenja cijelog patološkog procesa. Opsežnost operativnog zahvata ovisi o veličini tvorbe i malignom potencijalu što jednom riječju nazivamo stadijem tumora. Njega određujemo prema podacima iz TNM klasifikacije koji su dobiveni pre- i intraoperativnom analizom čvora. Od operativnih zahvata najčešće se izvodi lobektomija za odstranjenje svih benignih, ali i niskih stadija dobro diferenciranih malignih tumora. Za sve ostale maligne formacije, terapija izbora je totalna tireoidektomija sa disekcijom vrata u slučaju metastaza u regionalnim limfnim čvorovima. Ako isključimo rijetke tumore, anaplastični i medularni, liječenje najčešćih tipova tumora, papilarnog i folikularnog, u pravilu je uspješno s izrazito visokom stopom preživljenja. To osobito vrijedi za papilarni karcinom koji spada u izlječive malignome sa 100% petogodišnjim preživljenjem. Medularni karcinom građen je od C-stanica i ima lošiju prognozu sa petogodišnjim preživljenjem od 50%, a u terapiju su uključeni i radioterapija i kemoterapija. Anaplastični je karcinom neizlječiv tumor sa sto postotnom smrtnošću unutar prve dvije godine od postavljanja dijagnoze. Na sreću, iznimno je rijedak [2, 4]

KLJUČNE RIJEČI: štitnjača, tumori, liječenje, prognoza

SUMMARY

Surgical treatment of thyroid cancer

Author: Filip Bacan

The thyroid gland, or simply the thyroid, is an endocrine gland located in the anterior region of the neck. It secretes two very important hormones, triiodothyronine (T₃) and thyroxine (T₄) which regulate the function of almost all organs in the human body. Thyroid is relatively small, but very often affected by pathological processes that are manifested as nodes in the gland. Benign thyroid nodules include goiter, inflammation and benign tumors, with dominant clinical signs of hypothyroidism or hyperthyroidism. The most common malignant processes are epithelial tumors (carcinomas) incurred as a result of malignant alteration of follicular epithelium or even of parafollicular C-cells in case of medullary carcinoma. All of the thyroid cancers are treated surgically. Extensiveness of the surgery depends on the stage of the tumor, which is provided from the TNM classification based on diagnosis. Most commonly used operative technique is lobectomy which is indicated for the treatment of all benign tumors, and also malignant tumors of low stage. For all the other malignancies, the treatment of choice is a thyroidectomy with or without neck dissection depending on intraoperative findings of regional metastatic disease. When excluding rare, non-differentiated types of tumors, (anaplastic and medullary), treatment of the most common types of cancer, papillary and follicular is generally successful with a very high survival rate. Papillary carcinoma has the best prognosis with survival rate of 100%. Follicular thyroid carcinoma is slightly less curable with survival rate of >70%. Undifferentiated tumors have great metastatic potential and are difficult to treat. Five year survival rate of patients with medullary carcinoma is less than 50%. Anaplastic thyroid cancer has a very poor prognosis due to its aggressive behavior and resistance to any treatment. Luckily, it is extremely rare.

KEY WORDS: thyroid, cancer, treatment, prognosis

1. UVOD

Štitnjača ili štitna žlijezda (*gl. thyreoidea*) mali je neparni endokrini organ koji izlučuje za metabolizam neophodne hormone - tiroksin i trijodtironin. Smještena je u prednjoj regiji vrata i izaziva veliku pozornost kliničara još od davne 2700. godine prije nove ere odakle sežu prvi zapisi o gušavosti kao povećanju vratne mase. Svoju pažnju kliničara štitnjača privlači zbog šarolike kliničke slike koju prati vidljivo povećanje u vratnoj regiji. Godine 1500., Leonardo da Vinci prvi je puta do tada štitnjaču prikazao kao anatomski organ u svome anatomskom atlasu, a Thomas Wharton joj je 1656. godine dao naziv *štitna žlijezda* koji se i danas upotrebljava. Do početka 20. stoljeća liječenje bolesti štitnjače bilo je uglavnom konzervativno uz mnoge neuspješne pokušaje kirurškog liječenja. Tek je tada švicarski kirurg Emil Theodor Kocher unaprijedio kiruršku tehniku i uspješno kirurški liječio bolesti štitnjače uz minimalnu operativnu smrtnost zbog čega je 1909. godine dobio Nobelovu nagradu. Naravno, tu razvoj liječenja štitnjače ne prestaje. U nastavku 20. stoljeća pa i dan danas otkrivaju se i unaprjeđuju nove metode terapije (hormonska, radio i kemoterapija itd.) [1]. Danas su bolesti štitnjače druge po učestalosti među endokrinim bolestima (odmah iza šećerne bolesti) i njihova je incidencija i dalje u porastu. Bolesti koje zahvaćaju štitnu žlijezdu možemo podijeliti na: strume (guše) koje su prisutne posebice u područjima deficita joda, upale (tireoiditise) i tumore [2]. Maligni tumori štitnjače zajedno sa karcinomima pluća, dojke i maternice spadaju u skupinu malignoma čija incidencija nezaustavljivo raste [3]. Upravo zbog toga predmet su multidisciplinarnog proučavanja kako bi se prognoza, ali i kvaliteta života takvih pacijenata znatno poboljšali. Svrha ovog rada je pregledno prikazati osnovne pojmove vezane uz dijagnostiku i kirurško liječenje tumora štitnjače.

2. GRAĐA I FUNKCIJA ŠTITNJAČE

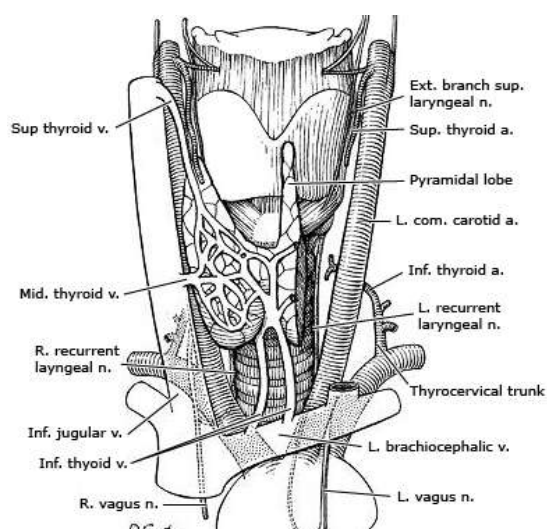
2.1. EMBRIOLOGIJA

Štitnjača je neparni organ koji se razvija pri kraju trećeg tjedna intrauterinog života iz endoderma prve škržne vreće u području *foramena caekuma* na korijenu jezika. Njezin početni razvoj se u obliku divertikula izdužuje u kaudalnom smjeru ispred štitne hrskavice i dušnika tvoreći *ductus thyreoglossus*. Kaudalni dio duktusa proliferira i podijeli se u dva reznja koji sačinjavaju štitnu žlijezdu. Kranijalni dio duktusa obično nestane u petome i šestome tjednu embrionalnog razvoja. Ukoliko je involucija kranijalnog dijela duktusa nepotpuna, iz njega se razvije *lobus pyramidalis*, treći režanj štitne žlijezde. Bitno je napomenuti da se u razvoju štitnjači pridružuju i neuroektodermalne stanice faringealnoga kompleksa iz kojih se razvijaju parafolikularne ili C-stanice koje pripadaju difuznom endokrinom sustavu, a u podlozi su nastanka medularnog karcinoma štitnjače [4].

2.2. ANATOMIJA I TOPOGRAFIJA

Štitnjača je crveno-smeđa, blago kvrgava endokrina žlijezda. Anatomski se sastoji od dva postranična reznja, *lobus dexter* i *lobus sinister*, koji su međusobno povezani središnjim suženim poprečnim dijelom, *isthmus*. U približno 50% osoba nalazimo i treći režanj, *lobus pyramidalis* koji seže od istmusa prema kranijalno prolazeći ispred grkljana, a vezivnim tkivom pričvršćen je za jezičnu kost. U rijetkim slučajevima piramidni se režanj proteže skroz do korijena jezika (potpuno zaostao duktus tireoglossus). Cijelu žlijezdu obavijaju dvije ovojnice ili čahure. Vanjska ovojnica, *capsula fibrosa*, je visceralni dio duboke vratne fascije i pričvršćuje žlijezdu za grkljan i dušnik. Unutarnja ovojnica predstavlja gusto vezivno tkivo čiji tračci ulaze duboko u žlijezdu i dijele ju u reznjiće, *lobuli*, dajući joj tako lobularni izgled. Bočni reznjevi kruškolika su oblika prosječne veličine 4 x 2,5 x 2 cm. Prekrivaju postrance štitnu hrskavicu do *linee oblique*, prstenastu hrskavicu, te šest gornjih hrskavica dušnika. Šiljasti gornji polovi dopiru do donjeg karotičnog kuta, dok *isthmus* leži ispred 2. do 4. trahealne hrskavice.

Sprijeda i postranično štitnu žlijezdu prekriva srednji list vratne fascije i u njoj uloženi infrahioidni mišići, a lateralno ju prekriva *m. sternocleidomastoideus*. Te strukture stvaraju elastično-mišićni pojas koji pomaže u pridržavanju štitne žlijezde i pruža otpor patološkom povećanju iste. Štitna žlijezda jedan je od najbolje vaskulariziranih organa. Arterijsku opskrbu dobiva od dva para tireoidnih arterija koje međusobno anastomoziraju. Gornji par čine aa. thyroideae superiores (iz a. carotis externae) koje pristupaju gornjem polu žlijezde i spuštaju se prvenstveno po ventralnoj površini. Donji par čine aa. thyroideae inferiores (iz *truncus thyrocervicalis*) i opskrbljuju prvenstveno dorzalnu površinu žlijezde. Venska krv otječe gornjim i srednjim tireoidnim venama, vv. *thyroideae superiores et mediae*, koje vode krv u *v. jugularis internu*, te donjim tireoidnim venama, vv. *thyroideae inferiores* koje odводе krv u vv. *brachiocephalicae*. Limfa se drenira najvećim dijelom u duboke vratne, ali i u prelaringealne, pretrahealne, paratrahealne, jugularne, supraklavikularne i medijastinalne limfne čvorove. Živčani ogranci stvaraju mrežu na površini žlijezde, a potječu od vagusa, cervikalnog simpatičkog lanca te gornjeg i donjeg laringealnog živca [4, 5]. Topografski je izuzetno važan odnos završnog segmenta donje tireoidne arterije i povratnog laringealnog živca (*n. laryngeus recurrens*) kojeg arterija križa neposredno ispred ulaza u parenhim žlijezde. Odnos arterije i živca u tom segmentu je vrlo varijabilan tako da tok živca može biti iznad arterije, ispod arterije ili između njenih grana [6].



Slika 1. Anatomija štitnjače, preuzeto s <http://www.uptodate.com> [7]

2.3. HISTOLOGIJA

Tkivo štitne žlijezde izgrađuju folikuli, okrugli mjehurići koje oblaže jednoslojni folikularni epitel, a u lumenu sadržavaju želatinoznu izlučenu tvar koloid. Glavni je sastojak koloida tireoglobulin, veliki glikoprotein koji u svojoj molekuli sadrži hormone štitne žlijezde. Folikuli su međusobno odvojeni pregradama rahlog veziva koje potječe od unutarnje čahure. U tom vezivu nalazi se gusta mreža krvnih i limfnih kapilara koje okružuju svaki folikul. Izgled folikularnog epitela izravno ovisi o aktivnosti žlijezde, a ona je uvjetovana hormonom koji stimulira štitnu žlijezdu (TSH ili tireotropin) iz adenohipofize. Što je aktivnost žlijezde veća, to su stanice folikularnog epitela više. Tako će u manje aktivnoj žlijezdi koloid oblagati pločasti ili kubični epitel, dok će u aktivnoj žlijezdi folikule izgrađivati cilindrične stanice. Stanična membrana bazalnih dijelova folikularnih stanica bogata je receptorima za tireotropin. Uz folikularne stanice, u štitnjači nalazimo i parafolikularne ili C-stanice. One mogu biti uklopljene u folikularni epitel ili čine odvojene nakupine između folikula. C-stanice izlučuju kalcitonin, hormon čiji je glavni učinak sniženje razine kalcija u krvi zbog inhibicije resorpcije kosti. Poticaj za izlučivanje kalcitonina je povišenje koncentracije kalcija u krvi [8].

2.4. FIZIOLOGIJA

Štitnjača sintetizira i izlučuje dva hormona izrazito važna za metabolizam – tiroksin i trijodtironin, ili T_4 i T_3 . Oba hormona snažno potiču metaboličke procese u tijelu, a kod djece utječu i na rast. Potpuni nedostatak hormona štitnjače obično uzrokuje smanjenje bazalnog metabolizma za 40 do 50% ispod normalne vrijednosti, a izuzetno veliko izlučivanje hormona štitnjače može povećati intenzitet bazalnog metabolizma 60% do 100% iznad normalne vrijednosti [9].

2.4.1. SINTEZA HORMONA

Štitna žlijezda jedina je endokrina žlijezda u kojoj se pohranjuje velika količina proizvoda sekrecije. U folikulima čovjeka ima dovoljno hormona za opskrbu organizma do tri mjeseca. Za sintezu i nakupljanje hormona zaslužne su folikularne stanice. Taj se proces obavlja u četiri faze.

1. **Sinteza** glikoproteina **tireoglobulina** u folikularnim stanicama i njegovo oslobađanje u lumen folikula.
2. **Unošenje jodida iz krvi** vrše folikularne stanice uz pomoć membranskog natrij-jodnog sunosača (engl. *symporter*). U slučaju niske razine joda povećava se količina natrij-jodnog sunosača koji povećanim unosom nadoknađuje njegovu nisku serumsku koncentraciju.
3. **Oksidacija** jodida djelovanjem peroksidaze i njegov **transport** u šupljinu folikula ionskim nosačem nazvanim pendrin.
4. **Jodiranje tirozinskih ostataka** vezanih na tireoglobulin, što katalizira peroksidaza. Tako nastali T_3 i T_4 postaju dio velike molekule tireoglobulina [8].

2.4.2. IZLUČIVANJE HORMONA

Izlučivanje hormona štitnjače regulirano je mehanizmom povratne sprege hipotalamus-adenohipofiza-štitnjača. Uloga tog mehanizma je održavanje stalne koncentracije slobodnih hormona štitnjače u tjelesnim tekućinama [4]. Na poticaj tireostimulacijskog hormona (TSH ili tireotropina) folikularne stanice endocitozom u sebe unose koloid. U lizosomima se djelovanjem proteaza prekidaju peptidne veze između jodiranih tirozinskih ostataka i tireoglobulinskih molekula, a T_3 , T_4 , dijodtirozin (DIT) i monojodtirozin (MIT) oslobađaju se u citoplazmu. Slobodni T_4 i T_3 tada prolaze kroz bazolateralni dio stanične membrane i otpuštaju se u kapilare. MIT i DIT se ne izlučuju u krv jer se njihov jod u stanici uklanja djelovanjem jodotirozin dehalogenaze. Produkti te enzimske reakcije, jod i tirozin, ponovno se upotrebljavaju za sintezu hormona [8]. Iako 93% novonastalih hormona otpada na T_4 , T_3 je odgovoran za glavninu učinka jer djeluje

brže i snažnije od T_4 . Naime, ušavši u krv, 99% hormona se veže za plazmatske bjelančevine pri čemu je puno jače vezanje T_4 , zbog čega je njegov učinak sporiji od T_3 . Pomoću tih bjelančevina hormoni dopijevaju do ciljnih stanica gdje se opet pohranjuju vežući se za bjelančevine ciljnih stanica i polako se iskorištavaju [9]. Izlučivanje kalcitonina uvjetovano je koncentracijom kalcija u krvi. Povećana razina kalcija potiče otpuštanje kalcitonina iz C-stanica. Ovaj hormon svoj učinak ostvaruje smanjenjem osteoklastične aktivnosti što smanjuje resorpciju kosti i posljedično smanjuje koncentraciju kalcija u krvi [8].

3. PATOFIZIOLOGIJA

Eutireoza označava normalnu razinu hormona štitnjače koja je jedan od ključnih preuvjeta za normalno funkcioniranje organizma u cijelosti. Svako odstupanje u izlučivanju hormona označava se kao patološko stanje pa tako razlikujemo stanje hipertireoze te stanje hipotireoze. Budući da hormoni štitnjače imaju široki učinak u organizmu, mnogi organski sustavi pogođeni su ovim patološkim stanjima. Stoga ih treba rano prepoznati i što prije započeti liječenje.

3.1. HIPERTIREOZA

Hipermetaboličko stanje koje nastaje zbog povišene razine hormona štitnjače uslijed njene hiperaktivnosti naziva se hipertireoza. Širi pojam je tireotoksikoza. On obuhvaća sva stanja, uključujući i hipertireozu, u kojima su tjelesne koncentracije hormona štitnjače povišene (npr. davanje hormona, ektopično tkivo štitnjače itd.) [10]. Najčešći uzrok hipertireoze je Gravesova bolest (80%). Slijede toksični adenom i toksična multinodozna struma (19%), dok su stanja poput akutnog i subakutnog tireoiditisa, jatrogenog hipertireoidizma, hiperfunkcijskog karcinoma štitnjače i adenoma hipofize izuzetno rijetka i uzrok su hipertireoze u manje od 1% slučajeva [2]. Glavna posljedica hipertireoze je povećana potrošnja energije. Da bi se zadovoljile povećane potrebe, povećava se unos hrane i iskorištavanje pričuvene energije, potrošnja kisika i stvaranje

toplina. Povećana je crijevna apsorpcija glukoze te glukoneogeneza. Smanjuju se zalihe glukoze u jetri, povećava se njeno iskorištavanje u mišićima i masnom tkivu. Pojačana je sinteza, ali još više, razgradnja bjelančevina. Zbog pokretanja lipida iz masnog tkiva, povećava se količina slobodnih masnih kiselina u krvi. Raste broj β -adrenergičnih receptora što povećava simpatički tonus. Rastu frekvencija, udarni i minutni volumen srca uz smanjen periferni otpor [10]. Učinci hipertireoze na pojedine organske sustave prikazani su u tablici 1.

3.2. HIPOTIREOZA

Hipotireoza nastaje zbog nedovoljnog stvaranja hormona štitnjače. Može biti posljedica bolesti same štitnjače (primarna hipotireoza), nedovoljnog stvaranja tireostimulacijskog hormona (TSH) u hipofizi (sekundarna hipotireoza) ili tireotropnog oslobađajućeg hormona (TRH) u hipotalamusu (tercijarna hipotireoza). Vrlo joj je rijetko uzrok smanjena osjetljivost perifernih tkiva na hormone štitnjače. Najčešći uzroci primarne hipotireoze su kongenitalna aplazija štitnjače i Hashimotoov tireoiditis. Ostali uzroci su kirurško uklanjanje, oštećenje štitnjače zračenjem, pomanjkanje joda i lijekovi. Sekundarna i tercijarna hipotireoza rijetka su stanja koja se javljaju uglavnom kod tumora hipofize ili hipotalamusa. Klinička slika hipotireoze ovisi o dobi u kojoj se javlja. Budući da normalan razvoj koštanog i živčanog sustava ovisi o hormonima štitnjače, hipotireoza kod djece rezultirat će zaostatkom u rastu i mentalnom razvoju što nazivamo kretinizam. Patofiziološki procesi i klinička slika kod odraslih suprotni su onima u hipertireozu (tablica 1) [2, 10].

Tablica 1. Razlika između znakova hipotireoze i hipertireoze (preuzeto iz: Gamulin S., Marušić M., Kovač Z. i suradnici *Patofiziologija*. Medicinska naklada, Zagreb 2011.) [10]

| Organ ili funkcija | Hipotireoza | Hipertireoza |
|--|--|---|
| Živčani sustav | Mentalna tupost, usporene reakcije, ograničeno izražavanje | Nemir, nervoza, psihička hiperaktivnost |
| Bazalni metabolizam | Smanjen | Povećan |
| Apetit | Smanjen ili normalan | Povećan |
| Podnošenje hladnoće | Nepodnošenje hladnoće, hipotermija | Nepodnošenje topline, hipertermija |
| Znojenje | Smanjeno | Povećano |
| Tjelesna masa | Povećana ili bez promjena | Smanjena |
| Koža | Suha, blijeda, hladna | Vlažna, crvena, topla |
| Refleksi | Usporeni | Ubrzani |
| Puls | Usporen | Ubrzan |
| Probavni sustav | Konstipacija | Proljevi |
| Menstruacija | Menoragija | Amenoreja |
| Kolesterol | Povišena koncentracija | Snižena koncentracija |
| Potrošnja O₂ u tkivu | Smanjena | Povećana |
| Aktivnost oksidacijskih enzima | Smanjena | Povećana |

4. TUMORI ŠTITNJAČE

Tumori štitnjače očituju se kao povećanje štitnjače ili kao čvorići koji se mogu uočiti pri pregledu ili ih bolesnik sam primijeti [2]. Kod svakog drugog čovjeka u životu razviju se veći ili manji solitarni ili multipli čvorovi u štitnjači. No nije svaki čvor tumor. Diferencijalnodijagnostički, solidni čvor u štitnjači može biti uzrokovan pojavom ciste, nodozne guše, subakutnog tireoiditisa, Hashimotoova tireoiditisa, toksičnog adenoma ili metastatskog čvora [4]. S obzirom na biološko ponašanje tumori štitnjače mogu biti benigni ili maligni. U većini slučajeva potječu iz folikularnog epitela pa ih se stoga

klasificira kao adenome ili karcinome iako karcinomi mogu nastati i malignom transformacijom parafolikularnih C-stanica. Metastaze u štitnjači su rijetke.

Budući da su netumorski čvorovi u štitnjači relativno česti, važno ih je razlikovati od novotvorina. Stoga je važno imati na umu nekoliko činjenica [2]:

1. **Povećanje** štitnjače može nastati zbog tumora, no u većini slučajeva netumorske je naravi. Najčešći netumorski uzroci povećanja štitnjače su nodularna struma, Gravesova bolest i Hashimotoov tireoiditis.
2. **Solidni solitarni** čvorovi više pobuđuju sumnju na malignost nego multipli čvorovi.
3. **Hladni čvor** na scintigramu mnogo je češće malignan od *toplog* čvora koji kondenzira radioaktivan jod [11].
4. Naglo i asimetrično povećanje štitnjače u **mladih** osoba mnogo češće je uzrokovano tumorima nego kod starijih osoba
5. Tumori štitnjače češći su u **žena** (2-3:1), ali žene imaju češće bolesti štitne žlijezde (8:1). Stoga su uočljivi čvorovi u muškaraca češće neoplastični od sličnih čvorova u žena [11].
6. Benigni tumori su znatno brojniji od karcinoma štitnjače u omjeru 10:1

4.1. BENIGNI TUMORI

Kada je riječ o benignim tumorima štitnjače, najčešće govorimo o adenomima. Adenomi su najčešći dobroćudni tumori štitne žlijezde. Najčešće su solitarni, jasno izraženi, ograničeni od okolnog tkiva cjelovitom vezivnom čahurom, a mjere 2-3 cm u promjeru. Katkad se nađu i veći tumori do 10 cm u promjeru [2]. Jednolične su histološke građe i dobro diferencirani [4]. Budući da tumori rastu ekspanzivno unutar čahure koja ih okružuje, čvršći su od okolnog tkiva štitnjače. Ne rastu invazivno, ne prodiru u limfne i krvne žile i ne metastaziraju. Mikroskopski razlikujemo nekoliko vrsta adenoma:

1. Folikularni adenom
2. Papilarni adenom
3. Adenom onkocitnih (Hürthleovih) stanica [11].

Osim adenoma, u štitnjači se mogu razviti različiti dobroćudni tumori kao što su lipom, limfangiom, hemangiom, leiomiom i neurinom. Svi ovi tumori, uključujući i papilarni adenom i adenom Hürthleovih stanica, iznimno su rijetki stoga ih nećemo spominjati u daljnjem tekstu [4].

4.1.1. FOLIKULARNI ADENOM

Folikularni adenom (lat. *adenoma folliculare*) dobroćudni je tumor štitnjače građen od folikularnih stanica.

EPIDEMIOLOGIJA I ETIOLOGIJA

Najčešći je tumor štitnjače. Nalazimo ga u oko 3-7% odraslih osoba. Može se javiti u svim dobnim skupinama, no ipak najčešće u mlađih odraslih osoba. Sedam puta je učestaliji u žena negoli u muškaraca. Rizični čimbenici koji bi pogodovali nastanku adenoma štitnjače nisu dokazani [2].

KLINIČKA SLIKA

Folikularni adenomi rastu sporo i dugo, ne uzrokuju upadljive simptome, a adenomi manji od 1 cm obično se ne mogu ni palpirati.[11]. Ipak, najčešće se očituju kao povećanje štitnjače ili čvorići veličine 2-3 cm koje bolesnik sam primijeti ili se otkriju na rutinskom pregledu štitnjače [2]. Tada zbog pritiska okolnih struktura daje neugodan osjećaj napetosti u vratu i prilikom gutanja. Adenomi su bezbolni, čvrste elastične konzistencije i glatke površine. Nisu fiksirani prema koži niti prema podlozi, pomični su kod gutanja, a limfni čvorovi nisu povećani. Obično se radi o tzv. hladnim čvorovima koji ne primaju radioaktivni jod pa ih nazivamo i eutireotičnima. Ukoliko je riječ o toksičnom adenomu koji sintetizira hormone štitnjače, klinička slika varira od simptoma vegetativne distonije i psihoneuroze do slike hipertireoze (vidi pogl. Hipertireoza). Posebna pozornost mora se obratiti poremećajima ritma ili dekompenzaciji srca, čiji se pravi uzrok ne zna ako se previdi toksični adenom [11].

4.2. MALIGNI TUMORI

Osim benignih, u štitnjači mogu rasti i maligni tumori. Oni su karakterizirani brzim rastom i velikim metastatskim potencijalom. Maligni tumori štitnjače najčešće su epitelnog podrijetla pa tada govorimo o karcinomima. Ostali neepitelni zloćudni tumori štitnjače su iznimno rijetki.

EPIDEMIOLOGIJA I ETIOLOGIJA

Karcinomi štitnjače čine oko 1% svih zloćudnih tumora [12] i prema nekim studijama, svrstani su u skupinu tumora (zajedno s karcinomom pluća, dojke i maternice) sa najvećim porastom incidencije do 2020. godine [13]. Tri puta češće se javljaju u žena s vrhom incidencije u 3. i 4. desetljeću života [12]. Patogeneza i etiologija raka štitnjače nije u potpunosti razjašnjena iako se zna da su povezani s određenim čimbenicima rizika. Među najvažnije ubrajamo:

- a) Ionizirajuće zračenje i radioaktivne tvari
- b) Manjak joda
- c) Multinodozna struma u anamnezi [14].
- d) Genske čimbenike

Genski čimbenici posebnu važnost zauzimaju u nastanku medularnog karcinoma za koji se zna da je dio sindroma multiple endokrine neoplazije (MEN-2) [2].

KLASIFIKACIJA

Razlikujemo 4 glavna tipa karcinoma štitnjače (tablica 2):

- 1. Papilarni**
- 2. Folikularni**
- 3. Anaplastični**
- 4. Medularni**

Papilarni i folikularni spadaju u skupinu **dobro diferenciranih** karcinoma, dok su anaplastični i medularni **slabo diferencirani** karcinomi. Medularni karcinom razlikuje se od ostalih tumora jer jedini nastaje iz C-stanica. Anaplastični ima najlošiju prognozu [2].

| Tablica 2. Četiri glavna tipa karcinoma štitnjače (preuzeto iz: Damjanov I., Jukić S. i Nola M. <i>Patologija</i> . Medicinska naklada, Zagreb 2011.) [2] | | | | |
|--|------------------|--------------------|-------------------------------|---------------------|
| | PAPILARNI | FOLIKULARNI | MEDULARNI | ANAPLASTIČNI |
| Učestalost | 70 – 80% | 15% | 5% | 2% |
| Spol | F > M = 3 : 1 | F > M = 3 : 1 | F = M | F = M |
| Dob pri postavljanju dijagnoze | 25 – 40 god. | 40 – 60 god | >50 god. (osim u obiteljskim) | 50 – 75 god. |
| Preživljenje | >90% | 70% | 50% | 0% |

4.2.1. PAPILARNI KARCINOM

EPIDEMIOLOGIJA I ETIOLOGIJA

Papilarni karcinom (*carcinoma papillare*) je najčešći karcinom štitnjače i čini 70% do 80% svih karcinoma te žlijezde [12]. Pripada skupini dobro diferenciranih tumora. Može se pojaviti u bilo kojoj životnoj dobi, čak i u djece, no najčešće se pojavljuje između 25. i 45. godine života. Tri puta je učestaliji u žena nego u muškaraca [2]. Glavni rizični čimbenici za nastanak ovog karcinoma su izloženost ionizirajućem zračenju glave i vrata, posebice u djetinjstvu, te obiteljska anamneza karcinoma štitnjače [15].

KLINIČKA SLIKA

Papilarni karcinom štitnjače očituje se uglavnom kao bezbolni palpabilni čvor u štitnjači, a ponekad se očituje povećanjem vratnih limfnih čvorova bez palpabilnog čvora u štitnjači. Vrlo rijetko tumorske stanice luče hormone štitnjače pa su u tim slučajevima prisutni znakovi hipertireoze. Karakteristika ovog tumora je njegov multicentrični rast unutar štitnjače (70%) [4]. Smatra se kako je ta osobina posljedica tumorskog širenja

unutar same žlijezde (intraglandularna diseminacija) i nalazi se u 30% slučajeva. Papilarni karcinom rano metastazira u vratne limfne čvorove pa već pri dijagnozi 17-50% slučajeva nalazimo metastaze u lokalnim limfnim čvorovima (limfogeno širenje) [16]. U suprotnosti sa ostalim tumorima glave i vrata, nalaz limfogenih metastaza pri dijagnozi ne pogoršava ukupnu prognozu bolesti [4]. Hematogeno širenje je iznimno rijetko, a tada zahvaća kosti i pluća [16]. Papilarni karcinom ima najbolju prognozu. Čak 90% bolesnika s dobro diferenciranim tumorom preživi više od 20 godina od postavljanja dijagnoze. Loši prognostički faktori su dob (osobe iznad 50 godina starosti imaju lošiju prognozu, dok je u djece prognoza dobra čak i u slučaju metastaza u plućima), spol (tumor je agresivniji u muškaraca) te hematogeno širenje (sistemne metastaze) [2].

4.2.2. FOLIKULARNI KARCINOM

EPIDEMIOLOGIJA I ETIOLOGIJA

Folikularni karcinom (*carcinoma folliculare*) je drugi po učestalosti karcinom štitnjače, a pojavljuje se u oko 15% karcinoma štitnjače. Slično kao i u bolesnika s papilarnim karcinomom, 3 puta je češći u žena nego u muškaraca, a uglavnom se dijagnosticira između 40. i 60. godine života. Kao glavni prognostički faktor za ovaj tumor smatra se postojanje endemske gušavosti. Ionizirajuće zračenje ne utječe na njegov razvoj [2].

KLINIČKA SLIKA

Većina folikularnih karcinoma raste sporo i klinički se očituje povećanjem štitnjače ili znakovima metastaza kao što su patološka fraktura i metastaze u plućima. Za razliku od papilarnog, ova vrsta karcinoma rijetko metastazira limfogeno u regionalne limfne čvorove. Također se rijetko nalazi multicentričan rast unutar same žlijezde, ali je hematogeno širenje folikularnog karcinoma češće nego u papilarnog i nalazimo ga u 10-15% pacijenata s folikularnim karcinomom [17]. Većina folikularnih karcinoma je inkapsulirano. Upravo su stupanj invazije krvnih žila i čahure glavni prognostički čimbenici pa prema tome razlikujemo tri tipa tumora [2]:

1. **Minimalno invazivni folikularni karcinom** koji je očahuren, nalikuje na folikularni adenom te minimalno invadira kapsulu i krvne žile. Desetogodišnje preživljenje kod ovog oblika tumora iznosi 85%.
2. **Široko invazivni folikularni karcinom** nejasno je ograničen od okolnog tkiva žlijezde. Puno češće invadira krvne žile i daje hematogene metastaze prvenstveno u kosti, a zatim i u pluća te vrlo rijetko u mozak, jetru mjehur i kožu [18]. Desetogodišnje preživljenje kod ovog oblika tumora iznosi 45%.
3. **Karcinom Hürthleovih stanica** podvrsta je folikularnog karcinoma od kojeg se razlikuje po većem broju Hürthleovih (onkocitnih stanica). Ima veću sklonost limfogenom i hematogenom širenju pa stoga i lošiju prognozu.

4.2.3. ANAPLASTIČNI KARCINOM

EPIDEMIOLOGIJA I ETIOLOGIJA

Anaplastični karcinom (*carcinoma anaplasticum*) najrjeđi je, ali i najagresivniji tumor štitnjače. Javlja se uglavnom u starijih osoba (iznad 60 godina starosti) s incidencijom od 1.6 % od ukupnih karcinoma štitnjače [12]. Češće se javlja u žena nego u muškaraca (60-70%). U oko 20-30% pacijenata anaplastičnom je karcinomu prethodio diferencirani karcinom (papilarni ili folikularni), a u oko 25% bolesnika se uz anaplastični tumor mogu naći i žarišta manje malignog karcinoma [19]. Zbog toga se smatra da taj tumor nastaje progresijom drugih, manje zloćudnih novotvorina [2].

KLINIČKA SLIKA

Anaplastični karcinom iznimno je agresivan tumor za koji je karakterističan brzi, infiltrativan rast u okolne strukture vrata (mišići, dušnik, grkljan i dr.), zbog čega se javlja promuklost i gušenje [16]. Brzo limfogeno i hematogeno metastazira pa čak 50% pacijenata ima distalne metastaze kod postavljanja dijagnoze. Gotovo uvijek uzrokuje smrt unutar dvije godine, a većina bolesnika umire u prvih 8 mjeseci života nakon postavljene dijagnoze [12].

4.2.4. MEDULARNI KARCINOM

EPIDEMIOLOGIJA I ETIOLOGIJA

Medularni karcinom (*carcinoma medullare*) rijedak je maligni tumor koji nastaje iz parafolikularnih C-stanica štitnjače koje luče hormon kalcitonin. Čini 5% svih tumora štitnjače, a javlja se u dva oblika:

- 1. Sporadični** oblik nalazimo u 75% slučajeva medularnog carcinoma [12]. Nešto je češći u žena (1,5:1), a tipično se javlja u osoba starijih od 50 godina [2].
- 2. Obiteljski** oblik se javlja u 25% slučajeva u mlađih osoba 20-30 godina starosti. Može se pojaviti kao samostalna novotvorina (familijarni medularni karcinom) ili se pojavljuje u sklopu MEN-2 sindroma. U MEN-2A (Sipleov sindrom) medularni karcinom štitnjače udružen je s feokromocitomom (50%) i hiperparatireoidizmom (10%), a u MEN-2B s feokromocitomom i ganglioneuromima [12]. Podjednako ga nalazimo u oba spola.

KLINIČKA SLIKA

Sporadičan medularni karcinom obično se očituje kao solitarni čvor u štitnjači dok su nasljedni tumori uglavnom multipli i često bilateralni. Često su praćeni povećanjem štitnjače i znakovima kompresije okolnih struktura. U krvi se nalazi povišena koncentracija kalcitonina koji rijetko kad utječe na metabolizam kalcija pa je nalaz hipokalcemije rijedak. Jedini relativno čest funkcionalni poremećaj koji susrećemo u pacijenata s ovom vrstom tumora jest proljev uzrokovan aberantnom sekrecijom vazoaktivnog intestinalnog polipeptida (VIP). Medularni se karcinom širi izravnom invazijom u meko tkivo i metastazira u regionalne limfne čvorove, pluća jetru i kosti. Prognoza za bolesnike sa sporadičnim tumorima ovisi o stadiju u kojem je tumor dijagnosticiran, no oko 50% bolesnika preživi 5 godina nakon tireoidektomije. Prognoza nasljednih tumora ovisi o tome u kojem se kontekstu tumor pojavio: nasljedni medularni karcinom bez MEN-2 ima vrlo dobru prognozu; tumori u MEN-2A imaju osrednje dobru prognozu, dok su tumori u sklopu MEN-2B vrlo maligni sa visokim mortalitetom [2].

4.3. OSTALI MALIGNI TUMORI ŠTITNJAČE

Od ostalih malignih epitelnih tumora u štitnjači može nastati planocelularni karcinom. Građen je od pločastog epitela. Vrlo je rijedak i treba ga razlikovati od tumora nastalih izravnim širenjem iz grkljana, dušnika i jednjaka. Neepitelni tumori štitnjače iznimno su rijetki. Opisani su slučajevi s razvojem fibrosarkoma, liposarkoma, hondrosarkoma, osteosarkoma, hemangiopericitoma i angiosarkoma. Hodgkinov i non-Hodgkinov limfom rijetko primarno zahvaćaju štitnjaču. Metastatski tumori u štitnjači nastaju u kasnoj fazi zloćudne bolesti, posebice melanoma, karcinoma bronha i probavnog sustava. Valja napomenuti da su svi ovi tumori vrlo rijetki i čine manje od 1% ukupne incidencije malignih tumora štitnjače [4].

5. DIJAGNOSTIKA I TNM KLASIFIKACIJA TUMORA ŠTITNJAČE

Prognoza tumora štitnjače u najvećoj mjeri ovisi stadiju u kojem se tumor nalazi u trenutku postavljanja dijagnoze. Najčešći tumor ove skupine (papilarni karcinom) gotovo je 100% izlječiv ukoliko se na vrijeme otkrije pa spada u skupinu izlječivih malignoma. Za ostale tumore štitnjače također vrijedi pravilo: manji stadij - bolja prognoza. Zbog toga je ključna pravovremena i temeljita dijagnostička obrada svih čvorova štitnjače. Cilj je, dakle, na vrijeme otkriti patološki proces, razlikovati maligne od benignih tvorbi te prema tome odabrati najpovoljniji terapijski postupak [12].

5.1. DIJAGNOSTIKA TUMORA ŠTITNJAČE

Dijagnostika tumora temelji se na: anamnezi i kliničkom pregledu, hormonalnom statusu štitnjače (T_3 , T_4 i TSH, kalcitonin), ultrazvučnom pregledu štitnjače i vrata, citološkoj punkciji pod kontrolom ultrazvuka, scintigrafiji štitnjače, CT-u i MR-u te vrijednosti tireoglobulina u krvi [16].

ANAMNEZA I KLINIČKI PREGLED

U **anamnezi** pacijenta ispitujemo o eventualnim simptomima bolesti, ako ih pacijent osjeća. Oni mogu uključivati znakove hipertireoze (zbog hipersekrecije hormona) te znakove hipotireoze (zamjena tkiva štitnjače tzv. hladnim čvorom), zatim lokalne simptome poput osjećaja knedle u grlu, promuklosti, teškoće pri gutanju, otekuće limfnih čvorova. Ukoliko je pacijent sam otkrio čvor, trebamo saznati kako brzo taj čvor raste. Maligni čvorovi javljaju se naglo i brzo rastu. Najčešće su čvorovi štitnjače asimptomatski te se otkriju rutinskim pregledom štitnjače. Tada trebamo pitati pacijenta o rizičnim čimbenicima za razvoj tumora – izloženost ioniziranom zračenju glave i vrata (posebice u djetinjstvu), prethodne bolesti štitnjače, obiteljsko javljanje tumora štitnjače ili feokromocitoma [13].

Klinički pregled uključuje inspekciju, palpaciju, auskultaciju štitne žlijezde te indirektnu laringoskopiju. Pri *inspekciji* promatramo bolesnikov vrat te procjenjujemo oblik i veličinu štitnjače prema zadebljanju vrata. U zdravih osoba štitnjača nije vidljiva. *Palpacijom* se određuje veličina štitnjače ili čvora u njoj, konzistencija, površina i bolnost. Može se izvoditi tako da se ispitivač nalazi ispred bolesnika pri čemu se palpacija obavlja jednom rukom dok je druga ruka položena na bolesnikovo tjeme, ili tako da se ispitivač nalazi iza pacijenta i istodobno objema rukama palpira štitnjaču. *Auskultacijom* se rijetko čuje sistolički ili kontinuirani šum nad štitnjačom koji upućuje na povećanu vaskularizaciju u tireotoksičnoj štitnjači [20]. *Indirektnom laringoskopijom* se uz pomoć ogledalca ili laringoskopa pregledavaju glasnice koje mogu biti sužene zbog širenja tumora [21].

ODREĐIVANJE KONCENTRACIJE HORMONA U KRVI

Razina hormona u krvi **T₃**, **T₄** i **TSH** temeljni su parametri za procjenu funkcije štitnjače. Povišene razine slobodnih fT₃ i fT₄ označuju hiperfunkciju štitnjače što nazivamo hipertireozom. Ovi hormoni suprimirat će izlučivanje TSH (tireostimulacijskog hormona) iz adenohipofize pa će u stanju hipertireoze TSH biti snižen. Nalaz hipotireoze bit će obrnut, sniženi fT₃ i fT₄, a povišen TSH [4]. Referentne vrijednosti ovih hormona su [22]:

- fT₃. 4,26 – 8,10 pmol/L
- fT₄. 10,0 – 28,2 pmol/L
- TSH. 0,47 – 4,68 mIU/L

Tumori štitnjače vrlo rijetko izlučuju tiroksin i trijodtironin pa su vrijednosti ovih hormona uglavnom u granicama normale. Ukoliko se uz čvor u štitnjači nađe povišen nalaz fT_3 i fT_4 uz smanjeni TSH, vrlo je vjerojatno riječ o benignoj tvorbi [2].

Određivanje razine **kalcitonina** u krvi korisna je pretraga u razrješavanju prirode čvorova u štitnjači. Visoku razinu kalcitonina nalazimo u svih pacijenata s medularnim karcinomom štitnjače. Određivanje vrijednosti kalcitonina provodi se zbog ranog otkrivanja medularnog karcinoma u obiteljima u kojima je već dijagnosticirana ta bolest. Također služi za otkrivanje recidiva tumora ili zaostalih metastaza nakon tireoidektomije [4].

ULTRAZVUČNI PREGLED

Ultrazvuk štitnjače nezaobilazna je dijagnostička pretraga, jer otkriva male čvorove koji se kliničkim pregledom ne mogu otkriti.[16]. Tom se pretragom mjere volumen štitnjače i dimenzije čvorova, prate se promjene u njihovoj veličini i razlučuju solidni čvorovi od cističnih, ispunjenih tekućinom (solidni su češće maligni). Također je korisna pretraga u ranom otkrivanju povećanih limfnih čvorova [4]. Color Doppler (CD) se koristi za procjenu prokrvljenosti žlijezde.

CITOLOŠKA PUNKCIJA POD KONTROLOM ULTRAZVUKA

Najvažnija je dijagnostička metoda i primarni dijagnostički test kojim razlikujemo zloćudne od dobroćudnih čvorova [16]. Punkcija se izvodi postavljanjem tanke igle direktno u čvor nakon čega se aspirira njegov sadržaj. Aspirat čvora se tada podvrgava citološkoj analizi kako bi se utvrdilo o kojoj se vrsti tumora radi [21]. Postupak se izvodi pod nadzorom ultrazvuka što omogućuje dodatnu preciznost i punkciju čvorova manjih od 5 mm. Istom metodom možemo punktirati i limfne čvorove vrata kako bismo dokazali ili isključili postojanje regionalnih metastaza [4]. Indikacije za punkciju su [23]:

- Čvor ≥ 1 cm (osim u multinodularnoj guši gdje se uzimaju i drugi parametri UZV, scintigrafija)
- Čvor ≤ 1 cm + više suspektnih obilježja (hipoehogenost, mikrokalifikati, nepravilni rubovi)

SCINTIGRAFIJA ŠTITNJAČE

Scintigrafija štitnjače se koristi za procjenu funkcionalnog stanja čvora u slučaju kada je serumski TSH nizak ili nemjerljiv. Izvodi se uporabom ^{99m}Tc pertehnetata ili ^{123}I . Scintigrafski, čvorovi se klasificiraju kao hiperfunkcionalni (*vrući*) – kad nakupljaju izotop jače nego okolno žljezdano tkivo, funkcionalni (*topli*) – kad se izotop u čvoru nakuplja kao u okolnome parenhimu žlijezde i hipofunkcionalni (*hladni*) kad ne nakupljaju izotop. Tom se metodom mogu otkriti čvorovi veličine najmanje 1 cm. Vrući čvorovi gotovo su uvijek dobroćudni, kao i većina toplih, dok je karcinom češći u hladnim čvorovima iako je 80% i tih čvorova dobroćudno [4].

KIRURŠKA BIOPSIJA

Kirurška biopsija je intraoperativno uzimanje uzorka (čvora ili cijelog režnja štitnjače) za daljnju mikroskopsku analizu od strane patologa. Radi se kako bi se točno odredila dijagnoza bolesti i u skladu s njom, proveo operativni zahvat [14].

KOMPJUTERIZIRANA TOMOGRAFIJA (CT) I MAGNETSKA REZONANCIJA (MR)

CT i MR pretrage su koje se koriste kod uznapredovalih tumora za dobivanje boljeg uvida u proširenost i opseg zahvaćenosti okolnih organa (grkljan, dušnik, jednjak, medijastinum) [4].

ODREĐIVANJE VRIJEDNOSTI TIREOGLOBULINA U KRVI

Tireoglobulin je glikoprotein kojeg štitnjača u malim koncentracijama izlučuje tijekom stvaranja svojih hormona. Njegova razina povišena je u bolesnika s papilarnim i folikularnim karcinomom, a normalna u onih s medularnim i anaplastičnim karcinomom. Također i adenomi štitnjače mogu povišiti vrijednost tireoglobulina pa stoga nije koristan za prijeoperativno razlikovanje dobroćudnih od zloćudnih tumora. Ipak ova pretraga korisna je za praćenje bolesnika nakon provedene tireoidektomije i radiojodne ablacije radi pojave recidiva ili rezidua tumorskog tkiva [4].

OSTALI DIJAGNOSTIČKI POSTUPCI

Određivanje tumorskog antigena

Osobe sa medularnim karcinomom štitnjače često imaju povišenu vrijednost karcinoembrionalnog antigena (CEA) u krvi pa ova pretraga može pomoći u dijagnostici ovog tumora [21].

PET - CT

Koristi radioaktivnim izotopom označenu šećernu skupinu koju pojačano nakupljaju tumorske stanice i njihove metastaze. Značajan je u dijagnostici tumora koji ne nakupljaju jod [21].

Supresija lučenja TSH

Provodi se primjenom egzogenih hormona štitnjače kroz 1 – 2 tjedna pri čemu bi se u normalnim okolnostima akumulacija joda i hormona štitnjače trebala smanjiti za 50%. Smatra se da bi taj *normalni* odgovor žlijezde trebao izostati u slučaju tumora. Ovaj test značajan je za dijagnozu prikrivene hipertireoze, ali se pokazalo da u dijagnostici tumora nema značajniji učinak [4].

5.2. TNM KLASIFIKACIJA I KLINIČKI STADIJI TUMORA

5.2.1. TNM KLASIFIKACIJA

Metoda izbora liječenja tumora štitnjače kao i prognoza bolesti ovise najviše o stadiju malignih tumora u trenutku dijagnoze. Također opsežnost samog kirurškog zahvata ovisi o stadiju tumora. Stadij tumora nam govori o veličini tumora te o njegovoj proširenosti po organizmu. Klinička podjela tumora u stadije, stupnjevanje ili *staging* tumora vrši se pomoću TNM (**T**umor, **N**odus, **M**etastasis) klasifikacije (tablica 3). TNM klasifikacija obuhvaća rezultate dobivene primijenjenim dijagnostičkim postupcima i daje nam 3 ključne informacije o tumoru [24].

- **T (primarni tumor)** ukazuje na veličinu primarnog tumora i njegov lokalni rast.
- **N (lymph node)** ukazuje na zahvaćenost regionalnih limfnih čvorova tumorom.
- **M (metastaze)** potvrđuje ili isključuje postojanje distalnih metastaza.

Tablica 3. TNM klasifikacija tumora štitnjače, preuzeto s www.uptodate.com[25]

PRIMARNI TUMOR (T)

TX: primarni tumor ne može se procijeniti

T0: nema dokaza primarnog tumora

T1: tumor veličine ≤ 2 cm, ograničen na štitnjaču

T1a: tumor veličine ≤ 1 cm, ograničen na štitnjaču

T1b: tumor veličine 1 – 2 cm, ograničen na štitnjaču

T2: tumor veličine 2 – 4 cm, ograničen na štitnjaču

T3: tumor veličine > 4 cm ograničen na štitnjaču ili tumor sa minimalnim širenjem izvan štitnjače (okolno meko tkivo ili m. sternocleidomastoideus), neovisno o veličini

T4a: tumor bilo koje veličine koji prelazi čahuru štitnjače i invadira potkožno tkivo, grkljan, dušnik, jednjak ili n. laryngeus recurrens – umjereno uznapredovala bolest

T4b: tumor invadira prevertebralnu fasciju i oblaže karotidnu arteriju ili medijastinalne žile

Svi anaplastični karcinomi spadaju u T4 skupinu

T4a: anaplastični karcinom unutar štitne žlijezde

T4b: anaplastični karcinom koji se širi izvan štitne žlijezde

REGIONALNI LIMFNI ČVOROVİ (N)

NX: regionalni limfni čvorovi ne mogu se procijeniti

N0 : nema dokazanih regionalnih metastaza

N1: metastaze u regionalnim limfnim čvorovima

N1a: metastaze u limfnim čvorovima prednje vratne regije (VI)

N1b: metastaze u limfnim čvorovima regije I, II, III, IV, V ili VII

DISTALNE METASTAZE (M)

M0: nema udaljenih metastaza

M1: postoje udaljene metastaze

5.2.2. KLINIČKI STADIJI TUMORA

Kada se, nakon temeljne dijagnostičke obrade, utvrde vrijednosti T, N i M, njihovom se kombinacijom tada određuju klinički stadiji bolesti koji se označavaju rimskim brojevima od I do IV. Za razliku od ostalih tumora, karcinomi štitnjače razvrstani su u stadije i prema dobi i vrsti tumora. Zbog jednostavnosti prikaza, stadije karcinoma štitnjače prikazat ćemo tablicama. (tablica 4. – tablica 7.)

Tablica 4. Stadiji dobro diferenciranih (papilarnog i folikularnog) karcinoma štitnjače u pacijenata mlađih od 45 godina. preuzeto s www.uptodate.com[25]

| | |
|------------------|------------------------------|
| Stadij I | bilo koji T, bilo koji N, M0 |
| Stadij II | bilo koji T, bilo koji N, M1 |

Tablica 5. Stadiji dobro diferenciranih (papilarnog i folikularnog) karcinoma štitnjače u pacijenata starijih od 45 godina. preuzeto s www.uptodate.com[25]

| | |
|-------------------|--|
| Stadij I | T1, N0, M0 |
| Stadij II | T2, N0, M0 |
| Stadij III | T3, N0, M0 T1 – T3, N1a, M0 |
| Stadij IVa | T4a, bilo koji N, M0 T1 – T3, N1b, M0 |
| Stadij IVb | T4b, bilo koji N, M0 |
| Stadij IVc | bilo koji T, bilo koji N, M1 |

| Tablica 6. Stadiji medularnog karcinoma štitnjače preuzeto s www.uptodate.com[25] | |
|---|--|
| Stadij I | T1, N0, M0 |
| Stadij II | T2, N0, M0 T3, N0, M0 |
| Stadij III | T1 – T3, N1a, M0 |
| Stadij IVa | T4a, bilo koji N, M0 T1 – T3, N1b, M0 |
| Stadij IVb | T4b, bilo koji N, M0 |
| Stadij IVc | bilo koji T, bilo koji N, M1 |

| Tablica 7. Stadiji anaplastičnog karcinoma štitnjače preuzeto s www.uptodate.com [25] | |
|---|------------------------------|
| Stadij IVa | T4a, bilo koji N, M0 |
| Stadij IVb | T4b, bilo koji N, M0 |
| Stadij IVc | bilo koji T, bilo koji N, M1 |

6. KIRURŠKO LIJEČENJE TUMORA ŠTITNJAČE

Kada je riječ o liječenju tumora štitnjače, metoda izbora za sve tumore jest kirurško liječenje koje se ovisno o vrsti i stadiju tumora kombinira sa zračenjem, hormonskom terapijom i kemoterapijom. Činjenica da i čvorovi netumorske etiologije često zahtijevaju kirurško liječenje stavlja štitnjaču na prvo mjesto endokrinih žlijezda po kirurškom liječenju. Indikacije za kirurško liječenje bolesti štitnjače su:

1. Čvor ili čvorovi u štitnjači sumnjivi na tumor
2. Nodozne ili polinodozne te difuzne strume sa početnim ili razvijenim kompresivnim simptomima organa vrata i gornjeg medijastinuma (dušnik, jednjak i grkljan)
3. Toksična struma (hipermetabolička difuzna struma – Basedow-Gravesova bolest, polinodozna toksična struma)

Ostale bolesti štitnjače zahtijevaju pomno praćenje i opetovane dijagnostičke pretrage. Nakon postavljene sumnje na tumor štitnjače kirurg odabire vrstu kirurškog zahvata ovisno o veličini i stadiju tumora (tablice 4.-7.) [4].

6.1. KIRURŠKI ZAHVATI

Temelje današnje kirurgije štitnjače postavio je Theodor Kocher koji je od 1872. godine uspješno izveo brojne operacije, smanjio dotadašnju visoku operativnu smrtnost na najmanju moguću mjeru poštujući načela antiseptike i poboljšavajući kiruršku tehniku.[4]. Kirurški se može odstraniti jedan režanj štitnjače (lobektomija) ili oba režnja tj. cijela štitnjača (totalna tireoidektomija). Lobektomijom se liječe dobroćudni tumori (folikularni adenom). Svi zloćudni tumori kirurški se liječe odstranjenjem štitnjače u cijelosti (totalna tireoidektomija) i čišćenjem limfnih prostora vrata (disekcija vrata) kod pojave metastaza u limfnim čvorovima vrata. Prema novim smjernicama, i neki se zloćudni tumori niskog stadija mogu liječiti samo lobektomijom. Kod same operacije rutinski se moraju očuvati: povratni živac (*nervus recurrens*) koji je bitan za gibanje glasnica i doštitne ili

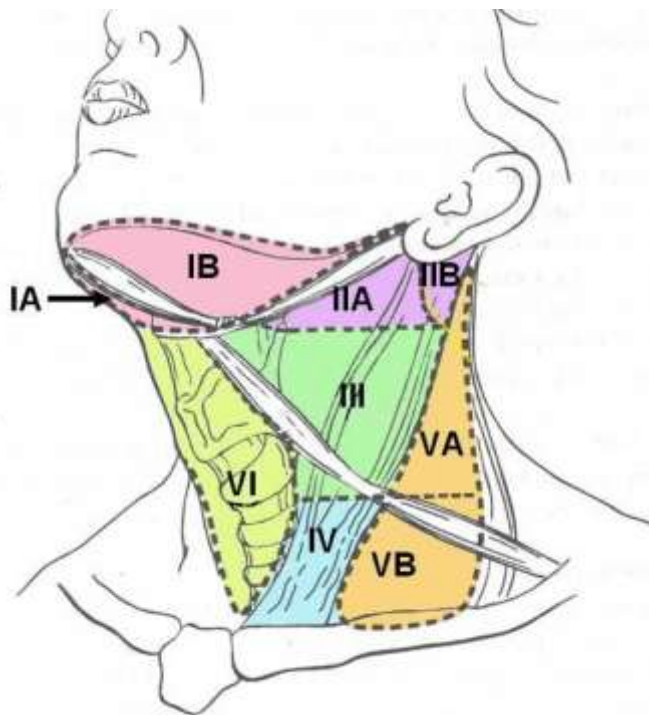
paratireoidne žlijezde koje luče paratireoidni hormon i reguliraju razinu kalcija u krvi. Kod diferenciranih karcinoma (papilarni i folikularni), 3-4 tjedna nakon operacije učinit će se scintigrafija tijela s radioaktivnim jodom 131 (body scan) za uništenje ležišta štitnjače i možebitnih zaostalih metastatskih stanica. Nediferencirani karcinomi štitnjače (medularni i anaplastični) liječe se kombiniranom terapijom: kirurški, vanjskim zračenjem i kemoterapijom te imaju znatno lošiju prognozu [16].

6.1.1. DISEKCIJE VRATA

Svi maligni tumori štitnjače (posebice nediferencirani) imaju visok potencijal širenja u regionalne limfne čvorove pa je njihovo odstranjenje često uključeno u kirurško liječenje tumora. To uglavnom podrazumijeva uklanjanje više skupina limfnih čvorova, ali i nekih nelimfatičnih struktura što se naziva disekcijom vrata. Za uspješnu disekciju vrata, potrebno je poznavanje limfnog sustava vrata.

KLASIFIKACIJA LIMFNIH ČVOROVA VRATA

Od svih dijelova tijela područje vrata ima najrazgranatiju limfatičku mrežu. Limfni čvorovi vrata su razvrstani u šest dobro definiranih skupina. Sve skupine imaju jasno određene granice. Skupina I obuhvaća submentalni (podskupina I.a) i submandibularni trokut (I.b). Skupine II, III i IV uključuju limfne čvorove uz unutarnju jugularnu venu te čvorove uz prednji rub sterokleidomastoidnog mišića. To je područje podijeljeno u trećine. Skupina II odgovara gornjoj trećini i obuhvaća gornje jugularne, jugulodigastrične (II.a) te stražnju gornju skupinu čvorova uz akcesorijus (II.b). Skupinu III i IV dijeli omohoidni mišić. Skupina III obuhvaća srednje jugularne, a skupina IV donje jugularne, skalenske i supraklavikularne limfne čvorove. Skupina V obuhvaća sadržaj stražnjeg vratnog trokuta koji je omeđen sprijeda stražnjim rubom sternokleidomastoideusa, dolje klavikulom i straga trapeziusom. Akcesorni živac dijeli ovu skupinu na podskupine V.a i V.b. U skupini VI su pretrahealni, paratrahealni, paratireoidni i prekrikoidni limfni čvorovi (slika 2) [26].



Slika 2. Skupine limfnih čvorova vrata. Preuzeto s:

<http://www.wjso.com/content/3/1/21/figure/F1> [27]

DISEKCIJE VRATA

Disekcija vrata kirurška je procedura odstranjenja limfnih čvorova vrata i nelimfatičnih struktura (sternokleidomastoidni mišić, jugularna vena, akcesorni živac). Američka akademija za otorinolaringologiju i kirurgiju glave i vrata (AAO-HNS) te Američko društvo za kirurgiju glave i vrata (ASHNS) predložili su 1991. godine klasifikaciju disekcija vrata. Prema toj klasifikaciji disekcije vrata se prema opsegu zahvata dijele na radikalnu disekciju, modificiranu radikalnu disekciju, selektivnu disekciju i proširenu radikalnu disekciju. Prema indikaciji se mogu podijeliti na elektivne (kod klinički negativnog vrata) i kurativne (kod klinički pozitivnog vrata).

Radikalna disekcija vrata uključuje odstranjivanje limfnih čvorova svih pet regija jedne strane vrata, a od nelimfatičkih struktura sternokleidomastoidni mišić, unutarnja jugularna vena i akcesorni živac.

Modificirana radikalna disekcija vrata uključuje odstranjivanje limfnih čvorova svih pet regija jedne strane vrata uz poštedu jedne ili više nelimfatičkih struktura koje se kod radikalne disekcije rutinski odstranjuju. Najčešće se čuva akcesorni živac [4,26].

Selektivna disekcija vrata ostavlja jednu ili više skupina limfnih čvorova vrata koji se kod radikalne disekcije rutinski odstranjuju. Izbor regija ovisi o mjestu na kojem se nalazi tumor. Nelimfatičke strukture se obično sačuvaju. Dijeli se na supraomohoidnu (odstranjenje limfnih čvorova I.-III. skupine), lateralnu (odstranjenje čvorova II-IV. skupine), posterolateralnu (odstranjenje čvorova II-V. skupine) i anteriornu (odstranjenje čvorova VI. skupine) [4].

Proširena radikalna disekcija vrata je odstranjenje jedne ili više skupina limfnih čvorova i/ili barem jedne nelimfatičke strukture vrata koja se rutinski ne odstranjuje kod radikalne disekcije vrata. Od limfatičkih struktura u obzir dolaze subokcipitalni, parotidni, facijalni, retrofaringealni ili paratrahealni limfni čvorovi te limfni čvorovi gornjeg medijastinuma, a od nelimfatičkih struktura karotida, živci - vagus, hipoglosus, plexus brahijalis, frenikus, mišići – digastrikus i stilohioideus ili duboka muskulatura vrata [26].

6.1.2. TOTALNA TIREOIDEKTOMIJA

Totalna tireoidektomija je odstranjenje cijele štitnjače, a smatra se standardnom i temeljnom operacijom za sve histološke oblike karcinoma štitnjače. Tu je operaciju katkada potrebno izvesti i u bolesnika s benignim i patološkim tvorbama, ako su tvorbe proširene u oba režnja te makroskopski tijekom operacije ne vidimo zdravog tkiva štitnjače. Skoro totalna tireoidektomija podrazumijeva zaostatak samo minimalnog dijela žlijezde uz priležeći rekurentni živac. Nakon tireoidektomije, pacijenti zahtijevaju doživotnu nadomjesnu hormonsku terapiju.

OPERACIJSKA TEHNIKA

Operacija se izvodi u općoj anesteziji. Bolesnik je u poluležećem položaju s uzdignutim gornjim dijelom tijela i glavom zabačenom prema straga što dovodi do ekstenzije vrata. Poprečni rez kože, potkožja i platizme na prednjoj je strani vrata u visini donjeg ruba

krikoida, što je 2-3 cm iznad razine klavikule. Veličina reza ovisi o veličini tvorbe u štitnjači. Na štitnjaču pristupamo razdvajajući u medijalnoj liniji infrahioidne mišiće (sternohioidni i sternotireoidni mišić), koji se zatim povlače prema lateralno, što omogućuje pristup i prepariranje reznja. To vrijedi za manje tvorbe u reznju, ali je u slučajevima većih tvorbi potrebno resecirati navedene mišiće. Režanj prepariramo od grkljana i s lateralne strane kako bismo ispreparirali gornju arteriju i venu koje se podvežu i presijeku. Daljnjim oslobađanjem reznja ligiramo srednju tireoidnu venu, a ispod donjeg pola ligiramo donje vene. Sada se većim dijelom oslobođeni režanj može tupim prepariranjem izvući iz svoga ležišta ispred dušnika. Time je omogućen rad između zajedničke karotide, dušnika i donje tireoidne arterije (Simonov trokut) u kojemu prepariranjem potražimo n. recurrens uz identifikaciju paratireoidnih tjelešaca. Donja tireoidna arterija se ispreparira, ne ligira se njezino deblo nego njezini ogranci kako bi se očuvala vaskularizacija paratireoidnih tjelešaca. Ako nismo u mogućnosti očuvati vaskularizaciju, paratireoidna tjelešca postaju ishemična, onda ga pažljivo uklonimo, narežemo u što tanje kriške i implantiramo u sternokleidomastoidni mišić. N. recurrens je bolje prikazati što niže, da bismo pratili njegovo grananje na prednju, pretežno motornu, i stražnju, pretežno osjetilnu granu. Živac je smješten u žlijebu između jednjaka i dušnika, a prolazi iznad, ispod ili između ogranaka donje tireoidne arterije. Prepariranjem se oslobađa živac prema gore od suspenzornog ligamenta (Berrijev ligament), čime je režanj vezan uz grkljan i dušnik, a n. recurrens se prikaže do ulaska u grkljan, nakon čega živac pada u svoje ležište. Isti postupak se provodi i nad drugim reznjem što se naziva obostrana lateralna disekcija reznjeva. Oba se reznja zatim zajedno sa istmusom odvajaju od dušnika. Nakon postignute potpune hemostaze, rana se ispire, mišići se vraćaju u početnu poziciju i koža se zatvara u slojevima. Postavljanje drena je opcionalno i ovisi o odluci kirurga. Novija istraživanja pokazala su da rutinsko postavljanje drena nije uvijek potrebno. Kod same operacije rutinski se moraju čuvati: povratni živac (bitan za gibanje glasnica) i doštitne žlijezde (luče paratireoidni hormon koji regulira razinu kalcija u krvi) [4].

VRSTE TIREOIDEKTOMIJE

U slučaju regionalnih metastaza, uz tireoidektomiju se izvodi i disekcija vrata.

Totalna tireoidektomija s prednjom disekcijom vrata

Ova operacija podrazumijeva kirurško odstranjenje čitave štitnjače, limfnih čvorova i masnog tkiva u prednjem donjem trokutu vrata (regija VI). Kirurški se odstranjuju limfni čvorovi prelaringealno, pretrahealno, paratrahealno, iz gornjeg medijastinuma, a prema lateralno do karotidne arterije te prema kranijalno do razine jezične kosti.

Totalna tireoidektomija s jednostranom ili obostranom disekcijom vrata

Indicirana je u bolesnika s karcinomom štitnjače i metastazama u lateralnim stranama vrata.

Totalna tireoidektomija s resekcijom okolnih organa

Izvodi se u bolesnika s uznapredovalim karcinomom koji je infiltrirao u okolne organe štitnjače (grkljan, hipofarinks i vratni dio jednjaka i dušnika) [4].

6.1.3. LOBEKTOMIJA

Najčešće je izvođena operacija štitnjače i smatra se temeljnom operacijom štitnjače. Podrazumijeva kirurško odstranjenje samo jednog režnja, a tehnički se opisuje kao unilateralna disekcija žlijezde [3]. Za razliku od tireoidektomije, preparira se samo režanj jedne strane, istmus se podvezuje i presijeca te se taj režanj i odstrani. Uz prikaz i očuvanje rekurensa i paratireoidnih tjelešaca, njome se rješava većina benignih patoloških promjena u kirurgiji štitnjače. Ne zahtijeva nadomjesnu hormonsku terapiju i kirurške komplikacije su svedene na minimum. S druge strane, time je onemogućena poslijeoperacijska radiojodna ablacija, kao i primjena „body scana“ i serumskog tireoglobulina u ranom otkrivanju recidiva bolesti [4].

LOBEKTOMIJA S DJELOMIČNOM ILI SUBTOTALNOM RESEKCIJOM DRUGOG REŽNJA

Označava odstranjenje jednog cijelog i manjeg ili većeg dijela drugog režnja. Indicirana je kod bolesnika s benignim patološkim promjenama u oba režnja. Sačuva se dio režnja u kojemu se intraoperativno makroskopski otkrije više zdravog tkiva štitnjače [4].

6.1.4. ISTMEKTOMIJA

Rijetko je indicirana terapija kojom se odstranjuje istmus, a čuvaju oba režnja štitnjače. Indicirana je samo u bolesnika s benignim čvorom u istmusu uz uredan prijeoperativni i intraoperativni nalaz obaju režnjeva [4].

6.1.5. ENUKLEACIJA ČVORA

Danas se vrlo rijetko izvodi zbog potencijalnog zaostajanja patološki promijenjenog tkiva u žlijezdi. Zahvat je indiciran u slučaju manjih toksičnih adenoma koji nisu zahvatili veći dio volumena režnja štitnjače [4].

6.1.6. NOVIJI PRISTUPI U KIRURGIJI ŠTITNJAČE

ENDOSKOPSKA TRANSKSAKILARNA OPERACIJA ŠTITNJAČE

Od kada je prvi put predstavljena 1996., endoskopska minimalno-invazivna kirurgija vratne regije smatra se sigurnom i učinkovitom za liječenje benignih bolesti štitnjače [28]. Endoskopski, štitnjači se može pristupiti na dva načina: direktnim, u kojem se štitnjači pristupa endoskopski kroz prednju regiju vrata te se smatra najmanje invazivnim, te indirektnim u kojem je pristup štitnjači ostvaren kroz aksilarnu regiju. Najveća prednost transaksilarnog pristupa je skriven ožiljak. Budući da se žlijezdi pristupa s lateralne strane, primarno se koristi za liječenje unilateralnih (ipsilateralanih) tvorbi štitnjače. Zahvat se izvodi u općoj anesteziji. Pacijent je u ležećem položaju s abduciranom rukom pod 90° prema trupu kako bi se prikazala aksila. Kroz tri 5-milimetarske incizije uvedu se 3 tupe Steinmanove igle ispod platizme i ispred velikog pektoralnog mišića. Upuhivanje CO₂ pod pritiskom od 7 mmHg koristi se za održavanje radnog prostora. Pristupa se zatim ipsilateralnom režnju, mobilizira ga se uz podvezivanje krvnih žila i očuvanje rekurentnog živca te se režanj izvlači van (lobektomija). Isti postupak se može primijeniti i na kontralateralni režanj što odgovara skoro totalnoj tireoidektomiji. Ovaj zahvat ograničen je na liječenje benignih tvorbi štitnjače (npr. adenoma) i pruža alternativu otvorenoj tehnici [29-31].

6.2. KIRURŠKO LIJEČENJE POJEDINIH TIPOVA TUMORA ŠTITNJAČE

6.2.1. BENIGNI TUMORI (ADENOMI)

Ukoliko je dijagnostičkim postupcima postavljena sumnja na adenom štitnjače, terapija je kirurško odstranjenje čvora, a tehnika ovisi o njegovoj veličini i lokalizaciji. U slučaju manjeg čvora smještenog u jednom režnju, odstranjuje se cijeli režanj (totalna lobektomija) i obavlja hitna (za vrijeme operacije) patohistološka obrada. Ako patolog nakon obavljene hitne patohistološke obrade potvrdi sumnju na zloćudni tumor (karcinom štitnjače), onda se odstranjuje i drugi režanj štitnjače u cijelosti [35]. Preostalo tkivo štitnjače preuzima ulogu odstranjenog pa najčešće nije potrebna nadomjesna hormonska terapija.

6.2.2. PAPILARNI KARCINOM

Suvremena terapija papilarnog karcinoma štitnjače sastoji se od kirurškog liječenja, poslijeoperacijske radiojodne terapije i TSH supresijske hormonske terapije. Kirurško liječenje tumora prvenstveno ovisi o stadiju tumora. Iako neki kirurzi zagovaraju lobektomiju papilarnih karcinoma niskog stadija, ograničenih na jedan režanj uz uredan intraoperativni nalaz drugog režnja, većina kliničkih smjernica navodi totalnu tireoidektomiju kao optimalnu terapiju kod svih bolesnika kod kojih je bolest dijagnosticirana prijeoperacijski. U slučaju karcinoma visokog stadija (III i IV), preporuča se elektivna disekcija prednje regije vrata čak i ako nema znakova regionalnih metastaza. U bolesnika s pozitivnim nalazom na vratu, valja učiniti selektivnu posterolateralnu disekciju vrata (II – V). U slučaju jako uznapredovalog papilarnog karcinoma (stadij IVc) sa postojećim distalnim metastazama potrebno je provesti adjuvantnu kemoterapiju ili zračenje no prognoza je i tada vrlo loša. Na sreću, to je vrlo rijetko stanje [6].

6.2.3. FOLIKULARNI KARCINOM

Liječenje folikularnog karcinoma također ovisi o stadiju određenom intraoperativnom analizom tumora. Poput papilarnog, i folikularni karcinom štitnjače liječi se kirurški, poslijeoperacijskom radiojodnom terapijom i TSH supresijskom hormonskom terapijom. Najprije se odstrani jedan režanj. Ako intraoperativna patohistološka analiza potvrdi dijagnozu karcinoma, vadi se i drugi režanj. Kod folikularnog karcinoma stadija I terapija izbora je totalna tireoidektomija. Kod stadija II valja razmišljati o elektivnoj disekciji prednje vratne regije (VI), a kod pozitivnog nalaza na vratu (stadij III), uz totalnu tireoidektomiju radi se i selektivna posterolateralna disekcija vrata. Uznapredovali stadij IV zahtijeva radikalnu ili modificiranu radikalnu disekciju vrata nakon provedene tireoidektomije uz adjuvantnu radio- i kemoterapiju zbog uništavanja sistemskih metastaza [36,37]. Karcinom Hürthleovih stanica liječi se kao i folikularni karcinom, ali slabije reagira na postoperacijsku radiojodnu terapiju jer slabije nakuplja radioaktivni jod [38].

6.2.4. MEDULARNI KARCINOM

Liječenje medularnog karcinoma najprije zahtijeva detaljan pregled bolesnika zbog mogućeg nalaza još nekog od tumora iz MEN-2 sindroma (feokromocitom, paratireoidni karcinom) što može dodatno zakomplicirati kirurško liječenje. Kada je tumor ograničen samo na štitnu žlijezdu, bez pozitivnih regionalnih limfnih čvorova (stadij I i II), terapija izbora je totalna tireoidektomija sa elektivnom radikalnom ili modificiranom radikalnom disekcijom vrata zbog visokog metastaskog potencijala ovog tumora i učestalosti pojave recidiva. Postoperativna hormonska supresivna terapija se daje zbog održavanja njihove ravnoteže u organizmu, a ne zbog sprečavanja recidiva. Postoperativna radiojodna terapija također nema učinak na ovaj tumor jer tumorske stanice ovog tipa ne nakupljaju jod. No ipak se daje zbog uništavanja potencijalno zaostalog normalnog tkiva štitnjače. U stadijima III i IV tumor je uznapredovao, zahvaća okolne strukture štitne žlijezde te je distalno širenje vrlo moguće pa uz tireoidektomiju i proširenu disekciju vrata, u terapiju uključujemo i adjuvantnu radioterapiju [38]. Medularni karcinom štitnjače ima lošu prognozu preživljenja (50%) [2].

6.2.5. ANAPLASTIČNI KARCINOM

Anaplastični karcinom je neizlječiv tumor. Iznimno brzo metastazira i lokalno i sistemski. Gotovo svi pacijenti u trenutku dijagnoze imaju razvijene distalne metastaze, a tumor je često toliko velik da zahvaća i grkljan, traheu i jednjak. Kirurško liječenje provodi se u dva slučaja: kada je tumor ograničen na samu žlijezdu (iznimno rijetko) i ukoliko tumor komprimira disanje ili daje ostale lokalne simptome (nemogućnost gutanja, govora). U tim slučajevima nastoji se odstraniti što veća količina tumorskog tkiva totalnom tireoidektomijom s resekcijom okolnih organa te proširenom radikalnom disekcijom vrata. Zbog jako uznapredovale bolesti, terapija izbora u ovih bolesnika je kombinacija kemoterapije i radioterapije i to: prije operacije (neoadjuvantna) kako bi se smanjio tumor do resektabilne razine, nakon operacije zbog uništenja zaostalog tumorskog tkiva te onda kada je tumor toliko proširen da se kirurško liječenje niti ne provodi [38]. Prosječno trajanje života pacijenata sa ovim tumorom jest 6 – 8 mjeseci nakon postavljanja dijagnoze [2].

6.2.6. POSTOPERATIVNI TIJEK LIJEČENJA

Četiri do pet tjedana nakon operacije zrelih karcinoma (papilarni i folikularni) radi se kontrolna scintigrafija tijela radioaktivnim ¹³¹I (body scan) i po potrebi se daje terapijska doza za uništenje ležišta štitnjače i možebitnih zaostalih metastatskih stanica. Nakon ovog liječenja bolesnicima se uvodi nadomjesna i TSH – supresivna terapija hormonom levotiroksinom kojim će se nadoknaditi nedostatak hormona i većim dozama spriječiti ponovno stvaranje tumora. Potrebna je redovna kontrola: s nalazima TSH-a (mora biti niži jer visoke vrijednosti TSH-a mogu stimulirati ponovno stvaranje tumora), ultrazvukom vrata, kontrolnom scintigrafijom tijela (tijekom 5 god. od operacije) i nalazom protutijela anti-tireoglobulina. Nezreli karcinomi štitnjače (medularni i anaplastični) se nakon operacije još liječe vanjskim zračenjem i kemoterapijom [35].

6.3. KOMPLIKACIJE KIRURŠKOG LIJEČENJA

Uz infekcije i krvarenja, glavne komplikacije kirurških zahvata nad štitnjačom su ozljeda povratnog živca, hipoparatiroidizam, postoperativna tireotoksična kriza i hipotireoza. *Ozljeda povratnog živca* danas se dešava svega u 1% slučajeva. Prolazna pareza živca posljedica je istezanja, nagnječenja ili hematoma, a popravljiva se za nekoliko dana ili mjeseci. Bolesnik je promukao, a glasnice su u paramedijalnom položaju. Obostrane paralize povratnog živca dovode obje glasiljke u intermedijalni položaj te mogu dovesti do respiratorne insuficijencije bez promuklosti. Liječenje uključuje traheotomiju i rekonstrukcijske zahvate na grkljanu radi proširivanja rime glotidis kako bi se omogućilo disanje. *Hipoparatiroidizam* nastaje kao posljedica totalne tireoidektomije pri čemu je odstranjena, ozlijeđena ili poremećena vaskularizacija paratiroidnih žlijezda. Pojavljuje se dva do tri dana nakon kirurškog zahvata sa simptomima hipokalcemije, prvenstveno povećane neuromuskularne podražljivosti. To su parestezije u rukama i nogama, Chvostekov znak te mišićni grčevi koji mogu dovesti do laringospazma i bronhospazma. Liječi se uzimanjem 500 mg kalcija *per os* svakih 6 sati ili u težim slučajevima intravenskom primjenom kalcija. *Postoperativna tireotoksična kriza* nastaje zbog otpuštanja velikih količina hormona u krv zbog manipulacije tkivom štitnjače za vrijeme operacije. Danas je rijetka zahvaljujući medikamentnoj pripremi bolesnika prije operacije. *Hipotireoza* nastaje kao posljedica nedostatne funkcije ostatnog tkiva štitnjače nakon operacije. Terapija je supstitucijska [4].

Danas su komplikacije svedene na minimum zbog primjene napredne tehnologije, ali i vještine kirurga. Upravo su minimalne komplikacije te dobra prognoza nakon kirurškog liječenja štitnjače faktori koji ju stavljaju na prvo mjesto prema broju operacija među endokrinim žlijezdama.

7. ZAHVALE

Zahvaljujem svom mentoru, prof. dr. sc. Vladimiru Bedekoviću na ljubaznosti, strpljenju, pomoći i vodstvu pri izradi ovog diplomskog rada.

Najveće hvala mojoj obitelji na razumijevanju i podršci tijekom studiranja.

8. LITERATURA

1. Asfandyar Khan Niazi, Sanjay Kalra, Awais Irfan, and Aliya Islam, Thyroidology over the ages, indian J Endocrinol Metab. 2011 Jul; 15(Suppl2): S121–S126
2. Križanac Š, Jukić D, Damjanov I. Bolesti kože. U: Damjanov I, Jukić S, Nola M, ur. Patologija.3.izd.Zagreb: Medicinska naklada; 2011, str. 839- 73
3. Weir HK, Thompson TD, Soman A, et al. The past, present, and future of cancer incidence in the United States: 1975 through 2020. *Cancer*. Feb 3 2015;[Medline]
4. Petric V, Bedeković V. Štitnjača. U: Katić V, Kekić B, ur. Otorinolaringologija. Zagreb: Naklada Ljevak; 2004, str. 232-44.
5. Bajek S. Glandula thyroidea, štitasta žlijezda. U: Vinter I, ur. Waldeyerova anatomija čovjeka.17.izd.Zagreb: Golden marketng-tehnička knjiga; 2009, str. 337-40.
6. Prstačić R. Osobitosti metastaza papilarnog karcinoma štitnjače u lateralnim regijama vrata (disertacija). Zagreb, Hrvatska: Medicinski fakultet Sveučilišta u Zagrebu; 2014., str. 1 – 17.
7. http://www.uptodate.com/contents/image?imageKey=SURG%2F68986&topicKey=SURG%2F2154&rank=8~150&source=see_link&search=surgical+treatment+of+thyroid+tumors. Pristupljeno 4. lipnja 2015.
8. Kostović-Knežević Lj. Nadbubrežne žlijezde, Langerhansovi otočići, štitna žlijezda, epitelna tjelešca i epifiza. U: Bradamante Ž, Kostović-Knežević L, ur. Osnove histologije. Zagreb: Školska knjiga; 2005, str. 423-28.
9. Višnjic D. Metabolički hormoni štitnjače. U: Kukulja-Taradi S, Andreis I, ur. Medicinska fiziologija – udžbenik.11.izd.Zagreb: Medicinska naklada; 2006, str. 931-43.
10. Vrbanec D. Poremećaji funkcije štitnjače. U: Gamulin S, Marušić M, Kovač Z, ur. . Patofiziologija. 7.izd.Zagreb: Medicinska naklada; 2011, str. 366-70.
11. http://www.cybermed.hr/centri_a_z/bolesti_stitne_zlijezde/tumori_stitne_zlijezde2. Pristupljeno 4. lipnja 2015.
12. <http://emedicine.medscape.com/article/851968-overview#aw2aab6b3> Pristupljeno 4. lipnja 2015.

13. Weir HK, Thompson TD, Soman A, et al. The past, present, and future of cancer incidence in the United States: 1975 through 2020. *Cancer*. Feb 3 2015;[Medline]
14. <http://www.cancer.gov/types/thyroid/patient/thyroid-treatment-pdq>
Pristupljeno 4. lipnja 2015.
15. http://www.uptodate.com/contents/overview-of-papillary-thyroid-cancer?source=search_result&search=papillary+thyroid+cancer&selectedTitle=1%7E42 Pristupljeno 4. lipnja 2015.
16. <http://tumori.me/zlocudni-tumori-stitnjace/> Pristupljeno 4. lipnja 2015.
17. http://www.uptodate.com/contents/overview-of-follicular-thyroid-cancer?source=search_result&search=surgical+treatment+of+thyroid+tumors&selectedTitle=3 Pristupljeno 5. lipnja 2015.
18. *Endocrinol Metab Clin North Am*. 1995 Dec;24(4):761-801. Follicular thyroid cancer. Grebe SK¹, Hay ID Pristupljeno 5. lipnja 2015.
19. [Http://www.uptodate.com/contents/anaplastic-thyroid-cancer?source=search_result&search=anaplastic+thyroid+cancer&selectedTitle=1%7E11](http://www.uptodate.com/contents/anaplastic-thyroid-cancer?source=search_result&search=anaplastic+thyroid+cancer&selectedTitle=1%7E11) Pristupljeno 5. lipnja 2015.
20. Čustović F. Anamneza i fizikalni pregled – uvod u osnovne kliničke vještine. 5. izd. Zagreb: Školska knjiga; 2009, str. 58 – 9
21. <http://www.cancer.org/cancer/thyroidcancer/detailedguide/thyroid-cancer-diagnosis> Pristupljeno 5. lipnja 2015.
22. Sertić J i sur. Katalog dijagnostičkih laboratorijskih pretraga s primjerima iz kliničke prakse. Zagreb: Medicinska naklada; 2001, str. 726 - 27
23. <http://www.stitnjaca.org/Smjernice%20DTC%20Split%202007.pdf>
Pristupljeno 5. lipnja 2015.
24. <http://www.cancer.org/cancer/thyroidcancer/detailedguide/thyroid-cancer-staging>
Pristupljeno 5. lipnja 2015.
25. http://www.uptodate.com/contents/image?imageKey=ENDO%2F73748&topicKey=ENDO%2F2189&rank=1~11&source=see_link&search=anaplastic+thyroid+cancer Pristupljeno 5. lipnja 2015.
26. Virag M, Lukšić I. Tumori glave i vrata. U: Sutlić Ž, Stanec Z, Tonković I, ur. Kirurgija. Zagreb: Naklada Lijevak; 2007, str. 1117-119.

27. <http://www.wjso.com/content/3/1/21/figure/F1> Pristupljeno 5. lipnja 2015.
28. Gagner M. Endoscopic subtotal parathyroidectomy in patients with primary hyperparathyroidism. *Br J Surg.* 1996; 83 (6): 875.
29. Inabnet WB, Chu CA. Transcervical endoscopic-assisted mediastinal parathyroidectomy with intraoperative parathyroid hormone monitoring. *Surg Endosc.* 2003; 17 (10): 1678.
30. Miccoli P, Bendinelli C, Conte M, et al. Endoscopic parathyroidectomy by a gasless approach. *J Laparoendosc Adv Surg Tech A.* 1998; 8 (4): 189– 194
31. Miccoli P, Bendinelli C, Vignali E, et al. Endoscopic parathyroidectomy: report of an initial experience. *Surgery.* 1998; 124 (6): 1077– 1079
32. Naitoh T, Gagner M, Garcia-Ruiz A, Heniford BT. Endoscopic endocrine surgery in the neck. *An initial report of endoscopic subtotal parathyroidectomy.* *Surg Endosc.* 1998; 12 (3): 202– 205
33. Ng WT. Scarless endoscopic thyroidectomy: breast approach for better cosmesis. *Surg Laparosc Endosc Percutan Tech.* 2000; 10 (5): 339– 340
34. Ohgami M, Ishii S, Arisawa Y, et al. Scarless endoscopic thyroidectomy: breast approach for better cosmesis. *Surg Laparosc Endosc Percutan Tech.* 2000; 10 (1): 1– 4
35. <http://www.ordinacija.hr/zdravlje/kolumna/kirurgija-stitne-zlijezde> pristupljeno 5. lipnja 2015.
36. <http://www.endocrineweb.com/conditions/thyroid-cancer/thyroid-cancer-follicular-cancer> pristupljeno 5. lipnja 2015.
37. <http://www.thyca.org/about/types/#med> pristupljeno 5. lipnja 2015.
38. <http://www.cancer.org/cancer/thyroidcancer/detailedguide/thyroid-cancer-treating-by-stage> pristupljeno 5. lipnja 2015.

9. ŽIVOTOPIS

OSOBNI PODACI

Ime i prezime: Filip Bacan

Datum i mjesto rođenja: 19.01.1990., Karlovac

OBRAZOVANJE

2009. – 2015. Medicinski fakultet Sveučilišta u Zagrebu

2004. – 2008. Gimnazija Karlovac

1996. – 2004. Osnovna škola Slave Raškaj, Ozalj

IZVANNASTAVNE AKTIVNOSTI

- Voditelj *Studentske ortopedske sekcije*
- Aktivni sudionik ZIMS-a, Zagreb International Medical Summit, 2014.
- Aktivni sudionik EMSOS (European Musculo-Skeletal Oncology Society) kongresa u Ateni 2015.
- Član pjevačkog zbora *Zagrebački liječnici pjevači* od 2010. godine
- Član studentske udruge *Cromsic*
- Član *StEPPa*, Studentske ekipe prve pomoći 2011. – 2012.
- Član odbojkaškog tima Medicinskog fakulteta Sveučilišta u Zagrebu 2009. – 2014.
- Demonstrator na Zavodu za fiziologiju Medicinskog fakulteta Sveučilišta u Zagrebu u akademskoj godini 2011./2012.

POSEBNA ZNANJA I VJEŠTINE

Strani jezici: aktivno služenje u govoru i pismu engleskim i pasivno služenje njemačkim jezikom

Rad na računalu: MS Office, Internet