

Pregled debelog crijeva videokapsulom

Colon examination with colon capsule

Davor Štimac, Goran Hauser*

Sažetak. Endoskopija videokapsulom, VCE (prema engl. *Video Capsule Endoscopy*), postala je prva slikovna metoda za pregled cjelokupnog tankog crijeva. Prvi službeni pregled kapsulom učinjen je 2001. godine. Kapsula za pregled debelog crijeva najnovije je tehnološko dostignuće koje omogućava pregled tog dijela crijeva bez bolnosti i neugode.

Najznačajnija indikacija za pregled je probir za kolorektalni karcinom. Prema do sada objavljenim studijama videokapsulska endoskopija za pregled debelog crijeva pruža zadovoljavajuću razinu pouzdanosti za otkrivanje polipa debelog crijeva, poglavito onih iznad 6 mm veličine. Ograničavajući čimbenici su još uvijek relativno visoka cijena te ovisnost o idealnoj očišćenosti crijeva.

Ključne riječi: endoskopija, kolonoskopija, kolorektalni karcinom, videokapsulska endoskopija

Abstract. Video Capsule Endoscopy (VCE) has become the first imaging method for the complete examination of small bowel. The first official capsule examination was done in 2001. Colon capsule is the latest advance in capsule technology which provides painless examination of the colon.

The main indication for this method is colorectal screening. According to the current published data colon capsule is a reliable tool for detecting colon polyps, especially those larger than 6 mm. Limiting factors are relatively high price and dependence on ideal colon preparation.

Key words: colonoscopy, colorectal carcinoma, endoscopy, video capsule endoscopy

Zavod za gastroenterologiju,
Klinički bolnički centar Rijeka

Primljeno: 10. 12. 2009.
Prihvaćeno: 1. 2. 2010.

Adresa za dopisivanje:

*Goran Hauser, dr. med.

Zavod za gastroenterologiju,
Klinički bolnički centar Rijeka,
Krešimirova 42, 51 000 Rijeka
e-mail: ghauser@medri.hr

<http://hrcak.srce.hr/medicina>

POVIJESNI PREGLED

Endoskopija videokapsulom (engl. *Video Capsule Endoscopy*, VCE) postala je prva slikovna metoda za pregled cjelokupnog tankog crijeva.

Ideja o kapsuli opremljenoj videokamerom koju će potiskivati crijevna peristaltika stara je tek nešto manje od 20 godina¹. Prvi službeni pregled kapsulom učinjen je 2001. godine. Radilo se o kapsuli za pregled tankog crijeva (PillCam SB), a proizvela ju je tvrtka Given Imaging, Yokneam, Izrael.

Videokapsulska endoskopija omogućava pregled čitavog crijeva.

Videokapsula za pregled debelog crijeva najmodernija je kapsula i predstavlja pouzdanu alternativu kolonoskopiji, omogućava bezbolan pregled kolona.

Najčešća indikacija je probir za kolorektalni karcinom.

Najveći nedostatak je relativno visoka cijena.

Metoda se brzo pokazala vrlo prikladnim alatom za pregled tankog crijeva i pronalaženje do tada vrlo teško uočljivih promjena u tankom crijevu kao što su mjesta nejasnih krvarenja iz gastrointestinalnog trakta, upalne promjene, neoplazme tankog crijeva i dr.

Nekoliko godina kasnije predstavljena je kapsula za pregled jednjaka (PillCam ESO) čija je namjena dijagnostika gastroezofagealne refluksne bolesti i probir za varikozitete jednjaka u bolesnika s cirozom jetre.

Tijekom 2006. započelo se s primjenom kapsule za pregled debelog crijeva (PillCam Colon).



Slika 1. PillCam Colon kapsula

Figure 1. PillCam Colon capsule

KAPSULA ZA PREGLED DEBELOG CRIJEVA

Pojava kapsule za pregled debelog crijeva trenutno je vrhunac tehnologije koja radikalno mijenja pogled na dijagnostiku bolesti probavnog trakta. Pregledi kapsulom omogućavaju preglede probavne cijevi bez neugode i bolnosti za bolesnika uz znatno umanjivanje rizika povezanih s tradicionalnim endoskopskim pretragama.

Smatra se da je do sada preko 750.000 bolesnika pregledano kapsulskom endoskopijom².

Zbog osobitosti lumena debelog crijeva pregled ovog dijela probavne cijevi tehnički je najzahtjevnija metoda za pregled kapsulom. PillCam Colon (Given Imaging) kapsula koju koristimo na Zavodu za gastroenterologiju KBC-a Rijeka trenutno je jedina odobrena videokapsula za pregled debelog crijeva. Kapsula ima dimenzije 31x11 mm, ima dvije CCD kamere (prema engl. *Charge-coupled Device*) s vlastitim izvorom napajanja koji omogućava snimanje 4 fotografije u sekundi (2 sa svakom kamerom). Ukupno vrijeme rada kapsule je oko 10 sati, što znači da se tijekom standardnog pregleda snimi oko 140.000 fotografija debelog crijeva. Sve se fotografije bežično prenose na površinu tijela, gdje se nalaze elektrode koje ih registriraju, te dalje prenose do uređaja za snimanje koji bolesnik nosi oko pojasa tijekom trajanja pretrage.

Nakon što se kapsula izluči prirodnim putem ili prestane odašiljati fotografije, pretraga je završena, a snimač se priključuje na računalo. Uz pomoć posebnog računalnog programa koji je dio sustava za VCE, fotografije se pohranjuju u računalo gdje se kasnije pregledavaju i obrađuju. Računalni program RAPID Given omogućuje liječniku i naknadnu obradu fotografija mijenjanjem boja, osvjetljavanjem, izoštravanjem i sl.

RAPID Access RT Given omogućuje nam da se tijekom pregleda "povežemo" s kapsulom koja je u crijevima i promatramo njezinu trenutnu poziciju. To je ponekad vrlo korisno jer u slučaju sporije peristaltike možemo intervenirati i poboljšati motilitet crijeva dodavanjem prokinetika ili sredstava za čišćenje.

Tri minute nakon ingestije kapsula prestaje s aktivnim odašiljanjem signala i tijekom jednog sata i 45 minuta je u načinu rada *stand by*, što omogućuje racionalizaciju energije i povećava vjerojatnost da će cijelo debelo crijevo biti pregledano.

Kapsula je sačinjena od neprobavljivih ali biokompatibilnih materijala i isključivo je za jednokratnu uporabu.

Najčešća indikacija za pregled VCE debelog crijeva probir je za kolorektalni karcinom, kontrola nakon polipektomije i pregledavanje zbog različitih tegoba donjeg dijela probavnog trakta³. Dugoročno gledano, najvažnija je indikacija probir za kolorektalni karcinom u općoj populaciji⁴.

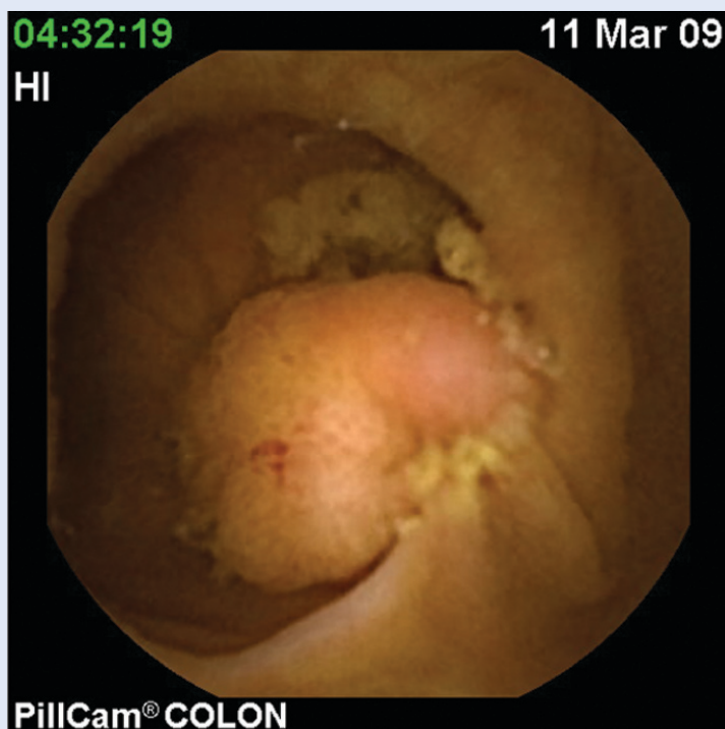
MJESTO VCE DEBELOG CRIJEVA U GASTROENTEROLOŠKOJ DIJAGNOSTICI

Najveći se broj objavljenih znanstvenih radova s ovog područja bavi ulogom VCE debelog crijeva u probiru za kolorektalni karcinom.

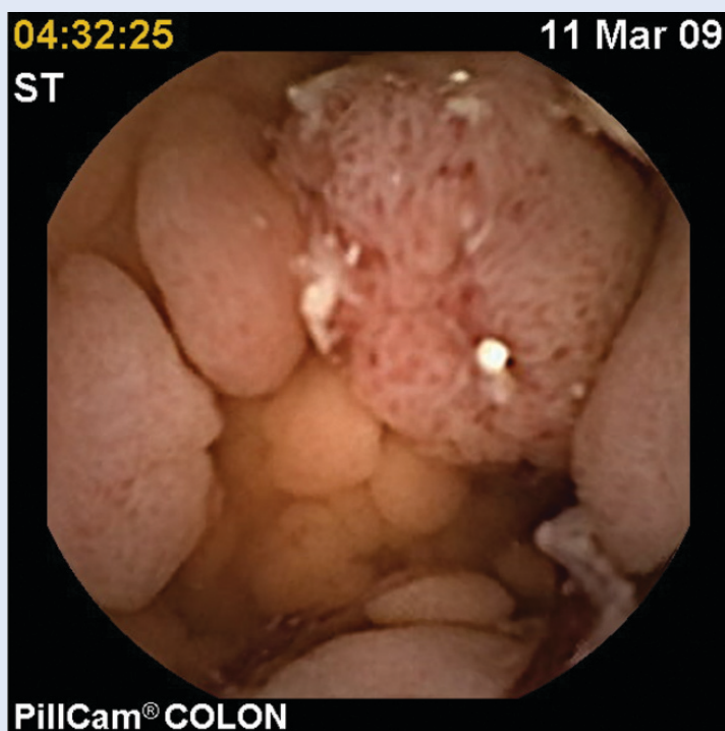Kolorektalni karcinom drugi je najčešći uzrok smrti uvjetovane karcinomom u zapadnim zemljama^{4,5}. Unatoč tome smatra se preventabilnim stanjem, te vlade velikog broja zemalja provode različite metode probira za kolorektalni karcinom. Kolonoskopija se smatra zlatnim standardom za probir, ali je veliki problem mali odziv ciljane populacije. Izvještaji govore o odzivu koji gotovo nigdje ne prelazi 25 %^{4,5}. Smatra se da je jedan od značajnih razloga za nesuradljivost strah bolesnika od tradicionalne kolonoskopije koja se često povezuje s bolnošću, neugodom i sl. S obzirom na veličinu javnozdravstvenog problema uzrokovanog kolorektalnim karcinomom, nužno je pronaći alternativni način probira. Uz CT kolonografiju i testiranje na DNA produkte tumora u stolici, VCE debelog crijeva nova je i atraktivna metoda koja pobuđuje sve više pažnje.

U inicijalnim pilot-studijama koje su dokazale izvodljivost i sigurnost metode pokazana je osjetljivost VCE za detektiranje svih polipa od 56 % (95 % CI 39 – 72 %)⁶, pa do 76 % (95 % CI 59 – 93 %)⁷. Specifičnost je bila 69 % (95 % CI 56 – 82 %)⁶, odnosno 64 % (95 % CI 35 – 92 %)⁷, što se u oba rada smatralo obećavajućom točnošću u usporedbi s kolonoskopijom.

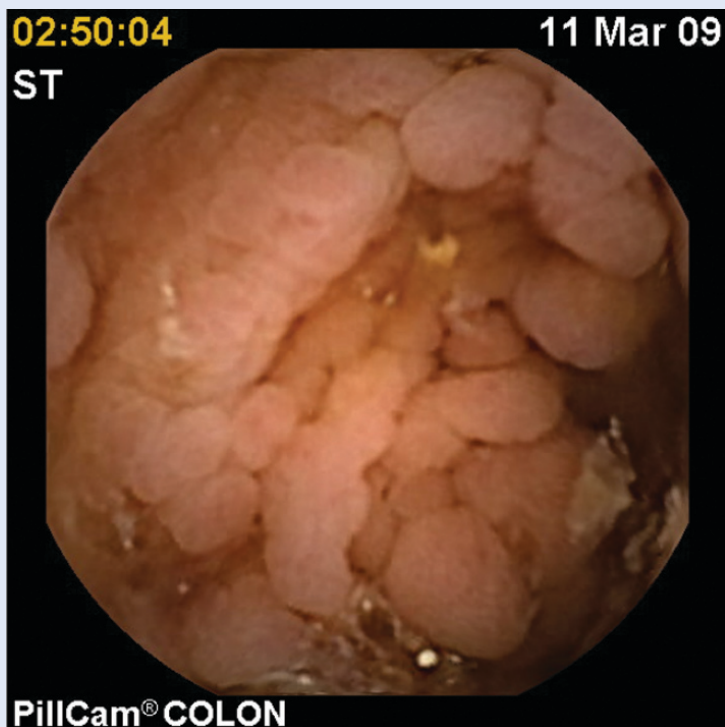Studija provedena u Njemačkoj⁵ na bolesnicima koji su imali pozitivan nalaz okultnog krvarenja u stolici također je pokazala da VCE ima mjesto u probiru bolesnika za kolorektalni karcinom.



Slika 2. Polip sigmoidnog kolona
Figure 2. Sigmoid colon polyp



Slika 3. Multipli polipi kolona – familijarna adenomatозна polipoza – FAP
Figure 3. Multiple colon polyps – Familial adenomatous polyposis – FAP



Slika 4. Multipli polipi kolona – familijarna adenomatozna polipoza – FAP
 Figure 4. Multiple colon polyps – Familial adenomatous polyposis – FAP

Jedno od najvećih ispitivanja provedeno je u osam europskih centara⁸ i obuhvatilo je 320 bolesnika. Utvrđena je osjetljivost VCE od 72 % (95 % CI 68 – 75 %), a specifičnost od 78 % (95 % CI 71 – 84 %). Zaključak je autora da je pregled kolona moguć kapsulom, ali da je osjetljivost niža od kolonoskopije.

VCE također se pokazala uspješnom kao alat za selekciju bolesnika kojima je potrebna kolonoskopija. Kod 128 bolesnika koji su imali indikaciju za kolonoskopiju, zbog bilo koje indikacije, pozitivna prediktivna vrijednost VCE je 78,9 % (95 % CI 71,7 – 87,9 %), a negativna prediktivna vrijednost je 85,4 % (95 % CI 79,2 – 91,6 %)⁹.

U međuvremenu je proizvođač unaprijedio tehnologiju i karakteristike kapsule tako da posljednja objavljena studija¹⁰ daje još bolje rezultate. Osjetljivost *PillCam Colon 2* sustava za detekciju polipa ≥ 6 mm je 89 % (95 % CI 70 – 97 %), a specifičnost 76 % (95 % CI 72 – 78 %). Unapređenje tehnologije očituje se u povećanju kuta snimanja, tako da svaka kamera sada snima 172^o umjesto dosadašnjih 156^o, čime se ostvaruje gotovo puni krug snimanja od 360^o. Osim toga, kapsula ima adaptivnu mogućnost ubrzanja broja snimljenih

fotografija, tako da brzina snimanja nije ograničena na 4 fotografije u sekundi, nego se u slučaju bržeg prolaza crijevom brzina povećava na 35 fotografija u sekundi.

SPECIFIČNOSTI VCE DEBELOG CRIJEVA

Jedna od najvažnijih razlika između VCE i tradicionalne kolonoskopije je u činjenici da se tijekom pregleda kapsulom ne može utjecati na crijevni sadržaj. S obzirom na to da nije moguće ispirati crijevo vodom, kao niti distendirati ga upuhivanjem zraka, preduvjet za adekvatan pregled je idealno pripremljeno i očišćeno crijevo. Pripremljenost bolesnika izravno utječe i na točnost nalaza^{2,8}. Priprema bolesnika za pregled još uvijek je predmet rasprave u brojnim znanstvenim radovima iz ovog područja. Idealan obrazac za pripremu trebao bi zadovoljiti kriterije adekvatnog čišćenja, ali istovremeno ne bi trebao previše iscrpljivati bolesnike jer bi to u konačnici moglo dovesti do smanjivanja broja bolesnika koji su zainteresirani za pretragu. Glavna prednost VCE nad tradicionalnom kolonoskopijom je u činjenici da je neugoda bolesnika minimalna, sama procedura je vrlo sigurna, a jedine prijavljene nuspojave vezane su uz postupak čišćenja. VCE omogućava bolesnicima da nakon ingestije kapsule nastave sa svojim uobičajenim obvezama, pa čak i da obavljaju pregled na radnom mjestu ili kod kuće. Trenutno najveća zapreka široj primjeni VCE je cijena pretrage, što je i razumljivo s obzirom na to da se radi o kapsuli za jednokratnu uporabu. U najznačajnijoj *cost-effectiveness* analizi dokazana je moguća isplativost primjene VCE u probiru za kolorektalni karcinom ako se postotak odziva bolesnika na testiranje poveća za 30 % u odnosu na kolonoskopiju¹¹.

ZAKLJUČAK

Endoskopska videokapsula za pregled debelog crijeva nova je tehnika obrade gastroenteroloških bolesnika. Dosadašnje studije potvrdile su da se radi o jednostavnoj metodi koja je po pitanju kvalitete pregleda usporediva s trenutnim zlatnim standardom – kolonoskopijom. Unatoč postojećim problemima kao što su nedovoljno definirane preporuke za pripremu bolesnika, otežana procjena veličine polipa i cijena, nesumnjivo se radi

o metodi koja će uz tehnička poboljšanja uskoro biti potpuno ravnopravna tradicionalnim endoskopskim metodama.

LITERATURA

- Iddan GJ, Swain P. History and development of capsule endoscopy. *Gastrointest Endoscopy Clin N Am* 2004;14:1-9.
- Moglia A, Menciasci A, Dario P, Cuschieri A. Capsule endoscopy: progress update and challenges ahead. *Nat Rev Gastroenterol Hepatol* 2009;6:353-62.
- ASGE Report on emerging technology. Capsule endoscopy of the colon. *Gastrointestinal Endoscopy* 2008;68:621-3.
- Fernandez-Urien I, Carretero C, Borda A, Muñoz-Navas M. Colon capsule endoscopy. *World J Gastroenterol* 2008;14:5265-8.
- Sieg A, Friedrich K, Sieg U. Is PillCam COLON capsule endoscopy ready for colorectal cancer screening? A prospective feasibility study in a community gastroenterology practice. *Am J Gastroenterol* 2009;104:848-54.
- Eliakim R, Fireman Z, Gralnek IM, Yassin K, Waterman M, Kopelman Y et al. Evaluation of the PillCam Colon capsule in the detection of colonic pathology: results of the first multicenter, prospective, comparative study. *Endoscopy* 2006;38:963-70.
- Schoofs N, Devière J, Van Gossum A. PillCam colon capsule endoscopy compared with colonoscopy for colorectal tumor diagnosis: a prospective pilot study. *Endoscopy* 2006;38:971-7.
- Van Gossum A, Munoz-Navas M, Fernandez-Urien I, Carretero C, Gay G, Delvaux M et al. Capsule endoscopy versus colonoscopy for the detection of polyps and cancer. *N Engl J Med* 2009;361:264-70.
- Gay G, Delvaux M, Frederic M, Fassler I. Could the Colonic Capsule PillCam Colon Be Clinically Useful for Selecting Patients Who Deserve a Complete Colonoscopy?: Results of Clinical Comparison With Colonoscopy in the Perspective of Colorectal Cancer Screening. *Am J Gastroenterol*. In press; 2009.
- Eliakim R, Yassin K, Niv Y, Metzger Y, Lachter J, Gal E et al. Prospective multicenter performance evaluation of the second-generation colon capsule compared with colonoscopy. *Endoscopy* 2009;41:1026-31.
- Hassan C, Zullo A, Winn S, Morini S. Cost-effectiveness of capsule endoscopy in screening for colorectal cancer. *Endoscopy* 2008;40:414-21.