

## **Primitivni neuroektodermalni tumor pluća s pleuralnim izljevom – prikaz slučaja**

*Primitive neuroectodermal tumor of the lung with pleural effusion – a case report*

**Veljko Flego, Darian Volarić, Gordana Zamolo, Andrea Dekanić, Christophe Štemberger, Neva Giroto, Silvana Petretić Majnarić, Sunčana Divošević, Ljiljana Bulat-Kardum\***

---

### **Sažetak**

Uvod: Primitivni neuroektodermalni tumor pluća (PNET) spada u skupinu izrazito malignih tumora, koji se najvećim dijelom javljaju u djece i adolescenata. Ovaj tumor rano metastazira i ima nisku stopu preživljavanja.

Prikaz slučaja: 29-godišnja žena tijekom mjesec dana imala je bolove u desnoj strani prsišta i progresivnu zaduhu. Višeslojna kompjutorizirana tomografija (MSCT) prsnoga koša pokazivala je opsežan desnostrani pleuralni izljev i veliku ekspanzivnu tvorbu u gornjem desnom plućnom režnju. Učinjena je torakocenteza, a u pleuralnom izljevu nađene su maligne stanice. Bronhoskopski je viđena vanjska kompresija na bronhe, bez malignih stanica u uzetim uzorcima bronha. U transtorakalnoj, CT-om vođenoj biopsiji tvorbe pluća, histološkom analizom utvrđene su male stanice, s hiperkromatskim jezgrama i atipičnim mitozama. Imunohistokemijski stanice su bile pozitivne na CD99, NSE i CD56 markere. Pozitron-emisijska tomografija kombinirana s kompjutoriziranom tomografijom (PET/CT) pokazivala je jako nakupljanje 18F-fluorodeoksiglukoze u gornjem desnom plućnom režnju i medijastinalnim limfnim čvorovima. Scintigrafijom somatostatinskih receptora (oktreoskan) nađeno je nakupljanje radiofarmaceutika u gornjem desnom plućnom režnju i medijastinumu, čime su utvrđeni somatostatinski receptori u tim dijelovima tijela. Bolesnica je liječena kemoterapijom (cisplatin i etopozid) i oktreotid acetatom, ali PET/CT je pokazivao progresiju tumora, te je provedena palijativna radioterapija. Tumor je brzo progredirao i bolesnica je preminula jedanaest mjeseci nakon utvrđivanja dijagnoze.

Zaključak: PNET je agresivni i smrtonosni tumor, te ga treba uzeti u obzir u diferencijalnoj dijagnostici tumora prsnoga koša, bez obzira na dob bolesnika.

**Ključne riječi:** primitivni neuroektodermalni tumor, pleuralni izljev, CD99, kemoterapija, maligni tumor pluća

---

### **Summary**

Introduction: Primitive neuroectodermal tumor (PNET) is a group of rare, highly malignant neoplasms usually found in children and adolescents. The tumor tends to metastasize early, and consequently the survival rate is low.

Case report: A 29-year-old female presented with pain in the right side of the thorax and progressive breathlessness of one-month duration. Multi-slice computed tomography (MSCT) of the chest revealed a large pleural effusion in the right hemithorax, and a large expansive formation in the right upper lobe. Thoracentesis was performed, and malignant cells were found in pleural effusion. Bronchoscopic examination revealed extrinsic compression on the bronchi, without malignant cells in the samples taken. Transthoracic MSCT

---

\* **Klinički bolnički centar Rijeka, Zavod za pulmologiju** (doc. dr. sc. Veljko Flego, dr. med., doc. dr. sc. Ljiljana Bulat-Kardum, dr. med.), **Zavod za patologiju** (prof. dr. sc. Gordana Zamolo, dr. med., dr. sc. Andrea Dekanić, dr. med.), **Zavod za kliničku citologiju** (dr. sc. Christophe Štemberger, dr. med.), **Klinički zavod za nuklearnu medicinu** (doc. dr. sc. Neva Giroto, dr. med., Silvana Petretić Majnarić, dr. med.), **Klinički zavod za nuklearnu medicinu, Poliklinika Medikol** (dr. sc. Sunčana Divošević, dr. med.); **Dom zdravlja Primorsko-goranske županije, Rijeka** (Darian Volarić, dr. med.)

Adresa za dopisivanje / *Correspondence address:* Doc. dr. sc. Veljko Flego, dr. med., KBC Rijeka, Zavod za pulmologiju, Tome Stržića 3, 51000 Rijeka. E-mail: veljko.flego2@ri.t-com.hr

Primljeno/*Received* 2017-10-26; Ispravljeno/*Revised* 2018-02-03; Prihvaćeno/*Accepted* 2018-02-12

guided biopsy of the mass histologically revealed small cells, with hyperchromatic nuclei and atypical mitosis. Immunohistochemically, the cells were positive for CD99, NSE and CD56. Positron emission tomography (PET) CT revealed intense accumulation of 18F-fluorodeoxyglucose in the right upper lobe and in the mediastinal lymph nodes. Octreoscan showed pathological accumulation of radiopharmaceuticals in the right upper lobe and mediastinum, indicating a lesion with the expression of somatostatin receptor. The patient received chemotherapy (cisplatin and etoposide), and octreotide acetate. PET/CT showed tumor progression. Palliative radiotherapy was administered. The disease progressed rapidly and the patient died subsequently eleven months after the diagnosis.

Conclusion: PNET is an aggressive and lethal disease, therefore should be considered in the differential diagnosis of thoracic tumors regardless of the age of the patient.

**Key words:** primitive neuroektodermal tumor, pleural effusion, CD99, chemotherapy, malignant lung tumor

Med Jad 2018;48(3):161-168

## Uvod

Primitivni neuroektodermalni tumor (engl. *primitive neuroectodermal tumor*; PNET) rijetki je maligni tumor, koji pripada skupini Ewing sarkoma.<sup>1</sup> Karakteriziraju ga slabo diferencirane male okrugle maligne stanice, porijeklom iz živčanoga sustava.<sup>2</sup> Ovaj tumor može potjecati iz centralnog nervnog sustava, autonomnog nervnog sustava ili izvan ova dva nervna sustava, pa se onda naziva periferni PNET, koji najčešće zahvaća kosti i meka tkiva. Lokaliziran je češće u torakalnoj stijenci, zdjelici i ekstremitetima, a rjeđe u plućima, srcu, parotidi, nepcu, retroperitoneumu, pankreasu, testisima, uterusu, jajnicima, mokraćnom mjehuru, te bubrezima.<sup>3</sup> Za isti tumor lokaliziran u torakopulmonalnoj regiji koristi se i naziv Askinov tumor.<sup>2</sup> Morfološka obilježja tumora ne razlikuju se obzirom na organ u kojem nastaje PNET. Primarni plućni PNET izrazito je rijedak, opisuje se kao prikaz slučaja ili u malim serijama bolesnika.<sup>4,5</sup> PNET u djece obuhvaća 4-17% svih tumora mekih tkiva, dok se u odraslih pojavljuje rijetko.<sup>4</sup> 75% bolesnika koji boluju od PNET-a je u dobi do 20 godina, a prosječna dob bolesnika je 13 godina.<sup>6</sup> Ovaj tumor često rano metastazira, a srednje vrijeme preživljavanja je 8 mjeseci.<sup>7</sup> PNET ima visoki maligni potencijal, a ujednačene smjernice za liječenje ne postoje.<sup>8</sup> Kod postavljanja dijagnoze 15-40% bolesnika ima diseminiranu malignu bolest.<sup>6</sup> Važno je rano otkrivanje tumora i kirurško liječenje uz adjuvantnu kemoradioterapiju.<sup>9</sup>

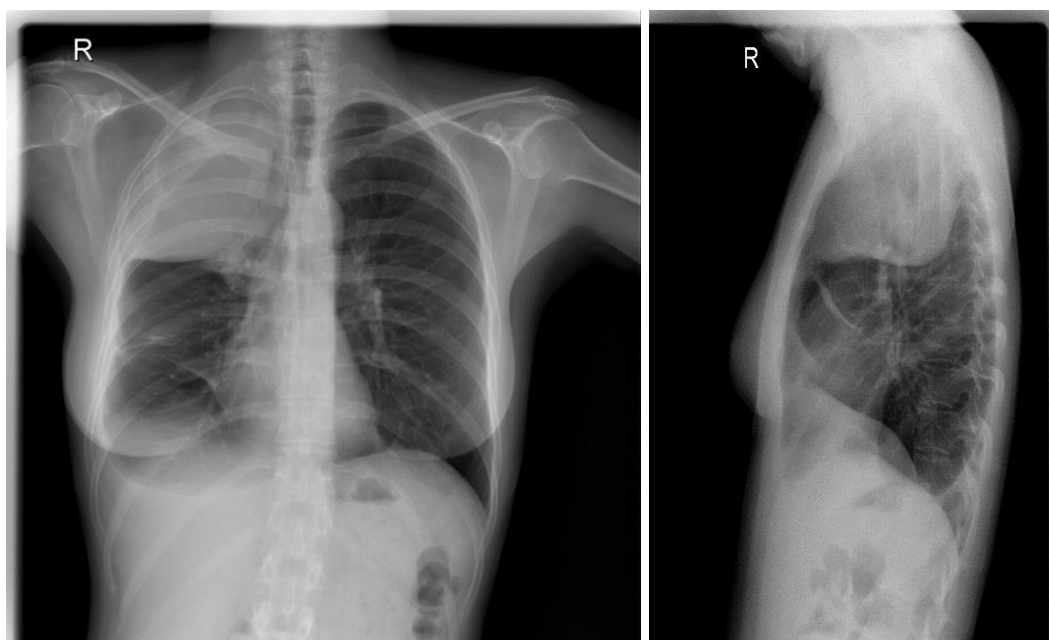
## Prikaz bolesnice

Prikazujemo slučaj 29-godišnje bolesnice, koja je u razdoblju od mjesec dana imala bolove u desnoj strani prsnoga koša, uz progresivnu zaduhu. Izgubila je tek i smršavila dva kilograma u mjesec dana. Bila je nepušač i do tada bez zdravstvenih tegoba. Fizikalnim pregledom ustanovljena je bol ispod desne klavikule i oslabljeno disanje nad desnom stranom prsišta.

Sljedeći laboratorijski nalazi periferne krvi odstupali su od normalnih vrijednosti: sedimentacija eritrocita (SE) 23 mm/h (referentne vrijednosti: 2-13 mm/h), hemoglobin 136 g/L (referentne vrijednosti: 138-175 g/L), laktat dehidrogenaza (LD) 313 U/L (referentne vrijednosti: 0-241 U/L), neuron specifična enolaza (NSE) 37,8 µg/L (referentne vrijednosti < 16,3 µg/L).

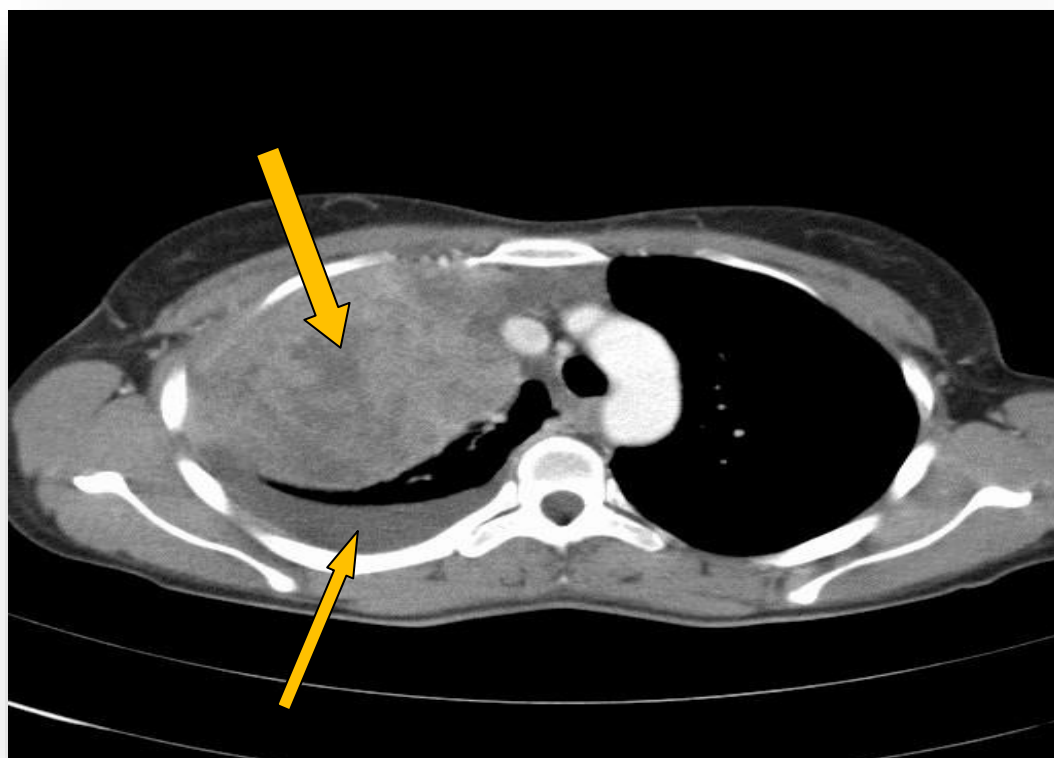
Standardna snimka torakalnih organa pokazivala je desnostrani pleuralni izljev i lobuliranu formaciju veličine 9 x 9 cm u gornjem desnom plućnom režnju (Slika 1). Višeslojna kompjutorizirana tomografija (engl. *multislice computed tomography*; MSCT) prsnoga koša pokazivala je opsežni pleuralni izljev u desnom hemitoraksu i ekspanzivnu lobuliranu formaciju veličine 92 x 84 x 92 mm u gornjem režnju desnog plućnoga krila, koja priliježe uz mediastinum i lateralnu torakalnu stijenu, bez njezine infiltracije (Slika 2).

Torakocentezom desno evakuirano je 1000 ml žutog, blago zamućenog, pleuralnog izljeva. Citološkom analizom nađeni su elementi tumora, vjerojatno neuroendokrine diferencijacije (Slika 3). Bronhoskopskim pregledom viđena je kompresija izvana na ulaz u apikalni (B1) i anteriorni (B3) bronh u gornjem lobusu desnog plućnoga krila, bez intrabronhalnih tvorbi i s intaktnom sluznicom bronha. U uzorcima dobivenim aspiracijom bronha, četkanjem sluznice bronha i transbronhalnom iglenom biopsijom, citološkom analizom nisu nađene očuvane maligne stanice. Transtorakalnom CT-om vođenom biopsijom novotvorine pluća dobiven je uzorak u čijem su obrisku citološkom analizom nađene promjene koje su govorele u prilog dijagnoze tumora s neuroendokrinom diferencijacijom, ali u obzir dolazi i tumor iz skupine malih plavih stanica. Histološkim pregledom utvrdilo se tumorsko tkivo građeno od nakupina sitnih stanica, hiperkromatskih jezgara s ponekom atipičnom mitozom (Slika 4).



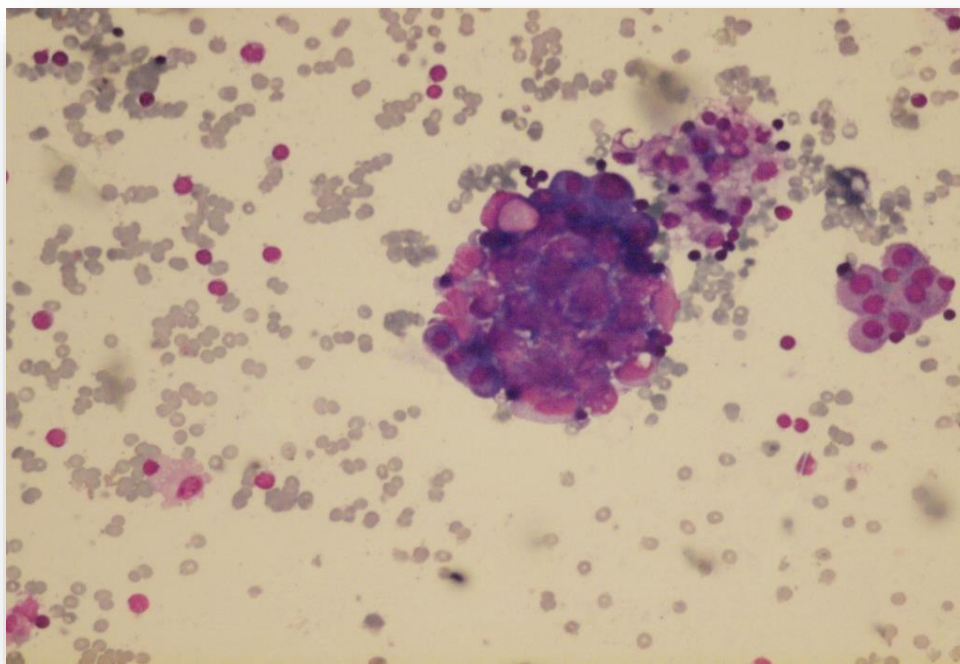
Slika 1. Radiogram grudnih organa pokazuje veliki tumor u gornjem desnom plućnom režnju s desnostranim pleuralnim izljevom

*Picture 1 Chest X-ray showing a large tumor of the upper right lung lobe with the right pleural effusion.*



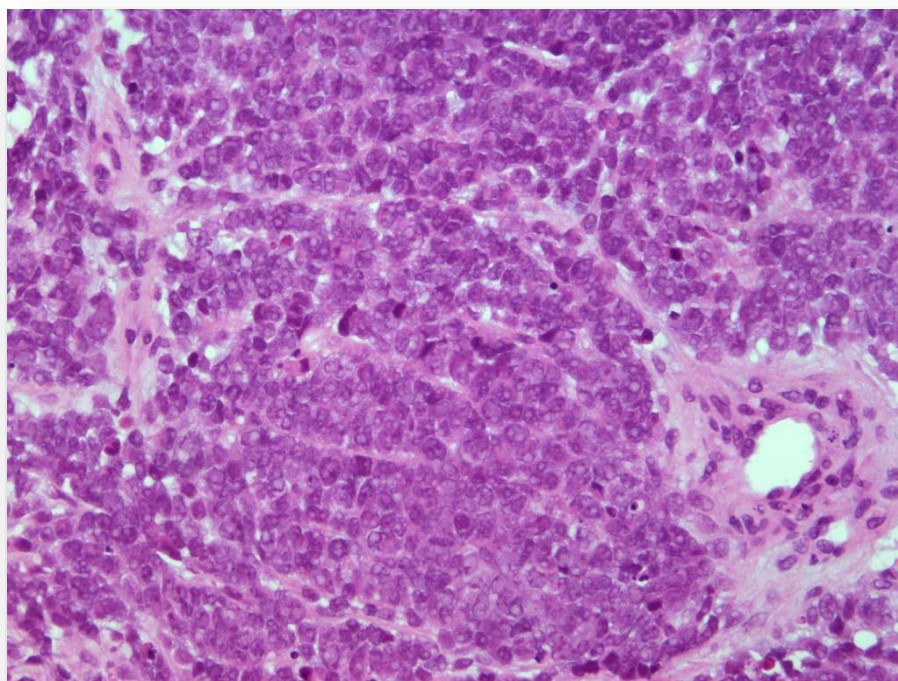
Slika 2. MSCT toraksa pokazuje lobulirani tumor (široka strelica) i pleuralni izljev (uska strelica), u desnom hemitoraksu

*Picture 2 Thoracic MSCT showing a lobular tumor (wide arrow) and a pleural effusion (narrow arrow) in the right hemithorax*



Slika 3. Citološki nalaz pleuralnog izljeva: nakupine tumorskih stanica s većim nepravilnim jezgrama i oskudnom citoplazmom (MGG x 400)

*Picture 3 Cytology of pleural effusion: clusters of tumor cells, larger irregular nuclei, scarce cytoplasm (MGG x 400)*

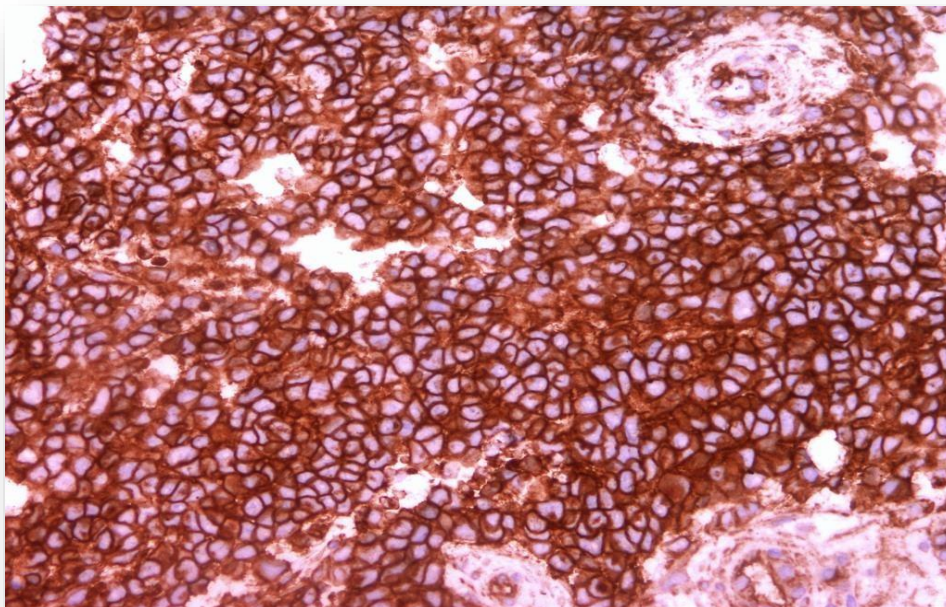


Slika 4. Tumorsko tkivo građeno je od nakupina sitnih stanica s hiperkromatskim jezgrama i netipičnim mitozama (HE x 200)

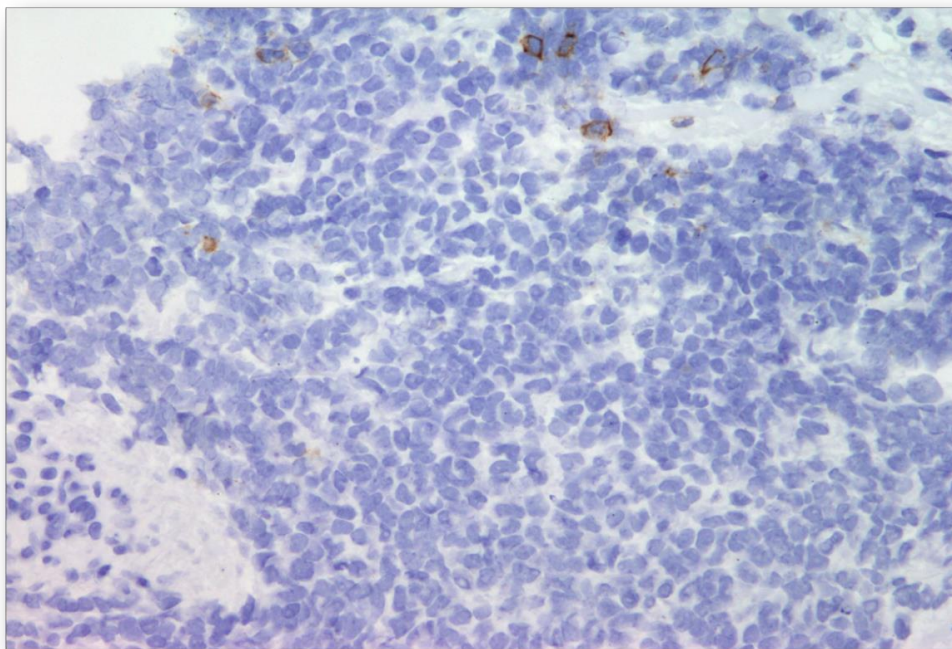
*Picture 4 Tumor tissue containing clusters of small cells, with hyperchromatic nuclei and atypical mitosis (HE x 200)*

Imunohistokemijski, stanice su pokazivale pozitivitet na CD99, NSE i CD56 (Slika 5 i 6), a negativne su bile na tiroidni transkripcijski faktor (TTF), dezmin, kromogranin, citokeratin 7, citokeratin 20, razlikovni biljeg leukocita (engl. *leukocyte common antigen*; LCA), čime je potvrđena dijagnoza PNET-a pluća. Pozitronska emisijnska tomografija/

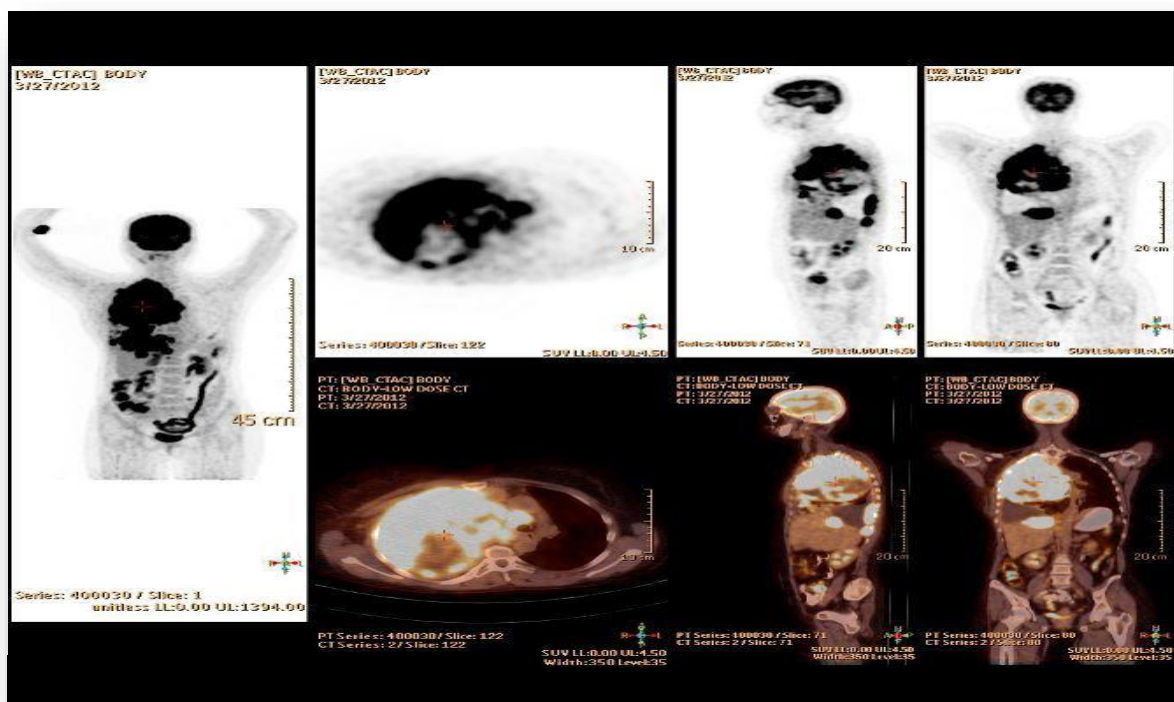
kompjutorizirana tomografija (engl. *positron emission tomography and computed tomography*; PET/CT) pokazivala je intenzivno nakupljanje 18F- fluoro-deoksiglukoze (18F-FDG) u gornjem režnju desnoga plućog krila i medijastinalnim limfnim čvorovima (Slika 7).



Slika 5. Tumorske stanice su imunohistokemijski pozitivne na CD99 (x 200)  
Picture 5 Tumor cells showing immunohistochemical positivity for CD99 (x 200)

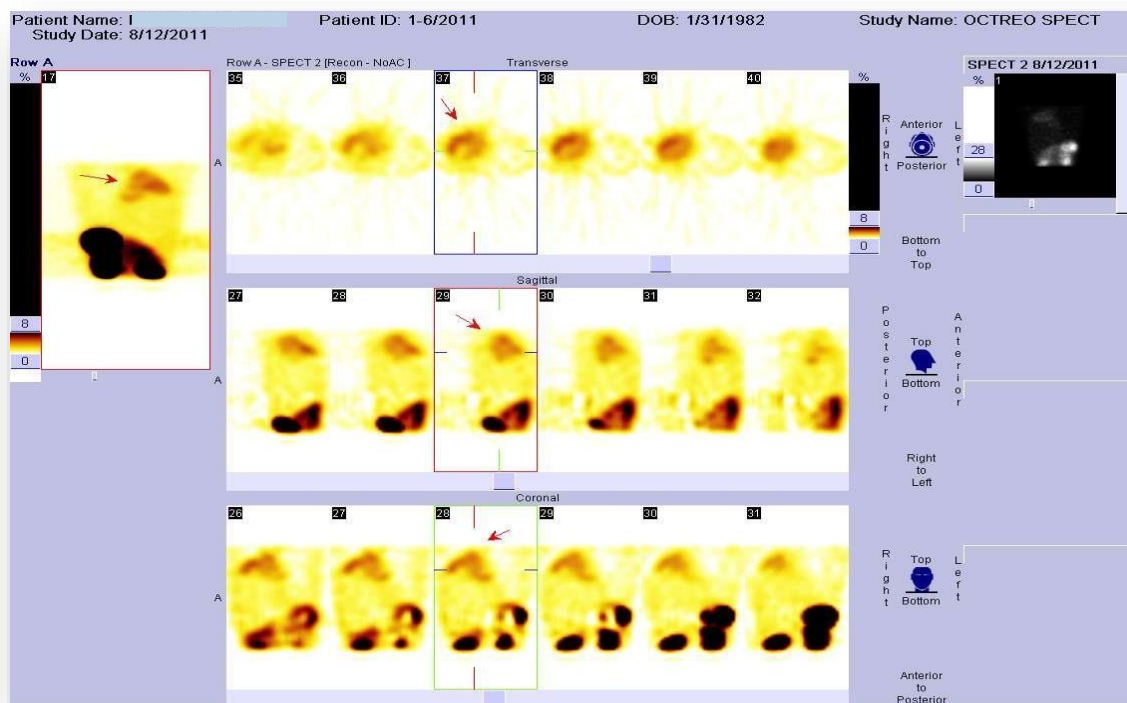


Slika 6. Tumorske stanice su imunohistokemijski pozitivne na CD56 (x 200)  
Picture 6 Tumor cells showing immunohistochemical positivity for CD56 (x 200)



Slika 7. PET/CT pokazuje intenzivno nakupljanje 18F-fluorodeoksiglukoze (18F-FDG) u gornjem režnju desnog plućnoga krila i mediastinalnim limfnim čvorovima.

Picture 7 PET/CT scan showing intensive 18F-fluorodeoxyglucose (18 F-FDG) uptake in the upper lobe of the right lung and in the mediastinal lymph nodes



Slika 8. Oktreoskan pokazuje patološko nakupljanje radiofarmaka u gornjem režnju desnog plućnoga krila i mediastinuma (crvene strelice)

Picture 8 Octreoscan showing pathological accumulation of radiopharmaceutical in the upper lobe of the right lung and mediastinum (red arrows)

Učinjena je planarna scintigrafija cijeloga tijela i jednofotonska emisijska kompjutorizirana tomografija (engl. *single photon emission computed tomography*; SPECT) abdomena, četiri sata nakon intravenske aplikacije 213 Mbq 111In oktreotida (oktreoskan). Idućega dana, 20 sati nakon aplikacije radiofarmaka, ponovljena je scintigrafija cijeloga tijela kao i tomografija toraksa. Utvrđeno je fiziološko nakupljanje radiofarmaka u jetri, slezeni, bubrezima i mokraćnom mjehuru. Jetra je bila potisnuta kaudalno i medijalno. U projekciji gornjega režnja desnog plućnog krila vidljiva je bila bljeđa, nehomogena, ali relativno jasno ograničena aktivnost u projekciji gornjega režnja desnog plućnoga krila, koja prati konturu pluća, a podjednako je intenziteta i na snimkama idućega dana. Na tomogramima se jasnije vidjelo da je nakupljanje radiofarmaka relativno intenzivno, nehomogeno, te da, osim parenhima pluća, zahvaća i područje medijastinuma. Oktreoskan je, dakle, pokazivao patološko nakupljanje radiofarmaka u gornjem režnju desnog plućnoga krila i medijastinumu (Slika 8), što je ukazivalo na leziju s ekspresijom somatostatinskih receptora, specifičnim za neuroendokrine tumore, ali prisutnim i na tumorskim stanicama PNET-a. Bolesnica je bila liječena kemoterapijom, dva ciklusa cisplatine i etopozida, istovremeno i oktreotid acetatom, 30 mg intramuskularno, svaka četiri tjedna, tijekom tri mjeseca. Liječenje je obustavljeno zbog lošeg općega stanja bolesnice. Unatoč primijenjenoj terapiji simptomi bolesti bili su sve izraženiji, a opće stanje bolesnice pogoršavalo je u daljnja četiri mjeseca. Kontrolni PET/CT nakon terapije pokazivao je progresiju tumora. Provedena je palijativna radioterapija, ali došlo je do brze progresije bolesti u sljedeća tri mjeseca i bolesnica je preminula 11 mjeseci nakon postavljanja dijagnoze.

### Rasprava

PNET je rijetka neoplazma neuralne diferencijacije, koja najčešće zahvaća duboka meka tkiva, vrlo je agresivna, s čestim metastazama u razne organe.<sup>10</sup> Pojavljuje se obično u djece i adolescenata, dok je u odraslih znatno rjeđa pojava. Ewing tumori i PNET imaju slična genetska obilježja, kromosomsku translokaciju (11;22)(q24;q12) EWSR1 gena, a razlikuju se samo u stupnju neuralne diferencijacije.<sup>1,7</sup> PNET pokazuje lošiju diferencijaciju nego Ewingov tumor, pa time i veći stupanj malignosti.<sup>10</sup> Citogenetičko ispitivanje može se izvršiti kada nisu ispunjeni uvjeti za dijagnozu PNET-a, nakon učinjenih patomorfoloških i imunohistokemijskih pretraga.<sup>2</sup> Točnijim metodama, fluorescentnom in situ hibridizacijom (engl. *fluorescence in situ hybridization*; FISH) i lančanom reakcijom polimerazom, uz prethodnu reverznu transkripciju (engl. *reverse transcription – polymerase chain*

*reaction*; RT-PCR), u 90% uzoraka dobije se pozitivnu EWSR1 translokaciju kod PNET-a.<sup>11,12</sup> Dijagnoza PNET-a može se upotpuniti i analizom uzorka tumora elektronskim mikroskopom, čiji nalaz je izrazito sugestivan za PNET (složeni citoplazmatski procesi, gusta neurosekretorna granula, intracitoplazmatski glikogen, razbacani mikrotubuli, snopovi intermedijarnih filamenata).<sup>13</sup> U našem slučaju, citološki i patohistološki nalazi uzoraka pleuralnoga izljeva i tumora, kao i scintigrafija somatostatinskih receptora (oktreoskan), ukazivali su da se radi o neuroendokrinom tumoru, dok je imunohistokemijski utvrđen PNET pluća. Imunohistokemijski su kod PNET-a pozitivni markeri CD99, CD56, vimentin, NSE, a negativni markeri su pancitokeratin, citokeratin 7, dezmin, sinaptofizin, kromogranin A, LCA ili CD45, CD10, CD15, CD34, TTF, citokeratin AE1/AE3, citokeratin visoke molekularne težine (engl. *high-molecular weight cytokeratin*; CK-HMW), kalretinin, h-kaldesmon, antitijela glatkih mišića (engl. *smooth muscle antibodies*; SMA), te marker mezotelnih stanica (engl. *Hector Battifora and mesothelioma*; HBME-1).<sup>1,6</sup> Diferencijalno dijagnostički PNET treba imunohistokemijski odvojiti od neuroblastoma, limfoma, karcinoma malih stanica, rabdomiosarkoma, sinovijalnog sarkoma, dezmozoplastičnog tumora malih stanica i stromalnih tumora.<sup>1,3</sup>

Primarni plućni PNET izrazito je rijedak, za razliku od onoga kojemu je primarno sjelo torakalna stijenka ili pleura.<sup>13</sup> Naš slučaj primarni je PNET pluća, jer se prema CT nalazu radi o tumoru koji se nalazi u parenhimu pluća, priliježe uz medijastinum i lateralnu torakalnu stijenku, ali bez njezine infiltracije, tj. nema znaka da tumor zahvaća ili potječe od pleure ili torakalne stijenke. To potvrđuje i nalaz PET/CT-a, kao i nalaz oktreoskana, koji pokazuju tumor u gornjem desnom plućnom režnju i uvećane medijastinalne limfne čvorove. Udaljene metastaze učinjenim pretragama nisu utvrđene. Isključeno je i da se radi o metastazi PNET-a iz drugog primarnog tumorskoga sjela.<sup>14</sup> Primarni plućni PNET nije infiltrirao pleuru, niti torakalnu stijenku, ali je vršio pritisak na okolne strukture (desna potključna vena), čime su stvoreni uvjeti za nastanak pleuralnoga izljeva.

Liječenje nije bilo uspješno. Uspirkos provedenoj kemoterapiji, davanju oktreotid acetata i palijativnoj radioterapiji, tumor je brzo progredirao i bolesnica je od postavljanja dijagnoze živjela 11 mjeseci. Standardizirano liječenje za PNET ne postoji, već se primjenjuje individualiziran pristup liječenju, na osnovu objavljenih podataka u literaturi i osobnih iskustava.<sup>12</sup> PNET pluća se vrlo rijetko može širiti i prema perikardu, stvarajući perikardijalni izljev, s ukupnom stopom preživljavanja manjom od 10%.<sup>15</sup> Liječenje je rijetko uspješno, kao u 26-godišnjeg muškarca s PNET-om torakalne stijenke, koji se proširio u lijevo plućno krilo i regionalne limfne

čvorove, u kojega je učinjena radikalna operacija (resekcija torakalne stijenke invadirane tumorom, S5 segmentektomija lijevo i disekcija limfnih čvorova) i provedena polikemoterapija. Bolesnik pet godina nakon operacije nije imao recidiv tumora.<sup>16</sup> U 54-godišnjeg bolesnika koji je bolovao od PNET-a torakalne stijenke došlo je do brzog i potpunog odgovora na neoadjuvantnu kemoterapiju, bez recidiva bolesti tijekom godine dana praćenja bolesnika.<sup>17</sup> Primarni plućni PNET najčešće metastazira u pluća, nadbubrežne žlijezde i jajnike. Jedini opisani PNET pluća, radikalno operiran (lobektomija s disekcijom limfnih čvorova), koji je metastazirao u pankreas 16 mjeseci nakon operacije pluća, a metastaza operirana pankreatikoduodenektomijom (Whippleova operacija), živio je 7 godina od otkrivanja tumora pluća CT-om toraksa.<sup>18</sup> Opisan je i primarni PNET pankreasa u 28-godišnje bolesnice, učinjena je gastroduodeno-pankreatektomija, bez adjuvantne kemoterapije i/ili radioterapije, s trogodišnjim praćenjem, bez recidiva tumora.<sup>19</sup>

Liječenje PNET-a pluća u pravilu je višestruko, provodi se neoadjuvantna kemoterapija, radikalna kirurška resekcija, adjuvantna kemoterapija i radioterapija ili pak sve navedeno. Kirurško liječenje polučuje najbolje rezultate. U operiranih bolesnika dvogodišnja stopa preživljavanja bila je 33%.<sup>18</sup>

U Hrvatskoj je do sada objavljen samo jedan slučaj torakopulmonalnog PNET-a, koji je imao sličan klinički tijek i ishod kao u naše bolesnice (preživljavanje 7 mjeseci od prvih simptoma bolesti).<sup>20</sup>

### Zaključak

PNET je rijedak tumor pleuropulmonalne regije, a naročito plućnog parenhima. Treba ga uzeti u obzir u diferencijalnoj dijagnozi tumora torakalne stijenke, nodoznih promjena plućnoga parenhima, mediastinalnih tumefakcija, bez obzira na dob bolesnika. Zbog loše prognoze tumora važna je dijagnoza u ranom stadiju bolesti, kako bi se mogla provesti neoadjuvantna kemoterapija, radikalna kirurška resekcija, adjuvantna kemoterapija i/ili radioterapija, što može dovesti do povoljnijeg ishoda bolesti.

### Literatura

- Gachechiladze M, Skarda J, Ibrahim M, et al. Primitive neuroectodermal tumor (PNET) of the lung in an adult woman. *World J Surg Oncol.* 2014;12:374.
- Takagi-Takahashi Y, Shijubo N, Yamada G, et al. Peripheral primitive neuroectodermal tumor of the chest wall of a 69-year-old man. *Intern Med.* 2004;43:578-81.
- Jin X, Cao J, Liu Y, et al. Primitive neuroectodermal tumor originating from the lung: a case report. *Oncol Lett.* 2016;12:2692-5.
- Purkayastha A, Pathak A, Sharma N, Viswanath S, Dutta V. Primitive neuroectodermal tumor of lungs in adults: a rare series of three cases treated with upfront chemo-radiation. *Transl Lung Cancer Res.* 2016;5:350-5.
- Weissferdt A, Moran CA. Primary pulmonary primitive neuroectodermal tumor (PNET): a clinicopathological and immunohistochemical study of six cases. *Lung.* 2012;190:677-83.
- Asker S, Sayir F, Bulut G, Sunnetcioglu A, Ekin S, Yavuz A. Primitive neuroectodermal tumor/Ewing sarcoma presenting with pulmonary nodular lesions. *Case Rep Oncol Med.* 2015;2015:957239.
- Dwivedi AD, Gupta PK, Bhargava R, Gupta K. Primitive neuroectodermal tumor of chest wall in a young adult: comprehensive work-up, nine months post surgery follow-up and adjuvant chemotherapy. *World J Surg Med Radiat Oncol.* 2012;1:19-24.
- Andrei M, Cramer SF, Kramer ZB, Zeidan A, Faltas B. Adult primary pulmonary primitive neuroectodermal tumor: molecular features and translational opportunities. *Cancer Biol Ther.* 2013;14:75-80.
- Gaude GS, Malur PR, Kangale R, Anurshetru S. Primitive neuro-ectodermal tumor of the lung in an adult. *Lung India.* 2009;26:89-91.
- Purkayastha A, Sharma N, Kapur A, Sahai K. Primitive neuroectodermal tumor of lung in adult with hemorrhagic brain metastasis: an extremely rare case scenario. *Indian J Med Paediatr Oncol.* 2017;38:84-7.
- Singh A, Mandal A, Mohan S, Seth R. Primary pulmonary primitive neuroectodermal tumor of lung in a child. *Am J Cancer Case Rep.* 2016;4:31-7.
- Deokar KK, Kunjir NG, Ghorpade S. Primary ewings sarcoma of the lung. *J Clin Diagn Res.* 2015;9:XD01-XD03.
- Sirivella S, Gielchinsky I. Treatment outcomes in 23 thoracic primitive neuroectodermal tumours: a retrospective study. *Interact Cardiovasc Thorac Surg.* 2013;17:273-9.
- Antonangelo L, Rosa AG, Corá AP, Acencio MM, Moreira LC, Suso FV. Uncommon pleural effusion: pleuropulmonary metastasis from primitive neuroectodermal tumor. *J Bras Pneumol.* 2009;35:606-9.
- Shah Mohd Shah A, Mohamed Z, Abdullah A, Abdul Malek PM, Saidin N, Maskon O. Primitive neuroectodermal tumor of the lung with pericardial extension: a case report. *Cardiovasc Pathol.* 2007;16:351-3.
- Sonobe M, Bando T, Date H. Peripheral primitive neuroectodermal tumour of the chest wall invading lung with regional lymph node metastasis. *Eur J Cardiothorac Surg.* 2009;35:185-7.
- Mulsow J, Jeffers M, McDermott R, Geraghty J, Rothwell J. Complete clinical response to neoadjuvant chemotherapy in a 54-year-old male with Askin tumor. *Thorac Cardiovasc Surg.* 2010;58:306-8.
- Shi L, Guo Z, Wu X. Primary pulmonary primitive neuroectodermal tumor metastasis to the pancreas: a rare case with seven-year follow-up. *Diagn Pathol.* 2013;8:51.
- Teixeira U, Goldoni M, Unterleider M, et al. Primitive neuroectodermal tumor of the pancreas: a case report and review of the literature. *Case Rep Surg.* 2015;2015:276869.
- Bekić A, Mehulić M, Gorečan M, Kukulj S, Krmpotić D, Veir M. Askin's tumor – a rare tumor of the thoracopulmonary region. *Acta Clin Croat.* 2004;43:49-53.