

Stručni rad  
Professional paper

Medicina 2004;42(40): 107-113  
UDK: 616.613-003.7:616-072.1

## URETERORENOSKOPIJA – NAŠA DESETOGODIŠNJA ISKUSTVA

### URETERORENOSCOPY – OUR 10 YEARS OF EXPERIENCE

*Giampaolo Velčić, Anton Maričić*

#### SAŽETAK

Tijekom deset i pol godina učinjene su na Urološkom odjelu Kiriške klinike KBC-a Rijeka 1554 ureterorenoskopije, od kojih je većina, 1374 (88,4%), učinjena radi liječenja ureteralne litijaze. Budući da Odjel ne posjeduje aparat za ekstrakorporalno mrvljenje kamenaca, metoda izbora postao je endoskopski način liječenja litijaze, bez obzira na položaj, broj i veličinu kamenaca. U zadnjih šest godina 960 (75,5%) bolesnika liječeno je ureterskopski, 162 (12,7%) perkutanom litotripsijom, 92 (7,2%) upućeno je na ESWL, a samo u 58 (4,6%) bolesnika je učinjena klasična ureterolitotomija. Uspješnost liječenja urolitijaze pomoću ureterorenoskopa iznosi više od 90%. U 8,3% bolesnika kamenci nisu potpuno odstranjeni ili su potisnuti natrag u bubreg, zbog čega su ti bolesnici upućeni na ESWL. Do perforacije uretera kao teške intraoperacijske komplikacije došlo je samo u 8 (0,5%) bolesnika. Laceracije sluznice, blaga krvarenja, febrilitet, postoperacijska bol u slabini ili renalna kolika, nešto su češće komplikacije koje se smatraju lakšim i jednostavno se liječe. Do sepse je došlo samo u jednog bolesnika koji je uspješno izliječen primjenom antibiotika. Dvije manje izražene stenozе lumbalnog segmenta dilatirali smo balonom te postavili endoproteze. Zbog perforacije uretera, kamenaca pretvrdih za mrvljenje uređajima kojima smo u aktualnom trenutku raspolagali i kamenaca do kojih nismo uspjeli doprijeti ureterskopski, u 20 bolesnika učinjene su otvorene operacije (ureterolitotomija, ureterolitotomiju s resekcijom stenozе i T-T anastomozom uretera, ureterolitotomija s apendektomijom zbog akutnog apendicitisa i jednom nefrektomija). U 146 (9,6%) bolesnika učinjena je dijagnostička URS radi istraživanja uzroka unilateralnog krvarenja i dijagnosticiranja suženja ili opstrukcije uretera (benigna, odnosno maligna stenozа). U trideset četiri bolesnika (2,2%) pomoću ureterorenoskopa odstranjena je retrahirana endoproteza iz uretera. Smatramo da URS ima posebnu važnost primarnog liječenja u bolnicama koje ne raspolažu uređajem za ESWL. Indiciran je kod svih kamenaca, bez obzira na njihov položaj, broj i veličinu. Za uspješan rad, uz obvezno iskusnog operatera, potreban je adekvatan, kvalitetan ureterorenoskop, s pripadajućim pomoćnim instrumentima, više različitih tipova uređaja za mrvljenje kamenaca.

**KLJUČNE RIJEČI:** endourologija, ureterskopija, ureterolitijaza, litotripsija, endoproteza

Ustanova: KBC Rijeka, Klinika za kirurgiju, Urološki odjel

Prispjelo: 3. 3. 2004.

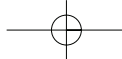
Prihvaćeno: 12. 3. 2004.

Adresa za dopisivanje: Prim. dr Giampaolo Velčić, KBC Rijeka, Klinika za kirurgiju, Urološki odjel, T. Stržiča 3, 51000 Rijeka

#### ABSTRACT

During the last 10 years 1.554 ureterorenoscopies were done at our department. Most of them, 1.374 (88.4 %) were applied in ureteral stone treatment. Since we do not have an instrument for extracorporeal shock wave lithotripsy (ESWL), ureteroscopic approach to the stones, regardless of the size, number and localization, becomes a method of choice in the treatment. During the last six years 960 (75.5%) patients were treated ureteroscopically (URS), 162 (12.7%) by percutaneous lithotripsy, 92 (7.2%) were directed to ESWL and only in 58 (4.6%) of them classical ureterolithotomy was done. Complete stone clearance after URS was achieved in more than 90% of patients. In 8.3% of patients the stones could not be completely removed or were pressed to the kidneys, and therefore the patients were directed to ESWL. Serious intraoperative complication, the perforation of ureters occurred only in 8 (0.5%) patients. Mucosal lacerations, mild bleeding, fever, postoperative lumbar pain or kidney colic are possible complications, but they are usually mild and simple to treat. Sepsis occurred in one patient only and was successfully treated by antibiotics. Two mild lumbar stenoses were balloon dilated and stented. In 20 patients where stones could not be reached or fragmented by available methods (US, EH) or due to a complication (perforation), open surgery was performed: ureterolithotomy, ureterolithotomy with the resection of ureteral segment stenosis and T-T ureteral anastomosis, ureterolithotomy with appendectomy due to acute appendicitis and in one case nephrectomy was indicated. In 9.6% of patients explorative URS was done with the purpose to determine the cause of unilateral bleeding, stenosis or obstruction of ureter (benign, malignant stenosis). In 34 patients retracted endoprosthesis was removed by URS. In conclusion, we consider URS a primary method for hospitals without ESWL. The use of URS is indicated in all cases of ureteral stones regardless of the size, number and localisation. For a successful stone clearance, a good and adequate ureteroscope is needed, corresponding instruments, several possibilities for stone fragmentation and above all an experienced urologist.

**KEY WORDS:** endourology, ureteroscopy, ureterolithiasis, lithotripsy, endoprosthesis



## UVOD

Ureterorenoskopija (URS) endoskopska je metoda koja se primjenjuje u dijagnostici i liječenju bolesti uretera i dostupnih dijelova bubrežnoga kanalnog sustava. Ponajprije se koristi u liječenju ureteralne litijaze. Nakon prvih pogleda u ureter Younga 1912.<sup>1</sup>, Marshalla 1964.<sup>2</sup> i Lyona 1978.<sup>3</sup>, konstrukcijom rigidnog ureteroskopa Perez-Castro Ellendta i Martinez-Pineiroa 1980.<sup>4</sup> činilo se mogućim minimalno invazivno liječenje ureterolitijaze. Zahvaljujući brzom razvoju endourologije s konstrukcijom sve kvalitetnijih rigidnih, semirigidnih i fleksibilnih ureteroskopa, novih uređaja za litotripsiju i pomoćnih instrumenata, te iskustvu operatera stečenom tijekom proteklog razdoblja, ureterolitotomija postaje rijetkost.<sup>5,6,7</sup> Prva ureteroskopija na Urološkom odjelu Kirurške klinike u Rijeci provedena je u lipnju 1993. godine.

## BOLESNICI I METODE

U razdoblju od lipnja 1993. do konca 2003. na Urološkom su odjelu liječena 1522 bolesnika u kojih su učinjena 1554 URS. U većine bolesnika (1374 odnosno 88,4%) URS je učinjena zbog ureteralne litijaze. U dijagnostičke svrhe učinjeno je 146 URS-a (9,4%), a u preostala 34 bolesnika (2,2%) odstranjene su retrahirane endoproteze iz uretera (tablica 1). U toj seriji bolesnika više su zastupljeni muškarci (803, odnosno 52,8%) od žena (719, odnosno 47,2%). Na lijevoj strani kamence je imalo 878 bolesnika, a na desnoj 644 bolesnika. URS je učinjen u 366 bolesnika (26,6%) zbog kamenaca u lum-

balnom dijelu, u 212 bolesnika (15,4%) u srednjoj trećini i u 796 bolesnika (58%) u pelvičnom dijelu uretera (tablica 2).

U razdoblju od deset i pol godina na Urološkom odjelu su zbog urolitijaze liječena 1974 bolesnika. Taj broj ne uključuje bolesnike koji su spontano izmokrili kamence. U tablici 3. prikazani su bolesnici u kojih je izvedena klasična operacija, perkutana litotripsija, URS ili ESWL.

U bolesnika Urološkog odjela najčešći su bili kamenaci promjera do 10 mm, međutim u zadnjoj se godini dana pomoću ureterorenoskopa interveniralo i kod kamenaca do promjera 30 mm.

URS je učinjen u 221 (14,5%) bolesnika s recidivnim kamencima<sup>8</sup>, i to bez bitnih poteškoća koje bi utjecale na konačni uspjeh.

U većine bolesnika (88%) učinjen je URS zbog jednog kamenca. Zbog višestrukih kamenaca, odnosno fragmenata u ureteru, najčešće se interveniralo nakon prethodno učinjenog ESWL-a.

U 86,9% bolesnika učinjen je jedan ureterorenoskopski zahvat, dok je u preostalih 13,1% učinjeno 2 ili više URS-a. Najviše, 12 ureteroskopskih zahvata, izvedeno je u jedne bolesnice.

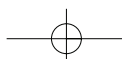
Urološki odjel Kirurške klinike KBC-a Rijeka uči će, na žalost, u 21. stoljeće bez stroja za ekstrakorporalnu litotripsiju!

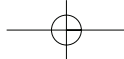
Za sada, umjesto toga, osigurana su u Centru za mrvljenje kamenaca Urološke klinike u Zagrebu jednom na tjedan dva mjesta za riječke bolesnike. Na Urološku kliniku u Osijeku, gdje je također moguća ESWL, riječki

Tablica 1. Ureterorenoskopski zahvati (lipanj 1993. – kraj 2003.)

Table 1 Ureterorenoscopic interventions (June 1993 - end 2003)

God.	Kamenac	Ekspl. URS	Vađenje proteze	Zbir
1993.	39	2	1	42
1994.	60	-	-	60
1995.	96	1	-	97
1996.	117	1	2	120
1997.	102	8	-	110
1998.	98	5	-	103
1999.	195	19	6	220
2000.	193	21	8	222
2001.	192	10	5	207
2002.	116	49	8	173
2003.	166	30	4	200
Zbir	1374 (88,4%)	146 (9,4%)	34 (2,2%)	1554





Tablica 2. Lokalizacija kamenaca u ureteru  
Table 2 Localization of ureteral stones

Gornji – lumbalni segment	366 (26,6%)
Srednji – sakroilijakalni segment	212 (15,4%)
Donji – pelvični segment	796 (58 %)

bolesnici zbog udaljenosti odlaze još rjeđe. Poteškoće stvaraju i česti zastoji u radu tih centara zbog dotrajalosti strojeva.

U endoskopskoj dvorani Urološkog odjela u Rijeci, nekad najmodernije i najfunkcionalnije opremljenoj za transuretralne zahvate, danas nisu osigurani uvjeti za suvremene ureteroskopske i laparoscopske operacije. Operacijski stol nije prikladan za primjenu rtg-aparata, a u toj dvorani nije moguća konverzija u klasičan zahvat već je potreban premještaj u drugu, udaljenu operacijsku dvoranu.

Endoskopske operacije izvode se pomoću TV-lanca.

Dan prije operacije bolesniku se profilaktički daje antibiotik, a s njegovom primjenom nastavlja se još nekoliko dana nakon operacije. U većine bolesnika urin je pri prijemu bio sterilan. Ako postoji zapreka otecanju urina, popraćena mokraćnom infekcijom, postavlja se odgovarajuća endoproteza ili perkutana nefrostomija. U

takvim se slučajevima operacija (URS, PL ili ESWL) odgđa za nekoliko tjedana, odnosno do nestanka upalnog procesa.

Operacije se u pravilu izvode u općoj anesteziji uz dobru relaksaciju bolesnika, što je posebno važno kada se upotrebljava semirigidni ureteroskop.

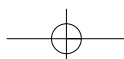
U početku se uvijek dilatiralo ureteralno ušće i intramuralni segment uretera. Iznimka su bili bolesnici s prije postavljenom ureteralnom sondom ili endoprotezom. Osim u nekoliko početnih URS-a, kada se za dilataciju koristio kateter s balonom, sada se za dilataciju upotrebljavaju metalni dilatatori s vrškom poput "olive" (masline), promjera 10–12 Ch. U zadnje vrijeme dilatacija se obavlja rijetko, što je rezultat primjene tanjih ureterorenoskopa s podesnim vrhom za uvođenje u ureteralno ušće.

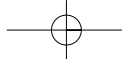
Prvi ureterorenoskop tvrtke *Olympus*, promjera 7,9 Ch. Urološki je odjel dobio na dar. Zbog nedovoljne

Tablica 3. Metode liječenja ureterolitijaze (1993. – 2003.)  
Table 3 Methods of treating ureterolithiasis (1993 - 2003)

God.	Klas. op.	PL	URS	ESWL	ZBIR
1993.*	31	4	39	22	96
1994.	54	3	60	16	133
1995.	40	5	96	24	165
1996.	23	3	117	5	148
1997.	45	4	102	9	160
1998.	9	1	98	7	115
1999.	8	26	195	14	243
2000.	7	16	193	11	227
2001.	13	37	192	24	266
2002.	11	39	116	17	183
2003.	10	43	166	19	238
Zbir	251	181	1374	168	1974

\*6 mjeseci u označenoj godini





dužine, taj je instrument omogućavao pristup u pelvičnu i srednju trećinu uretera te, iznimno u bolesnika nižeg rasta, u donji dio lumbalne trećine uretera. Instrument je samo lagano savitljiv, a zbog gracilne izrade zahtijeva pažljiv i nježan postupak operatera. Poslije su se pribavili ureterorenoskopi tvrtke *Wolf* po Bichleru, odnosno Marbergeru, promjera 8/9,8 Ch. Ti su instrumenti dovoljno tanki i mogu se uvoditi i bez prethodne dilatacije ušća uretera. Uz to, dovoljno su široki za primjenu i rigidnih pomoćnih instrumenata promjera 5 Ch. Tanji instrument poput ureteroskopa po Gotieru iste tvrtke, idealan je za prolaz i jako uskim ureterima, ali je kod njega nemoguća uporaba rigidnih instrumenata, dok bi za korištenje tankih elektrohidrauličnih sondi trebalo pribaviti novi generator. Rjeđe, u širokih uretera, koristi se univerzalni ureterorenoskop od 11,5 Ch, koji uporabom različitih optika omogućuje inspekciju najvećeg dijela kanalnog sustava bubrega. Odjel posjeduje i fleksibilni ureterorenoskop kojim se rade eksploracije uretera.

Za drobljenje kamenaca u ureteru rijetko se koristi ultrazvučni litotripter tvrtke *Wolf* sa sonotrodom promjera 1,9 Ch. Najčešće se upotrebljava elektrohidraulični generator *Riwolith* sa sondom od 5 Ch<sup>9</sup>, a od 1998. godine koristi se i *Lithoclast-Lithovac* tvrtke *Wolf*.<sup>10</sup> Iako je taj uređaj zbog složene konstrukcije nešto teže pripremiti za uporabu, njime se postižu najbolji rezultati u drobljenju kamenaca.

Manji se kamenci vade cijeli i to najčešće mehaničkim hvatalicama ili hvatalicom za kamence po Dormiji pod kontrolom oka. Veći se kamenci nastoje usitniti elektrohidrauličnim litotriptom, *Lithoclastom* ili ultrazvučnim litotriptomom. U 43 (3,1%) bolesnika nije se uspjelo doći do kamenca ili je kamenac bio tako tvrd da drobljenje nije uspjelo. U četvrtine takvih bolesnika

liječenje je završeno klasičnom operacijom dok su preostali upućeni na ESWL (tablica 4.).

Broj URS-a veći je od broja bolesnika jer je u 16 bolesnika istodobno učinjen URS zbog obostrane litijaze. U jedne je bolesnice nakon višekratnih postupaka razbijanja koraljnog kamenca ESWL, učinjen URS zbog brojnih fragmenata (Steinstrasse) u ureteru. Istodobno je uz pomoć *Lithoclasta* reducirana masa kamenaca u pijelonu te nekoliko kamenaca u gornjim čašicama s jako uskim vratovima. U dvadeset tri bolesnika (1,7%) učinjen je URS kod jedinog bubrega.

Nakon dugotrajnog rada ili višekratnih uvođenja instrumenta, kod edema ili laceracije sluznice te zaostalih sitnih fragmenata, bolesniku se postavlja ureteralna sonda. Ako su veći fragmenti ili kamenci mobilizirani u bubrege te zahtijevaju ESWL u drugom aktu, bolesniku se postavlja Double "J"-endoproteza.

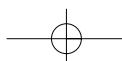
Kako nema mogućnosti intraoperativne rtg-kontrolne, jedan do dva dana nakon operacije bolesniku se napravi kontrolna nativna snimka abdomena, a sonda se, ako nema ostalih kamenaca, ukloni.

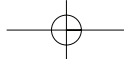
Bolesnici u pravilu dolaze na kontrolni pregled nakon mjesec dana kada se učini pregled sedimenta urina, urinokultura i ultrazvučni pregled bubrega. U slučaju dilatacije kanalnog sustava, učini se i intravenska urografija.

Dijagnostička URS-a učinjena je u 146 bolesnika (9,6%). Da bi se utvrdio uzrok unilateralnog krvarenja, učinio se URS u 105 bolesnika. Kod pozitivnog nalaza učinjena je i biopsija. Zbog suapektne ureterolitijaze učinjeno je 35 URS-a. U 4 bolesnika sa stenozom uretera, potvrđena je maligna stenozna. U dva bolesnika ožiljne stenozne uspješno su dilatirane kateterom s balonom i postavljane su endoproteze. U jedne bolesnice sa stenozom, biopsijom je dobiven nekrotični materijal. U nastavku liječenja učinjena je resekcija zadebljaloga,

Tablica 4. URS – način liječenja ureteralne litijaze  
Table 4 URS - a way of treating ureteral lithiasis

(1342 bolesnika/1374 zahvata)		
Elektrohidraulična litotripsija	609 zahvata	(44,3%)
Lithoclast-Lithovac	143 zahvata	(10,4%)
Ekstrakcija hvatalicama	395 zahvata	(28,7%)
Ekstrakcija Dormia sondom	112 zahvata	(8,2%)
Push-back+D-J endoproteza	72 zahvata	(5,2%)
Neuspjelo razbijanje zbog tvrdoće kamenca	10 zahvata	(0,7%)
Neuspjelo uvođenje URS do kamenca	33 zahvata	(2,4%)





stenotičnog dijela pelvičnog uretera, a patohistološki nalaz uputio je na tuberkulozu.

U 34 bolesnika (2,2%) uz pomoć ureterorenoskopa izvađene su retrahirane Double "J"-endoproteze, a jednom je bolesniku odstranjena rupturirana endoproteza iz lumbalnog dijela uretera.

## REZULTATI I RASPRAVA

Analizirali smo rezultate 1554 ureterorenoskopskih operacija učinjenih u 1522 bolesnika u razdoblju od deset i pol godina. U većine bolesnika, 1342 (88,2%), URS je učinjen zbog kamenaca, dok smo se na dijagnostički URS odlučivali kod unilateralne hematurije i stenoza nejasne etiologije. U preostala 34 bolesnika uz pomoć ureteroskopa uspješno su odstranjene retrahirane endoproteze. Zapažen je značajan porast broja dijagnostičkih ureteroskopija tijekom zadnjih godina (tablica 1.).

S obzirom na njihovu lokalizaciju, kamence smo najčešće nalazili u pelvičnom dijelu uretera (58%), zatim u lumbalnom dijelu (26,6%) te na kraju u srednjem dijelu uretera (15,4%) koji je, inače, prema današnjim stavovima, lokalizacija izbora za URS.<sup>10</sup>

Najviše je bolesnika (88%) imalo po 1 kamenac u ureteru, dok je u preostalih 12% bolesnika nađeno od 2 kamenca do više desetaka fragmenata nakon ESWL-a.

URS je učinjen jednom u 86,9% bolesnika, a u 13,1% obavljena su više od dva zahvata. Najviše zahvata, dvanaest, učinjeno je u jedne bolesnice bez ikakvih poteškoća.

Danas veličina kamenca nije presudan element u postavljanju indikacije za URS. Od bolesnika Urološkog odjela Kirurške klinike KBC-a Rijeka, 57% imali su kamence promjera 5–10 mm, a uspješno su usitnjeni kamenci i do promjera od 30 mm.

Po kemijskom sastavu, 50% kamenaca bili su od Ca oksalata, 40% oksalat-fosfata, a preostalih 10% bili su struvitni, uratni i cistinski kamenci. Cistinske se kamence u svim slučajevima uspjelo usitniti, bez obzira na njihovu karakterističnu tvrdoću. Međutim, u tri bolesnika s oksalatnim kamencima, zbog izrazite tvrdoće, nije se u tome uspjelo pa je u tih bolesnika učinjena ureterolitotomija. U to vrijeme Odjel još nije imao lithoclast.

URS je obostrano u istom aktu učinjen u 16 bolesnika. Dvadeset troje bolesnika (1,7%) imali su samo jedan bubreg.

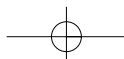
U bolesnika se nisu zamijetile postoperacijske stenoze ureteralnog ušća kao posljedica ranijih dilatacija, koje su se rutinski primjenjivale do prije godine dana.

Manje kamence, odnosno fragmente nakon litotripsije odstranjujemo uz pomoć raznih hvatalica za kamence ili hvatalicom po Dormiji sondom (u 37% URS-a).

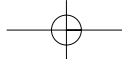
Manipulacija mora biti izvedena pod kontrolom oka, nježno, da se izbjegnu komplikacije poput laceracije sluznice, avulzije uretera, krvarenja iz stijenke, koje u najmanju ruku otežava ili onemogućuje daljnji rad u uskom lumenu uretera. Veći se kamenci, koje nije moguće izvaditi cijele, usitnjuju uz pomoć elektrohidrauličnog litotripta ili *Lithoclasta*. Ultrazvučno mrvljenje koristi se rijetko. Pri uporabi elektrohidrauličnog litotripta treba biti vrlo oprezan. Kod starijih se sonde energija ne oslobađa samo u jednom smjeru – naprijed prema kamencu već djeluje sferično, dakle i bočno. Pri primjeni ovog uređaja moguće su laceracije sluznice uretera, krvarenja iz uretera, pa čak i perforacija uretera. Vrlo su opasne perforacije u visini velikih krvnih žila, što može rezultirati jakim krvarenjem i hitnom klasičnom eksploracijom. Primjena kontinuiranog djelovanja elektrohidrauličnog litotripta moguća je samo iznimno u najpovoljnijim uvjetima položaja kamenca u širem dijelu uretera. Zbog učinkovitosti, i razmjerno malog broja manjih komplikacija koje smo doživjeli zahvaljujući svome iskustvu, taj način mrvljenja kamenca koristimo najčešće (44,3% URS-a). Zadnjih godinu dana upotrebljava se i uređaj *Lithoclast-Lithovac*. U odnosu na elektrohidraulički litotripter, mogućnost nastanka komplikacija u smislu laceracija, krvarenja, perforacije uretera je manja, a *Lithovacom* se sićušni fragmenti mogu i evakuirati. Vidljivost je pritom bolja jer postoji mogućnost ispiranja i aspiracije zamućenog, krvavog sadržaja. Sitni zračni mjehurići koji nastaju tijekom elektrohidrauličnog drobljenja jako smanjuju vidljivost. Pri primjeni *Lithoclasta* to se ne događa. Moćnost drobljenja kamenca laserom nije razmatrana jer takav uređaj Odjel ne posjeduje.

Komplikacije se mogu podijeliti na intraoperacijske, rane i kasne, lagane i teške koje ugrožavaju organ ili život bolesnika te zahtijevaju intenzivno liječenje (urosepsa) ili klasičnu, otvorenu operaciju (perforacija uretera uz prisutnost kamenca, avulzija uretera)<sup>5,12-14</sup>. Intraoperacijske komplikacije su: laceracija mukoze, perforacija mokraćovoda s mogućim periureteralnim nakupljanjem tekućine za ispiranje, krvarenje, infekcija, toplinsko oštećenje stijenke, oštećenje instrumenata. Kasne su komplikacije suženja uretera (od ureteralnog ušća do pijeloureteralnog vrata), vezikoureteralni refluks, prolongirana mokraćna infekcija.

U seriji bolesnika imali smo u 56 URS-a laceraciju s pratećim blagim krvarenjem. Zbog krvarenja bio je otežan daljnji rad, ali niti u jednog bolesnika krvarenje nije bilo tako jako da bi zahtijevalo prekid zahvata ili nadoknadu krvi. Ta je komplikacija liječena postavljanjem ureteralne sonde ili endoproteze. U 8 (0,5%) bolesnika došlo je do perforacije uretera pri uvođenju







ureteroskopa. Budući da je do komplikacije došlo na samom početku URS-a, kamenac nije odstranjen nego je u nastavku učinjena ureterolitotomija i postavljena endoproteza. Te smo komplikacije imali u prvoj godini rada, što je sigurno posljedica i neiskustva. Učestalost perforacije kao komplikacije ureterorenoskopije izrazito je niska (0,5%) zahvaljujući opreznom radu i iskustvu operatera. Smatramo da, za razliku od nastale komplikacije, konverzija u ureterolitotomiju ne znači neuspjeh.

Do porasta temperature iznad 38°C došlo je u 15% bolesnika, dok se je u jednog bolesnika razvila slika sepse. Adekvatnim antibiotskim liječenjem sve su te komplikacije uspješno sanirane. Na bol u slabinskoj regiji, ili renalnu koliku, žalilo se oko 10% bolesnika, najčešće nakon vađenja ureteralne sonde koja je postavljena intraoperativno zbog edema sluznice, manje laceracije ili sitnih fragmenata pri kojima je moguća spontana eliminacija. Te su tegoba redovito nestale nakon simptomatskog liječenja.

Toplinskih lezija uretera kao posljedica upotrebe ultrazvučnih sondi te lomova instrumenata nismo imali.

U jednog bolesnika imali smo stenozu uretera te smo učinili nefrektomiju. U dva bolesnika nađena je postoperacijski dilatacija proksimalnog kanalnog sustava. U oba je bolesnika zbog dugotrajnog zadržavanja kamenca na istome mjestu, intraoperacijski postavljena endoproteza. Samo u jednog od njih kamenac je usitnjen elektrohidrauličnim litotripterom pa je moglo doći do submukozne implantacije sitnih krhotina kamenca. U drugog bolesnika kamenac je lagano mobiliziran hvatalicom, a zamijećen je jak edem sluznice u dužini oko 2 cm. Učinjena je dilatacija kateterom s balonom suženog segmenta uretera i postavljena *Double "J"* – endoproteza koja je zadržana 8 tjedana. U prvog bolesnika rezultat dilatacije za sada je zadovoljavajući, dok je drugi još u fazi liječenja.

Konverzija URS-a u otvorenu operaciju u našoj seriji učinjena je u 20 (1,3%) bolesnika. Učinjeno je 16 ureterolitotomija, od toga u 8 bolesnika u kojih nakon perforacije uretera na početku operacije kamenac nije odstranjen, u 8 bolesnika u kojih kamenac zbog tvrdoće nismo uspjeli usitniti i u jednog bolesnika u kojeg uvođenje ureteroskopa zbog stenoze nije uspjelo. Ureterolitotomija s resekcijom stenotičnog dijela uretera te terminalno-terminalna anastomoza uretera učinjena je u jednog bolesnika. U jedne bolesnice ureterorenoskopija nije uspjela te je indicirana ureterolitotomija zbog kamenca u visini križanja s ilijačnim žilama. U bolesnice je slučajno otvoren peritoneum i nađen akutno upaljeni crvuljak te joj je uz ureterolitotomiju učinjena i apendektomija.

U zadnjeg bolesnika koji se liječi i zbog malignog procesa pluća s metastatskim promjenama medijastinuma, nedavno je učinjena nefrektomija. Nakon neuspjela pokušaja perkutane litotripsije i dva tek djelomično uspješna pokušaja ESWL-a, nekoliko većih fragmenata zapelo je u duljem suženom segmentu lumbalnog dijela uretera. Pomoću ureterorenoskopa uspjeli smo odstraniti samo nekoliko manjih fragmenata, nakon čega smo se zbog svih prije navedenih elemenata odlučili za nefrektomiju.

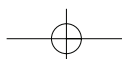
U seriji od 1374 URS-a koje smo učinili zbog kamenca, u 3 % nismo uspjeli uvesti ureteroskop do kamenca ili je kamenac je bio previše tvrd za uspješno drobljenje. U 72 (5,2%) bolesnika našli smo zaostale fragmente odnosno kamence koje smo mobilizirali u bubreg – *"push and crash"*. Rezultira da u 8,2% zahvata nismo uspjeli u prvom pokušaju pomoću ureteroskopa odstraniti kamenac iz uretera te su bolesnici bili podvrgnuti drugom načinu liječenja (klasična operacija, perkutana litotripsija, ESWL, endoproteza).

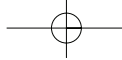
U ovoj seriji ureterorenoskopija, 52,8% predstavljaju muškarci svih dobnih skupina. Na problem adenoma prostate i uvođenja ureteroskopa u ureter smo nailazili, ali niti u jednom slučaju adenom prostate nije bio razlogom odustajanja od ureteroskopije. U bolesnika s adenomom često nismo mogli uvesti vodilicu ili sondu, ali nam je svaki put uspjelo direktno uvesti ureteroskop. Jasno je da izrazito veliki adenomi mogu onemogućiti uvođenje instrumenta odnosno operacija postaje opasna, opterećena mogućnošću lezije uretera.

## ZAKLJUČAK

URS je danas rutinska metoda liječenja kamenaca uretera za koje nije vjerojatna spontana eliminacija. Sve se češće primjenjuje u dijagnostici i liječenju drugih bolesti uretera. Nezamjenjiva je u slučaju retrahiranih proteza u ureteru.

U bolnicama koje ne posjeduju aparaturu za ESWL, URS postaje metoda izbora u liječenju kamenaca uretera bez obzira na mjesto, broj i veličinu kamenaca. URS je moguće ponavljati više puta bez promjene anatomije do koje dolazi pri otvorenim operacijama ili ESWL-u. Zahvaljujući minijaturizaciji instrumenata, novim sustavima za intrakorporalno mrvljenje kamenaca te napose iskustvu operatera, rezultati liječenja sve su bolji, a učestalost komplikacija, posebno onih teških i opasnih za bolesnika, sve je manja. Istodobno, vrijeme se hospitalizacije skraćuje, a troškovi liječenja se smanjuju.





## LITERATURA

1. Young HH, McKay RW: Congenital valvular obstruction of the prostatic urethra. *Surg Gynecol Obstet* 1929;48:509-20.
2. Marshall VF: Fiberoptics in urology. *J Urol* 1964;91:11-7.
3. Lyon ES, Kyker JS, Schoenberg HW: Transurethral ureteroscopy in women: A ready cystoscopy equipment. *J Urol* 1979;122:152-9.
4. Perez-Castro Ellendt E, Martinez-Pineiro JA: Transurethral ureterorenoscopy: A current urological procedure. *Arch Esp Urol* 1980;33:445-52.
5. Conlin MJ, Marberger M, Bagley DD: Ureteroscopy. *Urol Clin North Am* 1997;24:25-31.
6. Marberger M, Hofbauer J, Turk Ch, Hobarth K, Albrecht W: Management of ureteric stones. *Eur Urol* 1994;25:265-70.
7. Netto NR Jr, Lemos Gcm D'Ancona CAL, Ikari O, Ferreira U, Claro JFdZA: Is routine dilatation of the ureter necessary for ureteroscopy? *Eur Urol* 17:269,1990
8. Haufmann JL, Balgey DH, Lyon: Treatment of distal ureteral calculi using a rigid ureteroscope. *Urol* 1982;20:574-80.
9. Denstedt J, Clayman R: Electrohydraulic lithotripsy of renal and ureteral calculi. *J Urol* 1990;143:13-8.
10. Denstedt J, Eberwein P, Singh R: A new device for intracorporeal lithotripsy. *J Urol* 1992;148:1088-93.
11. Singal RJ, Denstedt JD: Contemporary management of ureteral stones. *Urol Clin North Am* 1997;24:59-65.
12. Kranolowsky EV. Ureteral perforation during ureterorenoscopy: treatment and management. *J Urol* 1987;38:36-40.
13. Blute ML, Segura WJ, Paterson DE: Ureteroscopy. *J Urol* 139:510,1988
14. Biester R, Gillenwater JY. Complications following ureteroscopy. *J Urol* 1986;136:380-87.

