

# Novi model patogeneze karcinoma jajnika

## Recent concepts of ovarian cancer pathogenesis

Emina Babarović\*, Maja Krašević, Senija Eminović

Zavod za patologiju i patološku anatomiju,  
Medicinski fakultet Sveučilišta u Rijeci,  
Rijeka

**Sažetak.** Karcinom jajnika je vodeći uzrok smrti među zloćudnim novotvorinama ženskog spolnog sustava. Usprkos pokušajima razvoja programa probira s ciljem ranog otkrivanja bolesti, kao i novim terapijskim pristupima, mortalitet nije značajno smanjen. Jedan od razloga ovog neuspjeha bio je slabo razumijevanje patogeneze karcinoma jajnika koji je smatran jedinstvenom bolešću. Nove spoznaje pokazuju da je karcinom jajnika vrlo heterogena bolest, koja se na temelju kliničkopatoloških karakteristika te molekularnih i genetičkih promjena može podijeliti u dvije skupine: tip 1 i tip 2 tumori. Ovaj novi model patogeneze karcinoma jajnika danas ima važan klinički i terapijski značaj.

**Ključne riječi:** karcinom jajnika; morfologija; patogeneza; terapija

**Abstract.** Ovarian cancer is the most lethal gynecologic malignancy. Efforts to develop screening methods and new therapeutic approaches to reduce mortality have been unsuccessful. One of the main reasons for this is our lack of knowledge of the origin and pathogenesis of ovarian cancer. This led to the postulate that it is a single disease. Recent studies have shown that ovarian cancer is a heterogeneous disease composed of diverse types of tumors that can be classified based on clinicopathologic and molecular genetic features into two broad groups designated type 1 and type 2. This new model of pathogenesis of ovarian cancer has significant clinical and therapeutic implication.

**Key words:** morphology; ovarian cancer; pathogenesis; therapy

**\*Dopisni autor:**

Dr. sc. Emina Babarović, dr. med.  
Zavod za patologiju i patološku anatomiju,  
Medicinski fakultet Sveučilišta u Rijeci  
Braće Branchetta 20, 51 000 Rijeka  
e-mail: [esinozic@gmail.com](mailto:esinozic@gmail.com)

<http://hrcak.srce.hr/medicina>

## UVOD

Karcinom jajnika šesti je po učestalosti pojavnosti među ženama u svijetu i čini 4 % svih zloćudnih bolesti žena<sup>1</sup>. Pojavnost karcinoma jajnika veća je u razvijenim zemljama<sup>1,2</sup>. Rizik nastanka povećava se sa starosnom dobi. Većina žena obolijeva nakon menopauze s prosjekom dobi od 63 godine<sup>2</sup>. Prema podacima Hrvatskog zavoda za javno zdravstvo u Hrvatskoj je u 2013. godini karcinom jajnika bio na šestom mjestu po učestalosti, nakon karcinoma dojke, debelog crijeva, respiratornog trakta i tijela maternice, s udjelom od 5 % svih zloćudnih bolesti žena<sup>3</sup>. Broj novootkrivenih slučajeva u Hrvatskoj tijekom 2013. godine iznosio je 446, sa stopom pojavnosti od 20,1 na 100.000 žena<sup>3</sup>.

Karcinom jajnika vodeći je uzrok smrti među svim zloćudnim novotvorinama ženskog spolnog sustava<sup>4</sup>. Unatoč svim naporima i provedenim istraživanjima ukupno preživljenje pacijentica u posljednjih 50 godina nije se značajno promijenilo. Tome su svakako pridonijeli nedostatak simptoma u ranoj fazi bolesti i specifičnih biomarkera za karcinom jajnika, pa se dijagnoza najčešće postavlja kasno, kada se bolest proširila izvan jajnika. Serozni karcinomi najčešći su histološki tip i više od dvije trećine svih karcinoma jajnika pripada toj skupini. Više od 80 % seroznih karcinoma jajnika dijagnosticira se u uznapredovalom stadiju bolesti kada je petogodišnje preživljenje samo 9 – 35 %<sup>5-7</sup>. Naime, pokušaji razvoja programa probira s ciljem ranog otkrivanja bolesti, kao ni novi terapijski pristupi, nisu značajnije smanjili mortalitet<sup>8-10</sup>. Ovaj neuspjeh svakako počiva i na činjenici slabog razumijevanja patogeneze karcinoma jajnika, mogućeg mjesta nastanka i prepoznavanja stanice čijom malignom transformacijom bolest nastaje. Karcinom jajnika nije jedinstvena bolest. Uključuje različite histološke tipove, stupnjeve zrelosti, rizične faktore, genske ili faktore okoliša, molekularne promjene za vrijeme onkogeneze, odgovore na standardno liječenje – kemoterapiju i u konačnici različite ishode bolesti. Po učestalosti razlikujemo pet glavnih histoloških tipova karcinoma jajnika: serozni karcinom visokog gradusa, klarocelularni, endometrioidni, mucinozni i serozni niskog gradusa. Karcinom prijelaznog epitela vrlo je rijedak. Svi gore navedeni histološki tipovi, uz još neke rijetke

tipove, opisani su u klasifikaciji tumora ženskog spolnog sustava Svjetske zdravstvene organizacije iz 2003. godine<sup>11</sup>. No u tom se razdoblju, karcinom jajnika promatrao kao jedinstvena bolest, a sve su pacijentice praćene i liječene na isti način.

## TRADICIONALNI MODEL PATOGENEZE EPITELNIH TUMORA JAJNIKA

Tradicionalna pretpostavka patogeneze karcinoma jajnika „teorija ovulacije” nije mogla objasniti sve

Karcinom jajnika je heterogena bolest koja se na temelju kliničkopatoloških karakteristika može podijeliti u dvije skupine, u tip 1 tumore i tip 2 tumore jajnika koji se razvijaju samostalno, svaki duž svog različitog molekularnog puta.

ove različitosti. Prema toj teoriji, karcinom jajnika se razvija iz pokrovnog epitela jajnika<sup>12,13</sup>. Prilikom ovulacije dolazi do njegovog oštećenja, upalne reakcije i reparacije, invaginacije u stromu jajnika i stvaranja kortikalnih inkluzionih cista. U procesu cijeljenja, pod utjecajem lokalnih čimbenika i moguće steroidnih hormona, dolazi do proliferacije i maligne transformacije epitela<sup>12-14</sup>. Pokrovni epitel jajnika čini jednoslojni epitel koji se ontogenetski razvija iz epitela primitivne abdominalne šupljine fetusa ili celomskog epitela. Invaginacijom celomskog epitela razvijaju se Müllerovi kanalići koji su osnova za razvitak jajovoda i maternice. Histološka raznovrsnost karcinoma jajnika mogla se objasniti sposobnošću metaplazije pokrovnog epitela u različite histološke tipove koji morfološki nalikuju epitelu jajovoda, endometrija, endocerviksa, gastrointestinalnog trakta ili urotelu. Prema tome, ishodište bolesti je jajnik, a tumori se razvijaju postepeno, od dobroćudnih preko atipično proliferirajućih, tzv. „graničnih”, u zloćudne tumore. Nakon proboja kapsule, šire se seroznim ovojnicama zdjelice i trbušne šupljine, metastaziraju u limfne čvorove, a zatim i u udaljene organe. Provedene su brojne morfološke studije<sup>15-17</sup> koje su vrlo pedantno pregledavale jajnike i njihov površni epitel s ciljem pronalaska prekursorskih promjena seroznog karcinoma visokog gradusa. No, jasna i uvjerljiva prekursorska promjena u pravilu

nije nađena pa rezultati provedenih studija nisu potvrdili gore navedenu teoriju, stoga se krenulo s razmišljanjem da se barem dio karcinom jajnika razvija *de novo*<sup>18</sup>.

#### NOVI DVOJNI MODEL PATOGENEZE KARCINOMA JAJNIKA

Rezultati kliničkopatološke studije<sup>19</sup> koja je usporedila pacijentice u ranom stadiju bolesti (karcinom ograničen na jajnik, *Fédération Internationale de Gynécologie et d'Obstétrique*, FIGO stadij I) u odnosu na pacijentice s uznapređovalom bolešću (FIGO stadij III) pokazali su da se radi o heterogenoj bolesti koja se bitno razlikuje ne samo po histološkim tipovima, nego i po svojim kliničkopatološkim karakteristikama i biološkom ponašanju. Od tada je učinjen znatan napredak u razumijevanju molekularne biologije tumora jajnika, a brojne morfološke studije u korelaciji s molekularnom biologijom i genetikom rezultirale su novim spoznajama. U skladu s tim, usavršili su se i dijagnostički kriteriji za histološke tipove karcinoma jajnika u novom izdanju klasifikacije tumora ženskog spolnog sustava prema Svjetskoj zdravstvenoj organizaciji iz 2014. godine<sup>20</sup>. Osim toga, ove su spoznaje dovele i

do nove pretpostavke modela patogeneze karcinoma jajnika koji danas ima važan klinički i terapijski značaj<sup>21-23</sup>. Prema tom modelu epitelni tumori jajnika se na temelju kliničkopatoloških karakteristika te molekularnih i genetičkih promjena dijele u dvije kategorije: tip 1 i tip 2 tumore (tablica 1).

#### Tip 1 tumori

Ovu skupinu tumora čine serozni i endometrioidni karcinom niskog gradusa, mucinozni karcinom i uvjetno, klarocelularni karcinom (karcinom svijetlih stanica). Tip 1 tumori jajnika su najčešće tumori niskog gradusa malignosti koje karakterizira polaganiji razvoj bolesti iz dobro definiranih prekursorskih promjena. Klinički se obično prezentiraju velikom tumorskom masom koja je ograničena na jajnik (FIGO stadij I). Ova skupina tumora tipično pokazuje postepenu zloćudnu pretvorbu. Serozni i mucinozni tumori obično se razvijaju iz dobroćudnih cističnih tumora preko atipično proliferirajućih u zloćudne, a endometrioidni i klarocelularni karcinomi nastaju iz endometrioze. Iako klarocelularni karcinom histološki pokazuje izraženu atipiju i ubraja se u tumore visokog gradusa<sup>20</sup>, on ipak pokazuje mnoge karak-

**Tablica 1.** Podjela epitelnih tumora jajnika prema patogenezi na tip 1 i tip 2 tumore te njihove razlike u poznatim prekursorskim lezijama i najčešćim molekularnim i genetskim promjenama

Tip tumora	Prekursorska lezija*	Najčešće mutacije gena	Kromosomska nestabilnost <sup>‡</sup>
<b>Tip 1 tumori</b>			
Serozni karcinomi niskog gradusa	APST, MPSC	KRAS, BRAF	niska
Endometrioidni karcinomi niskog gradusa	endometrijoza	CTNNB1, PTEN	niska
Klarocelularni karcinomi	endometrijoza	PIK3CA	niska
Mucinozni	APMT	KRAS	niska
<b>Tip 2 tumori</b>			
Serozni karcinomi visokog gradusa	nepoznata (STIC) <sup>1</sup>	TP53	visoka
Endometrioidni karcinomi visokog gradusa	nepoznata	TP53	visoka
Nediferencirani karcinomi	nepoznata	nepoznato	nepoznato
Karcinosarkom	nepoznata	TP53	nepoznato

\*Kratice: APST = Atipično proliferirajući serozni tumor jajnika; MPSC = Neinvazivni mikropapilarni serozni karcinom; APMT = Atipično proliferirajući mucinozni tumor jajnika. <sup>1</sup>Neki serozni karcinomi visokog gradusa povezani su sa seroznim intraepitelnim karcinomom jajovoda (engl. *Serous Tubal Intrethelial Carcinoma*; STIC).  
<sup>‡</sup> Niska vs. visoka kromosomska nestabilnost odnosi se na usporedbu tumora niskog i visokog gradusa istog histološkog tipa.

teristike tumora tipa 1, kao što su jasna povezanost s dobro definiranom prekursorskom promjenom, endometriozom<sup>24,25</sup> i česta klinička prezentacija u stadiju I bolesti<sup>2,5,19</sup>. Također, molekularne studije pokazuju veću sličnost ovog karcinoma s drugim predstavnicima tumora tipa 1<sup>24-27</sup>.

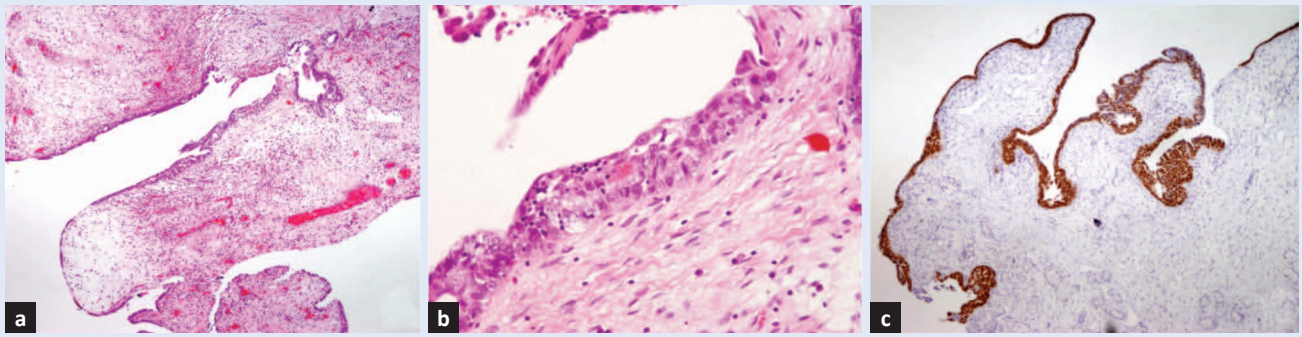
Tip 1 tumore karakterizira veća genetička stabilnost u odnosu na tip 2 tumore. Često su povezani sa somatskim mutacijama gena koji kodiraju protein kinaze kao što su KRAS (prema engl. *kirsten rat sarcoma viral oncogene homolog*), serin/treonin-protein kinaza B-Raf (BRAF), fosfatidilinozitol-4,5-bisfosfat 3-kinazna katalitička podjedinica alfa (PIK3CA, od engl. *phosphatidylinositol-4,5-bisphosphate 3-kinase catalytic subunit alpha*) i erb-b2 receptor tirozin kinaze 2 (ERBB2), ali i druge signalne molekule poput tumor supersorskog gena PTEN (od engl. *phosphatase and tensin homolog*) i katenin kadherin udruženog proteina beta 1 (CTNNB1, od engl. *Catenin Cadherin-Associated Protein Beta 1*). Karakteristično je za ove tumore da pokazuju specifične somatske mutacije gena za određeni histološki tip tumora, pa se tako u približno 75 % seroznih karcinoma niskog gradusa pojavljuju mutacije KRAS, BRAF i ERBB2<sup>28,29</sup>. Endometrioidni karcinomi niskog gradusa pokazuju odstupanja u Wnt (engl. *Wingless type*) signalnom putu koja obuhvaćaju somatske mutacije gena CTNNB1 koji kodira  $\beta$ -catenin, PTEN i PIK3CA<sup>30</sup>. Mucinozni karcinomi u više od 50 % pokazuju KRAS mutaciju<sup>31,32</sup>. Klarocelularni karcinomi su jedinstveni po tome što pokazuju visok postotak PIK3CA aktivirajuće mutacije u tumorskim uzorcima i u analiziranim staničnim linijama<sup>26</sup>.

### Tip 2 tumori

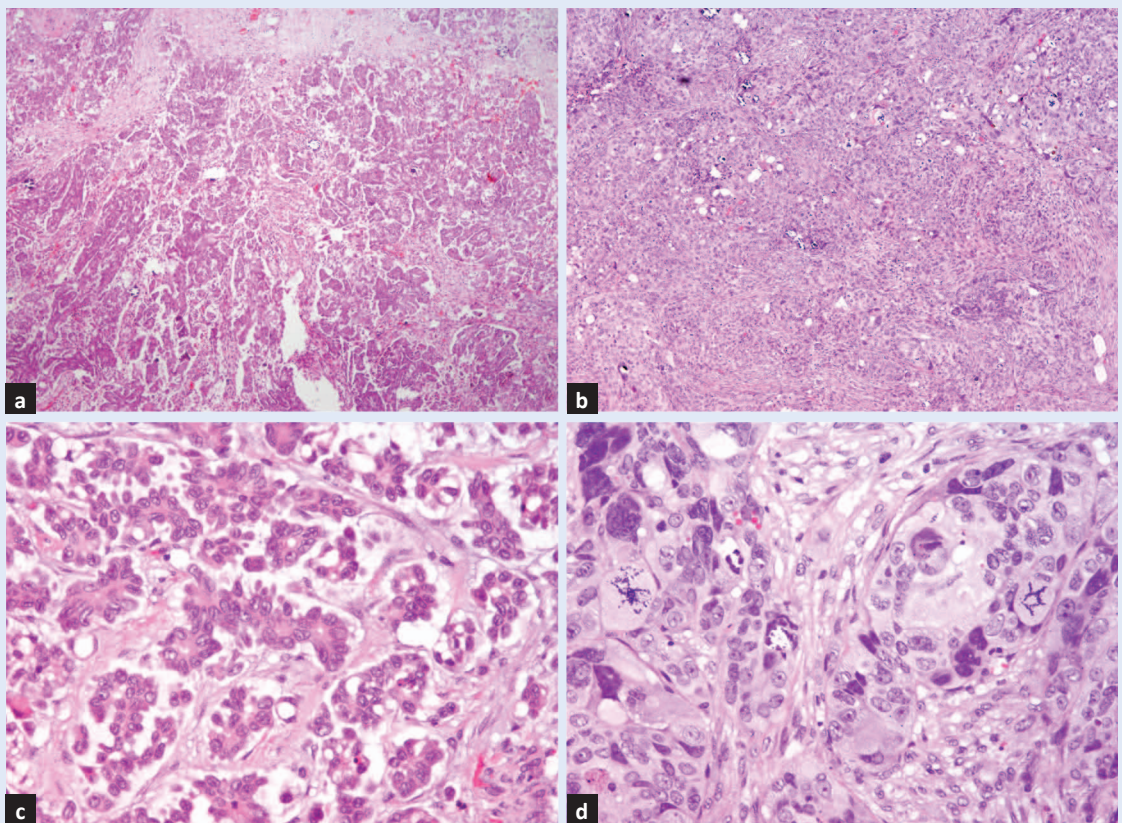
Nasuprot prije navedenim, tip 2 su vrlo agresivni tumori, visokog gradusa koji se gotovo uvijek prezentiraju u uznapredovalom stadiju bolesti. Ovu skupinu čine serozni i endometrioidni karcinom visokog gradusa, nediferencirani karcinom i karcinosarkom. Serozni karcinom visokog gradusa je najčešći, ne samo u ovoj skupini tumora, nego čini 70 % svih karcinoma jajnika i odgovoran je za 90 % smrti od ove bolesti<sup>33</sup>. Manje od 1 % seroznih karcinoma jajnika visokog gradusa u trenutku dijagnoze ograničeno je na jajnik<sup>34</sup>, a 5-godišnje preživljenje pacijentica u IIIC stadiju bolesti, u kojem se najčešće prezentiraju, je samo 29 %<sup>14</sup>.

Za razliku od jasnih i morfološki prepoznatljivih histoloških varijanti tumora tipa 1, kod tumora tipa 2 morfološke razlike su mnogo suptilnije, što je često rezultiralo preklapanjem u patohistološkoj dijagnozi. Naime, svi su oni visokog gradusa i pokazuju tešku atipiju te ih se ponekad teško može svrstati u određeni histološki tip. Molekularna ispitivanja dovela su do novih imunohistokemijskih biljega koji se danas rutinski koriste u dijagnostici ovih tumora te time olakšavaju posao patologa<sup>35</sup>. Tip 2 tumori osim morfološkog preklapanja pokazuju i molekularnu homogenost, genetski su nestabilni i svi pokazuju vrlo visoku učestalost tumorski protein 53 (TP53) mutacije<sup>21,23</sup> (tablica 1). Mutacije tumor supresorskih gena karcinoma dojke (BRCA1; engl. *breast cancer gene 1*) ili BRCA2 (engl. *breast cancer gene 2*) prisutne su u 30 – 45 % žena sa seroznim karcinomom visokog gradusa<sup>36</sup>.

Piek i sur.<sup>37</sup> su 2001. godine prvi put opisali promjenu na epitelu fimbrija jajovoda i pretpostavili da je upravo ona prekursorska promjena za nastanak seroznog karcinoma visokog gradusa. Promjena je nazvana serozni intraepitelni karcinom jajovoda (STIC; engl. *Serous Tubal Intreepithelial Carcinoma*). Ova promjena je najraniji morfološki prepoznatljiv oblik seroznog karcinoma visokog gradusa. Sastoji se od morfološki malignih stanica epitela jajovoda koje često pokazuju aberantnu imunohistokemijsku ekspresiju proteina p53 (slika 1). Od tada su provedene brojne morfološke studije na jajovodima žena s mutacijom BRCA1/2 gena zametnih stanica, koje su bile podvrgnute preventivnim obostranim adnektomijama<sup>36,38-40</sup>. Rezultati ovih studija pokazali su da se većina seroznih karcinoma visokog gradusa razvija iz STIC-a na fimbrijama jajovoda. Naime, uz iste morfološke karakteristike u STIC-u je potvrđena i ista TP53 mutacija kao i u seroznim karcinomima visokog gradusa<sup>40</sup>. Osim ove promjene opisan je i tzv. „p53 potpis“ (engl. *p53 signature*) koji se sastoji od kratkih segmenata morfološki benignog epitela jajovoda koji pokazuje prekomjernu imunohistokemijsku ekspresiju p53 proteina<sup>36</sup>. Pretpostavljeni slijed događaja je sljedeći: p53 potpis prethodi nastanku STIC-a te se smatra najranijom stepenicom u patogenezi seroznog karcinoma visokog gradusa<sup>40</sup>. Većina karcinoma stječe metastatski potencijal tek kada probije bazalnu



**Slika 1.** Serozni intraepitelni karcinom jajovoda (STIC). Fimbrije jajovoda sa žarišno zadebljanim epitelom (a) koji na većem povećanju pokazuje proliferaciju, uz gubitak polariteta i atipiju (b), a imunohistokemijski difuznu i snažnu ekspresiju p53 proteina (c, malo povećanje).



**Slika 2.** Morfološke razlike između seroznog karcinoma niskog i visokog gradusa. Serozni karcinom niskog gradusa mikropapilarne građe (a, HE, malo povećanje). Serozni karcinom visokog gradusa solidne građe (b, HE, malo povećanje). Serozni karcinom niskog gradusa, tumorske stanice blage do umjerene atipije stvaraju mikropapile (c, HE veliko povećanje). Serozni karcinom visokog gradusa, tumorske stanice s teškom atipijom i žarišno bizarnim jezgrama te više patoloških mitozu (d, HE, veliko povećanje).

membranu sa sposobnošću invazije i limfnih žila, no stanice STIC-a su slabo kohezivne, imaju sposobnost „ljuštenja” s fimbrija na površinu jajnika ili u peritonealnu šupljinu gdje nastavljaju rast i razvijaju tumorsku masu<sup>40,41</sup>. Citološki nalaz atipičnih stanica seroznog tipa epitela u lavatu žena čiji je jedini nalaz bio STIC na fimbrijama jajovoda podupire ovu teoriju<sup>39</sup>.

Sve gore navedene morfološke i molekularne razlike govore u prilog dva zasebna molekularna puta nastanka tumora tipa 1 i tumora tipa 2. Morfološke razlike između seroznog karcinoma niskog gradusa (prototip tumora tipa 1) i seroznog karcinoma visokog gradusa (prototip tumora tipa 2) prikazane su na slici 2, a kratak pregled kliničkopatoloških karakteristika ovih tumora u tablici 2.

**Tablica 2.** Kratak pregled kliničkopatoloških karakteristika prototipa tipa 1 i tipa 2 tumora jajnika: seroznog karcinoma niskog gradusa (tip 1) i seroznog karcinoma visokog gradusa (tip 2)

Serozni karcinom	Učestalost	Histološke karakteristike	Klinički razvoj bolesti	Odgovor na kemoterapiju
Niskog gradusa (prototip tip 1 tumora)	25 % seroznih karcinoma	Blaga do umjerena nuklearna atipija (monomorfnost u obliku i veličini jezgara), niski mitotski indeks	Indolentan, polagani razvoj bolesti s 5-godišnjim preživljenjem ~ 55 %	Slab
Visokog gradusa (prototip tip 2 tumora)	75 % seroznih karcinoma	Teška nuklearna atipija (različitost $\geq 3 : 1$ u obliku i veličini jezgara), visoki mitotski indeks	Agresivan, brz razvoj bolesti s 5-godišnjim preživljenjem ~ 30 %	Dobar, iako su recidivi česti

### KLINIČKI I TERAPIJSKI ZNAČAJ NOVOG MODELA PATOGENEZE KARCINOMA JAJNIKA

S kliničkog stajališta tumori tipa 1 su mnogo dostupniji pregledu, budući da sporije rastu i često postižu veliku tumorsku masu ograničenu na jajnik. Stoga se mogu dijagnosticirati u ranoj fazi s dosad razvijenim metodama probira koje se većinom temelje na transvaginalnom ultrazvučnom pregledu i mjerenjima serumske koncentracije CA 125<sup>8-10</sup>. No, ovi tumori čine samo 25 % svih karcinoma jajnika, a odgovorni su za otprilike 10 % smrti od ove bolesti<sup>33</sup>.

Nasuprot tome, tip 2 tumori čine 75 % svih karcinoma jajnika, a odgovorni su za 90 % letalnog ishoda bolesti. Time ova skupina tumora postaje glavni cilj svih budućih metoda probira za rano otkrivanje karcinoma jajnika. Nažalost ovi su tumori, zbog gore navedenih razloga, vrlo rijetko čak i u ranoj fazi bolesti ograničeni na jajnik. Stoga bi cilj novih metoda probira trebao biti otkrivanje malog volumena tumora, a ne tumora ograničenog na jajnik<sup>42</sup>.

Što se tiče terapijskog pristupa za tumore tipa 1 ograničene na jajnik, dovoljna je kirurška terapija. Ovi tumori mogu se prezentirati i u uznapredovalom stadiju bolesti. Najčešće je to serozni karcinom niskog gradusa kada se uz kirurško liječenje primjenjuje i kemoterapija. No, ti citotoksični lijekovi efektivno djeluju na brzo proliferirajuće tumore tipa 2, a nisu djelotvorni na sporo progresivne tumore tipa 1<sup>43,44</sup>. Stoga su potrebni novi terapijski protokoli za liječenje pacijentica s uznapredovalim tumorima jajnika tipa 1. Ovi tumori imaju somatske mutacije gena koji kodiraju

specifične protein kinaze i druge signalne molekule, što ih čini dostupnim za ciljanu terapiju. Naime, ove molekule mogu postati potencijalne mete novih lijekova kao što su BRAF inhibitori i inhibitori mitogen aktivirane protein kinaze (MAPK) koji bi se uz konvencionalnu kemoterapiju individualno mogli primijeniti za pacijentice s uznapredovalim tumorima tip 1<sup>45,46</sup>.

Terapijski pristup pacijenticama s tumorima tip 2 sastoji se od kirurškog liječenja nakon kojeg slijedi primjena kemoterapije. Cilj kirurškog zahvata je odstraniti kompletno tumorsko tkivo zdjelice i trbušne šupljine i postići takozvanu rezidualnu tumorsku masu „0“. Kemoterapija se temelji na kombinaciji karboplatine i paklitaksela. Žene s tumorima tipa 2 u početku najčešće dobro odgovore na terapiju, no recidivi su česti, a s recidivima tumori postaju rezistentni na terapiju.

Idealni pristup ovoj skupini tumora bila bi primarna prevencija. U bliskoj budućnosti bi trebalo razviti one biomarkere kojima bi identificirali žene prije no što razviju morfološki prepoznatljivu bolest.

### ZAKLJUČAK

Novi dvojni model patogeneze karcinoma jajnika pretpostavlja da se tip 1 tumori i tip 2 tumori jajnika razvijaju samostalno, svaki duž svog različitog molekularnog puta. Prema ovom modelu većina tumora jajnika nastaje izvan jajnika i tek sekundarno zahvaća jajnik. Tako su dosadašnje strategije probira s ciljem njegovog ranog otkrivanja bile u začetku osuđene na neuspjeh.

Glavni napredak u razumijevanju patogeneze i molekularne patologije svih histoloških tipova karci-

noma jajnika dogodio se u posljednjih nekoliko godina. Istovremeno se približavamo značajnijem napretku prema individualiziranom, podtip specifičnom liječenju pacijentica s karcinomom jajnika. Time uloga patologa postaje još značajnija jer je postavljanje ispravne dijagnoze u smislu određenog histološkog tipa trenutno najvažniji, dostupan biomarker za pacijentice s karcinomom jajnika.

S obzirom na velike poteškoće u ranoj detekciji tumora jajnika tipa 2 i ograničen uspjeh njihove terapije, pozornost bi se u budućnosti trebala

Prema novom modelu patogeneze većina tumora jajnika nastaje iz epitela jajovoda ili nastaju prolazom tkiva endometrija kroz lumen jajovoda. Stoga se danas smatra da je salpingektomija jedan od načina kojim bi se moglo prevenirati nastanak karcinoma jajnika.

usmjeriti na primarnu prevenciju. Većina tumora jajnika su podrijetlom iz stanica jajovoda ili nastaju prolazom tkiva endometrija kroz lumen jajovoda. Stoga se danas smatra da je salpingektomija uz očuvanje jajnika i njihove funkcije, što ima važan značaj za ukupno zdravlje žene, jedan od načina kojim bi se moglo prevenirati nastanak karcinoma jajnika.

**Izjava o sukobu interesa:** Autori izjavljuju da ne postoji sukob interesa.

#### LITERATURA

- Siegel R, Naishadham D, Jemal A. Cancer Statistics, 2013. *CA Cancer J Clin* 2013;63:11-30.
- Cramer DW. The epidemiology of endometrial and ovarian cancer. *Hematol Oncol Clin North Am* 2012;26:1-12.
- Registar za rak Republike Hrvatske, Incidencija raka u Hrvatskoj 2013., Bilten 38. Hrvatski zavod za javno zdravstvo: Zagreb, 2015.
- Torre LA, Bray F, Siegel RL, Ferlay J, Lortet-Tieulent J, Jemal A. Global cancer statistics, 2012. *CA Cancer J Clin* 2015;65:87-108.
- Akeson M, Jakobsen AM, Zetterqvist BM, Holmberg E, Brännström M, Horvath G et al. A population-based 5-year cohort study including all cases of epithelial ovarian cancer in western Sweden: 10-year survival and prognostic factors. *Int J Gynecol Cancer* 2009;19:116-23.
- Gilks CB. Subclassification of ovarian surface epithelial tumors based on correlation of histologic and molecular pathologic data. *Int J Gynecol Pathol* 2004;23:200-5.
- Köbel M, Kalogier SE, Baker PM, Ewanowich CA, Arsenau J, Zhrebickiy V et al. Diagnosis of ovarian carcinoma cell type is highly reproducible: a transcanadian study. *Am J Surg Pathol* 2010;34:984-93.
- Buys SS, Partridge E, Black A, Johnson CC, Lamerato L, Isaacs C et al. Effect of screening on ovarian cancer mortality: the Prostate, Lung, Colorectal and Ovarian (PLCO) Cancer Screening Randomized Controlled Trial. *JAMA* 2011;305:2295-303.
- Menon U, Gentry-Maharaj A, Hallett R, Ryan A, Burnell M, Sharma A et al. Sensitivity and specificity of multimodal and ultrasound screening for ovarian cancer, and stage distribution of detected cancers: results of the prevalence screen of the UK Collaborative Trial of Ovarian Cancer Screening (UKCTOCS). *Lancet Oncol* 2009;10:327-40.
- Pinsky PF, Zhu C, Skates SJ, Black A, Partridge E, Buys SS et al. Potential effect of the risk of ovarian cancer algorithm (ROCA) on the mortality outcome of the Prostate, Lung, Colorectal and Ovarian (PLCO) trial. *Int J Cancer* 2013;132:2127-33.
- Tavassoli FA, Devilee P (eds). World Health Organization Classification of Tumours: pathology and genetics. Tumors of the breast and female genital organs. Lyon: IARC Press, 2003;113-96.
- Fathalla MF. Incessant ovulation--a factor in ovarian neoplasia? *Lancet* 1971;2:163.
- Cramer DW, Welch WR. Determinants of ovarian cancer risk. II. Inferences regarding pathogenesis. *J Natl Cancer Inst* 1983;71:717-21.14. Purdie DM, Bain CJ, Siskind V, Webb PM, Green AC. Ovulation and risk of epithelial ovarian cancer. *Int J Cancer* 2003;104:228-32.
- Sherman ME, Lee JS, Burks RT, Struewing JP, Kurman RJ, Hartge P. Histopathologic features of ovaries at increased risk for carcinoma. A case-control analysis. *Int J Gynecol Pathol* 1999;18:151-7.
- Deligdisch L, Gil J, Kerner H, Wu HS, Beck D, Gershoni-Baruch R. Ovarian dysplasia in prophylactic oophorectomy specimens: cytogenetic and morphometric correlations. *Cancer* 1999; 86:1544-50.
- Salazar H, Godwin AK, Daly MB, Laub PB, Hogan WM, Rosenblum N et al. Microscopic benign and invasive malignant neoplasms and a cancer-prone phenotype in prophylactic oophorectomies. *J Natl Cancer Inst* 1996; 18:1810-20.
- Bell DA, Scully RE. Early de novo ovarian carcinoma. A study of fourteen cases. *Cancer* 1994;73:1859-64.
- Yemelyanova AV, Cosin JA, Bidus MA. Pathology of stage I versus stage III ovarian carcinoma with implications for pathogenesis and screening. *Int J Gynecol Cancer* 2008;18:465-9.
- Kurman RJ, Carcangiu ML, Herrington CS, Young RH. World Health Organization Classification of Tumours of Female Reproductive Organs. 4th Edition. IARC Press: Geneva (Switzerland), 2014.
- Shih IeM, Kurman RJ. Ovarian tumorigenesis: a proposed model based on morphological and molecular genetic analysis. *Am J Pathol* 2004;164:1511-8.
- Shih IeM, Kurman RJ. Molecular pathogenesis of ovarian borderline tumors: new insights and old challenges. *Clin Cancer Res* 2005;15;11:7273-9.
- Kurman RJ, Shih IeM. Pathogenesis of ovarian cancer: lessons from morphology and molecular biology and their clinical implications. *Int J Gynecol Pathol* 2008;27: 151-60.
- Wiegand KC, Shah SP, Al-Agha OM, Zhao Y, Tse K, Zeng T et al. ARID1A mutations in endometriosis-associated ovarian carcinomas. *N Engl J Med* 2010;363:1532-43.

25. Jones S, Wang TL, Shih IeM, Mao TL, Nakayama K, Roden R et al. Frequent mutations of chromatin remodeling gene ARID1A in ovarian clear cell carcinoma. *Science* 2010;330:228-31.
26. Kuo KT, Mao TL, Jones S, Veras E, Ayhan A, Wang TL et al. Frequent activating mutations of PIK3CA in ovarian clear cell carcinoma. *Am J Pathol* 2009;174:1597-601.
27. Wu RC, Ayhan A, Maeda D, Kim KR, Clarke BA, Shaw P et al. Frequent somatic mutations of the telomerase reverse transcriptase promoter in ovarian clear cell carcinoma but not in other major types of gynaecological malignancy. *J Pathol* 2014;232:473-81.
28. Kuo KT, Guan B, Feng Y, Mao TL, Chen X, Jinawath N et al. Analysis of DNA copy number alterations in ovarian serous tumors identifies new molecular genetic changes in low-grade and high-grade carcinomas. *Cancer Res* 2009;69:4036-42.
29. Zeppernick F, Ardighieri L, Hannibal CG, Vang R, Junge J, Kjaer SK et al. BRAF mutation is associated with a specific cell type with features suggestive of senescence in ovarian serous borderline (atypical proliferative) tumors. *Am J Surg Pathol* 2014;38:1603-11.
30. Huang HN, Lin MC, Tseng LH, Chiang YC, Lin LI, Lin YF et al. Ovarian and endometrial endometrioid adenocarcinomas have distinct profiles of microsatellite instability, PTEN expression, and ARID1A expression. *Histopathology* 2015;66:517-28.
31. Mok SC, Bell DA, Knapp RC, Fishbaugh PM, Welch WR, Muto MG et al. Mutation of K-ras protooncogene in human ovarian epithelial tumors of borderline malignancy. *Cancer Res* 1993;53:1489-92.
32. Auner V, Kriegshäuser G, Tong D, Horvat R, Reinthaller A, Mustea A et al. KRAS mutation analysis in ovarian samples using a high sensitivity biochip assay. *BMC Cancer* 2009;9:111.
33. Güth U, Huang DJ, Bauer G, Stieger M, Wight E, Singer G. Metastatic patterns at autopsy in patients with ovarian carcinoma. *Cancer* 2007;110:1272-80.
34. Salvador S, Gilks B, Köbel M, Huntsman D, Rosen B, Miller D. The fallopian tube: primary site of most pelvic high-grade serous carcinomas. *Int J Gynecol Cancer* 2009;19:58-64.
35. Al-Hussaini M, Stockman A, Foster H, McCluggage WG. WT-1 assists in distinguishing ovarian from uterine serous carcinoma and in distinguishing between serous and endometrioid ovarian carcinoma. *Histopathology* 2004;44:109-15.
36. Press JZ, De Luca A, Boyd N, Young S, Troussard A, Ridge Y et al. Ovarian carcinomas with genetic and epigenetic BRCA1 loss have distinct molecular abnormalities. *BMC Cancer* 2008;8:17.
37. Piek JM, van Diest PJ, Zweemer RP, Jansen JW, Poort-Keesom RJ, Menko FH et al. Dysplastic changes in prophylactically removed Fallopian tubes of women predisposed to developing ovarian cancer. *J Pathol* 2001;195:451-6.
38. Sehdev AS, Kurman RJ, Kuhn E, Shih IeM. Serous tubal intraepithelial carcinoma upregulates markers associated with high-grade serous carcinomas including Rsf-1 (hbxap), cyclin E and fatty acid synthase. *Mod Pathol* 2010;23:844-55.
39. Callahan MJ, Crum CP, Medeiros F, Kindelberger DW, Elvin JA, Garber JE et al. Primary fallopian tube malignancies in BRCA-positive women undergoing surgery for ovarian cancer risk reduction. *J Clin Oncol* 2007;25: 3985-90.
40. Kuhn E, Kurman RJ, Vang R, Sehdev AS, Han G, Soslow R et al. TP53 mutations in serous tubal intraepithelial carcinoma and concurrent pelvic high-grade serous carcinoma—evidence supporting the clonal relationship of the two lesions. *J Pathol* 2012;226:421-6.
41. Kurman RJ, Shih IeM. The origin and pathogenesis of epithelial ovarian cancer: a proposed unifying theory. *Am J Surg Pathol* 2010;34:433-43.
42. Kurman RJ, Visvanathan K, Roden R, Wu TC, Shih IeM. Early detection and treatment of ovarian cancer: shifting from early stage to minimal volume of disease based on a new model of carcinogenesis. *Am J Obstet Gynecol* 2008;198:351-6.
43. Santillan A, Kim YW, Zahurak ML, Gardner GJ, Giuntoli RL 2nd, Shih IM et al. Differences of chemoresistance assay between invasive micropapillary/low-grade serous ovarian carcinoma and high-grade serous ovarian carcinoma. *Int J Gynecol Cancer* 2007;17:601-6.
44. Schmeler KM, Sun CC, Bodurka DC, Deavers MT, Malpica A, Coleman RL et al. Neoadjuvant chemotherapy for low-grade serous carcinoma of the ovary or peritoneum. *Gynecol Oncol* 2008;108:510-4.
45. Pohl G, Ho CL, Kurman RJ, Bristow R, Wang TL, Shih IeM. Inactivation of the mitogen-activated protein kinase pathway as a potential target-based therapy in ovarian serous tumors with KRAS or BRAF mutations. *Cancer Res* 2005;65:1994-2000.
46. Nakayama N, Nakayama K, Yeasmin S, Ishibashi M, Katagiri A, Iida K et al. KRAS or BRAF mutation status is a useful predictor of sensitivity to MEK inhibition in ovarian cancer. *Br J Cancer* 2008;99:2020-8.