

Bolesti glomerula: pregled literature i osvrt na epidemiologiju bioptički dokazanih glomerularnih oboljenja KBC-a Rijeka

Glomerular diseases: a review of the literature and of the epidemiology of biopsy proven glomerular diseases diagnosed in KBC Rijeka

Gordana Đorđević^{1*}, Sanja Štifter¹, Barbara Borovac², Massimo Bembić²

¹Zavod za patologiju i patološku anatomiju, Medicinski fakultet Sveučilišta u Rijeci, Rijeka

²Medicinski fakultet Sveučilišta u Rijeci, Rijeka

Sažetak. Glomerularne bolesti mogu biti uzrokovane hemodinamskim promjenama, infekcijom, nepravilnim imunološkim odgovorom, nasljednim metaboličkim poremećajima, djelovanjem toksičnih tvari, a katkada uzrok ostaje skriven. Bazična znanost i translacijska istraživanja u kombinaciji s kliničkim unaprijedili su naše razumijevanje etiopatogeneze ovih bolesti. Nova znanja dovela su do upotpunjavanja i izmjena postojeće klasifikacije glomerulopatija. Poznavanje molekularnih puteva staničnog ciklusa ili otkrivanje novih genetskih oštećenja pridonijela su kreiranju pametnijih terapijskih pristupa i boljoj kvaliteti života pacijenata s bubrežnim oštećenjem uz odgodu renalne insuficijencije. Cilj preglednog članka je ukratko razmotriti opća načela u patologiji glomerularnih oštećenja i predočiti neka od novijih istraživanja podocitopatija; membranske glomerulopatije (MG); ANCA vaskulitisa; membranoproliferativnog glomerulonefritisa (GN) i C3 glomerulopatije te ulogu komplementa u oštećenju glomerularnih struktura. Također se ukazuje na vrijednost biopsije bubrega koja uz dijagnostičku i prognostičku ostaje nezaobilazna epidemiološka te istraživačka metoda.

Ključne riječi: aktivacija komplementa; biopsija; bolesti bubrega; genotip; imunofluorescencija; mutacije

Abstract. Glomerular disease could be caused by hemodynamic changes, infections, improper immune response, hereditary metabolic disorders, by the action of toxic substances, and sometimes the cause remains hidden. The basic science and translational research combined with clinical surveys, have improved our understanding of the etiopathogenesis of these diseases. This new knowledge has led to change of the existing classification of glomerulopathies. Advances in knowledge of molecular pathways of the cell cycle or the discovery of new genetic defects contributed to the creation of more patient oriented therapeutic approaches and better quality of life in patients with renal impairment. The aim of this review is to briefly discuss the general principles in the pathology of glomerular injury and to consider some of the recent researches about podocitopathies; membranous glomerulopathy (MG); ANCA vasculitis; C3 glomerulopathy and the role of complement in glomerular damage. Review also demonstrates the value of a kidney biopsy as an essential diagnostic and prognostic, as well as epidemiological and research tool.

Key words: biopsy; complement activation; Fluorescent Antibody Technique; genotype; kidney disease; mutation

***Dopisni autor:**

Izv. prof. dr. sc. Gordana Đorđević, dr. med.
Zavod za patologiju i patološku anatomiju,
Medicinski fakultet Sveučilišta u Rijeci
Braće Branchetta 20, 51 000 Rijeka
e-mail: gordana.dordevic@medri.uniri.hr

<http://hrcak.srce.hr/medicina>

UVOD

Bolesti glomerula uvijek su zauzimale posebno mjesto u nefrologiji. U godinama prije upotrebe biopsije kao dijagnostičke metode, većinu bubrežnih manifestacija znanih kao nefritički ili nefrotski sindrom nazivalo se „Brightovom bolešću“ koja je opisana davne 1827. godine¹. Danas se u literaturi bolesti koje zahvaćaju glomerule skupno nazivaju glomerulopatije, koje mogu biti neupalne i upalne lezije; za potonje koristimo termin glomerulonefritis (GN)².

EPIDEMIOLOŠKI OSVRT

Kronične bolesti bubrega su svjetski javnozdravstveni problem s povećanjem incidencije i prevalencije, uglavnom zbog demografskih promjena i neprepoznavanja ranih faza bolesti, što u konačnici dovodi do povećanja broja pacijenata na nadomjesnoj terapiji. Prema ispitivanju Global Burden of Disease Study iz 2010. godine kronične bolesti bubrega zauzimaju 18. mjesto na listi uzroka ukupnog broja globalno umrlih u 2010. godini (godišnja stopa smrtnosti od ovih bolesti je 16,3 na 100.000). Incidencija primarnih glomerulopatija varira između 0,2 i 2,5/100 000/godišnje. Na rezultate studija o incidenciji ovih bolesti utječu i stavovi oko dijagnostičke biopsije bubrega koji se razlikuju među zemljama, većim dijelom zbog drugačijeg zdravstvenog standarda koji u razvijenim zemljama omogućuje kompletnu dijagnostiku, danas upotrebom elektronske mikroskopije i molekularnih metoda³. Prema rezultatima velikih registara bubrežnih bolesti, glomerulopatije s učestćem od 25 – 30 %, ostaju jednim od najčešćih uzroka konačnog bubrežnog zatajenja⁴. U SAD-u kronični glomerulonefritisi s 10 % populacije na nadomjesnoj terapiji predstavljaju 3. vodeći uzrok bubrežne insuficijencije, u azijskim zemljama taj postotak penje se na 40 %, dok je u razvijenom Japanu 28 %⁵. Glomerulopatije su uvijek poseban izazov, kako za patologa tako i za kliničara. Eksperimentalna istraživanja u kombinaciji s kliničkim istraživanjima unaprijedila su naše znanje o etiologiji i patogenezi glomerulonefritisa. Ipak, točni podaci o epidemiologiji bubrežnih bolesti rijetko su dostupni iz literature. Uvid u učestalost glomerulonefritisa u sklopu svjetske epidemiološke karte

moguće je osigurati kroz nacionalne registre bubrežnih biopsija te epidemiološke studije pojedinačnih centara.

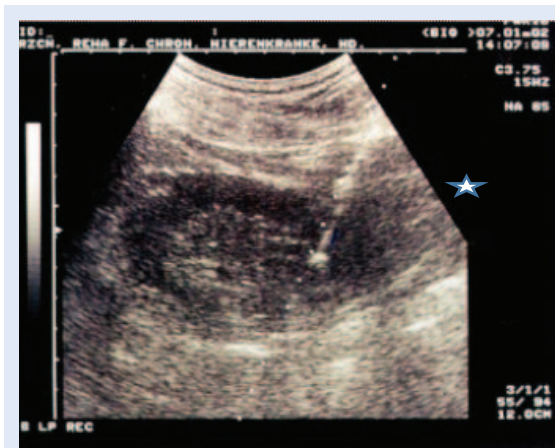
BIOPSIJA KAO DIJAGNOSTIČKA METODA

Naše razumijevanje bubrežne patologije u prvoj polovici dvadesetog stoljeća bilo je limitirano, a znanje o bubrežnim bolestima se temeljilo uglavnom na nalazima obdukcija. Pedesetih godina prošlog stoljeća s mogućnošću analiziranja bubrež-

Primarne glomerularne bolesti skupina su poremećaja karakterizirana patološkim promjenama u glomerularnoj strukturi i funkciji neovisno o sistemnim poremećajima. Razlikovanje je važno jer glomerularne promjene u sklopu sistemnih bolesti mogu odražavati primarne bolesti glomerula, a pravilna dijagnoza bolesti u podlozi može značajno mijenjati terapiju.

nog tkiva dobivenog biopsijom, putem primjene svjetlosne, imunofluorescentne i elektronske mikroskopije, ušlo se u modernu eru nefrologije i patologije ovog područja⁶⁻⁸. Biopsija bubrega postala je prihvatljivija nakon publiciranih studija Iversona i Bruna 1951. godine i Alwalla 1952. koji su opisali rezultate aspiracijskih biopsija⁹⁻¹⁰. Kark i Muehrcke su 1954. upotrijebili eksploracijsku iglu i uveli u dijagnostiku biopsiju širokom iglom koja je opisana kao postupak „naslijepo“, dok je moderna ultrazvučno vođena biopsija pomoću specijalnog bioptičkog uređaja na okidanje ušla u široku kliničku upotrebu od 1980. (slika 1)¹¹.

Neki autori uvođenje biopsije bubrega smatraju prekretnicom u nefrološkoj praksi koja je omogućila razvoj nefrologije kao samostalne subspecialnosti¹². U prilog tome govori činjenica da je biopsija bubrega pregledana različitim metodama postala ne samo dijagnostička i prognostička, nego i nezaobilazna epidemiološka te istraživačka metoda. Biopsija bubrega danas je siguran postupak s vrlo malo komplikacija, a metaanaliza Corapi i suradnika navodi postbioptičku makrohaturiju u 3,5 % slučajeva s potrebom transfuzije u 0,9 % bioptiranih¹³. Standardne indikacije i kontraindikacije za biopsiju bubrega prikazane su u tablici 1.



Slika 1. Ultrazvuk bubrega tijekom biopsije bubrega na kojem se vidi trag igle uvedene u parenhim (zvjezdica) (slika dobivena ljubaznošću nefrologa KBC-a Rijeka).

Postupci kod biopsije bubrega

Biopsija bubrega rutinski se pregledava na tri razine i to svjetlosnom, imunofluorescentnom i elektronskom mikroskopijom. Da bi se primijetila većina promjena u glomerulima, tubulointersticiju i krvnim žilama, zbog male veličine uzorka primjenjuje se serijsko rezanje do 50 i više rezova debljine 3 i ispod 3 μm . Dobiveni se rezovi oboje histokemijskim bojenjima, a koriste se PAS i trikromna metoda po Massonu te metoda impregnacije srebrom po Jonesu. Dio bubrežnog parenhima se smrzne, serijski nareže i oboji metodom direktne imunofluorescencije protutijelima obilježenim fluoresceinom za IgG, IgA, IgM,

C3, C1q, Kappa i Lambda lance, a rezultati bojenja interpretiraju se kao svijetleći uzorak u tamnom polju koji može biti specifičan i odlučujući za dijagnozu, kao, primjerice, kod IgA nefropatije, kod koje se nalazi dominantan IgA arborizirajući uzorak u mezangiju glomerula. Danas se rutinski koristi i EM koji je u nekim bolestima neophodan za dijagnozu (kao, primjerice, za dijagnozu bolesti minimalnih promjena), ali većinom služi kao komplementarna metoda za potvrdu dijagnoze. Preduvjet uspješne dijagnostike je, dakako, razvoj nefropatološkog laboratorija i elektronske mikroskopije s motiviranim laboratorijskim kadrom i opremom. U sklopu transplantacijskog programa važnost naše dijagnostike prepoznata je u praćenju pacijenata s transplantiranim bubregom te u evaluaciji organa darivatelja.

Specifičnosti biopsije kod pojedinih pacijenata

Starija populacija

Biopsija bubrega u starije populacije koja je sve prisutnija u nefrološkim ambulancama nije, prema podacima iz literature, povezana s većim rizikom od komplikacija nego biopsija u mlađih pacijenata. Pravilne indikacije za biopsiju i podaci dobiveni od patologa mogu povećati potencijal kliničkog djelovanja. Naime, kronično bubrežno zatajenje (KBZ) sve je prisutnije, ali studije su pokazale da uzroci ovog stanja nisu samo posljedica pukog osipanja glomerularne filtracije zbog stare-

Tablica 1. Indikacije i kontraindikacije za biopsiju bubrega (modificirano prema ref. 14)

Indikacije	Kontraindikacije
Hematurija bubrežnog podrijetla: <ul style="list-style-type: none"> - odsustvo infekcije i uroloških abnormalnosti - povezana sa značajnom proteinurijom - povezana s hipertenzijom - povezana sa serološkim nalazima ANCA ili dsDNA 	Apsolutne: <ul style="list-style-type: none"> - nekontrolirana hipertenzija - hemoraška dijateza - uznapredovala bubrežna bolest ili malignom bubrega - hidronefroza - nekooperativan pacijent
Značajna proteinurija (41 g/dan) <ul style="list-style-type: none"> - nefrotski sindrom 	Relativne: <ul style="list-style-type: none"> - jedan bubreg - antikoagulatna terapija - anatomska abnormalnost bubrega - aktivna urosepsa - debljina
Akutno bubrežno zatajenje nepoznatog uzroka	
Sistemna bolest sa zahvaćanjem bubrega <ul style="list-style-type: none"> - SLE - vaskulitisi 	

ANCA, anti-neutrofilna citoplazmatska autoantitijela; dsDNA – doublestranded DNA; SLE – sistemni lupus eritematosus

nja organa. Postoje dokazi da biopsija bubrega često daje presudne dijagnostičke i prognostičke informacije koje mijenjaju terapijske postupke u više od 40 % starijih pacijenata. Iako su glomeruloskleroza (GS) i intersticijska fibroza i atrofija tubula (IFTA) najčešće posljedica sustavnih vaskularnih bolesti, kao što je hipertenzija i druge česte intrinzične bolesti, npr. IgA nefropatija, nedavne studije pokazale su da je najčešća dijagnoza, u biopsiranih pacijenata od 80 godina i starijih, paucimuni GN s učešćem od 19 % populacije s dijagnozom akutnog bubrežnog zatajenja većinom seropozitivni za antineutrofilna citoplazmatska antitijela (ANCA). Akutno bubrežno zatajenje bilo je najčešća indikacija za biopsiju i to u 46 % pacijenata, dok su ostale indikacije bile progresivna kronična bubrežna bolest u 24 % i nefrotski sindrom u 13 %^{16,17}.

Dijabetičari

Dijabetična nefropatija je komplikacija uglavnom tipa II dijabetesa i zna se da danas predstavlja najčešći uzrok KBZ razvijenih zemalja. Uobičajen je stav da uz proteinuriju i ostale mikroangiopatije biopsija neće dati dodatne podatke o bubrežnom poremećaju. Podatci jedne od najvećih studija govore da 40 % pacijenata ima tipičnu dijabetičku nefropatiju, 15 % ima samo vaskularne promjene, a preostalih 45 % imalo je drugu glomerularnu bolest od kojih su najčešće bile membranska i IgA nefropatija, a potom rezidua postinfektivnog GN-a i bolest minimalnih promjena¹⁸.

Pacijenti sa sistemnom bolešću

U brojnim situacijama bubrežna biopsija služi samo kao dodatna pretraga da razjasni, podrži ili potvrdi kliničku dijagnozu ili pak sugerira neke od novih pretraga koje usmjeravaju kliničara k dijagnozi. Primjer nalazimo kod autoimunih sistemnih bolesti kao što je sistemni lupus kod kojega su opetovane biopsije korisne u provjeri stanja bubrežnog parenhima i titriranju terapije. Tako biopsija postaje sredstvo komuniciranja unutar raznih specijalnosti¹⁹.

Djeca

Pedijatrijska populacija rjeđe se bioptira i kliničar donosi odluku kad je korist za liječenje veća od potencijalne opasnosti samog postupka. Ovu inva-

zivnu metodu preporučuje se izvesti u općoj anesteziji uz pristanak roditelja. Kod bolesti minimalnih promjena, za čiju su dijagnozu dovoljne kliničke pretrage, čeka se odgovor na terapiju kortikosteroidima, pa se tek kod rezistentne bolesti preporučuje biopsija. U djece starije od 8 godina, kada odgovor na terapiju drastično opada, dobro je učiniti biopsiju i prije terapije. Djeca mlađa od godinu dana s progresivnim padom bubrežne funkcije i neobičnom kliničkom slikom imaju također korist od podataka dobivenih biopsijom. Visokorizična za izvođenje je biopsija kod akutnog zatajenja bubrega nejasnog uzroka, dugotrajne oligoanurije, isključivanja oštećenja intersticija lijekovima i potrebe za što hitnijom dijagnozom uz uvjet da u bolnici postoji osigurana specijalizirana jedinica intenzivnog liječenja koja može suzbiti eventualne komplikacije²⁰. Rasprava se također vodi o tome treba li učiniti biopsiju ili ne kod asimptomatske izolirane hematurije i/ili proteinurije. Konačnih zaključaka o pravoj sudbini pacijenata s izoliranom hematurijom nema, ali se dugotrajnim praćenjem pacijenata može odrediti optimalni trenutak za biopsiju²¹.

Pacijenti s terminalnom bubrežnom bolesti

Na kraju treba spomenuti da su mnogi pacijenti s terminalnim KBZ-om podvrgnuti transplantaciji bez znanja o osnovnoj bolesti bubrega. To može biti ozbiljan propust s obzirom na to da se neke od glomerularnih bolesti ponovno javljaju u transplantatu kao FSGS, membranoproliferativni GN, membranska nefropatija ili hemolitičko uremički sindrom. Rekurentne bolesti ili *de novo* nastale bubrežne bolesti mogu biti udružene i/ili imitirati odbacivanje transplantata²².

KLASIFIKACIJE GLOMERULARNIH BOLESTI

Glomerularne bolesti mogu biti uzrokovane hemodinamskim promjenama, infekcijom, nepravilnim imunološkim odgovorom, nasljednim metaboličkim poremećajima, djelovanjem toksičnih tvari, a katkada nam uzrok ostaje skriven²³⁻²⁵. Kroz povijest razvile su se mnoge klasifikacije glomerularnih bolesti. Bazična znanost i translacijska istraživanja u kombinaciji s kliničkim te bolje poznavanje molekularnih puteva staničnog ciklusa ili otkrivanje novih genetskih oštećenja dovelo je do promjena u postojećim klasifikacijama²⁵.

Primarne glomerulopatije

Primarne glomerularne bolesti su grupa poremećaja karakterizirana patološkim promjenama u glomerularnoj strukturi i funkciji neovisno o sistemnim poremećajima. Razlikovanje je važno jer glomerularne promjene u sklopu sistemnih bolesti mogu odražavati primarne bolesti glomerula, a pravilna dijagnoza bolesti u podlozi može značajno mijenjati terapiju. Osim primarnih i sekundarnih, u klasifikaciji glomerularnih bolesti

Riječka skupina nefrologa (S. Rački, M. Pavletić Peršić, I. Jelić Pranjić) uključila se u europsko multicentrično istraživanje pod nazivom „Kronična bubrežna bolest BioStudyja” (engl. *Chronic kidney disease BioStudy*) koja također, na tragu najnovijih dostignuća, nastoji implementirati nove biomarkere u klinička ispitivanja i dokazati njihovu vrijednost u dijagnozi, prognozi i određivanju odgovora na terapiju.

susrećemo i hereditarne poremećaje glomerula. Treba napomenuti da se ista glomerularna bolest dijagnosticirana na temelju patoloških promjena može očitovati različito u pacijenata i imati različiti tijek, tj. da određena bolest zapravo može predstavljati širok spektar poremećaja koji morfologijom mogu biti slični. Zbog toga je klinička slika i razumijevanje kliničkih nalaza prvi i esencijalni korak u definiranju prave dijagnoze. Klinički

sindromi standardno se klasificiraju u 5 kategorija: nefrotski sindrom, akutni nefritički sindrom, akutno/brzoprogresivno bubrežno zatajenje, hematurija/asimptomatske abnormalnosti urina i kronično bubrežno zatajenje²⁶. Današnje podjele glomerulonefritisa još uvijek se slabo temelje na razumijevanju patogeneze pojedinih oblika. Patogeneza na nivou molekularne biologije i staničnih mehanizama najčešće je nerazjašnjena pa se danas kliničari još uvijek u prvom redu oslanjaju na patohistološke klasifikacije. Tablica 2 prikazuje jednu od klasifikacija primarnih glomerularnih bolesti u odnosu na kliničku prezentaciju.

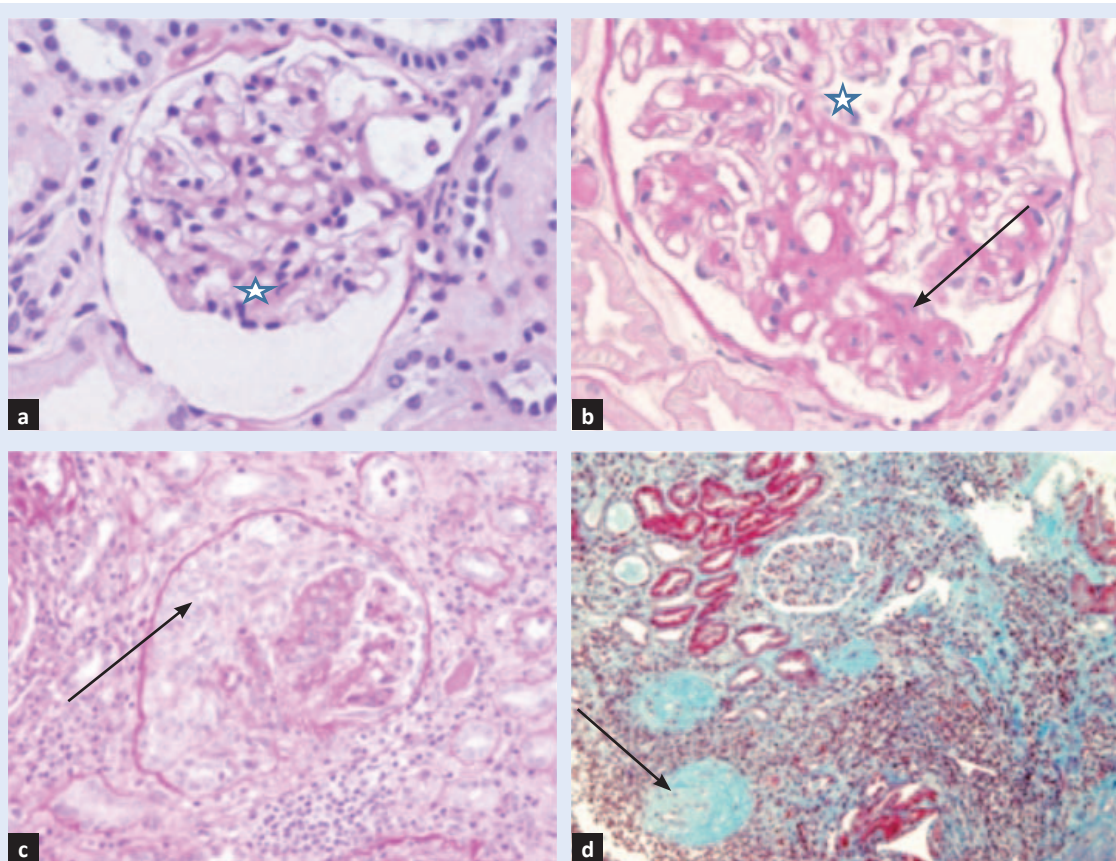
Što se tiče odabira pacijenata za imunosupresivnu terapiju, liječenje renoprotektivnim medikamentima ili pak za praćenje, nefrolozi najviše vjeruju kliničkoj prosudbi, a patohistološki nalaz predstavlja dodatan argument za postupnik s pacijentom.

Američki nefropatolozi i nefrolozi u veljači prošle 2015. godine pokušali su ustanoviti novu podjelu baziranu na etiološko/patogenetskoj osnovi s glavnim ciljem standardizacije nalaza. Ustanovilo se 5 etiopatogenetskih tipova koji su svaki za sebe specifični entiteti: GN izazvan odlaganjem imunih kompleksa, pauci-imuni GN, GN izazvan protutijelima protiv glomerularne bazalne membrane, GN izazvan monoklonalnim imunoglobulinima, C3 glomerulopatija²⁷.

Standardizacija nalaza uključuje primarnu i sekundarnu dijagnozu. Primarna dijagnoza trebala bi dati informaciju o entitetu ili patogenetskom tipu bolesti ako specifičan entitet nije poznat, a

Tablica 2. Klasifikacija primarnih glomerularnih bolesti na temelju kliničkih sindroma (modificirano prema ref. 25)

Nefrotski sindrom	Akutni GN/ nefritički sindrom	Brzoprogresivni GN	Asimptomatska hematurija i/ili proteinurija
bolest minimalnih promjena	membranoproliferativni GN	bolest protiv glomerularne bazalne membrane	IgA nefropatija
membranska nefropatija	IgA nefropatija	imunim kompleksima izazvan glomerulonefritis s polumjesecima	membranoproliferativni
fokalna segmentalna glomeruloskleroza	postinfektivni GN	pauci-imuni glomerulonefritis s polumjesecima	C1Q nefropatija
membranoproliferativni glomerulonefritis C3 nefropatija		membranoproliferativni glomerulonefritis, C3 nefropatija	familijarne nefropatije
GN s organiziranim EM depozitima: Amiloidoza, ne-amiloidni IF + i IF-		IgA nefropatija	
C1Q nefropatija		membranska nefropatija (rijetka)	



Slika 2. Prikaz glomerula nježne strukture i tek naznačenog mezangija (zvjezdica, PAS, 200 ×) (a). FSGS (400 ×) PAS bojenje, vidi se fokus skleroze i priraslica prema Bowmanovoj čahuri (strelica), zvjezdica pokazuje hipertrofični podocit (b). Brzoprogresivni glomerulonefritis s difuznom ekstrakapilarnom proliferacijom (strelica pokazuje stvoreni celularni polumjesec; PAS bojenje, povećanje 200 ×) (c). Strelica pokazuje sklerozu klupka (Mallory, povećanje 1000 ×) (d). (Izvor: baza slika Zavoda za patologiju, Rijeka)

nakon toga se navodi morfološki nalaz glomerularne ozljede. Sekundarna dijagnoza navodi se posebno, radi se o koegzistirajućoj bolesti, neovisnoj o primarnoj dijagnozi²⁸.

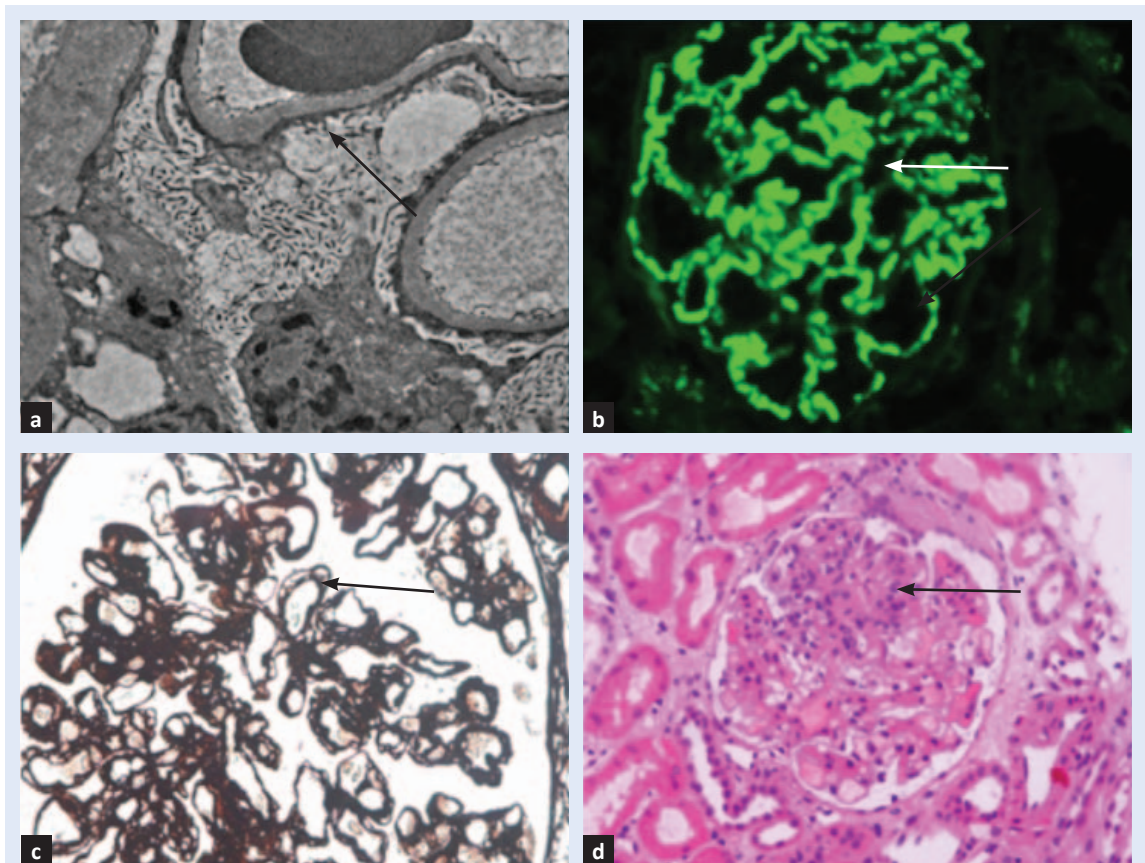
Novosti u patogenezi pojedinih tipova GN-a

U patohistološkoj dijagnozi postoje četiri glavna obrasca glomerularne ozljede na temelju razlikovanja struktura unutar glomerula kao što su: ozljeda epitelnih stanica, endotelnih stanica, mezangija zajedno sa strukturalnim manjkavostima glomerularne bazalne membrane i potpuna skleroza klupka (slika 2 i 3). Ovi obrasci obuhvaćaju glavninu glomerularnih bolesti i koreliraju s već spomenutim kliničkim sindromima.

Podocitopatije

Podociti su terminalno diferencirane stanice koje oblažu vanjsku stranu glomerularne bazalne membrane (slika 3a) i čine posljednju zapreku gu-

bitku proteina održavajući kontraktilne izdanke citoplazme koji poput nožica naliježu na membranu, a između njih se formiraju uski prolazi čineći propusnu dijafragmu za primarni filtrat. Studije koje izučavaju oštećenje epitelnih stanica u glomerulu uz promjene bazalne membrane pridonijele su boljem razumijevanju bolesti minimalnih promjena (BMP) te različitih morfoloških formi fokalne segmentalne glomeruloskleroze (FSGS). *Bolest minimalnih promjena (BMP)* najčešći je uzrok idiopatskog nefrotskog sindroma u djece, ali se javlja i u odraslih. Oštećenje podocita vodi gubitku njihovih izdanaka, tzv. nožica i remećenju funkcije uz promjenu naboja ove selektivne barijere, što rezultira masivnom proteinurijom. Oštećenje je vidljivo samo elektronskim mikroskopom i u većini slučajeva je osjetljivo na steroidnu terapiju. Patogeneza BMP-a još je uvijek nerazjašnjena. Starija literatura predstavlja T-staničnu disfunkciju



Slika 3. Difuzno skraćivanje nožica podocita i njihovu viloznu transformaciju u glomerulu, EM 5000 × (a). Granularni pseudolinearni IF uzorak za IgG u dijagnostici membranskog GN (b). Promjene glomerularne bazalne membrane najbolje se prikazuju impregnacijom srebrom po Jonesu. Strelica pokazuje duplikacije membrane (Jones, 400 x) (c). Strelica pokazuje segmentalno prošireni mezangij s više od 3 stanice po lobulu unutar klupka (HE, 200 x) (d) (Izvor: baza slika Zavoda za patologiju, Rijeka)

uzrokom BMP-a s celularnim imunskim odgovorom. Noviji dokazi govore da je patogeneza bolesti, uz T-staničnu aktivaciju, interakcija između humoralnih čimbenika i disfunkcionalnih podocita²⁹. Podociti mogu biti involvirani kroz ekspresiju T-staničnog kostimulatora CD80 i molekule slične angiopoetinu 4. Pojačana ekspresija CD80 u kulturama podocita dovodi do reorganizacije aktina u stanici i do promjene njenog oblika, dok se molekula slična angiopoetinu 4 spominje kao ključna molekula u indukciji proteinurije^{30,31}.

Fokalna segmentalna glomeruloskleroza (FSGS)

Posljednjih 10-ak godina FSGS je od deskriptivne dijagnoze reklasificiran u dobro opisanu podocitopatiju karakteriziranu segmentalnom sklerozom pojedinih glomerula u svjetlosnoj i difuznim skraćivanjem nožica podocita u elektronskoj mikroskopiji (slika 3a). FSGS se klasificira kao primarna i

sekundarna glomerularna bolest i navodi se jednim od vodećih uzroka idiopatskog nefrotskog sindroma u odraslih, posebice Afroamerikanaca³². Incidencija primarnog FSGS-a je u porastu i predstavlja 20 do 25 % odraslih pacijenata bioptiranih za evaluaciju glomerulonefritisa nepoznatog uzroka³³. Različiti uzroci FSGS-a klasificiraju bolest kao primarnu, zatim genetski uvjetovanu bolest s mutacijama gena za esencijalne stanične proteine (podocin, nefrin, alfa aktinin-4, synaptopodin i drugi), te sekundarnu podocitopatiju uzrokovanu virusima, lijekovima ili stanjima koja uzrokuju hiperfiltraciju glomerula. Prema klasifikaciji Sveučilišta Columbia FSGS se morfološki prezentira u 5 podtipova i to: tip bez drugih oznaka (NOS prema engl. nazivu *Non otherwise specified*), kolapsna, perihilarna i celularna varijanta, te vršna lezija (prijevod od *tip lesion*)^{34,35}. Istraživanja su dokazala da su matriks receptori, posebice integrini, ključni za

strukturu i motilitet podocita. Obećavajuća molekula koja se može otkriti u cirkulaciji tzv. receptor solubilnog urokinaznog plazminogen aktivatora (suPAR) može, kroz vezanje za podocitni beta3 integrin, izazvati skraćivanje nožica u primarnom FSGS-u. Povišene koncentracije suPAR koreliraju s aktivnošću bolesti ali su otkrivene i u sekundarnom FSGS-u i drugim kroničnim glomerularnim bolestima, pa ostaje za vidjeti kako će se povišene vrijednosti suPAR u plazmi iskoristiti u dijagnostici i praćenju aktivnosti primarnog FSGS-a³⁶.

Membranska glomerulopatija (MG)

Najčešći je uzrok primarnog nefrotskog sindroma u bijelaca. U više od 75 % pacijenata radi se o idiopatskoj bolesti nepoznate etiologije. Radi se o specifičnom entitetu karakteriziranom zadebljanjem bazalne membrane glomerularnih kapilara uglavnom zbog subepitelnih depozita ili *in situ* nastanka imunih kompleksa vidljivih imunofluorescentnom (IF) i EM mikroskopijom (slika 3). Klinički, MG uzrokuje proteinuriju; u 80 % pacijenata proteinurija je nefrotskog ranga (> 3,5 g/d). Otkriće M-tip fosfolipaza A2-receptora (PLA2R) na podocitima kao ciljnog antigena u primarnom MG-u predstavlja jedan od većih postignuća u istraživanju ove bolesti. U 70 – 80 % pacijenata s primarnim MG-om nalazi se cirkulirajuće anti-PLA2R protutijelo u serumu. U biopsiji se mogu imunohistokemijski dokazati PLA2R pozitivni depoziti na glomerularnoj bazalnoj membrani. Anti-PLA2R se pokazao visokospecifičnim protutijelom za primarnu MG bolest i danas vrlo brzo postaje dijagnostički biomarker za razlikovanje primarnog od sekundarnog MG-a ili od drugih glomerularnih bolesti. Nivo protutijela u serumu također se može koristiti za praćenje aktivnosti bolesti, odgovora na terapiju ili za otkrivanje

povrata u transplantatu. U 20 % idiopatskih MG-a ne nalaze se protutijela, a neki MG-ovi udruženi su s bolestima vezanim uz IgG4, što sugerira drugačiju patogenezu^{37,38}.

Membranoproliferativni GN (MPGN)

MPGN označava opći obrazac glomerularne ozljede koji je moguće lako prepoznati svjetlosnim mikroskopom, a sastoji se u izrazitijoj proliferaciji mezangijalnih stanica s interpozicijom i cijepanjem GBM-a, pa nastaju duplikature (slika 3). Novo razumijevanje patogeneze MPGN-a rezultiralo je reklasifikacijom ovog glomerularnog poremećaja. Klasična podjela temeljila se na IF i EM nalazu glomerularnih depozita imunoglobulina i C3 komponente komplemента najčešće u sklopu infekcije, autoimunih bolesti ili monoklonalnih gamopatija. C3GN kao novi entitet unutar MPGN-a obično je karakteriziran dominantnim C3 depozitima s oskudnim ili negativnim nalazom imunoglobulina. Radi se o disregulaciji alternativnog puta komplemента zbog mutacija ili pojave autoantitijela za inhibitore, što vodi k nezaustavljivoj aktivaciji komplemента i C3 odlaganju u glomerulima. Tablica 3 pokazuje novu klasifikaciju u odnosu na aktivaciju komplemента i depoziciju imunoglobulina te C3 komponente komplemента u nalazu imunofluorescencije i elektronske mikroskopije³⁹. U skupinu poremećaja izazvanih manjkom inhibicije aktivacije alternativnog puta komplemента spada i oštećenje endotelinih stanica. To se može vidjeti na primjeru nedavno prikazanog mehanizma oštećenja prilikom razvoja atipične forme hemolitičko-uremičnog sindroma (HUS). U kliničkoj slici HUS-a nalazi se hemolitička anemija, trombocitopenija i bubrežno zatajenje izazvano trombocitnim trombima u mikrocirkula-

Tablica 3. Nova klasifikacija MPGN-a (modificirano prema ref. 39)

Aktivacija komplemента	IF nalaz	EM nalaz	Tip MPGN
klasični put	Pozitivni imunoglobulini + pozitivni C3	Mezangijalni i subendotelni depoziti	MPGN posredovan imunim kompleksima
alternativni put	Pozitivni C3 + negativni imunoglobulini	Elektron gusti mezangijalni i intramembranozni depoziti	Bolest gustih depozita (DDD – prema engleskom nazivu <i>dense deposit disease</i>)
alternativni put	Pozitivni C3 + negativni imunoglobulini	Mezangijalni i subendotelni depoziti	C3 glomerulonefritis

MPGN – membranoproliferativni glomerulonefritis; IF – imunofluorescencija; EM – elektronska mikroskopija

Tablica 4. Broj pojedinih patohistoloških dijagnoza postavljenih na biopsijama bubrega kod odraslih u KBC-u Rijeka u periodu od 1998. do 2015.

Kategorija	Patohistološka dijagnoza	N	%
Primarne glomerularne bolesti	bolest minimalnih promjena	11	5,23
	fokalna segmentalna glomeruloskleroza	19	9,04
	membranska nefropatija	41	19,52
	IgA nefropatija	34	16,19
	brzoprogresivni glomerulonefritis	6	2,85
	IgM nefropatija	2	0,95
	akutni postinfekcijski glomerulonefritis	6	2,85
	Alportov sindrom	1	0,47
Sekundarne glomerularne bolesti	Goodpastureov sindrom	2	0,95
	lupus nefritis	26	12,3
	Wegenerova granulomatoza	2	0,95
	dijabetička nefropatija	9	4,28
	amiloidoza	5	2,38
	bolest lakih lanaca	2	0,95
	krioglobulinemija	1	0,47
	Henoch-Schonlein purpura	4	1,90
Tubulointersticijske nefropatije	akutni tubulointersticijski nefritis	7	3,33
	kronični tubulointersticijski nefritis	7	3,33
Vaskularne nefropatije	nefroskleroza	12	5,71
	trombotička mikroangiopatija	2	0,95
	HUS	1	0,47
Ostalo	neadekvatan materijal	10	4,76
Ukupno		210	100

ciji bubrega i drugih organa. Tipični (stečeni HUS) je posljedica infekcije *E. coli* čiji toksini izazivaju oštećenje endotela dok je atipična forma u 60 % slučajeva povezana s mutacijom gena koji kodiraju proteine regulatore komplemента⁴⁰.

Oštećenje endotela

Velika multicentrična studija s velikim brojem pacijenata otkrila je slične, vrlo ograničene polimorfizme u genima za HLA-DP, proteinaze 3(PR3) i SERPINA1 u pacijenata s autoantitijelima usmjerenim protiv PR3 s kliničkom slikom sistemnog vaskulitisa i glomerulonefritisa povezanog s antineutrofilnim citoplazmatskim antitijelima (ANCA)⁴¹. U ovoj bolesti dolazi do fibrinoidne nekroze endotela i stijenke kapilare s razvojem akutne upale i ekstrakapilarne proliferacije parijetalnog lista Bowmanove čahure sa stvaranjem polumjeseca (slika 2c) u većini glomerula (u više od 50 % pregledanih u biopsiji) i smanjenjem bubrežne filtracije 50 i više % unutar 100 dana, što se patohistološki i klinički prepoznaje kao brzoprogre-

sivni GN. Postotak glomerula s polumjesecima određuje kliničku prognozu⁴². Na nivou imunofluorescencije nalazi se samo segmentalno oskudno taloženje imunoglobulina i komponenti komplemента pa je tako nastao naziv pauci-imuni GN (*pauci*; lat. nekoliko, malo) bez obzira na neosporno patogeno djelovanje ANCA autoantitijela. ANCA pozitivni, pauci-imuni GN samo je jedan od etiopatogenetskih tipova brzoprogresivnog GN-a i predstavlja tip III. Ostali su: Tip I izazvan cirkulirajućim protutijelima protiv GBM-a (bilo da se radi o rjeđem anti GBM glomerulonefritisu koji zahvaća samo bubreg ili Goodpastureovom sindromu koji zahvaća i pluća), Tip II izazvan odlaganjem cirkulirajućih imunih kompleksa poput postinfekcijskog GN-a, IgA ili lupusne nefropatije⁴³.

Mezangij

IgA GN je najčešća bolest glomerula obilježena mikro i makrohaturijom, odlaganjem imunih kompleksa koji sadrže hipo glikozilirani IgA1, galaktoza deficijentan imunoglobulin koji se pojačano izluču-

je u orofarinksu u infekciji gornjih dišnih puteva te upali intestinalne sluznice. Radi se o nasljednom poremećaju genskog lokusa 22q12.2 povezanog s povećanom sklonošću nastanka IgA nefropatije. Danas se zna da pacijenti s ovom bubrežnom bolešću imaju visoke vrijednosti cirkulirajućeg IgA1 i protutijela na ovakav aberantni imunoglobulin. U razvoju bolesti 2 su važna momenta, jedan, u kojem dolazi do odlaganja abnormalnog IgA 1 u mezangiju, i drugi, u kojem se stvaraju autoantitijela s istodobnim nastajanjem i odlaganjem imunih kompleksa koje može izazvati manifestnu kliničku bolest. Otkrivanje IgA1 i pripadajućih autoantitijela u serumu može uputiti na dijagnozu IgA GN i dati procjenu odgovora na terapiju. Nalaz svjetlosne mikroskopije je heterogen, vidi se umnažanje mezangijskih stanica (slika 3d). Nalaze se i fokalne segmentalne proliferativne i/ili sklerozirajuće lezije u glomerulu, polumjeseci ili uznapredovale kronične promjene (glomeruloskleroza, intersticijska fibroza i tubularna atrofija). Sumiranje histoloških promjena i korelacija s prognozom bolesti donekle je postignuta Oxfordskom klasifikacijom na nivou svjetlosne mikroskopije, a tzv. MEST zbroj je kvantifikacija mesangijalne (M) i endokapilarne (E) proliferacije, segmentalne skleroze (S) i tubularne atrofije/intersticijske fibroze (T). Dijagnoza se definitivno postavlja temeljem IF nalaza koji je dominantno pozitivan za IgA depozite u mezangiju^{44,45}.

ZAKLJUČAK

Pregled biopsija bubrega može pružiti podatke i epidemiološke dokaze lokalnih trendova i promjena u obrascima bolesti te usmjeriti pažnju na ranije otkrivanje klinički značajnih bolesti bubrega na određenom području⁶. Epidemiološki podatci bioptički dokazanih bubrežnih bolesti u našoj populaciji su nedostadni. Rezultati nedavne studije frekvencije pojedinih bolesti u bioptičkom materijalu odrasle populacije na našem zavodu prikazani su u tablici 4. Hrvatsko društvo za nefrologiju, dijalizu i transplantaciju (HDNDT) Hrvatskoga liječničkog zbora započelo je u Republici Hrvatskoj 2000. godine s izradom „Hrvatskog registra nadomještanja bubrežne funkcije (HR-NBF)“. Nova institucija pod nazivom „Registar bubrežnih bolesti – HDNT“ dobila je zadatak prikupljanja, obrade i prezentacije epidemioloških,

demografskih i svih podataka bitnih za nastanak bubrežnih bolesti. Unutar registra bubrežnih bolesti – HDNT postupno su se formirali, uz spomenuti Registar nadomještanja bubrežne funkcije, i drugi pojedinačni registri, pa su tako nastali Registar kroničnih bubrežnih pacijenata – HDNT, Registar za hipertenziju, Registar endemske nefropatije, a posebno je unutar društva predviđen i član za pedijatrijski dio Registra bubrežnih bolesti⁷. U postupku izrade također je i Nacionalni registar biopsija bubrega koji uglavnom prikuplja podatke iz 4 veća centra i to KBC-a Zagreb, KB-a Dubrava, KBC-a Split i KBC-a Rijeka. Riječka skupina nefrologa (S. Rački, M. Pavletić Peršić, I. Jelić Pranjić) uključila se u europsko multicentrično istraživanje pod nazivom „Kronična bubrežna bolest BioStudija“ (engl. *Chronic kidney disease BioStudy*) koja također, na tragu najnovijih dostignuća, nastoji implementirati nove biomarkere u klinička ispitivanja i dokazati njihovu vrijednost u dijagnozi, prognozi i određivanju odgovora na terapiju.

Izjava o sukobu interesa: Autori izjavljuju da ne postoji sukob interesa.

LITERATURA

- Bright R. Cases and observations illustrative of renal disease accompanied with the secretion of albuminous urine. *Guy Hosp Rep* 1836;1:338-41.
- Kher KK. Acute Glomerular Diseases in Children. *The Open Urology&Nephrology Journal* 2015;8(Suppl 3):104-16.
- McGrogan A, Franssen C FM, Vries CS. The incidence of primary glomerulonephritis worldwide: a systematic review of the literature. *Nephrol Dial Transplant* 2011;26:414-30.
- Francesco PS. Epidemiology of end-stage renal disease: International comparisons of dialysis. *Kidney Int Suppl* 2000;57:S39-45.
- Kawasaki Y. Mechanism of onset and exacerbation of chronic glomerulonephritis and its treatment. *Pediatr Int* 2011;53:795-806.
- Lingaraju U, Varma SS, Satishkumar MM, Leelavathi V, Shreedhar CG. Spectrum of glomerular diseases – clinical-pathologic observations from a state run tertiary care centre. *Int J Res Med Sci* 2015;3:2004-13.
- Rački S, Janković N. O Registru bubrežnih bolesti Hrvatskog društva za nefrologiju, dijalizu i transplantaciju, Hrvatskog liječničkog zbora. *Acta Med Croatica* 2011;65:99-157.
- Lajoie G, Silva FG. Approach to the interpretation of renal biopsy. In: Silva FG, D'Agati VD, Nadasy T(eds). *Renal Biopsy interpretation*. New York: Churchill Livingstone, 1996;31-70.
- Iversen P, Brun C. Aspiration Biopsy of the Kidney. *Am J Med* 1951;11:324-30.

10. Alwall N. Aspiration biopsy of the kidney, including i.a. a report of a case of amyloidosis diagnosed through aspiration biopsy of the kidney in 1944 and investigated at an autopsy in 1950. *Acta Med Scand* 1952;143:430-5.
11. Kark RM, Muehrcke RC. Biopsy of kidney in prone position. *Lancet* 1954;266:1047-9.
12. Corapi KM, Chen JL, Balk EM, Gordon CE. Bleeding complications of native kidney biopsy: a systematic review and meta-analysis. *Am J Kidney Dis* 2012;60:62-73.
13. Dhaun N, Bellamy CO, Cattran DC, Kluth DC. Utility of renal biopsy in the clinical management of renal disease. *Kidney International* 2014;85:1039-48.
14. Golay V, Roychowdhury A. The percutaneous native kidney biopsy: a nephrologist's perspective. *OA Nephrology* 2013;1:8.
15. Nair R, Bell JM, Walker PD. Renal biopsy in patients aged 80 years and older. *Am J Kidney Dis* 2004;44:618-26.
16. Bomback AS, Appel GB, Radhakrishnan J, Shirazian S, Herlitz LC, Stokes B et al. ANCA-associated glomerulonephritis in the very elderly. *Kidney Int* 2011;79:757-64.
17. Mazzucco G, Bertani T, Fortunato M, Bernardi M, Leutner M, Boldorini R et al. Different patterns of renal damage in type 2 diabetes mellitus: a multicentric study on 393 biopsies. *Am J Kidney Dis* 2002;39:713-20.
18. Henderson LK, Nankivell BJ, Chapman JR. Surveillance protocol kidney transplant biopsies: their evolving role in clinical practice. *Am J Transplant* 2011;11:1570-5.
19. Milošević D. Specifičnosti biopsije u djece. Bolesti glomerula – primarne i sekundarne. Zagreb: Medicinska naklada, 2014;36-9.
20. Feng CY, Xia YH, Wang WJ, Xia J, Fu HD, Wang X et al. Persistent asymptomatic isolated hematuria in children: clinical and histopathological features and prognosis *World J Pediatr* 2013;9:163-8.
21. Ponticelli C, Glassock RJ. Posttransplant recurrence of primary glomerulonephritis. *Clin J Am Soc Nephrol* 2010;5:2363-72.
22. Fiorentino M, Bolignano D, Tesar V, Pisano A, Van Biesen W, D'Arrigo G et al. L ERA-EDTA Immunonephrology Working Group. Renal Biopsy in 2015 – From Epidemiology to Evidence-Based Indications. *Am J Nephrol* 2016;43:1-19.
23. Mathieson PW. Glomerulonephritis. *Semin Immunopathol* 2007; 29:315.
24. Kashtan C. Autotopes and allotopes. *J Am Soc Nephrol* 2005;16:3455.
25. Stephany B. Primary Glomerular Diseases [Internet]. Lyndhurst: The Cleveland Clinic Foundation, Center for Continuing Education. c2000-2015 [cited 2016 Mar 8]. Available from: <http://www.clevelandclinicmeded.com/medicalpubs/diseasemanagement/nephrology/primary-glomerular-diseases/>.
26. Jelaković B, Čorić M, Kos J, Živko M, Dika Ž, Laganović M. Klasifikacija glomerulopatija. *Liječ Vjesn* 2014;136: 201-8.
27. Sethi S, Haas M, Markowitz GS, D'Agati VD, Rennke HG, Jennette JC et al. Mayo Clinic/Renal Pathology Society Consensus Report on Pathologic Classification, Diagnosis, and Reporting of GN. *Journal of the American Society of Nephrology* 2016;27:1278-87.
28. Weening J, Ronco P, Remuzzi G. Advances in the pathology of glomerular diseases. *Water Science and Technology* 2013;181:12-21.
29. Kaneko K, Tsuji S, Kimata T, Kitao T, Yamanouchi S, Kato S. Pathogenesis of childhood idiopathic nephrotic syndrome: a paradigm shift from T-cells to podocytes. *World J Pediatr* 2015;11:21-8.
30. Shimada M, Araya C, Rivard C, Ishimoto T, Johnson RJ, Garin EH. Minimal change disease: a "two-hit" podocyte immune disorder? *Pediatr Nephrol* 2011;26:645-9.
31. Reiser J, Sever S. Podocyte biology and pathogenesis of kidney disease. *Annu Rev Med* 2013;64:357-66.
32. Korbet SM. Treatment of primary FSGS in adults. *J Am Soc Nephrol* 2012;23:1769-76.
33. Thomas DB, Franceschini N, Hogan SL, Ten Holder S, Jennette CE, Falk RJ et al. Clinical and pathologic characteristics of focal segmental glomerulosclerosis pathologic variants. *Kidney Int* 2006;69:920.
34. Thomas DB. Focal Segmental Glomerulosclerosis A Morphologic Diagnosis in Evolution. *Arch Pathol Lab Med* 2009;133:217-23.
35. Reiser J. Circulating Permeability Factor suPAR: From Concept to Discovery to Clinic *Trans Am Clin Climatol Assoc* 2013;124:133-8.
36. Ponticelli C, Glassock RJ. Glomerular Diseases: Membranous Nephropathy—A Modern View. *Clin J Am Soc Nephrol* 2014;9:609-16.
37. Cravedi P, Ruggenenti P, Remuzzi G. Circulating anti-PLA2R autoantibodies to monitor immunological activity in membranous nephropathy. *J Am Soc Nephrol* 2011;22:1400.
38. Cravedi P, Remuzzi G, Ruggenenti P. Rituximab in Primary Membranous Nephropathy: First-Line Therapy, Why Not? *Nephron Clin Pract* 2014;128:261–269
39. Rabasco-Ruiz C, Huerta-Arroyo A, Caro-Espada J, Gutiérrez-Martínez E, Praga-Terente M. C3 Glomerulopathies. A new perspective on glomerular diseases *Nefrologia* 2013;33:164-70.
40. Noris M, Mescia F, Remuzzi G. STEC-HUS, atypical HUS and TTP are all diseases of complement activation. *Nature Rev Nephrol* 2012;8:622-33.
41. Lyons PA, Rayner TF, Trivedi S, Holle JU, Watts RA, Jayne DR et al. Genetically distinct subsets within ANCA-associated vasculitis. *NEJM* 2012;367:214-23.
42. Greenhall GHB, Salama AD. What is new in the management of rapidly progressive glomerulonephritis? *Clin Kidney J* 2015;8:143-50.
43. A Working Group of the International IgA Nephropathy Network and the Renal Pathology Society. The Oxford classification of IgA nephropathy: rationale, clinicopathological correlations, and classification. *Kidney Int* 2009;76:534-45.
44. Duquesne M, Goossens C, Dika Ž, Conotte R, Nortier J, Jelaković B et al. Metabolomics: on the road to detect diagnostic biomarkers in endemic (Balkan) nephropathy. Evaluation in a Retrospective Pilot Project. *J Cancer Sci Ther* 2012;18:002.
45. Coppo R, Troyanov S, Bellur S, Cattran D, Cook HT, Feehally J et al. Validation of the Oxford classification of IgA nephropathy in cohorts with different presentations and treatments. *Kidney Int* 2014;86:828-36.