

# Klinička citologija

## Clinical cytology

Irena Seili-Bekafigo\*, Christophe Štemberger, Koraljka Rajković Molek

Odjel za opću citologiju, Zavod za kliničku citologiju, KBC Rijeka, Rijeka

**Sažetak.** Klinička citologija je dijagnostička medicinska struka koja pomoću analize citoloških uzoraka pod svjetlosnim mikroskopom prepoznaje fiziološka stanja te dijagnosticira razne benigne, premaligne i maligne patološke procese, a uključena je u dijagnostiku gotovo svih organa i organskih sustava. Kod nas je gotovo 40 godina postojala kao samostalna specijalizacija iz medicinske, a potom kliničke citologije. Od 2015. godine uveden je novi program specijalizacije koji objedinjava citologiju i patologiju, pod nazivom specijalizacija iz patologije i citologije. Citologija je od svojih početaka neraskidivo vezana s klinikom i najbolji rezultati dobivaju se u uskom kontaktu pacijenta, kliničara raznih specijalnosti i citologa. Kao minimalno invazivna i brza metoda, gotovo bez kontraindikacija i značajnih komplikacija, citologija je izuzetno atraktivna dijagnostička metoda, a citološki uzorci prikladni su i za dodatne analize (imunofenotipizacija, citogenetika, molekularna analiza). U članku je prikazana primjena citologije u dijagnostici pojedinih organskih sustava, kao i prednosti i ograničenja citološke dijagnostike i čimbenici o kojima ovisi kvaliteta citoloških nalaza. Posebnu pažnju treba posvetiti pravilnom uzimanju uzoraka i pripremi preparata, i neophodno je da svaku fazu dijagnostičkog postupka izvode primjereno educirani zdravstveni djelatnici. Citološka analiza neizostavna je dijagnostička pretraga za rano otkrivanje, dijagnostiku i praćenje prvenstveno upalnih, benignih neoplastičnih, premalignih i malignih promjena gotovo svih organa i organskih sustava.

**Ključne riječi:** citologija; mikroskopiranje; patologija; rana dijagnostika

**Abstract.** Clinical cytology is a diagnostic medical branch that by means of light microscopic analysis of cell and tissue specimens recognizes various physiological variations, benign and malignant diseases. Cytology is involved in diagnostics of virtually every organ and tissue. Cytology has been a separate specialization in Croatia for almost 40 years, at first as Medical cytology, later as Clinical cytology. In 2015 a new specialization was introduced, synthesizing cytology and pathology, and is called "specialization in pathology and cytology". From the very beginning, cytology is closely connected to clinics, and the best results are achieved in team work of the cytologists and clinicians of different specialities, and in direct contact with the patient. As minimally invasive and rapid diagnostic method, with almost no contraindications and rare and minor potential complications, cytology is extremely attractive diagnostic method, especially considering that cytological specimens are convenient for ancillary diagnostic methods such as flow cytometric immunofenotypization, cytogenetic, molecular techniques. In this paper we discuss the role of cytology in the diagnostics of some organ systems, as well as its advantages and limitations, and factors that influence the end the result and quality of cytological findings. Particular attention should be paid to the quality of sampling, and specimen preparation techniques. It is of utmost importance that all phases of the procedure are performed by adequately educated medical staff. Cytological analysis is an indispensable diagnostic procedure for early detection, diagnosis and follow-up of various, especially inflammatory, benign, premalignant and malignant conditions in various organs and organ systems.

**Key words:** cytology; early diagnosis; microscopy; pathology

**\*Dopisni autor:**

Dr. sc. Irena Seili-Bekafigo, dr. med.  
Odjel za opću citologiju,  
Zavod za kliničku citologiju, KBC Rijeka  
Krešimirova 42, 51 000 Rijeka  
e-mail: irena.seili-bekafigo@ri.t-com.hr

<http://hrcak.srce.hr/medicina>

## KLINIČKA CITOLOGIJA

Klinička citologija je dijagnostička medicinska struka koja pomoću analize citoloških uzoraka pod svjetlosnim mikroskopom prepoznaje fiziološka stanja te dijagnosticira razne benigne, premaligne i maligne patološke procese.

Uključena je u dijagnostiku svih organa i organskih sustava. Najmasovnije primjenu ima u ginekologiji, gdje je još 1928. G. N. Papanicolaou opisao mogućnost primjene citologije u dijagno-

Klinička citologija je dijagnostička medicinska struka koja analizom uzoraka svjetlosnim mikroskopom prepoznaje fiziološka stanja te dijagnosticira benigne, premaligne i maligne patološke procese. Uspješno slijedi najnovije trendove minimalno invazivne dijagnostike, osobito malignih bolesti. Nužno je da citološku analizu vrše educirani stručnjaci, na kvalitetnim uzorcima, uz dostupnost relevantnih kliničkih i laboratorijskih nalaza.

stici karcinoma. Početkom prošlog stoljeća kliničari u Europi (i Hrvatskoj) razvijaju hematološku i pulmološku citologiju te citologiju ostalih organskih sustava. Već 1967. na Medicinskom fakultetu Sveučilišta u Zagrebu utemeljen je poslijediplomski studij Medicinska citologija, a započinje se i s održavanjem tečaja za edukaciju citotecnologa. Još 1974. god. odobrena je specijalizacija iz medicinske citologije, koja je kasnije preimenovana u specijalizaciju iz kliničke citologije i u tom obliku postojala je gotovo 40 godina<sup>1-3</sup>. Zbog pridruživanja Hrvatske Europskoj uniji bilo je potrebno provesti ujednačavanje programa specijalizacija sa sličnim programima koji postoje u većini europskih zemalja, a čija je zajednička karakteristika da je citologija dio patologije, a ne samostalna specijalizacija. S tim ciljem osmišljen je program specijalizacije pod nazivom patologija s akreditacijskim područjem histopatologije i s akreditacijskim područjem citopatologije, koji je već nakon četiri godine zamijenjen trenutno aktualnom objedinjenom specijalizacijom iz patologije i citologije<sup>4</sup>.

## CITOLOŠKI TIM

Čine ga citolog, citotecnolozi (citotecnici, citoskrineri), laboranti, laboratorijski inženjeri. Prvi

tečaj za citotecnologe održan je 1968. u Zagrebu, koji je 1981. oblikovan kao jednogodišnji program za edukaciju citotecničara-citotecnologa, za polaznike laborante i laboratorijske inženjere, koji završava završnim ispitom s teorijskim i praktičnim dijelom iz svih važnijih područja dijagnostičke citologije, i koji je aktualan i danas i održava se prema potrebi.

Citotecnolozi sudjeluju u postupku imunofenotipizacije, lančane reakcije polimerazom (engl. *polymerase chain reaction* – PCR), citogenetike, tekućinske citologije, vrše bojenja citoloških preparata standardnim (May-Gruenwald-Giemsma, Papanicolaou) i specijalnim bojenjima (imunocitokemija, citokemija). Vrlo značajna uloga i velika odgovornost citotecnologa je u mikroskopskoj analizi stanica različitih bioloških uzoraka (razmaz periferne krvi, citološka analiza sedimenta urina, likvora, ascitesa, pleuralnog punktata, razmaza sputuma, materijala uzetog bronhoskopijom, iscjетка dojke, pregled plodove vode i, osobito, analiza vaginalnog-cervikalnog-endocervikalnog – VCE razmaza – tzv. Papa-test). Mikroskopirajući, citotecnolozi vrše probir suspektnih i pozitivnih nalaza koji se nakon toga prosljeđuju citolozima.

## ORGANIZACIJA CITOLOŠKE SLUŽBE

U različitim ustanovama, citološka djelatnost organizirana je različito: kao samostalni odjeli, zavodi za kliničku citologiju, u sklopu drugih odjela i zavoda, domova zdravlja, kao privatni citološki laboratoriji ili u sklopu drugih privatnih zdravstvenih ustanova. Prema područjima rada, citološki laboratoriji su opći s ginekološkom citologijom, opći bez ginekološke citologije, ili specijalizirani (ginekološka citologija, citologija štitnjače).

U Kliničkom bolničkom centru (KBC) Rijeka djelatnost opće citologije u početku je bila organizirana u sklopu Klinike za internu medicinu, a djelatnost ginekološke citologije u sklopu Klinike za ginekologiju i porodništvo, prvo kao citološki laboratoriji, zatim kao samostalni odjeli za internističku, odnosno ginekološku citologiju. Danas postoji jedinstveni Zavod za kliničku citologiju s dva odjela, za opću i za ginekološku citologiju. Fizički su raspoređeni na 3 lokacije: na Klinici za ginekologiju, na Zavodu za patologiju, te na Zavodu za pulmologiju Klinike za internu medicinu (lokalitet

Sušak). Danas Zavod za kliničku citologiju broji 8 liječnika specijalista kliničke citologije, od čega 5 doktora znanosti te 13 educiranih citotehnologa, koji su većinom inženjeri/prvostupnici medicinsko-laboratorijske dijagnostike.

### Klinički citolozi i kliničari

Temelj za savladavanje citoloških vještina je dobro poznavanje patologije, a za oblikovanje primjenjivih citoloških nalaza potrebno je poznavati kliničke manifestacije bolesti. Razni etiopatogenetski faktori mogu izazvati iste ili slične morfološke promjene u zahvaćenim tkivima, pa je poznavanje kliničke slike i dostupnost ostalih podataka o pacijentu neophodno pri davanju citološkog mišljenja. Citološki nalaz obavezno sadrži i uputu za daljnji postupak, napisanu na pacijentu razumljiv način.

Pacijent (ili samo uzorak) na citološki pregled dolazi s uputnicom.

### Što treba pisati na uputnici?

Idealno je kada citolog osobno prima pacijenta, uzima anamnezu, analizira nalaze do tada učinjenih pretraga, procijeni lokalni status i uzme materijal za citološku analizu. Ako to nije moguće (citologa ima malo, a pacijenata sve više), često se u jedan citološki laboratorij slijevaju uzorci koji se prikupljaju na više radilišta, a prikupljaju ih liječnici drugih specijalnosti (radiolog, hematolog, specijalist nuklearne medicine...). Zbog toga svaki materijal koji stigne u citološki laboratorij mora biti popraćen potrebnom dokumentacijom. Pravilno navedeni klinički podaci ne samo da mogu pacijenta spasiti od nepotrebnih dijagnostičkih postupaka, već često mogu skratiti sam dijagnostički postupak u laboratoriju, i smanjiti troškove dijagnostike. Podaci koji su od interesa za citologa su oni vezani uz kronične upalne bolesti, infektivne bolesti, te osobito maligne bolesti i eventualne operativne zahvate koje je pacijent imao. Bez obzira koliko davno pacijent imao neku malignu bolest i koliko se ona možda činila nepovezanim s trenutnim stanjem zbog kojega se upućuje na citološki pregled, taj podatak je potrebno navesti u dokumentaciji. Dijagnoze poput srčanih aritmija ili operiranih varikoznih vena nisu interesantni citologu, iako možda predstavljaju značajne smetnje za pacijenta, ali operacija „madeža” prije 10 godina može biti ključan podatak.

U vezi s citološkom analizom kliničar mora znati sljedeće:

- koji materijal i kada odabrati, uz koje druge pretrage (npr. ultrazvuk – UTZ, endoskopske pretrage), koje kliničke i laboratorijske nalaze mora predočiti citologu te kamo i na koji način uputiti materijal;
- kakav ishod citološke analize može očekivati; citološki nalaz može predstavljati određenu dijagnozu, kada je nomenklatura odgovarajuća kliničkoj dijagnozi, ili daje samo opis vrste morfoloških promjena te postavlja diferencijalno-dijagnostičke mogućnosti i/ili ukazuje na potrebu dodatnih pretraga.

Primjeri kod kojih je citološka dijagnoza = konačna dijagnoza su, primjerice, supurativna upala, megaloblastična anemija, pleomorfni adenom slinovnice, Warthinov tumor slinovnice, papilarni karcinom štitnjače, fibroadenom dojke, metastaza pločastog karcinoma u limfni čvor. Postoje tumori kod kojih ne postoje citološki kriteriji za razlikovanje benignih i malignih tumora (folikularni tumori štitnjače, tumori Huertleovih stanica, većina karcinoma *in situ*, papilarni tumori dojke, papilomi/dobro diferencirani papilarni karcinomi urotela). U praksi su česte i situacije gdje citologija ne daje preciznu dijagnozu, ali isključuje određena patološka stanja i usmjerava daljnji dijagnostički postupak. Primjer je citološki nalaz granulomatozne upale u limfnom čvoru. Citologija ne može reći točan uzrok, ali je jasno da razlog povećanja limfnog čvora nije metastaza ili maligni limfom, pa su te mogućnosti isključene iz daljnjeg dijagnostičkog postupka, a pretrage se usmjeravaju prvenstveno na infektivne uzroke.

Da bi citološki nalazi bili optimalni, potrebno je zadovoljiti određene preduvjete. Citološkom analizom mogu se baviti samo adekvatno educirani stručnjaci (specijalisti kliničke citologije, specijalisti patologije s akreditacijskim područjem histopatologije i s akreditacijskim područjem citopatologije, budući specijalisti patologije i citologije). Nužno je uz poznavanje histopatologije i poznavanje citoloških dijagnostičkih kriterija i morfoloških karakteristika normalnih i patoloških stanica i tkiva, ali i kliničkih manifestacija bolesti. Potrebno je pravilno uzeti uzorak, izraditi kvalitetan i adekvatan citološki preparat, te raspolagati svim relevantnim kliničkim podacima i rezultatima laboratorijskih i slikovnih


dijagnostičkih postupaka. Citolozima danas stoji na raspolaganju i niz dodatnih dijagnostičkih metoda i postupaka, kao što su: citokemijska i imunocitokemijska bojenja, kompjutorska analiza slike, molekularne i citogenetske analize, kao i analiza citološkog uzorka protočnom citometrijom (slika 1). Imunocitokemija/imunohistokemija značila je osobitu revoluciju u tkivnoj dijagnostici. Radi se o prikazivanju prisutnosti određenih antigena, najčešće proteina, u ispitivanim stanicama, tako da se za te antigene vežu protutijela označena bojom, pa se reakcija može procijeniti pod svjetlosnim mikroskopom, a i uz pomoć kompjutorizirane analize slike<sup>5,6</sup>.

U cilju postizanja najboljih rezultata u što kraćem vremenu nužna je uska suradnja liječnika različitih specijalnosti, u obliku kliničko-citoloških sastanaka, ali i suradnja sa stručnjacima drugih laboratorijskih struka i patolozima<sup>7,8</sup>. S tim ciljem u većim ustanovama organiziraju se multidisciplinarni timovi kao što su:

- tim za štitnjaču (spec. nuklearne med, endokrinolog, citolog, patolog, kirurg, ORL, radiolog)
- tim za dojku (radiolog, kirurg, citolog, patolog, onkolog)
- tim za hematološke bolesti (hematolog, citolog, patolog, molekul. biolog, radiolog...).

## DIJAGNOSTIČKA CITOLOGIJA

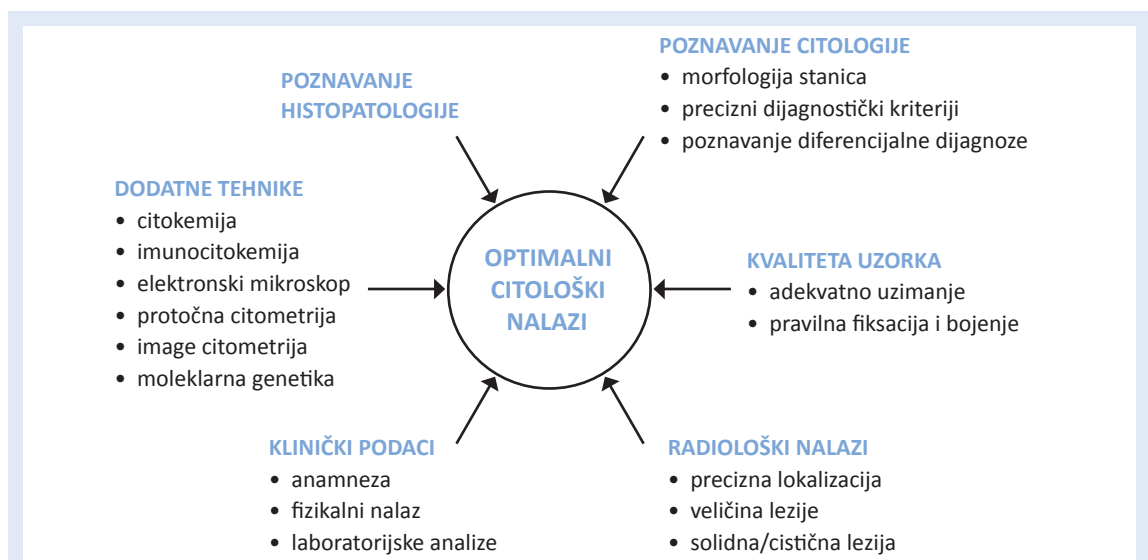
Najčešća patološka stanja koja su predmet citološke dijagnostike su akutne i kronične upale te benigni i maligni tumori i tumorima slične tvorbe.



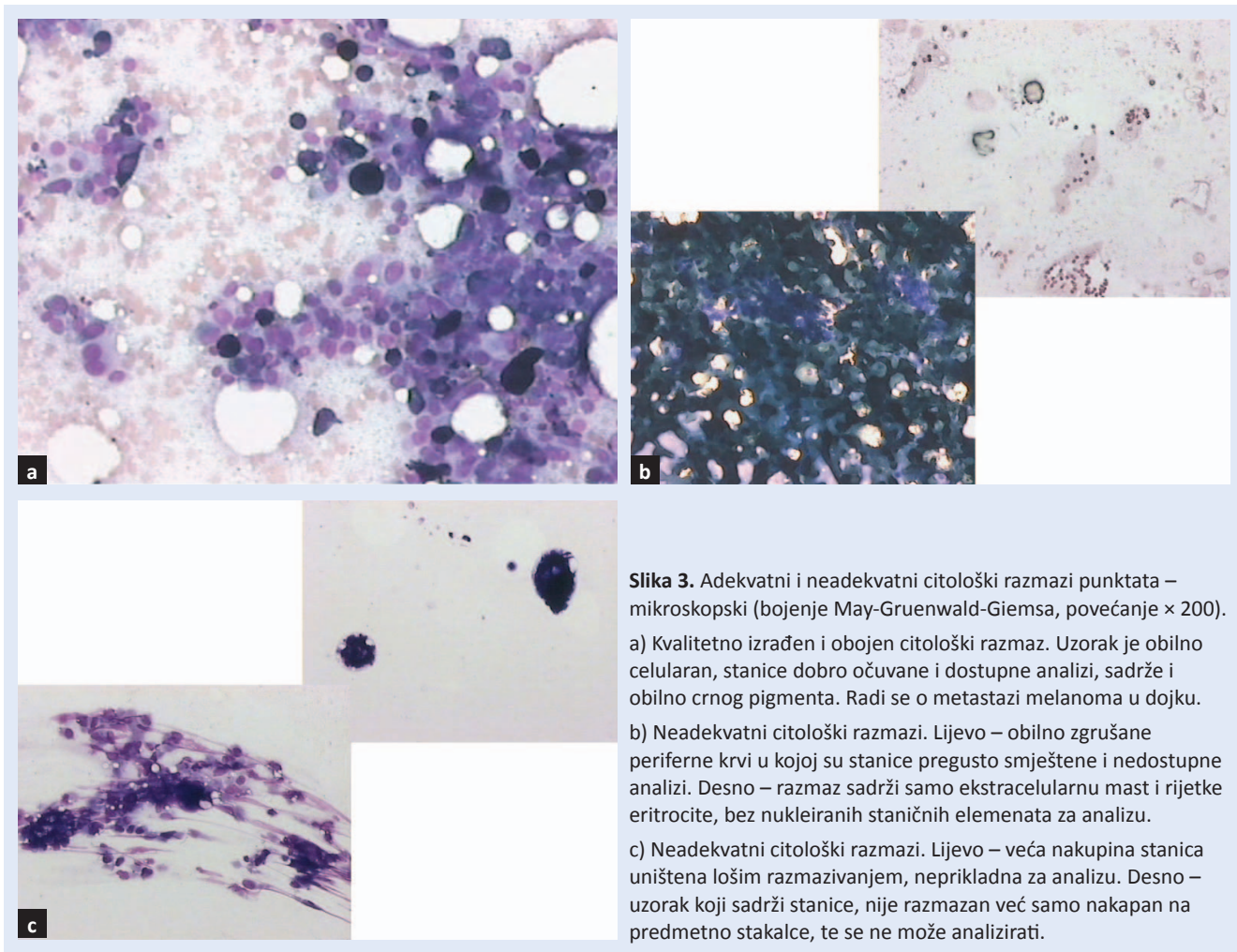
**Slika 2.** Aдекватni i neadekvatni citološki razmazi punktata – makroskopski.

a) Kvalitetno izrađeni i pravilno označeni citološki razmaz (uzorak razmazan jednim potezom, u jednom smjeru i sloju, ostavljeno je dovoljno prostora za potrebne oznake na stakalcu i razmaz je pravilno označen – inicijalima s obavezno po 2 slova imena i prezimena, brojem protokola).

b) Nekvalitetno izrađeni citološki razmazi (pregusti za analizu, razmazani u više smjerova i slojeva, vidljiva područja na preparatu s oštećenim uzorkom, preobilno materijala na stakalcu, nije ostavljeno dovoljno mjesta za označavanje preparata).



**Slika 1.** Uvjeti za dobivanje optimalnih citoloških nalaza



Prema načinu uzimanja materijala za citološku analizu razlikuju se eksfolijativna i aspiracijska citologija, skarifikat i metoda otiska. Eksfolijativna citologija analizira stanice odljuštene s neke tjelesne površine. Najmasovniji primjer je papa-test, ali tu se ubraja i citološka analiza urina, uzoraka dobivenih prilikom bronhoskopije, analiza ekspri-mata mamile i dr. Aspiracijska citologija podrazu-mijeva dobivanje materijala punkcijom tankom iglom (engl. *Fine Needle Aspiration – FNA*), koja se može vršiti pod kontrolom palpacije (za površne tvorbe), a najčešće se izvodi pod kontrolom UTZ-a. Duboko smještene tvorbe punktiraju se pod kontrolom kompjutorizirane tomografije (CT). Metoda otiska (*imprint metoda*) izvodi se tako da se ekscidirani uzorak tkiva namijenjen patohistološkoj analizi prethodno otisne na predmetno stakalce. Koristi se za intraoperativne analize sentinel limfnih čvorova i drugih uzoraka, kao i za dodatnu analizu iglenih i endoskopskih

„malih” bioptičkih uzoraka. Skarifikacija je metoda uzimanja citološkog uzorka kožnih promjena. Površina promjene sastruže se debljom iglom do pojave krvi i zatim uzme otisak na predmetno stakalce. Aspiracijom tankom iglom, osim za citološku analizu, može se dobiti uzorak i za mikrobiološku analizu, citogenetiku, fluorescentnu *in situ* hibridizaciju (FISH) ili analizu na protočnom citometru<sup>9</sup>. Kvaliteta citološke analize direktno ovisi o kvaliteti uzorka. Aspirirani uzorak može biti neadekvatan ako:

- ne sadrži dovoljno / ne sadrži uopće stanica za analizu
- sadrži stanice ali se one ne mogu analizirati zbog loše učinjenog razmaza (slike 2 i 3).

Može biti i nereprezentativan, odnosno sadržavati očuvane stanice prikladne za analizu, ali koje ne potječu iz ciljane lezije, jer uzorak nije precizno uzet. Posljedica takvih nereprezentativnih uzoraka mogu biti lažno negativni citološki nalazi. Uspješ-

nost dobivanja reprezentativnog uzorka u aspiracijskoj citologiji ovisi o vještini i iskustvu izvođača, dostupnoj opremi (kvaliteta punkcijskih igala, kvaliteta UTZ aparata), ali i o osobinama punktirane tvorbe. Prije izvođenja zahvata potrebno je pacijentu objasniti sam postupak, ali također i mogućnost da punkciju treba ponoviti, ako uzorak nije adekvatan ili dostatan za analizu. Taj problem rješava se kvalitetnom edukacijom liječnika za izvođenje citoloških punkcija, a i uvođenjem tzv. ROSE analize (engl. *Rapid On-Site Examination*), što znači hitnim bojenjem obojani preparat na licu mjesta, uz pacijenta, procijeniti po pitanju adekvatnosti, i po potrebi odmah ponoviti punkciju.

#### CITOLOGIJA PO ORGANSKIM SUSTAVIMA

##### Gastroenterologija

Eksfolijativni uzorci mogu se uzimati prilikom endoskopskih pretraga duž probavne cijevi, najčešće u obliku brisa četkicom raznih promjena na sluznici jednjaka, želuca, dvanaesnika, choledochusa ili kolona. Citološki se analiziraju i otisci bioptata sluznice probavne cijevi učinjenih endoskopskim klijestima. Citološkom punkcijom pod kontrolom UTZ-a, endoskopskog ultrazvuka ili CT-a mogu se analizirati tvorbe u parenhimatoznim organima probavnog sustava (malih i velikih slinovnica, jetre, gušterače, regionalni limfni čvorovi), kao i tumorske tvorbe u stijenci šupljih organa. Čest predmet citološke analize su i razni tekući uzorci vezani uz probavni trakt, kao što je sadržaj cisti i pseudociste te ascites. U KBC-u Rijeka najčešće pretrage probavnog sustava su: UTZ-om vođene punkcije slinovnica, pankreasa, jetre, otisci bioptata jetre, punkcije regionalnih limfnih čvorova, četkanje sluznice koledokusa i analiza ascitesa. Najčešće patološke promjene slinovnica koje su predmet citološke analize su benigni tumori, najčešće cistadenolimfom ili Warthinov tumor i pleomorfni adenom ili tumor mixtus. U jetri najčešću patologiju u citološkim nalazima predstavljaju metastaze karcinoma različitih primarnih sijela (kolon, dojka...), u gušterači pseudociste i primarni adenokarcinomi, dok su ascitesi u našoj praksi najčešće vezani uz dekompenziranu cirozu jetre, a na drugom mjestu su oni koji su posljedica karcinoze peritoneuma.

##### Štitna žlijezda

Danas se punkcije štitnjače izvode isključivo pod kontrolom UTZ-a. Najčešće patološke promjene u štitnjači koje su predmet citološke analize su ciste, koloidni nodusi, kronične i subakutne upale, benigni i maligni tumori. Najčešći primarni maligni tumor štitnjače je papilarni karcinom koji ima i vrlo pouzdane citološke dijagnostičke kriterije, kao što ih ima i medularni karcinom. Važno je naglasiti da se maligne od benignih folikularnih i Huertleovih tumora štitnjače ne može razlikovati na temelju analize punktata, već se konačno mišljenje o biološkom ponašanju tumora može dati tek na histološkom uzorku, nakon pregleda cijelog odstranjenog tumora<sup>10-12</sup>.

Cilj citologije je da, kad je god to moguće, u nalažu pruži definitivnu dijagnozu, a ako to nije moguće, onda da suzi diferencijalnu dijagnozu i usmjeri daljnje dijagnostičke i terapijske postupke. Radi lakšeg razumijevanja za liječnike drugih specijalnosti, kod nas je od 2014. u primjeni i tzv. Bethesda klasifikacija citoloških nalaza punktata štitnjače, koja sadrži 6 kategorija (T1 – neadekvatan uzorak, preoskudan, nedijagnostički; T2 – benigna promjena, T-3 atipija nejasnog značenja/folikularna lezija nejasnog značenja; T-4 folikularni ili Huertleov tumor – suspektan/ne može se isključiti; T-5 suspektan maligni tumor; T-6 maligni tumor)<sup>13</sup>.

U KBC-u Rijeka djeluje tim za štitnjaču koji čine specijalisti nuklearne medicine, endokrinologije, radiologije, kliničke citologije, patologije, opće kirurgije i otorinolaringologije.

Tijekom 2015. god. na Odjelu za opću citologiju pregledana su 902 čvora štitnjače kod 861 pacijenta, a dijagnosticirano je devet papilarnih karcinoma, kod pacijenata u rasponu dobi od 19 do 62 godine, i svi su patohistološki potvrđeni.

##### Dojka

Kao površno smješten i lako dostupan organ, dojka je često predmet citološke analize. Mogućnosti citološke dijagnostike promjena u dojci su višestruke. Najmasovnije su UTZ-om vođene citološke punkcije palpabilnih i nepalpabilnih lezija u dojka, zatim analiza eksprimata iz mamile i skarifikata kožnih promjena koje se najčešće pojavljuju na areoli i mamili. Benigne tvorbe koje se najčešće su

sreću u dojka i mogu se citološki dijagnosticirati su fibrocistična promjena, razne vrste cista, apscesi, fibroadenomi, nekroza masnog tkiva<sup>14</sup>. Karcinom dojke može se dijagnosticirati citološkom analizom punktata dojke, a moguće je i prepoznati pojedine morfološke podtipove (duktalni, lobularni, mucinozni, medularni ili karcinom apokrinih stanica). Za papilarne lezije (papilom, papilarni karcinom), razlikovanje benignih i malignih tumora na citološkim uzorcima nije pouzdano<sup>15</sup>.

Citološka punkcija dojke zajedno s iglenom biopsijom (engl. *Core Needle Biopsy*; CNB) ubraja se u tkivne dijagnostičke metode, i ima nezaobilazno mjesto u algoritmima preoperativne obrade palpabilnih i nepalpabilnih promjena u dojci<sup>16-18</sup>.

Radi lakšeg sporazumijevanja citologa i kliničara, citološki nalazi punktata promjena u dojka mogu se klasificirati u 5 skupina, prema takozvanoj „C-klasifikaciji“ (tablica 1)<sup>19</sup>. Ovakva klasifikacija uvedena je i na našem odjelu krajem 2015. godine, ali ne kao jedini nalaz, već uz dosad uobičajene deskriptivne citološke nalaze, s preciznom dijagnozom ako ju je moguće postaviti, ili diferencijalnom dijagnozom, i obavezno, preporukom za daljnje medicinske postupke.

U dijagnostičku obradu malignih bolesti dojke ubraja se i preoperativna citološka punkcija promijenjenih limfnih čvorova aksile i intraoperativna citološka analiza limfnih čvorova „čuvara“ (engl. *sentinel lymph nodes*; SLN). SLN je prvi limfni čvor koji drenira područje zahvaćeno tumorom. U KBC-u Rijeka tijekom operativnog zahvata kod karcinoma dojke rutinski se intraoperativno pregledavaju SLN aksile, od 2004. godine. Svaki odstranjeni čvor pregleda se citološki, a oni koji na citološkom pregledu budu pozitivni ili suspekti, dodatno se intraoperativno pregledaju i histološki. Analiza SLN-a po istom protokolu vrši se i prilikom operacije melanoma. U 2015. godini na našem odjelu pregledano je ukupno 280 SLN-a kod 162 pacijenta s karcinomom dojke. Svrha intraoperativne analize SLN-a je izbjegavanje nepotrebne disekcije limfnih čvorova ako oni nisu zahvaćeni tumorom. Potrebno je naglasiti da se na definitivnom patohistološkom nalazu, nakon obrade po posebnom protokolu za SLN koji uključuje i imunohistokemijsku analizu, ipak može pokazati metastaza u SLN-ovima koja nije mogla biti

uočena intraoperativno, te je naknadno potrebno zahvaćene čvorove odstraniti<sup>20</sup>.

Konačno, citologija ima značajnu ulogu u postoperativnom praćenju pacijentica s rakom dojke, te ranom otkrivanju recidiva, regionalnih i udaljenih metastaza (limfni čvorovi, jetra, koštana srž, ascites, pleuralni izljev...).

Posebno je važno kod dijagnoze karcinoma dojke učiniti detaljnu preoperativnu obradu aksile s citološkom punkcijom povećanih limfnih čvorova. Studije su pokazale da u slučaju pozitivnog nalaza punktata aksilarnih limfnih čvorova uz karcinom dojke 63 % pacijenata ima > 3 pozitivna čvora, a daljnjih 23 % 1 – 3 pozitivna čvora u aksili<sup>21</sup>.

UTZ-om vođena punkcija aksilarnih čvorova metoda je visoke osjetljivosti (63 – 91 %) i specifičnosti (99 – 100 %), te je vrlo pouzdana radi planiranja terapije i izbjegavanja nepotrebnih intraoperativnih pregleda SLN-a<sup>22,23</sup>.

Kod žena u reproduktivnoj dobi dojke je najbolje pregledavati, pa tako i uzimati citološke uzorke, od 5. do 8. dana menstruacijskog ciklusa, jer je tada epitel najmanje podložan morfološkim promjenama koje su posljedica djelovanja hormona, a i dojke su manje osjetljive, pa se pregledi lakše podnose.

Citološki uzorci (punktati, otisci, brisevi, tekući materijal), osim za citološku analizu, prikladni su i za citokemijske, imunocitokemijske, molekularne i citogenetske analize.

Kada se govori o patologiji dojki, ne smije se zaboraviti na muške dojke, u kojima se mogu pojaviti iste patološke promjene kao i u ženskim dojka.

Da bi dijagnostika patoloških promjena u dojka bila zadovoljavajuće kvalitete, potrebna je uska suradnja svih profila zdravstvenih djelatnika koji se bave tom problematikom. Udruga koja okuplja stručnjake koji se s različitih aspekata bave bolestima dojke jest senološko društvo. Hrvatsko senološko društvo osnovano je 1998. i član je Svjetskog senološkog društva.

**Tablica 1.** „C-klasifikacija“ citoloških nalaza punktata dojke u 5 kategorija

C1	neadekvatan uzorak
C2	benigan nalaz
C3	atipija, vjerojatno benigno
C4	suspektno na malignitet
C5	maligno

### Limfni čvorovi

Površni i jasno palpabilni povećani limfni čvorovi mogu se punktirati pod kontrolom palpacije ili UTZ-a, dok se oni dublje smješteni punktiraju pod kontrolom UTZ-a ili CT-a. U slučaju da citolog sam ne vrši punkciju, u priloženoj dokumentaciji potrebno je navesti radi li se o izoliranoj, regionalnoj ili generaliziranoj limfadenopatiji, a poželjno je priložiti i krvnu sliku ili, ako je moguće, razmaz periferne krvi. To je osobito važno u slučajevima nekih virusnih bolesti (sindrom infektivne mononukleoze) ili limfoproliferativnih bolesti (kronična limfocitna leukemija). Također je važno navesti sve ranije maligne ili kronične upalne bolesti od kojih je pacijent bolovao ili još uvijek boluje. Neki od češćih uzroka neneoplastičnih limfadenopatija su: nespecifični limfadenitis, bolest mačjeg ogreba, toksoplazmoza, infektivna mononukleoza, gnojni limfadenitis, tuberkulozni limfadenitis. Većina navedenih entiteta ima citološki prepoznatljivu sliku ili barem omogućavaju postavljanje diferencijalne dijagnoze i usmjeravanje daljnjeg tijeka pretraga<sup>24</sup>. Neoplastični uzroci limfadenopatije mogu biti primarni maligni tumori limfnih čvorova, prvenstveno ne-Hodgkinov i Hodgkinov limfom te sekundarni depoziti drugih, pretežito epitelnih malignih tumora, ili melanoma. Maligni limfomi ne mogu se citomorfološki detaljno klasificirati. Za to je najčešće potrebna patohistološka i imunohistokemijska analiza cijelog odstranjenog čvora te ponekad citogenetske i molekularne analize. Metastaze u limfne čvorove citološki i imunocitokemijski mogu se preciznije definirati s obzirom na ishodište<sup>25</sup>.

### Urinarni trakt

Citološki se pregledava prvenstveno epitel kanalnog sustava (eksfolijativni uzorci), kao i punktati bubrega, prostate i regionalnih limfnih čvorova. Eksfolijativna citologija mokraćnog sustava obuhvaća analizu spontano izmokrenog urina te urina dobivenog prilikom cistoureterorenoskopije ili lavaže mokraćnog mjehura. Najkvalitetniji uzorak urina za citološku analizu je spontano izmokreni urin. Treba, međutim, naglasiti da prvi jutarnji urin nije pogodan za citološku analizu, jer urin nije medij u kome stanice mogu ostati dugo sačuvane. Zato je potrebno uzeti bilo koji uzorak svje-

že izmokrenog urina osim prvog jutarnjeg. Urin za citološku analizu ne donosi se od kuće, već se uzima neposredno prije obrade, u citološkom laboratoriju. Citološku analizu urina najbolje je učiniti na samom početku dijagnostičkog postupka, prije bilo kakvih instrumentacija (cistoskopija) ili kontrastnih radioloških pretraga (intravenska urografija). Svi ti zahvati dovode do reaktivnih promjena na stanicama urotela, koje otežavaju interpretaciju nalaza i nose opasnost od lažno pozitivnih nalaza. Ako je neka od navedenih pretraga ipak učinjena, potrebno je sačekati najmanje 2 tjedna prije uzimanja urina za citološku analizu. Kod pacijenata s trajnim ili privremenim urinarnim kateterom također je moguće izvršiti citološku analizu, iako je interpretacija otežana. Nikako se ne smije uzeti uzorak urina iz vrećice, već urin koji se svježi pojavljuje iz katetera. U slučaju da je takav uzorak prikupljen, primjerice, na bolničkom odjelu, bez prisutnosti citološkog osoblja, potrebno je vidljivo naznačiti da se radi o kateteriziranom pacijentu, kako se nalaz promijenjenih stanica urotela i eritrocita u sedimentu urina ne bi krivo protumačio. Na uputnicama za citologa također je neophodno naglasiti ako je pacijentu postavljen ilealni mjehur. Pacijenti tu činjenicu često ili ne znaju ili ne smatraju važnom spomenuti u anamnezi, a citološki nalaz se znatno razlikuje od normalnog staničnog sastava urina, što također može dovesti do lažno pozitivnog nalaza. Vrlo važan podatak je i onaj o kamencima u kanalnom sustavu uočenim na UTZ-u ili drugoj slikovnoj analizi, jer prisutnost kamenaca dovodi do reaktivnih promjena stanica urotela i pojave hematurije<sup>26</sup>.

Spontano izmokreni urin uobičajeno je uzimati kroz 3 dana. To stoga što neke patološke promjene na sluznici urotakta ne deskvamiraju kontinuirano stanice sa svoje površine, a i hematurija je često intermitentna, pa analiziranje većeg broja uzoraka povećava osjetljivost metode.

Jedna od najčešćih indikacija za citološku pretragu urina je nalaz eritrocita u urinu, bilo da se radi o mikrohematuriji kao slučajnom nalazu pri sistematskim i sličnim pregledima, ili o pacijentima sa simptomima vezanim uz mokraćni sustav (dizurične smetnje, bolovi, makrohaturija). Citološkim pregledom mogu se uočiti tzv. dismorfni eritrociti, eritrociti promijenjenog oblika kao posljedica prolaska kroz glomerularnu membranu. Nalaz većeg



broja takvih eritrocita u sedimentu urina ukazuje na glomerularno podrijetlo eritrocita, dakle na patologiju bubrežnog parenhima, a ne kanalnog sustava. Na temelju takvog nalaza pacijenta se usmjerava na nefrološku, a ne urološku obradu<sup>27,28</sup>. U sedimentu urina često se nalaze upalne stanice, a mogu se uočiti i uzročnici (bakterije, spore i hife gljivica, trihomonas), kao i citopatski efekt nekih virusa (polioma virus, citomegalovirus), što je osobito značajno u praćenju pacijenata po transplantaciji bubrega.

Jedna od najvažnijih indikacija za citološku pretragu urina je i rano otkrivanje tumora kanalnog sustava. Tumori bubrežnog parenhima ne daju stanice u urinu dok tumor nije toliko uznapredovao da dođe do prodora u pijelon. Bolja osjetljivost i specifičnost citologije postoji kod slabije diferenciranih karcinoma urotela i karcinoma *in situ*, dok je za tumore niskog gradusa, dobro diferencirane karcinome, osjetljivost i specifičnost znatno manja, jer s jedne strane oni slabije dekvamiraju stanice, pa ih se u sedimentu urina nađe rjeđe i u manjem broju, a također nije moguće pouzdano razlikovati stanice papiloma i dobro diferenciranog papilarnog karcinoma.

Jedan od problema u praksi jest neujednačena terminologija citoloških nalaza urina među samim citolozima i citološkim laboratorijima u Hrvatskoj, ali i u svijetu. Kao pokušaj rješenja predložena je tzv. Pariška klasifikacija lezija urotela putem koje se želi standardizirati morfološka terminologija kako bi se mogle osmisliti adekvatne smjernice za ranu dijagnostiku i praćenje premalignih i malignih promjena urotela<sup>29</sup>.

*Prednosti citološke analize urina su:*

- jednostavno prikupljanje uzoraka
- neinvazivna pretraga, bez kontraindikacija
- može se ponavljati beskonačno puta
- mogućnost RANOG otkrivanja karcinoma urotela (prije nego što postane vidljiv makroskopski – cistoskopski, na intravenskoj urografiji ili UTZ-u)
- mogućnost otkrivanja premalignih lezija – atipija i displazija urotela, te Ca *in situ*
- pretraga obuhvaća čitavu površinu kanalnog sustava pokrivenu urotelom
- niska cijena pretrage.

*Nedostaci citološke analize urina:*

- nemogućnost točne lokalizacije patološke promjene unutar kanalnog sustava
- poteškoće u dijagnosticiranju dobro diferenciranih tumora (papilom vs. dobro diferencirani papilarni karcinom)
- poteškoće u razlikovanju karcinoma *in situ* (CIS) urotela od slabije diferenciranog invazivnog karcinoma urotela.

Karcinomi prijelaznog epitela često recidiviraju, a pojavljuju se i multicentrično, simultano ili unutar

Citologija omogućava rano otkrivanje malignih bolesti. Moguće ju je ponavljati neograničen broj puta, bez trajnih posljedica u analiziranom tkivu ili organu. Neugoda za pacijenta je minimalna, postupak uzimanja uzorka traje kratko, a analizu je moguće učiniti u vrlo kratkom roku, čak i intraoperativno. Kontraindikacije za citološku punkciju rijetke su i relativne.

kraćeg ili dužeg vremenskog perioda. Zbog toga je redovito citološko praćenje pacijenta značajno za rano otkrivanje recidiva ili pojave novog tumora urotela.

#### **Citologija koštane srži**

Pregled koštane srži je najvrjednija dijagnostička pretraga za evaluaciju niza hematoloških bolesti, kako za postavljanje dijagnoze, određivanje stadija bolesti, u svrhu predviđanja prognoze, praćenja uspjeha terapije, te detektiranja metastaza nehematoloških malignih bolesti. Punktat koštane srži koristi se i pri obradi febrilnih stanja nejasne etiologije, nekih infekcija, bolesti taloženja (Niemann-Pickova i Gaucherova bolest), za otkrivanje metastaza nehematoloških malignih bolesti u koštanoj srži i dr.

Uz standardno bojenje citoloških razmaza koštane srži koriste se i citokemijska bojenja (za evaluaciju količine i distribucije ekstrahemoglobinskog željeza i za subtipizaciju akutnih leukemija), imunocitokemijska bojenja (za dokazivanje sekundarnih depozita nehematoloških malignih bolesti u koštanoj srži), a razmazi su prikladni i za neke druge metode analize (npr. FISH)<sup>30</sup>.

Posebnu grupu pacijenata čine djeca, kod kojih su najčešće indikacije za punkciju koštane srži dija-

agnostika raznih vrsta anemija, trombocitopenija, kao i dijagnostika, tipizacija i praćenje uspjeha terapije akutnih leukemija, te rano otkrivanje recidiva. Punkcija koštane srži sastavni je dio određivanja stadija bolesti kod nehematoloških pedijatrijskih zloćudnih tumora<sup>31</sup>.

Uz punkciju koštane srži obavezno je citologu dostaviti relevantne kliničke podatke o pacijentu, a paralelno s analizom punktata srži potrebno je analizirati i razmaz periferne krvi.

Uzorci koštane srži uzimaju se iz:

- Sternuma (samo aspirat, samo kod odraslih)
- *Cristae iliacae post.* (aspiracija i biopsija)
- *Cristae iliacae ant.* (aspiracija i biopsija).

Mijelogram je diferencijalni udio pojedinih hematopoetskih stanica u koštanoj srži, i predstavlja dio citološkog nalaza. Sadrži i referentne vrijednosti udjela pojedinih tipova stanica, a kompletan citološki nalaz punktata koštane srži osim brojčanih podataka sadrži i informaciju o adekvatnosti i celularnosti uzorka, morfološki opis svake od tri loze hematopoetskih stanica, količinu strome u punktatu, opis stranih stanica ukoliko su nađene, te dijagnozu/diferencijalnu dijagnozu i preporuku za daljnji postupak s pacijentom.

### Citologija u pulmologiji

Primjena citologije u dijagnostici bolesti respiratornog sustava ima vrlo dugu tradiciju. U početku je najčešće pregledavani uzorak bio sputum. S razvojem i unaprjeđenjem endoskopskih dijagnostičkih postupaka citologija sputuma pala je u drugi plan, a najzastupljeniji citološki uzorci respiratornog sustava postaju oni dobiveni prilikom bronhoskopije. Tako se rutinski citološki analiziraju brisevi četkicom sluznice bronha, otisci malih bioptičkih uzoraka uzeti prilikom bronhoskopije, lavati i aspirati bronha, bronhoalveolarni lavat, te razmazi transbronhalnih punktata. Uspješnost bronhoskopskog pristupa dijagnostici tumora pluća je nešto manja kod periferno smještenih tvorbi u plućnom parenhimu, te se tada može pristupiti transtorakalnim putem u svrhu uzimanja uzorka citološkom punkcijom ili iglenom biopsijom, što se odvija pod radiološkom kontrolom, u KBC Rijeka najčešće pod kontrolom CT-a te ponekad pod kontrolom ultrazvuka.

Današnja morfološka dijagnostika tumora pluća zahtijeva napuštanje tradicionalne klasifikacije

najčešćih tumora pluća na karcinome malih stanica i karcinome ne-malih stanica zbog pronalaska cijelog niza specifičnih protutumorskih lijekova koji se vežu uz određene morfološke podtipove raka pluća, posebno uz adenokarcinom pluća<sup>32,33</sup>. Pokazalo se da je citološki materijal sasvim primjeren za niz dodatnih analiza na osnovi kojih se određuje terapijski protokol. U našoj ustanovi u rutinskoj primjeni je molekularno ispitivanje statusa receptora epidermalnog faktora rasta (engl. *epidermal growth factor receptor*; EGFR) kod adenokarcinoma bronha na citološkom materijalu, te se uvodi imunocitokemijsko ispitivanje statusa kinaze anaplastičnog limfoma (engl. *anaplastic lymphoma kinase*; ALK), u cilju identifikacije pacijenata koji su kandidati za terapiju „pametnim lijekovima“<sup>34</sup>. Zbog specifičnosti i značaja postavljanja definitivne dijagnoze morfološkog i molekularnog podtipa raka pluća na malim uzorcima (citološkom materijalu i malim biopstatima), u KBC-u Rijeka provodi se tzv. brza citološka procjena materijala u samoj bronhoskopskoj sali, pri čemu se od citologa očekuje da odgovori na nekoliko pitanja: Ima li u materijalu tumora? Ako se nađu tumorske stanice, važno je odgovoriti je li materijal dijagnostički, odnosno može li se već brzim pregledom pretpostaviti o kojem podtipu tumora se radi? I, ako se radi o adenokarcinomu ili nekom slabije diferenciranom tumoru, ima li dovoljno materijala za dodatne imunocitokemijske i molekularne analize. Sama citološka analiza tijekom bronhoskopije traje otprilike 20 – 45 sekundi po materijalu, što bronhoskopičaru značajno olakšava daljnji postupak, a za pacijenta to znači izbjegavanje ponavljanja istog ili novih dodatnih postupaka u svrhu postavljanja dijagnoze i manji gubitak vremena do početka liječenja.

Na taj način se smanjio udio nedijagnosticiranih tumora kod pacijenata s bronhoskopski nevidljivim tumorima, koji su donedavno morali ići na transtorakalnu biopsiju<sup>35</sup>. U slučaju da se niti jednim navedenim postupkom ne uspije dobiti materijal za postavljanje morfološke dijagnoze tumora pluća, pacijent se upućuje na otvorenu biopsiju pluća, pri čemu citolog bude pozvan u kiruršku salu kako bi napravio otisak te se izjasnio o samoj prirodi promjene, o čemu ovisi daljnji kirurški postupak.

Na Odjelu za opću citologiju Zavoda za kliničku citologiju KBC-a Rijeka pregleda se prosječno 2500 do 3000 bronhoskopskih uzoraka godišnje.

Pleuralni izljev, koji se pojavljuje kod brojnih bolesti respiratornog sustava, ali i drugih organskih sustava, također je čest predmet citološke analize.

### Citologija melanoma

Melanom je zloćudni tumor melanocita koji se predominantno nalaze u koži, ali i, primjerice, u oku. Još uvijek velik dijagnostički izazov u citologiji, jer pokazuje morfološku „mimikriju” – može sličiti raznim drugim tipovima tumora. Vrlo često su metastaze prvi znak postojanja bolesti, ili se metastaze javljaju i više desetljeća nakon operacije primarnog melanoma, a mogu se naći i na neočekivanim mjestima (npr. dojka!).

Kako punktiranje ili skarificiranje pigmentiranih kožnih promjena nije uobičajena procedura, citolog se u praksi najčešće susreće s metastatskim melanomom u limfnim čvorovima. Ako postoji klinički podatak o prethodno postavljenoj dijagnozi melanoma, obično prepoznavanje metastaze nije problem. Problem mogu predstavljati slučajevi kod kojih je nalaz melanomskih stanica u limfnom čvoru, jetri ili nekoj drugoj lokalizaciji izvan kože, prvi znak postojanja maligne bolesti. Zato je neobično važno u popratnoj medicinskoj dokumentaciji navesti podatak o prethodnoj operaciji melanoma, pa čak i displastičnog nevusa, bez obzira na lokalizaciju ili vremenski odmak. U slučaju sumnje na metastazu melanoma, citologu stoji na raspolaganju imunocitokemijska analiza. Melanomske stanice izražavaju biljege: HMB-45, melan A, S100 i vimentin, po kojima ih je u citološkom uzorku moguće identificirati te tako potvrditi dijagnozu. Kod površno smještenih limfnih čvorova i punkcija bez kontrole UTZ-a vrlo je pouzdana u dijagnostici metastaza melanoma<sup>36</sup>.

Kao i kod karcinoma dojke, intraoperativna citološka analiza otisaka sentinel limfnih čvorova kod melanoma ima važnu ulogu u planiranju opsega operativnog zahvata. Za razliku od SLN-ova koji se kod karcinoma dojke nalaze uvijek u aksili, kod melanoma lokalizacija SLN-ova ovisi o lokalizaciji primarnog tumora, pa se ponekad SLN-ovi pojavljuju i u više anatomskih regija (npr. melanoma na leđima može imati SLN u ak-

sili i preponi ili u obje aksile). U tim slučajevima vrši se intraoperativna analiza svih regija u kojima se otkriju SLN-ovi. Tijekom prethodne godine na Odjelu za opću citologiju Zavoda za kliničku citologiju KBC-a Rijeka intraoperativno je pregledano 86 SLN-ova kod 44 pacijenta s melanomom.

### Još neka područja primjene citologije

#### *Kožne promjene*

Različite tvorbe koje pripadaju koži i potkožju također mogu biti predmetom citološke analize. Metode dobivanja uzorka su punkcija tankom iglom, I skarifikacija (= struganje površine eflorescence do pojave krvi, a zatim uzimanje otiska skarificirane površine na predmetno stakalce). Osim već spomenute dijagnostike Pagetove bolesti mame, ova metoda često se koristi za potvrđivanje infekcije virusom herpesa, zahvaljujući specifičnom citopatskom efektu koji taj virus izaziva na epitelnim stanicama.

#### *Analiza brisa nosa na eozinofile*

Indikacija za pretragu su nejasni rinitisi kod nedokazanih alergija, a nalaz eozinofila u razmazima brisa nosne sluznice potkrjepljuje alergijsku etiologiju smetnji.

#### *Analiza cerebrospinalnog likvora*

Možda i više nego kod ostalih tekućih uzoraka, likvor je potrebno analizirati sasvim svjež, jer se upravo patološke stanice najprije raspadnu prilikom stajanja. Citološka analiza cerebrospinalnog likvora koristi se u razjašnjavanju različitih tipova meningitisa i meningoencefalitisa, u dijagnostici i praćenju uspjeha liječenja kod prvenstveno dječjih akutnih leukemija, te za rano otkrivanje relapsa u središnjem živčanom sustavu kod tih pacijenata. U likvoru se mogu naći maligne stanice primarnih tumora mozga, ako je tumor dopro do likvorskih prostora, a također i maligne stanice raznih hematoloških i nehematoloških malignih bolesti.

#### *Analiza zglobnih tekućina*

Pomaže u razjašnjavanju etiologije izljeva u zglobove. Punktati slobodne tekućine u zglobovima citološki obrađuju se kao i ostali tekući uzorci.

**Tablica 2.** Čimbenici koji utječu na točnost citološkog nalaza u aspiracijskoj citologiji

Što sve utječe na točnost citološkog nalaza u aspiracijskoj citologiji?
Postavljanje prave indikacije za citološku punkciju
Precizna lokacija ciljane tvorbe (palpacija, UTZ)
Iskustvo i uvježbanost osobe koja vrši punkciju
Besprijekorno učinjen razmaz i precizno označavanje preparata i mjesta punkcije
Citotehničarski postupci (fiksacija, standardna bojenja, citokemijska i imunocitokemijska bojenja)
Dostupnost relevantnih kliničkih i laboratorijskih nalaza
Postojanje jasnih citoloških kriterija za dijagnozu pojedinih entiteta
Znanje i iskustvo citologa

### PREDNOSTI CITOLOŠKE ANALIZE

Posebnost citologije je u tome što na minimalnoj količini biološkog materijala može postaviti dijagnozu, često definitivnu, ili barem dati smjernice za daljnji dijagnostički postupak. Citologija omogućava rano otkrivanje malignih bolesti kao i premalignih stanja. Moguće ju je ponavljati neograničen broj puta, bez ikakvih trajnih posljedica u analiziranom tkivu ili organu, čak i kada se radi o punkciji tankom iglom, a ne samo o eksfolijativnim uzorcima. Neugoda za pacijenta je minimalna ili nikakva, postupak uzimanja uzorka u najvećem broju slučajeva traje vrlo kratko i ne zahtijeva velika materijalna sredstva, a i analizu je moguće učiniti u vrlo kratkom roku, čak i intraoperativno<sup>37</sup>. Kontraindikacije za citološku punkciju su rijetke i relativne, a radi se uglavnom o teškim poremećajima koagulacije uz punkciju unutarnjih organa, ili pak kod malih lezija smještenih u blizini velikih krvnih žila, osobito u medijastinumu ili trbušnoj šupljini.

### ŠTO SVE UTJEČE NA TOČNOST CITOLOŠKOG NALAZA?

Na kraju je važno spomenuti da posebno kod aspiracijske citologije, u slučajevima kada citolog nije taj koji vrši punkciju, ili je bar prisutan pri uzimanju uzorka, postoji cijeli niz čimbenika koji utječu na točnost i kvalitetu krajnjeg citološkog nalaza (tablica 2).

Na prvom mjestu je pravilno postavljena indikacija za punkciju. To podrazumijeva iskusnog dijagnostičara, najčešće ultrasoničara, koji zna procijeniti

kada je punkcija zaista indicirana. Slijedi precizna lokacija i vizualizacija ciljane lezije (UTZ, CT, palpacija), te sam postupak punkcije. Ako se igla pri uzimanju uzorka ne nalazi u leziji, uzorak će biti neadekvatan, ili barem nereprezentativan. Kada je uzorak uzet, potrebno je stručno napraviti razmazu na predmetna stakalca. Ako su razmazi loši (pregusti, u više slojeva ili više smjerova, stanice uništene razmazivanjem), analiza neće biti moguća iako je uzorak uzet pravilno. U toj fazi izuzetno je važno i pravilno označavanje svakog stakalca inicijalima i drugim potrebnim oznakama, uz pismenu dokumentaciju postupka punkcije i evidenciju o broju učinjenih razmaza. Nakon toga slijede laboratorijski postupci: evidentiranje u knjigu prijema, dodjeljivanje broja protokola, te standardno i po potrebi specijalna bojenja. I ti postupci moraju biti izvedeni besprijekorno, da bi preparati bili primjereni za citološku analizu. Nakon svih tih koraka na red dolaze iskustvo i znanje citologa, uz objektivno postojanje jasnih citoloških kriterija za dijagnozu pojedinih entiteta.

### ZAKLJUČAK

Citološka analiza je neizostavan dijagnostički postupak kod cijelog niza upalnih i neoplastičnih bolesti svih organa i organskih sustava. U rukama educiranih stručnjaka predstavlja moćno dijagnostičko oruđe, koje uz relativno mala financijska sredstva vrlo često može doći do definitivne dijagnoze. Citologija se odlično uklapa u nove trendove minimalno invazivne dijagnostike, jer su citološki uzorci prikladni i za suvremene molekularne i citogenetske analize, na čijim rezultatima se temelje moderni terapijski pristupi malignim bolestima.

**Izjava o sukobu interesa:** Autori izjavljuju da ne postoji sukob interesa.

### LITERATURA

1. Hrvatski liječnički zbor, Hrvatsko društvo za kliničku citologiju [Internet]: Klinička citologija u Hrvatskoj – razvoj. [cited 2016 March 25]. Available from: [http://hlz.mef.hr/www\\_citologija/klinicka\\_citologija\\_u\\_hrvatskoj\\_razvoj.htm](http://hlz.mef.hr/www_citologija/klinicka_citologija_u_hrvatskoj_razvoj.htm)
2. Črepinko I, Znidarčić Ž, Audy-Jurković S. Klinička citologija u Hrvatskoj. Karlovac: Lana Karlovačka tiskara, 2000.
3. Črepinko I, Kardum-Skelin I, Mahovlić V, Kudrna-Prašek K. Poslijediplomski studij iz kliničke citologije od 1967.

- godine do danas – razlozi osnivanja i utjecaj na daljnji razvoj citologije u Hrvatskoj. *Acta Med Croatica* 2008;62:335-42.
4. Pravilnik o specijalističkom usavršavanju doktora medicine. Narodne novine br. 116/15.
  5. Kocjan G, Gray W, Levine T, Kardum-Skelin I, Vielh P. *Diagnostic Cytopathology Essentials*. 1st ed. London: Churchill Livingstone, 2013.
  6. Gray W, Kocjan G. *Diagnostic Cytopathology*, 3<sup>rd</sup> ed. London: Churchill Livingstone, 2010.
  7. Znidarčić Ž, Jeren T, Kaić G, Kardum-Skelin I, Knežević-Obad A, Smojver-Ježek S et al. Cytology in primary health care of children and adults. *Coll Antropol* 2010; 34: 737-48.
  8. Znidarčić Ž, Črepinko I, Jeren T, Roglić M, Nakić M, Markov-Glavaš D et al. Role of the clinician in cytologic diagnosis. *Liječ Vjesn* 2002;124:360-5.
  9. Kardum-Skelin I, Fabijanić I, Jelić-Puškarčić B, Šiftar Z, Kardum Paro MM, Lasan Trčić R et al. Jedna stanica – konačna dijagnoza! Gdje prestaje struka i počinje umjetnost? *Acta Med Croatica* 2008;62:343-9.
  10. Halbauer M, Šarčević B, Tomić Brzac H. Citološko-patohistološki atlas bolesti štitne žlijezde i doštitnih žlijezda s ultrazvučnim slikama. Zagreb: Nakladni zavod Globus, 2000.
  11. Kardum-Skelin I. Citologija štitnjače. In: Djelmiš J et al. (eds) *Bolesti štitnjače u trudnoći*. Zagreb: Denona, 2004; 203-13.
  12. Mateša N, Knežević-Obad A, Ostović KT, Kardum-Skelin I, Moslavac S, Vasilij A et al. Croatian Society for Clinical Cytology guidelines for thyroid cytology. *Liječ Vjesn* 2012;134:203-7.
  13. Ali SZ, Cibas ES. *The Bethesda system for reporting Thyroid cytopathology: definitions, criteria and explanatory notes*. New York: Springer, 2009.
  14. Mendoza P, Lacambra M, Tan PH, Tse GM. Fine Needle Aspiration Cytology of the Breast: The Nonmalignant Categories. *Pathology Research International* [Internet], 2011;2011. [cited 2016 March 26]. Available from: <http://www.hindawi.com/journals/pri/2011/547580/>.
  15. Prathiba D, Shalinee R, Kshittija K, Joseph LD. Papillary lesions of breast – An introspect of cytomorphological features. *J Cytol* 2010;27:12-5.
  16. Brnić Z, Brkljačić B, Drinković I, Jakić-Razumović J, Kardum-Skelin I, Krajina Z. Clinical guidelines for diagnosis, treatment and monitoring of patients with non-invasive breast cancer. *Liječ Vjesn* 2012;134:259-65.
  17. Podolski P, Drinković I, Stanec M, Ries S, Kardum-Skelin I, Petranović D. Rak dojke – prijedlog kliničke smjernice. *Medicina* 2002;38:73-6.
  18. Vlajčić Z, Stanec Z. Kliničke smjernice za onkoplastično liječenje raka dojke. Zagreb: Hrvatski liječnički zbor i Hrvatsko društvo za plastičnu, rekonstrukcijsku i estetsku kirurgiju, 2013.
  19. Zakhour H, Wells C, Perry N. *Diagnostic Cytopathology of the Breast*. London: Churchill Livingstone, 1999.
  20. Seili-Bekafigo I, Štemberger C, Rajković Molek K, Fumić G, Mustać E. Our first experiences with intraoperative touch-imprint cytology of sentinel lymph nodes in patients with breast cancer. 3<sup>rd</sup> Croatian congress of pathology and forensic medicine, 3<sup>rd</sup> Croatian congress of clinical cytology, 1<sup>st</sup> Croatian symposium of cytotechnology, Opatija, 2005.
  21. Castellano I, Deambrogio C, Muscara` F, Chiusa L, Mariscotti G, Bussone R et al. Efficiency of a Preoperative Axillary Ultrasound and Fine-Needle Aspiration Cytology to Detect Patients with Extensive Axillary Lymph Node Involvement. 2014, *PLoS One* 2014;9: e106640.
  22. Yu YH, Mo QG, Zhu X, Gao LQ, Liang C, Huang Z et al. Axillary fine needle aspiration cytology is a sensitive and highly specific technique for the detection of axillary lymph node metastasis: a meta-analysis and systematic review. *Cytopathology* 2016;27:59-69.
  23. Gilani SM, Fathallah L, Al-Khafaji BM. Preoperative fine needle aspiration of axillary lymph nodes in breast cancer: clinical utility, diagnostic accuracy and potential pitfalls. *Acta Cytol* 2014;58:248-54.
  24. Kardum-Skelin I, Šušterčić D, Jelić-Puškarčić B, Fabijanić I, Milas M, Šiftar Z et al. Citomorfologija i dodatne tehnologije iz citološkog uzorka u dijagnostičkom algoritmu povećanog limfnog čvora. *Bilten Krohema* 2009; 1:40-3.
  25. Kocjan G. *Fine needle aspiration cytology. Diagnostic principles and dilemmas*. Berlin Heidelberg: Springer, 2006.
  26. Kardum-Skelin I. Kvalitativna analiza mokraćne. In: Flegar-Meštrić Z (ed.) *Kvalitativna analiza mokraćne*. Zagreb: Medicinska naklada, 2013;51-70.
  27. Yeoh M, Lai NK, Anderson D, Appadurai V. Macroscopic haematuria – a urological approach. *Aust Fam Physician* 2013;42:123-6.
  28. Koo KC, Lee KS, Choi AR, Rha KH, Hong SJ, Chung BH. Diagnostic impact of dysmorphic red blood cells on evaluating microscopic hematuria: the urologist's perspective. *Int Urol Nephrol* 2016; Forthcoming.
  29. Rosenthal DL, Wojcik EM, Kurtycz DFI. *The Paris System for Reporting Urinary Cytology*. Switzerland; Springer International Publishing, 2016.
  30. Duletić-Načinović A, Valković T, Dvornik Š. Hematologija za prvostupnike medicinsko-laboratorijske dijagnostike. Rijeka: Sveučilište u Rijeci, Medicinski fakultet Rijeka, 2011.
  31. Kardum-Skelin I, Kaić G, Jelić-Puškarčić B, Pažur M, Vanek M. Citologija u pedijatrijskoj onkologiji. *Bilten Krohema* 2013;5:20-8.
  32. Travis WD, Brambilla E, Noguchi M, Nicholson AG, Geisinger K, Yatabe Y et al. International Association for the Study of Lung Cancer/American Thoracic Society/European Respiratory Society: international multidisciplinary classification of lung adenocarcinoma: executive summary. *Proc Am Thorac Soc* 2011;8:381-5.
  33. Samarzija M, Gugić D, Radić J, Vrdoljak E, Jakopović M, Boban M et al. Kliničke upute za dijagnozu, liječenje i praćenje bolesnika oboljelih od karcinoma pluća nemalih stanica. *Lijec Vjesn* 2011;133:361-5.
  34. Mohar B, Smojver Ježek S, Rajković Molek K, Štemberger C, Kurpis M, Kupanovac Ž et al. Detection of an EGFR mutation in cytological specimens of lung adenocarcinoma. *Cytopathology* 2016; Forthcoming.
  35. Chandra S, Chandra H, Sindhwani G. Role of rapid on-site evaluation with cyto-histopathological correlation in diagnosis of lung lesion. *J Cytol* 2014;31:189-93.
  36. Hall BJ, Schmidt RL, Sharma RR, Layfield LJ. Fine-Needle Aspiration Cytology for the Diagnosis of Metastatic Melanoma. *Systematic Review and Meta-Analysis*. *Am J Clin Pathol* 2013;140:635-42.