

Pregled nove SZO-ove histološke klasifikacije epitelnih tumora bubrega

New WHO histological classification of renal epithelial tumors

Gordana Đorđević*, Sanja Štifter

Sažetak. Napredak u dijagnostici proveden na temelju morfologije, imunohistokemije i molekularnih metoda doveo je do identifikacije novih entiteta u patologiji bubrežnih tumora. Iz tih je razloga Međunarodno društvo za urološku patologiju (ISUP) preporučilo izmjene klasifikacije tumora bubrega SZO-a 2004. pod nazivom *ISUP Vancouver Modifikacija SZO histološke klasifikacije bubrega tumora* koja je i službeno, s manjim izmjenama ove, 2016. godine, predstavljena u 4. izdanju SZO-ove klasifikacije tumora mokraćnog sustava i muških spolnih organa. Cilj je ovoga članka kroz pregled literature ukratko predstaviti novu podjelu karcinoma bubrežnih stanica i nove entitete prepoznate po histološkim i genetskim karakteristikama te usmjeriti pažnju na važnost onih osobina tumora koje određuju stupanj i stadij bolesti, a imaju velik prognostički značaj. Nova će klasifikacija omogućiti patolozima da usuglase svoje izvještaje, a ostalim strukama dati uvid u promjene u nalazima patologa.

Ključne riječi: karcinom bubrežnih stanica; Svjetska zdravstvena organizacija

Abstract. Progress in the diagnostics based on morphology and immunohistochemistry, genetic and molecular methods has led to the identification of new entities in renal tumor pathology. Therefore the International Society of Urological Pathology (ISUP) recommended modifications of the WHO 2004 renal tumor classification and called it *ISUP Vancouver Modification of WHO (2004) Histologic Classification of Kidney Tumors* which is officially published in new "blue book", *The 2016 WHO Classification of Tumours of the Urinary System and Male Genital Organs*. The aim of this article was to briefly introduce a new classification of renal cell carcinoma and new tumor entities identified by their histological and genetic characteristics. We also wanted to focus attention on the importance of those characteristics that determine the tumor grade and the stage of the disease, which have prognostic significance. The new classification will allow pathologists to harmonize their reports, and other disciplines to understand the changes in the findings of the pathologist.

Key words: renal cell carcinoma; World Health Organisation

Zavod za patologiju i patološku anatomiju,
Medicinski fakultet Sveučilišta u Rijeci,
Rijeka

***Dopisni autor:**

Izv. prof. dr. sc. Gordana Đorđević, dr. med.
Zavod za patologiju i patološku anatomiju,
Medicinski fakultet Sveučilišta u Rijeci
Braće Branchetta 20, 51 000 Rijeka
e-mail: gordana.dordevic@medri.uniri.hr

<http://hrcak.srce.hr/medicina>

UVOD

Karcinom bubrežnih stanica (KBS) najčešći je solidni tumor bubrega i javlja se u oko 1 – 3 % svih karcinoma s porastom prevalencije u Europi i Sjevernoj Americi¹. Tijekom posljednjih dvaju desetljeća incidencija KBS-a povećala se za oko 2 % u svijetu i Europi, iako je primijećen pad incidencije u Danskoj i Švedskoj^{2,3}. U 2012. u Europskoj uniji otkriveno je oko 84.400 novih slučajeva KBS-a, a 34.700 osoba umrlo je od te bolesti⁴. U Hrvatskoj,

Karcinomi bubrega obuhvaćaju širok spektar histopatoloških entiteta. Od prvog opisa bubrežnog karcinoma prošlo je 200 godina, ali tek u posljednjih 30 godina učinjeni su pomaci u dijagnostici temeljem morfologije, imunohistokemije i molekularnih metoda, što je dovelo do identifikacije novih entiteta u patologiji bubrežnih tumora. Stoga je Međunarodno društvo za urološku patologiju (ISUP) preporučilo izmjene klasifikacije tumora bubrega SZO 2004. pod nazivom ISUP Vancouver modifikacija SZO (2004) histološke klasifikacije bubrega tumora koja je i službeno ove, 2016. godine, predstavljena u 4. izdanju SZO-ove klasifikacije tumora mokraćnog sustava i muških spolnih organa.

Estoniji, Grčkoj, Irskoj i Slovačkoj stope smrtnosti ukazuju na trend povećanja, dok su se u Europi još 90-ih godina prošlog stoljeća stope stabilizirale za većinu europskih zemalja⁵. U Republici Hrvatskoj 2013. godine otkriveno je 668 novih pacijenata⁶. Klasični trijas simptoma, kakav su bol u lumbalnoj regiji, makrohaturija i palpabilna masa, u ove se bolesti susreće u manje od 10 % pacijenata te se povećanje incidencije u više od 30 %, s godišnjim rastom od 2,3 – 4,3 % 80-ih i 90-ih, i incidentalno otkrivanje tumora u ranom stadiju objašnjava širokom uporabom slikovnih metoda

(ultrazvuka, kompjutorizirane tomografije i nuklearne magnetske rezonancije)⁷. Tumori bubrega češće se javljaju u muškaraca (1,5 : 1) s najvećom učestalosti za dob između 60 – 70 godina starosti⁸. Pojava tumora u bliskih rođaka dvostruko povećava rizik od nastanka tumora, a grupiranje oboljelih unutar obitelji u 2 – 3 % slučajeva uvijek je povezano s mlađim dobnim skupinama⁹.

Utvrđeni etiološki čimbenici povezani s većim rizikom od nastanka karcinoma bubrega uključuju pušenje, pretilost i hipertenziju, a Europsko urološko udruženje (engl. *European urology association*; EUA) kao efektivnu profilaksu preporučuje izbjegavanje upravo ovih čimbenika¹⁰.

KBS se može razviti unutar nekih sindroma od koji je najčešći Von Hippel Lindau, izazvan mutacijom tumor supresorskog gena na kromosomu 3p25.3, koji osim KBS-a uključuje i razvoj angiomatoze, hemangioblastoma, pheochromocytoma, ciste gušterače te bilateralnih cistadenoma širokog ligamenta uterusa ili epididimisa¹¹.

Karcinomi bubrega obuhvaćaju širok spektar histopatoloških entiteta. Od prvog je opisa bubrežnog karcinoma prošlo 200 godina, ali tek su u posljednjih 30 godina učinjeni pomaci u razumijevanju morfologije, genetike i ponašanja ovoga tumora. Određivanje genotipa u skladu je s morfološkim karakteristikama dovelo do SZO-ove (Svjetska zdravstvena organizacija) klasifikacije iz 1981. godine u kojoj je opisano 9 odvojenih kategorija tumora bubrega, što je relativno malo u odnosu na današnjih 50 u trećem SZO-ovu izdanju iz 2004. godine¹²⁻¹⁴ (tablica 1).

Napredak u razumijevanju molekularne baze ovog tumora uspostavljen je modelom za transkripcijska istraživanja karcinoma bubrega¹⁵. Brojne su studije potvrdile postojanje različitih podtipova KBS-a s određenom kromosomalnom anomalijom, raznolikostima u morfologiji stanica, biološkom profilu, molekularnim mehanizmima i

Tablica 1. Podskupine karcinoma bubrežnih stanica prema klasifikaciji SZO-a iz 2004.

Svjetlostanični	Karcinom s Xp 11 translokacijom
Papilarni	Karcinom udružen s nefroblastomom
Kromofobni	Mucinozno-tubularni i karcinom vretenastih stanica
Karcinom sabirnih kanalića (Bellini)	Neklasificirani karcinom bubrežnih stanica
Medularni karcinom	

Tablica 2. Prijedlog novih entiteta epitelnih tumora bubrega

Novi epitelni tumori bubrega (<i>uvršteni u u klasifikaciju SZO-a</i>)	Privremeni još nepriznati entiteti (<i>nisu uvršteni u klasifikaciju SZO-a</i>)
Tubulocistični KBS Stečena cistična bolest uz KBS Svjetlostanični tubulopapilarni KBS Obiteljska MiT translokacija (uključujući t(6; 11) uz KBS Nasljedna leiomiomatoza uz KBS KBS udružen s deficitom sukcinat dehidrogenaze	KBS poput tkiva štitnjače KBS s ALK-translokacijom

KBS, karcinom bubrežnih stanica

različitim metaboličkim putevima. Mogućnost određenja podtipova KBS-a upravo je zbog toga značajan trenutak za dugoročnu prognozu bolesti i, još važnije, procjenu primjene adekvatnih mjera liječenja¹⁶.

Radna skupina Internacionalnog udruženja uroloških patologa (engl. *International Society of Urothology – ISUP*) 2012. godine je, uz detaljnu i odgovornu provjeru publiciranih istraživanja rafinirala, dopunjavala i mijenjala klasifikaciju SZO-a iz 2004. Sastanak je održan u kanadskom Vancouveru, a dopunjena se klasifikacija navodi kao *International Society of Urological Pathology Vancouver Classification of Renal Neoplasia*. Zaključci s konferencije o tumorima bubrega s preporukama publicirani su 2013. pod istim nazivom¹⁷. Ova klasifikacija poslužila je kao temelj za novu podjelu bubrežnih neoplazmi predstavljenu u 4. izdanju klasifikacije tumora mokraćnog sustava i muških spolnih organa SZO-a. Novo izdanje SZO-a, takozvana „plava knjiga“ objavljena 2016., sadrži značajne izmjene koje su usuglašene na radnom sastanku SZO-a u švicarskom Zurichu, u ožujku 2015.¹⁸

Cilj je našega članka kroz pregled literature ukratko predstaviti nove entitete prepoznate po histološkim i genetskim karakteristikama te usmjeriti pažnju na važnost onih osobina tumora koje određuju stupanj i stadij bolesti, a koje imaju prognostički značaj.

**NAJVAŽNIJE PROMJENE U NOVOJ SZO-OVOJ
KLASIFIKACIJI IZ 2016. UKLJUČUJU NOVE
ENTITETE I REKLASIFIKACIJU HISTOLOŠKIH
POTTIPOVA**

Podtipovi epitelnih neoplazmi nazivlje dobivaju prema izgledu predominantnih karakteristika citoplazme kao što su svjetlostanični i kromofobni

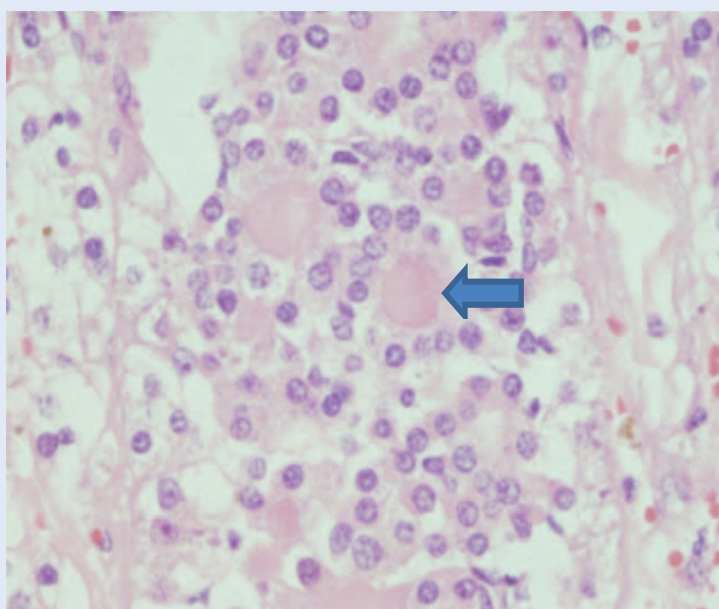
karcinomi, arhitektura, primjerice u slučaju papilarnog karcinoma, zatim anatomskoj lokalizaciji tumora koju povezujemo s karcinomom sabirnih kanalića ili medularnim karcinomom. Klasifikacija također donosi podtipove sa specifičnim bubrežnim oboljenjima u pozadini, a primjer je za to karcinom povezan sa stečenom cističnom bolesti. Ova podjela potvrđuje povezanost patognomoničnih molekularnih promjena s bubrežnim epitelnim neoplazmama; povezanost KBS-a s MiTF translokacijom (engl. *microphthalmia transcription factor family*), uključujući t (6; 11 translokaciju)¹⁹; povezanost sukcinat dehidrogenaza B deficijencija s KBS-om²⁰, odnosno povezanost familijarno predisponiranih tipova kao što je nasljedna leiomiomatoza KBS sindrom s KBS-om²¹. Klasifikacija također pridružuje familijarne forme karcinoma koje se mogu javiti i sporadično, a primjer je za to tumačenje svjetlostaničnog KBS-a u pacijenata s Von Hippel Lindau sindromom ili kromofobnog KBS-a u sklopu Birth Hogg-Dubé sindroma¹⁷.

Novi prepoznati tumori prikazani su u tablici 2. Šest različitih novih epitelnih zloćudnih tumora bubrega dodano je klasifikaciji. To su: *tubulocistični KBS*²², *stečena cistična bolest uz nastanak KBS-a*¹⁹, *svjetlostanični papilarni KBS*²³, *KBS s MiTF translokacijom* uključujući t (6; 11 translokaciju), *nasljedna leiomiomatoza, KBS sindrom povezan s KBS-om*²¹ i sukcinat dehidrogenaza B (SDHB) deficijencija-povezana s KBS-om. SDHB deficijencijantan KBS razmatra se kao privremeni podtip u Vancouverskoj klasifikaciji, ali je uvršten u konačnu SZO-ovu podjelu tumora kao novi podtip zbog karakteristične histološke slike, imunohistokemijskog gubitka spomenutog enzima u korelaciji s mutacijom gena za SDHB, dokazanom u linijama zametnih stanica²⁰.

U literaturi je trenutno premalo opisanih slučajeva za jasnu formulaciju biološkog ponašanja i prognozu svih novih entiteta, no iznimka je svjetlostanični (tubulo)papilarni KBS, za koji je poznato kako je neoplazma niskog gradusa s iznimno povoljnim ishodom²³.

Slika 1 prikazuje slučaj iz prakse u kojem smo pojavu dijagnosticirali kao t(6;11) KBS. Nakon genetskih testiranja potvrđeno je kako je riječ o karcinomu bubrežnih stanica s MiTF translokacijom, koja uključuje i t(6; 11) translokaciju. MiT familija ima 4 gena povezana sa strukturom transkripcijskih čimbenika TFE3, TFEB, TFEC (engl. *transcription factor E3; EB; EC*) i MiTF regulatora različitih tkivno specifičnih funkcija koje pridonose

Subtipovi epitelnih neoplazmi nazivaju se prema izgledu predominantnih karakteristika citoplazme, arhitekturi, anatomskoj lokalizaciji tumora. Klasifikacija također donosi subtipove sa specifičnim bubrežnim oboljenjima u pozadini ili potvrđuje povezanost patognomoničnih molekularnih promjena s bubrežnim epitelnim neoplazmama te pridružuje familijarne forme karcinoma.



Slika 1. Mikrofotografija karcinoma bubrežnih stanica s t(6;11). Primjećuje se karakteristična bifazična morfoloija koja uključuje veće i manje epitelne stanice. Manje se stanice nakupljaju oko kuglastog, eozinofilnog materijala (strelica) (povećanje 200 ×); (izvor: baza slika Zavoda za patologiju, Rijeka)

se staničnoj diferencijaciji. Fuzija dvaju transkripcijskih čimbenika uključena je u patogenezu KBS-a²⁴. U našem se slučaju radilo o tumoru koji je TFE3 negativan, ali TFEB pozitivan s t(6;11) translokacijom te je histološka dijagnoza potvrđena i genetskim metodama.

Privremenim subtipovima smatraju se predloženi novoprepoznati tip *KBS povezan s ALK translokacijom*²⁵ (od engleskog naziva Anaplastic Lymphoma Kinase) te *KBS nalik na folikule štitnjače*²⁶. Ovi su tumori razmatrani, ali o njihovu uvrštenju u novu klasifikaciju još uvijek ne postoji konsenzus. Iako su pravi entiteti, oni još uvijek nisu u potpunosti imunohistokemijski i molekularno definirane morfoloije te je za jasnije zaključke potrebno iznijeti više opisanih slučajeva i provesti dodatna istraživanja.

Za multilokularni cistični podtip svjetlostaničnog KBS-a pokazalo se kako je riječ o neoplazmi niskog malignog potencijala s izrazito dobrim ishodom u svim navedenim studijama te se za ovaj tumor uvrstio naziv multilokularna cistična neoplazma bubrega niskog malignog potencijala²⁷. Podjela papilarnih KBS-ova na tip 1 i tip 2 pokazala je visoku prognostičku vrijednost s lošijim ishodom kod papilarnog karcinoma tipa 2. Histološka forma papilarnog karcinoma s onkocitnom slikom nije prihvaćena kao poseban entitet¹⁷.

Hibridni onkocitno kromofobni tumor čije stanice imaju obilježja onkocita za sada je uključen u novu klasifikaciju u kategoriji kromofobnog KBS-a kao indolentni spororastući tumor koji se pojavljuje u sklopu nasljednog Birt-Hogg-Dube sindroma, renalne onkocitoze ili kao sporadični tumor²⁸. Dijagnoza je papilarnih adenoma do 2015. godine bila ograničena na dimenzije najvećeg promjera 0,5 cm, a aktualno je stajalište struke kako bubrežni koji sadrži ovakvu neoplazmu nije kontraindicirano transplantirati. SZO-ova klasifikacija adenome danas definira kao benigne neoplazme promjera ≤ 1,5 cm, papilarne i tubularne arhitekture, nuklearnog gradusa 1 – 2, bez kapsule. Konačni se promjer tumora mijenjao prema dostupnim podacima iz studija koje tvrde da tumori bez pseudokapsule niskog nuklearnog gradusa nemaju sposobnost metastaziranja.

Naglašava se kako ta dijagnoza nije podobna za iglenu biopsiju u kojoj pseudokapsula ili hetero-

genost gradusa ne mora biti prisutna. Također, papilarne neoplazme novootkrivene u transplantu veće od 0,5 cm promjera mogu imati značajne kliničke posljedice¹⁸.

Napredak je ostvaren i u razumijevanju ponašanja neepitelnih solidnih tumora. U dijagnostici angiomiolipoma (AML), prepoznate su cistična, onkocitna i epiteloidna varijanta. Studije epiteloidnih AML-a pokazale su da je klasifikaciju potrebno vršiti prema prisutnosti ili odsutnosti atipije koja uključuje više od 70 % atipičnih epiteloidnih stanica u nalazu, odnosno više od 2 mitoze/10 vidnih polja velikog povećanja uz prisutnost patoloških mitozna te nekroza, a ovakva podjela preciznije predviđa ishod bolesti od klasičnih patoloških parametara kao što su ekstrarenalno širenje ili invazija AML-a u renalnu venu. Cistični nefrom i miješani epitelni stromalni tumor predstavljeni su kao spektar iste neoplazme, dok je sinovijalni sarkom iz kategorije miješanih epitelno mezenhimalnih tumora napokon stavljen u grupu čistih sarkoma¹⁷.

Većina karcinoida bubrega ima lošu prognozu s čestom pojavom metastatske bolesti. U novoj klasifikaciji ovi su tumori označeni kao dobro diferencirani neuroendokrini tumori bubrega koji pripadaju istoj skupini kao i malostanični i velikostanični neuroendokrini karcinomi i paragangliomi, a naziv karcinoid smatra se zastarjelim¹⁸.

ISUP SUSTAV STUPNJEVANJA KBS-OVA

Sudionici konsenzus konferencije razmatrali su trenutne preporuke za stupnjevanje glavnih varijanti KBS-ova. Stupanj ili gradus upućuje na razinu diferencijacije tumora i prema klasifikaciji iz 2004. godine određivanje se vrši prema tzv. *Fuhrman sustavu* koji prepoznaje 4 gradusa. Sustav se bazira na simultanoj procjeni triju zasebnih parametara unutar svakog stupnja, a parametri su veličina i oblik jezgre te isticanje jezgrice da kako se

definirala prva 3 gradusa. Gradus 4 određuje se pri nalazu izrazito polimorfni stanica bizarnih jezgara²⁹. Iako višestruko preispitivan zbog slabe do umjerene reproducibilnosti među patolozima, sustav je zaživio u kliničkoj praksi. Studije su također pokazale kako je njegova prognostička vrijednost bila značajna jedino pri grupiranju gradusa u 2 skupine, tj. u skupinu nižih i skupinu viših gradusa kod svjetlostaničnih i papilarnih karcinoma, dok kod kromofobnog tipa KBS-a niti jedan od parametara nije korelirao s ishodom bolesti te se za ovaj tip tumora *Fuhrman sustav* ne koristi³⁰.

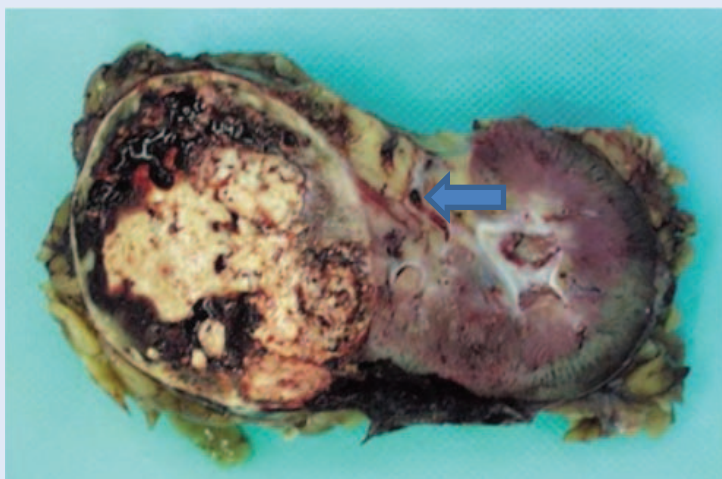
Primjena *Fuhrman sustava* u praksi je komplicirana pa su patolozi određivanjem oblika i veličine jezgrice kompenzirali nedostatke samog sustava. Novije studije upućuju na to da je ovaj način gradiranja tumora superiorniji prognostički pokazatelj od *Fuhrmanova*, a to vrijedi kako za svjetlostanični KBS, tako i za papilarni podtip, dok se kromofobni podtip za sada ne gradira. U novoj klasifikaciji nazvanoj *SZO/ISUP sustav stupnjevanja*, KBS-ov se gradus 1 – 3 određuje prema jezgrici, dok se gradus 4 definira uz prisutnost sarkomatoidne/rabdoidne histološke slike i/ili tumorskih orijaških stanica te stanica s izrazitim nuklearnim polimorfizmom. Nova klasifikacija gradiranja svjetlostaničnih i papilarnih KBS-a prikazana je u tablici 3^{31,32}.

Za kromofobni KBS predloženo je nekoliko sustava gradiranja koji imaju prognostički značaj i vrlo je važno čim ranije postići usuglašenost struke i u pogledu ovoga subtipa³³.

Suglasje je postignuto oko prisutnosti rabdoidne/sarkomatoidne morfologije unutar bilo kojeg morfotipa KBS-a kao forme dediferencijacije tumora³¹. Minimalna prisutnost rabdoidne/sarkomatoidne slike ne zahtijeva određivanje postotka u odnosu na cijeli tumor. Primarni morfotip KBS-a mora se odrediti, a ako nije prisutan, postavlja se dijagnoza nediferenciranog karcinoma sa sarkomatoidnom/rabdoidnom slikom^{32,34}.

Tablica 3. ISUP sustav stupnjevanja za karcinom bubrežnih stanica

Gradus 1	Jezgrice u tumorskim stanicama nevidljive su ili male bazofilne na povećanju od 400 x
Gradus 2	Jezgrice su dobro vidljive na povećanju od 400 x, ali neprimjetne na povećanju od 100 x
Gradus 3	Jezgrice su jasno vidljive na povećanju od 100 x
Gradus 4	Tumorske stanice pokazuju izraziti polimorfizam jezgara i/ili se nalazi bilo koji postotak sarkomatoidne i/ili rabdoidne dediferencijacije



Slika 2. Makroskopska slika karinoma bubrežnih stanica koji se prezentira kao relativno dobro ograničen čvor, žutosive rezne plohe sa žarištima krvarenja. Strelica pokazuje tumorski trombu u veni renalis, što mijenja tumorski stadij u 3b; (izvor: baza slika Zavoda za patologiju, Rijeka)

SUSTAV ODREĐIVANJA STADIJA KBS-A

Paralelno s novom histološkom klasifikacijom te klasifikacijom gradiranja tumora modificiralo se i određivanje stadija bolesti jednog od najvažnijih prognostičkih kliničkopatoloških parametara. Veličina tumora, kontinuirano širenje KBS-a u perirenalno masno tkivo, hilus, nadbubrežnu žlijezdu ili renalnu venu (slika 2) odavno su prepoznati kao čimbenici u određivanju stadija. Nova klasifikacija dijeli tumorski stadij 2 i to na 2a, koji se odnosi na tumore veće od 7 cm ali manje od 10 cm i na 2b koji označava tumore veće od 10 cm bez širenja u okolne strukture¹⁸. Većina novih studija važnost pridaje invaziji tumora u renalni sinus, predstavivši ga kao najčešći put za ekstrarenalno širenje tumora³⁵. Bonsib i suradnici pokazali su kako više od 90 % svjetlostaničnih KBS-a većih od 7 cm invadira renalni sinus³⁶, a Thompsonova studija ukazuje na to kako tumori nižeg stadija koji invadiraju sinus značajno koreliraju s nižim stupnjem preživljavanja pacijenata³⁷. Iz toga je razloga za određivanje stadija iznimno važno pravilno uzimanje uzoraka na tome području koje je između renalnog parenhima i nakapnice bogato vaskularnim prostorima. Kontakt tumorskih stanica s masnim tkivom sinusa, rahlim vezivom ili bilo kojim vaskularnim prostorom obloženim endotelom smatra se invazijom renalnog sinusa i patološkim stadijem 3a³⁷.

ZAKLJUČAK

Imajući na umu napredak u znanjima o KBS-u, patohistološka klasifikacija, gradiranje i određivanje stadija uvelike su modificirani kroz internacionalni Vancouverski konsenzus i implementirani u novu SZO-ovu klasifikaciju iz 2016. Preglednim člankom donosimo uvid u nove subtipove KBS-a i preporuke u određivanju stadija i gradusa ovih neoplazmi. Nova klasifikacija omogućuje patolozima da usuglase svoje izvještaje, a ostalim strukama da razumiju promjene u nalazima patologa.

Izjava o sukobu interesa: Autori izjavljuju da ne postoji sukob interesa.

LITERATURA

1. Muglia VF, Prando A. Renal cell carcinoma: histological classification and correlation with imaging findings. *Radiol Bras* 2015;48:166-74.
2. Cancer Facts & Figures 2015 [Internet]. Atlanta, GA: American Cancer Society [cited 2016 Mar 8]. Available from: <http://cancer.org/acs/groups/content/editorial/documents/document/acspc-044552>.
3. Lindblad P. Epidemiology of renal cell carcinoma. *Scand J Surg* 2004;93:88-96.
4. Ferlay J, Steliarova-Foucher E, Lortet-Tieulent J, Rosso S, Coebergh JW, Comber H et al. Cancer incidence and mortality patterns in Europe: estimates for 40 countries in 2012. *Eur J Cancer* 2013;49:1374-403.
5. Levi F, Ferlay J, Galeone C, Lucchini F, Negri E, Boyle P et al. The changing pattern of kidney cancer incidence and mortality in Europe. *BJU Int* 2008;101:949-58.
6. Registar za rak Republike Hrvatske. Incidencija raka u Hrvatskoj 2013. Bilten 38. Zagreb: Hrvatski zavod za javno zdravstvo, 2015.
7. Kirkali Z, Tuzel E, Mungan MU. Recent advances in kidney cancer and metastatic disease. *BJU Int* 2001;88: 818-24.
8. Lipworth L, Tarone RE, McLaughlin JK. The epidemiology of renal cell carcinoma. *J Urol* 2006;176:2353-8.
9. SEER Stat Fact Sheets: Kindey and Renal Pelvis Cancer [Internet]. Bethesda: Surveillance Epidemiology and End Results, National Cancer Institute [cited 2016 Mar 8]. Available from: <http://seer.cancer.gov/statfacts/html/kidrp.html>.
10. Weikert S, Boeing H, Pishon T. Blood pressure and risk of renal cell carcinoma in the European prospective investigation into cancer and nutrition. *Am J Epidemiol* 2008;167:438-46.
11. Znaor A, Lortet-Tieulent J, Laversanne M, Jemal A, Bray F. International Variations and Trends in Renal Cell Carcinoma Incidence and Mortality. *European Urology* 2015;67:519-30.
12. Kovacs G. Molecular cytogenetic of renal cell tumors. *Adv Cancer Res* 1993;62:89-124.
13. Kovacs G, Akhtar M, Beckwith BJ, Bugert P, Cooper CS, Delahunt B et al. The Heidelberg classification of renal cell tumours. *J Pathol* 1997;183:131-3.

14. Eble JN, Sauter G, Epstein JI, Sesterhenn IA. WHO Classification of Tumors Pathology and Genetics of Tumors of the Urinary System and Male Genital Organs. Lyon: IARC Press, 2004.
15. Yang OC, Maxwell PH, Pollard PJ. Renal cell carcinoma: translational aspects of metabolism and therapeutic consequences. *Kidney Int* 2013;84:667-81.
16. Figlin AR, Rathmell WK, Rini BI. Renal cell carcinoma Translational biology, personalized medicine and novel therapeutic targets. New York: Springer, 2012.
17. Srigley RJ, Delahunt B, Eble NJ, Egevad L, Epstein JI, Grignon D et al. The ISUP Renal Tumor Panel The International Society of Urological Pathology (ISUP) Vancouver Classification of Renal Neoplasia. *Am J Surg Pathol* 2013;37:1469-89.
18. Moch H, Humphrey PA, Ulbright TM, Reuter VE. WHO Classification of Tumours of the Urinary System and Male Genital Organs. 4th Edition. Lyon: IARC Press, 2016.
19. Argani P, Yonescu R, Morsberger L, Morris K, Netto GJ, Smith N et al. Molecular confirmation of the t(6;11) (p21;q12) renal cell carcinomas in archival paraffin-embedded material using a break-apart TFEB FISH assay expands its clinicopathologic spectrum. *Am J Surg Pathol* 2012;36:1516-26.
20. Gill AJ, Pachter NS, Chou A, Young B, Clarkson A, Tucker KM et al. Renal tumors associated with germline SDHB mutations show distinctive morphology. *Am J Surg Pathol* 2011;35:1578-85.
21. Zhou M, Yang XJ, Lopez JI, Shah RB, Hes O, Shen SS et al. Renal tubulocystic carcinoma is closely related to papillary renal cell carcinoma: implications for pathologic classification. *Am J Surg Pathol* 2009;33:1840-9.
22. Tickoo SK, Peralta Venturina MN, Harik LR, Worcester HD, Salama ME, Young AN et al. Spectrum of epithelial neoplasms in end-stage renal disease: an experience from 66 tumor-bearing kidneys with emphasis on histologic patterns distinct from those in sporadic adult renal neoplasia. *Am J Surg Pathol* 2006;30:141-53.
23. Aydin H, Chen L, Cheng L, Vaziri S, He H, Ganapathi R et al. Clear cell tubulopapillary renal cell carcinoma: a study of 36 distinctive low-grade epithelial tumors of the kidney. *Am J Surg Pathol* 2010;34:1608-21.
24. Kauffman EC, Ricketts CJ, Rais-Bahrami S, Yang Y, Merino M, Bottaro D et al. Molecular Genetics and Cellular Characteristics of TFE3 and TFEB Translocation Renal Cell Carcinomas. *Nat Rev Urol* 2014;11:465-75.
25. Debelenko LV, Raimondi SC, Daw N, Shivakumar BR, Huang D, Nelson M et al. Renal cell carcinoma with novel VCL-ALK fusion: new representative of ALK-associated tumor spectrum. *Mod Pathol* 2011; 24:430-42.
26. Amin MB, Gupta R, Ondrej H, McKenney JK, Michal M, Young A et al. Primary thyroid-like follicular carcinoma of the kidney: report of 6 cases of a histologically distinctive adult renal epithelial neoplasm. *Am J Surg Pathol* 2009;33:393-400.
27. Halat S, Eble JN, Grignon DJ, Lopez-Beltran A, Montironi R, Tan PH et al. Multilocular cystic renal cell carcinoma is a subtype of clear cell renal cell carcinoma. *Mod Pathol* 2010;23:931-6.
28. Petersson F, Gatalica Z, Grossmann, Perez Montiel MD, Alvarado Cabrero I, Bulimbasic S et al. Sporadic hybrid oncocytic/chromophobe tumor of the kidney: a clinicopathologic, histomorphologic, immunohistochemical, ultrastructural, and molecular cytogenetic study of 14 cases. *Virchows Arch* 2010;456:355-65.
29. Fuhrman SA, Lasky LC, Limas C. Prognostic significance of morphologic parameters in renal cell carcinoma. *Am J Surg Pathol* 1982;6:655-63.
30. Sika-Paotonu D, Bethwaite PB, McCredie MRE, William Jordan T, Delahunt B. Nucleolar grade but not Fuhrman grade is applicable to papillary renal cell carcinoma. *Am J Surg Pathol* 2006;30:1091-6.
31. Chapman-Fredricks JR, Herrera L, Branchio J, Gomez-Fernandez C, Leveillee R, Rey L et al. Adult renal cell carcinoma with rhabdoid morphology represents a neoplastic dedifferentiation analogous to sarcomatoid carcinoma. *Ann Diagn Pathol* 2011;15:333-7.
32. Delahunt B, Egevad L, Montironi R, Srigley JR. International Society of Urological Pathology (ISUP) consensus conference on renal neoplasia: rationale and Organization. *Am J Surg Pathol* 2013;37:1463-8.
33. Weinzierl EP, Thong AE, McKenney JK, Jeon SH, Chung BI. Relating Prognosis in Chromophobe Renal Cell Carcinoma to the Chromophobe Tumor Grading System. *Korean J Urol* 2014;55:239-44.
34. Samaratunga H, Gianduzzo T, Delahunt B. The ISUP system of staging, grading and classification of renal cell neoplasia. *Journal of Kidney Cancer and VHL* 2014;1:26-39.
35. Cheville JC, Lohse CM, Sukov WR, Thompson RH, Leibovich BC. Chromophobe renal cell carcinoma: the impact of tumor grade on outcome. *Am J Surg Pathol* 2012;36: 851-6.
36. Bonsib SM. The renal sinus is the principal invasive pathway: a prospective study of 100 renal cell carcinomas. *Am J Surg Pathol* 2004;28:1594-600.
37. Thompson RH, Blute ML, Krambeck AE, Lohse CM, Magera JS, Leibovich BC et al. Patients with pT1 renal cell carcinoma who die from disease after nephrectomy may have unrecognized renal sinus fat invasion. *Am J Surg Pathol* 2007;31:1089-93.