

Manipulator für die Therapie von Mammakarzinomen im Magnetresonanztomographen (MRT)

H. Fischer, M. Selig, J. Vagner, IMB;

W.A. Kaiser, Institut für Diagnostische und Interventionelle Radiologie, Friedrich-Schiller-Universität Jena

Einleitung

Das *Mammakarzinom* stellt wegen der großen statistischen Häufigkeit und der hohen Mortalität ein großes medizinisches, psychologisches und gesundheitspolitisches Problem dar. In den letzten 20 Jahren war es in der westlichen Hemisphäre sowohl die häufigste Karzinomart der Frau als auch in der Altersgruppe unter 50 Jahren die häufigste Todesursache. Dies hat sich trotz stetiger Verbesserungen der Diagnostik mit Einführung von neuen Mammographie-Techniken und Ultraschallmethoden im Prinzip nicht geändert. Dieses Dilemma ist um so bedauernswerter, da bei den relativ langsamen Wachstumsraten der Mammakarzinome mit Tumorverdopplungszeiten im Bereich zwischen ca. 100 und 300 Tagen eigentlich ausreichend lange Zeit zur Verfügung stehen sollte, um einen Tumor in einem heilbaren Stadium, d. h. vor dem Absetzen von Metastasen, nachzuweisen und zu therapieren.

Die Ursache dieser relativ tragischen Situation liegt in der schwierigen Frühdiagnostik eines Mammakarzinoms. In der *Röntgen-Mammographie* werden Mammakarzinome entweder an typischen Mikroverkalkungen, oder an verdächtigen Gewebeverdichtungen nachgewiesen. Die Mikroverkalkungen treten zwar schon im sehr frühen Stadium auf, kommen aber nur bei etwa 40% der Karzinomfälle vor, und suspekte Verdichtungen sind besonders bei Frauen vor der Menopause, d. h. etwa vor dem 50. Lebensjahr, in einer ohnehin

dichten Brust relativ schwer nachzuweisen. Der Kontrast zum umgebenden Normalgewebe ist zu gering. Schätzungsweise 20-30% aller Fälle entgehen der Röntgen-Mammographie.

Die *Ultraschalldiagnostik* kann im Prinzip gerade im dichten Gewebe einen gewissen Prozentsatz von Mammakarzinomen erfassen. Dass Frühkarzinome mit der Sonographie statistisch häufiger nachgewiesen werden, konnte jedoch bisher noch von keiner großen Studie gezeigt werden.

Die Diagnostik von Mammakarzinomen hat sich erst durch die Einführung der *Magnetresonanztomographie* erheblich verbessert. Nach einer etwa 15-jährigen klinischen Testphase haben mehrere Studien gezeigt, dass mit der MR-Mammographie eine hohe Sensitivität in der Diagnostik eines Mammakarzinoms, spätestens ab einer Größe von 3 mm und mehr erreicht wird. Dies ist dadurch zu erklären, dass Tumore ab einer Größe von 3 mm von einer Neubildung der Blutgefäße begleitet und damit erkennbar werden [1-16]. Mammakarzinome zeigen nach der Kontrastmittelinjektion eine rasche, oftmals typische Zunahme der Signalintensität mit früher Plateaubildung oder einen Wash-out-Effekt, während die meisten benignen Veränderungen und das Normalparenchym in der Regel langsamer und stetiger an Signalintensität zunehmen. Die Probleme bei dieser Form der MR-Mammographie liegen derzeit noch in der fehlenden Standardisierung, sowie der unklaren Spezifität, d. h. der relativ hohen Zahl falsch-positiver Befunde.

Dies könnte durch weitergehende Schulungen von Ärzten, Einführung international gültiger Standards, sowie durch weitere Forschungsarbeiten – etwa die Entwicklung computergestützter Diagnostik (s. dazu auch den Beitrag „Bildgebende Verfahren in der Diagnose des Mammakarzinoms“ von T. Müller et al. in diesem Heft) verbessert bzw. gelöst werden.

Ungeachtet der Verbesserungen in der Diagnostik hat die *Therapie* von frühen Mammakarzinomen bisher nur wenige Fortschritte gemacht. Es gibt zwar Ansätze im Rahmen der MR-gestützten Biopsie mit besonderen unilateralen Mamma-Biopsiespulen [17-24], diese erfordern jedoch in der Regel immer ein zeitlich getrenntes Vorgehen, mit einer später erneut vorgenommenen MR-Mammographie. Dadurch werden zusätzlich Kosten bezüglich der Messzeit des Gerätes, des Kontrastmittels sowie eine erneute Belastung der Patientin verursacht.

Im *Idealfall* sollte eine optimale Diagnostik und eine minimal invasive, schonende therapeutische Entfernung eines Mammakarzinoms in einem einzigen Untersuchungsgang, in vertretbar kurzer Zeit, mit minimalem Aufwand und möglichst preiswert durchgeführt werden. Dieses Ziel kann nach dem aktuellen Kenntnisstand durch den Einsatz einer bilateralen Doppelbiopsie- (11) und Imagingspule (Brustspule) in Verbund mit einem ferngesteuerten Manipulator erreicht werden. Das Gesamtsystem muss dabei so gebaut werden, dass das invasive Vordringen an den Herd des Karzinoms „online“ kontrollierbar wird.

In dieser Arbeit soll die bildgestützte Lokalisation mit Punktions- und Interventionsmöglichkeit mittels eines ferngesteuerten Manipulators vorgestellt werden.

Mechanischer Aufbau des Gesamtsystems Brustspule und Manipulator

Die überwiegende Zahl der heutzutage verfügbaren MR-Geräte mit Feldstärken zwischen 0,5 und 2,0 Tesla sind mit sog. „Ganzkörpermagneten“ versehen, welche die Patientin im Isozentrum des Magneten komplett umschließen und keinen Zugang zur Patientin während der Messung (für evtl. Diagnose oder Intervention) erlauben.

Ein Manipulator, der in dieser Umgebung eine Biopsie entnehmen und anschließend eine Laser- oder Kryotherapie erlauben

soll, wurde im Forschungszentrum Karlsruhe, Institut für Medizintechnik und Biophysik, entwickelt. Die Gesamtübersicht zeigt Abb. 1.

Die HF-Brustspule liegt direkt im Isozentrum des MRT, der anzusteuernde Teil des Manipulators einschließlich der invasiven Komponenten befindet sich in unmittelbarer Nähe.

Prinzipiell besteht der Manipulator aus drei Funktionsbaugruppen:

1. Positioniereinheit (Gestell mit zwei Antrieben und Systemen zur Positionsmessung, Ausleger mit integriertem Aktorgehäuse, Steuerungseinheit).
2. Invasiven Komponenten (Trokarhülse, Biopsiegerät/Nadel, Therapieapplikatoren).
3. Handhabungseinrichtungen (alle die Hilfswerkzeuge und

Einrichtungen, die für den Betrieb und Bedienung des Manipulators erforderlich sind).

Ablauf der Diagnose und Biopsie

Eine typische diagnostische Untersuchung mit eingeschlossener Gewebeentnahme kann nach folgendem Muster ablaufen:

Die Brust der Patientin wird auf dem MR-Tisch, in einer Brustspule vorpositioniert, dabei werden diese leicht komprimiert. Anschließend wird die Patientin mit einem Katheter für das Kontrastmittel versehen und ins ISO-Zentrum des MRT eingefahren. Der Manipulator, der sich bereits in der Warteposition im Tomographen befindet wird an die Brustspule angedockt (Referenzposition). Danach erfolgt die übliche radiologische Untersuchung.

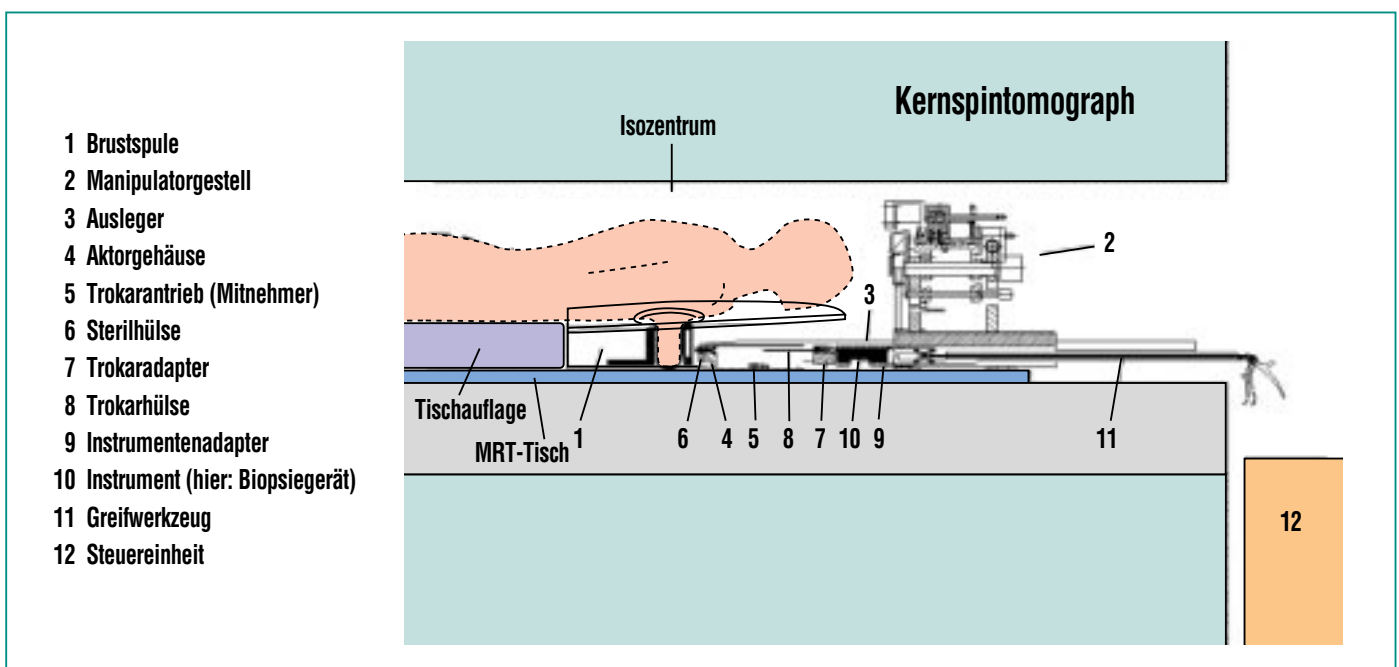


Abb. 1: Manipulatorsystem in einem Kernspintomograph (Längsschnitt durch die Gesamtanordnung).

Das Konzept für die Manipulatorsteuerung sieht eine bildschirmgeführte Steuerung vor. Dazu ist es jedoch erforderlich, dass die Manipulatorsteuerung direkt auf die Quelldaten des Bilddatensatzes des Tomographen zugreifen kann. Dies ist wegen der Technologie der jeweiligen Schnittstelle und der damit verbundenen unterschiedlichen internationalen Standards zur Zeit nur bei wenigen MR-Tomographen möglich.

Auch beim vorliegenden Prototyp ist ein „online“-Verfahren nur bedingt möglich und daher erfolgt die Ermittlung der Koordinaten des Karzinoms manuell durch Auswertung der Bilddatensätze am MR-Monitor.

Wird ein Tumor festgestellt, kann der Arzt, ohne die Patientin aus dem Tomographen heraus fahren zu müssen, eine Biopsierung vornehmen. Dazu müssen die Zielkoordinaten des Tumors auf die Achskoordinaten des Manipulators transformiert werden.

Über die, in der HF-Brustspule integrierten Positionsmarker, die im MR-Bilddatensatz erkennbar sind (s. Abb. 4), kann die Lage des Karzinoms in Bezug zum Nullpunkt (Referenzpunkt) des Manipulators ermittelt werden. Danach werden die Zielkoordinaten (Beispiel s. Abb. 5) in die Manipulatorsteuerung eingegeben. Die Umrechnung der Bildschirmkoordinaten in die Maschinenkoordinaten des Manipulators erfolgt in der Steuerung automatisch. Der Manipulator verfährt dann den Ausleger (s. Abb. 1), der als Interventionskanal fungiert in die entsprechende Biopsieposition.

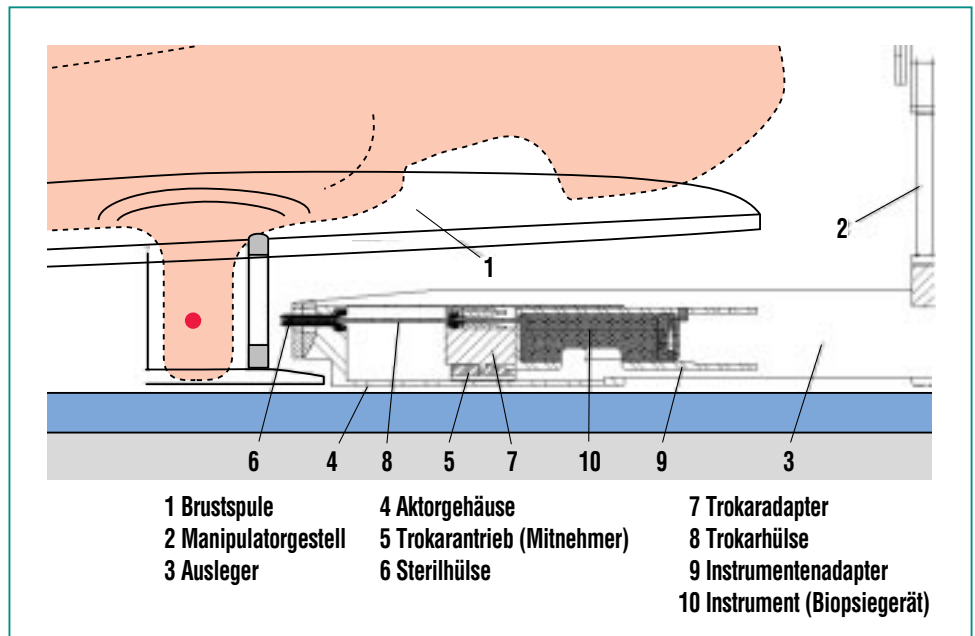


Abb. 2: Manipulator vor dem Einstich in die Brust (Detailansicht).

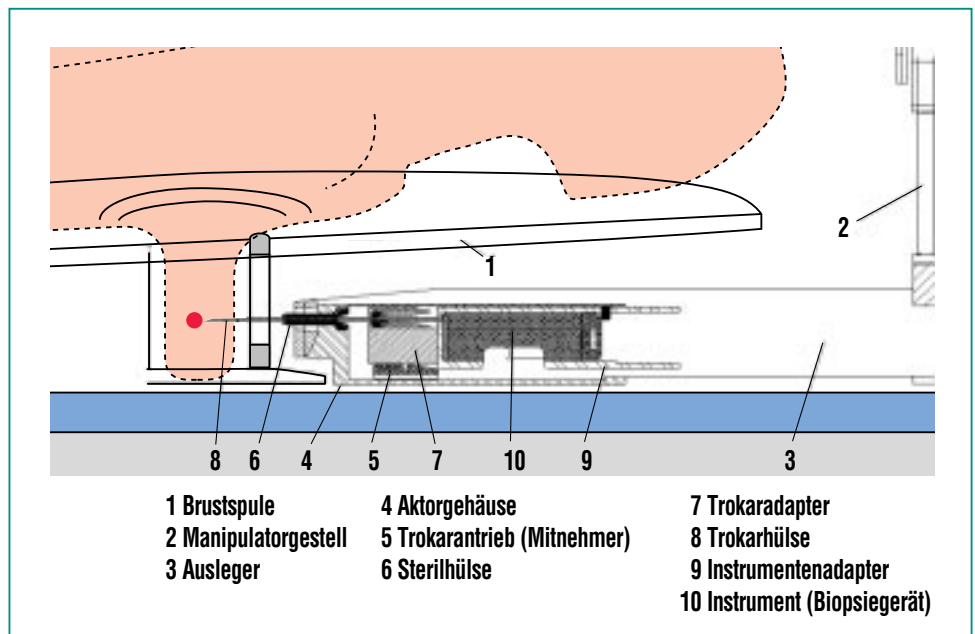


Abb. 3: Manipulator nach dem Einstich in die Brust (Detailansicht).

Vor dem eigentlichen Eingriff wird die Brust an der Einstichstelle lokal, unter endoskopischer Kontrolle, anästhesiert.

Danach wird der Manipulator für die Biopsieentnahme vorbereitet

→ das heißt, in das Aktorgehäuse wird eine Sterilhülle zur keimfreien Führung der invasiven Komponenten gesetzt und anschließend wird das Biopsiegerät eingeführt.

Danach wird die Biopsienadel in die Brust vorgeschoben bzw. eingestochen. (Die Detailansicht nach dem Einstich s. Abb. 3). Die Endposition der Nadel wird durch einen Kontrollscan verifiziert (schrittweises Vordringen s. Abb. 6 a-f).

Bestätigt die Bildkontrolle die korrekte Lage der Biopsienadel vor dem Tumorherd, wird das Biopsiegerät manuell ausgelöst. Dabei wird aus dem Tumor eine Gewebeprobe ausgestanzt. Das Biopsiegerät wird aus dem Manipulator entnommen und das Biopsat unmittelbar einer histologischen Untersuchung zugeführt. Die Trokarhülle verbleibt für eine eventuell notwendige Therapie vor dem Tumor. Muss aufgrund des histologischen Befundes eine Therapie durchgeführt werden, wird der Manipulator mit dem Therapieinstrument (z.B. Laser- oder Kryopplikator) bestückt und an die Behandlungsposition platziert.

Versuchsergebnisse

In insgesamt sieben *in vitro* Versuchen an einer Schweineleber wurde im Hochmagnetfeld jeweils eine Biopsie erfolgreich durchgeführt. In allen Gewebeproben konnte zweifelsfrei Material der Zielobjekte entnommen werden. Als Ziele dienten dabei handelsübliche Vitamin-E-Kapseln (200 mg).

Die Prozedur verlief in folgenden Schritten:

1. Die Leber wurde coronar und transversal gescannt. Abb. 4 gibt als Beispiel einen Transversalschnitt mit einer Modellläsion (Vitamin-E-Kapsel) wieder.
2. Die Koordinaten dieser Läsion im Bezug zum Ölmarker wurden festgestellt (Abb. 5).

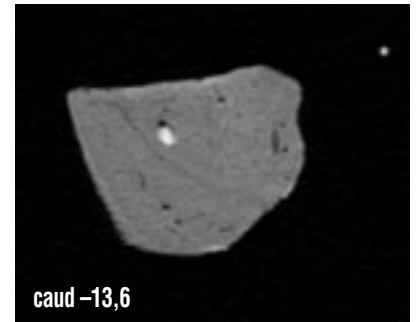


Abb. 4: Transversalschnitt von Schweineleber mit einer sichtbaren Läsion (Vitamin-E-Kapsel), sowie einem Ölmarker von der Brustspule (re. oben).

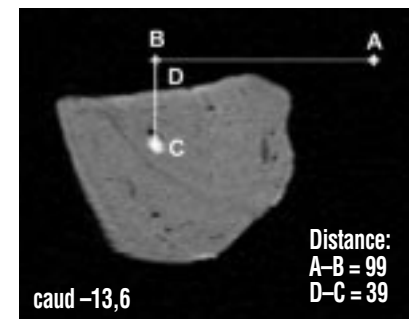


Abb. 5: Koordinaten der Läsion im Bezug zum Ölmarker.

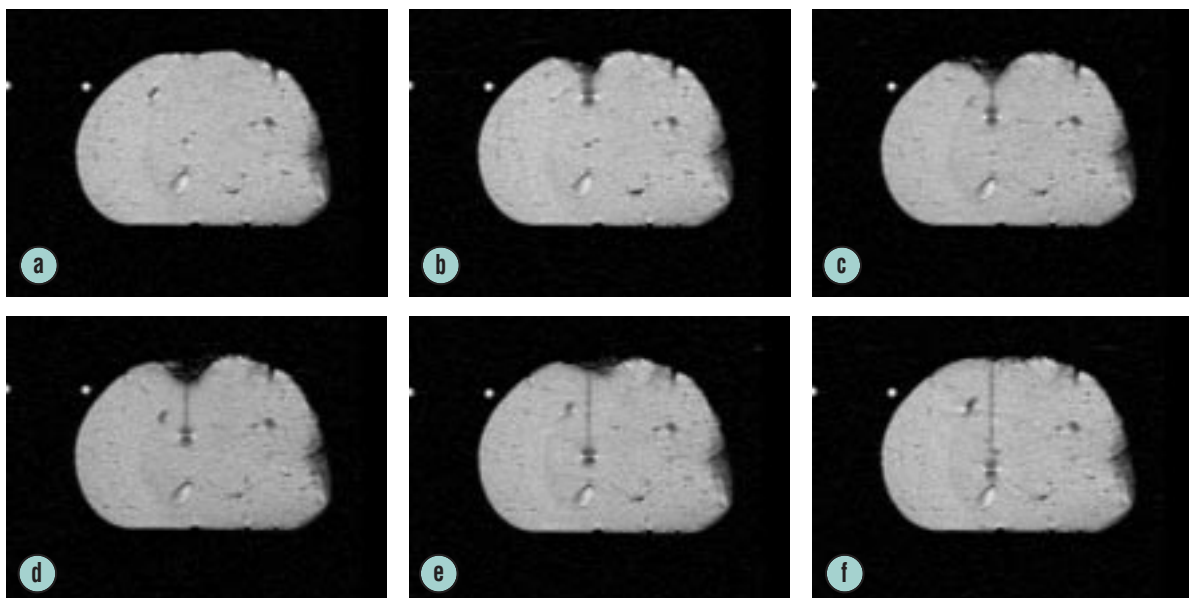


Abb. 6a-f: Schrittweises Eindrängen der Trokarhülle vor den Tumor (Coronarschnitt in der Ebene der Läsion).

3. Die Koordinaten wurden in die Manipulatorsteuerung eingegeben, der Manipulator steuerte präzise die Einstichposition an.
4. Einstich in das Gewebe. Die Abb. 6 a-f gibt einen schrittweisen Einstich wieder.
5. Eine Gewebeprobe wurde entnommen und analysiert.

Zusammenfassung

Die MR-Mammographie hat einen deutlichen Fortschritt in der Diagnostik von kleinen Mammakarzinomen erbracht. Unabhängig davon muss bisher die Therapie zu einem anderen, späteren Zeitpunkt erfolgen. Eine Therapie, die sich innerhalb eines Untersuchungsganges direkt mit dieser Diagnostik verbindet, würde die Belastung für die Patienten deutlich reduzieren, sowie die Kosten wesentlich senken.

In dieser Arbeit wird ein Manipulator vorgestellt, der im Verbund mit einer Hochfrequenz-Brustspule zur Aufnahme der Brüste direkt in unmittelbarer Nähe des Isozentrums eines Kernspintomographen eingesetzt wird und unter den Bedingungen des hohen Magnetfeldes (z.B. 1,5 Tesla) präzise jeden Punkt innerhalb eines definierten Bereiches einer Brust ansteuern kann. Dadurch wird eine bildgebende Diagnostik, eine Biopsie und eine evtl. direkt anschließende Therapie, z. B. mittels eines Laser- oder Kryoapplikators während eines einzigen Untersuchungsganges möglich.

In mehreren *in vitro* Versuchen war es mit diesem System möglich die Koordinaten einer Läsion innerhalb einer simulierten Mamma (mit Vitamin-E-Kapsel markierte Schweineleber) aus einem diagnostischen Untersuchungsgang direkt anzusteuern und erfolgreich eine Gewebeprobe zu entnehmen. Diese ermutigenden Ergebnisse lassen eine Mamma-Diagnostik mit direkt anschließender Therapie innerhalb eines Untersuchungsganges in einem Zeitabschnitt von weniger als 45 Minuten als realistisch erscheinen.

Ausblick

Der im Forschungszentrum Karlsruhe entwickelte Manipulator soll nach der Absolvierung der erforderlichen Probeläufe und Tests als ein Gerät für kombinierte Diagnostik-, Biopsie- und Therapie in einem einzigen Untersuchungsdurchgang eingesetzt werden. Der gesamte Eingriff soll für die Patientin schonend in einem relativ kurzen Zeitraum von weniger als 45 Minuten erfolgen. Lediglich Kontrolluntersuchungen in 2- oder 4-wöchigen Abständen sind noch notwendig.

Das bedeutet, dass die Patientin nach der ambulanten Diagnostik und Entfernung eines Mammakarzinoms das Klinikum wieder verlassen kann. Damit könnten die hohen Gesamtkosten bezüglich Operation, Krankenhausaufenthalt und Arbeitsausfall deutlich reduziert werden. Außerdem dürfte es für die Patientin keine wesentlichen narbenbedingten Komplikationen geben.

Im Rahmen dieses Forschungsprojektes sollen zusätzlich unterschiedliche Therapieformen auf ihre Eignung für die Beseitigung von Mammakarzinomen untersucht werden.

Literatur

- [1] C. Boetes, R.D. Mus, J.O. Barentz, et al, *Radiology* 189(P): 301, 1993
- [2] P. Ercolani, A. Giovagnoni, G. Giuseppetti, et al, *Radiol Med Torino* 82: 422-426, 1991
- [3] U. Fischer, D. von Heyden, R. Vosschenrich, et al, *Fortschr. Röntgenstr.* 158: 287-292, 1993
- [4] R. Gilles, J.M. Guinebretiere, L.G. Shapeero, et al, *Radiology* 188: 473-478, 1993
- [5] Hachiya, T. Seki, M. Okada, et al, *Radiat Med* 9:232-240, 1991
- [6] T. Hess, M.V. Knopp, G. Brix, et al, *Zentralbl Radiol* 147: 969, 1993
- [7] H. Heywang, D. Hahn, H. Schmidt, et al, *J Comput Assist Tomogr* 10/4: 615-620, 1986
- [8] S. H. Heywang, A. Wolf, E. Pruss, T. Hilbertz, W. Eiermann, W. Permanetter, *Radiology* 171: 95-103, 1989.
- [9] W. Kaiser, *Arch. Int. de Physiol. et de Biochim.*, 93:67-76, 1985
- [10] W. A. Kaiser, *Dt. Med. Wochenschr.* 114:1351-1357, 1989
- [11] W. A. Kaiser, *European Frontiers in Radiology* 7:39-68, 1990
- [12] W. A. Kaiser, M. Deimling, *Fortschr Röntgenstr* 152: 577-582, 1990
- [13] W. A. Kaiser, H. Kess, *Fortschr Röntgenstr* 151: 103-105, 1989
- [14] W. A. Kaiser, *MRI Clinics of North America.* 2.4, November 1994, 539-555.
- [15] J.P. Stack, O.M. Redmond, M.B. Codd, et al, *Radiology* 174:491-494, 1990
- [16] T.J. Turkat, B. Klein, R. Richman, et al, *Dynamic MR mammography: Techniques*
- [17] K. Hussman, R. Renslo, J.J. Phillips, H.J. Fischer, I. Khalkhali, D.L. Braslau, R.M. Sinow, *Radiology* 189:915-917, 1993
- [18] C.K. Kuhl, A. Elevelt, C.C. Leutner, J. Gieseke, E. Pakos, H.H. Schild, *Radiology* 204:667-675, 1997
- [19] J. Thiele, J.P. Schneider, P. Franke, S. Lieberenz, F. Schmidt, *Fortschr Röntgenstr* 168: 374-379, 1998
- [20] W. Doler, U. Fischer, I. Metzger, D. Harder, E. Grabbe, *Radiology* 200:863-864, 1996
- [21] A.E. Mahfouz, A. Rahmouni, C. Zylbersztejn, D. Mathieu, *AJR* 167:167-169, 1996
- [22] N.N. de Souza, D.W. Kormos, T. Krausz, G.A. Coutts, A.S. Hall, M. Burl, J.E. Schwieso, R. Puni, C. Vernon, *J Magn Reson Imaging* 5: 525-528, 1995
- [23] H. Sittek, M. Kessler, U. Muller, Lisse, M. Untch, H. Bohmert, M. Reiser, *Fortschr Röntgenstr* 165: 84-87, 1996
- [24] S. Wurdinger, H. Noras, K. Straube, S. Michaelsen, W.A. Kaiser, *ECR'97, European Congress of Radiology, 2-7 March 1997, European Radiology* 7(S): 243, 1997
- [25] A. Lösch, H. Fischer, *Diplomarbeit am FZK, 15.7.98*
- [26] B. Schwenke, *VDI-Verlag, Berlin, Reihe 21: Elektrotechnik, Nr. 132, 1992*
- [27] W. A. Kaiser, H. Fischer, J. Vagner, M. Selig, R. Ullrich, S. Schönherr, *Patentanmeldung Nr. 198 18 785.8*