View metadata, citation and similar papers at core.ac.uk
brought to you by CORE
provided by Tokushima University Institutional Repository

症 例 報 告（第19回若手奨励賞受賞論文）

食道癌術後に気管・気管支内腔に多発性ポリープ状隆起病変を呈した小細胞癌の１例

川田知代[1,4]，阿部あかね[2]，手塚敏史[2]，稲山真美[2]，吉田成二[2]，葉久貴司[2]，松本大資[3]，中川靖士[3]，広瀬敏幸[3]

[1]徳島県立中央病院医学教育センター
[2]同　呼吸器内科
[3]同　呼吸器外科
[4]徳島大学病院卒後臨床研修センター

（平成30年７月２日受付）（平成30年９月３日受理）

症例は60歳代女性。食道癌（T3N2M0 stage Ⅲ，高分化型扁平上皮癌）に対して術前化学療法施行後，201X年１月に食道亜全摘，有茎空腸再建術を施行した。術後の経過観察目的に201X年７月にCTを撮影し，縦隔リンパ節腫大，気管・気管支内に突出する結節陰影，肺と肝に多発結節陰影を認めた。気管支鏡検査にて，気管・気管支内に表面平滑で光沢のあるポリープ状の隆起性病変を多数認め生検施行した。最大のものは左主気管支内にあり，内腔はほぼ閉塞していた。食道癌の術後再発と考え，左主気管支閉塞に対して放射線緊急照射を開始し，CDDP＋5-FUによる化学療法を併用した。しかし生検検体の病理診断は小細胞癌であったため，食道癌に対する化学療法は中止した。

小細胞肺癌の気管支鏡所見の典型例は気管支壁に沿って広がる浸潤型であり，ポリープ状腫瘤を呈することはまれである。今回，食道癌術後に，気管・気管支内にポリープ状病変を呈する小細胞癌の１例を経験したので報告する。術後に新たに出現した病変に対しては，原発性腫瘍との鑑別を積極的にすすめるべきであると考える。

はじめに

中枢気道に病変が及び，気管支鏡で病変部を直接観察できる場合，その内視鏡所見より良悪性の鑑別や組織型を推測する。小細胞肺癌の気管支鏡所見の典型例は気管支壁に沿って広がる浸潤型であり，腫瘤を形成することはまれである。今回，われわれは，食道癌術後に気管・気管支内に多発するポリープ状隆起病変を呈する小細胞癌の１例を経験したので報告する。

症　例

患者：60歳代，女性。
主訴：自覚症状なし。
既往歴：
201X－10年　胃癌：胃切除術
201X年１月　食道癌（T3N2M0 stage Ⅲ，高分化型扁平上皮癌）：食道亜全摘，有茎空腸再建術（術前化学療法としてCDDP＋5-FU　２コース施行）
喫煙歴：なし。
現病歴：201X年７月に，術後の経過観察目的にCT検査を施行したところ，気管・気管支内に突出する結節陰影，肺に多発小結節陰影，縦隔リンパ節腫大，肝臓に多発結節陰影をみとめた。気管内病変の精査目的に呼吸器内科へ紹介となった。
現症：身長165cm，体重59kg，体温37.1℃，血圧134/67 mmHg，脈拍75回／分，酸素飽和度98％（室内気）。胸部聴診で心音，呼吸音に異常なし。その他特記すべき身体異常所見認めず。
血液検査：白血球数2400/μl，ヘモグロビン9.8g/dl，血小板数9.2万/μlと軽度の汎血球減少を認めた。生化学では明らかな異常所見は認めず。腫瘍マーカーはCEA

16.7ng/ml, NSE 22.4ng/ml と上昇を認めた。SCC は0.8 ng/ml と正常範囲内であった。

画像検査：胸部 X 線で上縦隔の拡大を認めたが，肺野に明らかな異常陰影は指摘しえず（Fig.1.）。胸腹部 CT では気管・気管支内に突出する結節陰影を数個認め，最大のものは左主気管支内に位置し，長径12mm であった（Fig.2.）。両側肺にランダム分布する最大径 3 mm 大の円形の小結節陰影を多数認めた。また，縦隔リンパ節腫大，右肺門部リンパ節腫大，肝臓に多発結節陰影を認めた。PET-CT では左主気管支内に SUVmax3.2の FDG 集積亢進を認めた。その他，鎖骨上窩，縦隔，右肺門部リンパ節にも集積亢進あり，肝 S3/S5には結節状の集積を認めた（Fig.3.）。気管支内視鏡検査では気管・気管支内に表面平滑で光沢のあるポリープ状の隆起性病変を多数認めた（Fig.4.）。最大のものは左主気管支内にあり，内腔はほぼ閉塞していた。気管分岐部直上の隆起性病変から生検を施行した。

病理検査：核クロマチンが濃染する核／細胞質比の高い小型腫瘍細胞が大小の胞巣状に増殖し浸潤していた（Fig.5.）。免疫染色では synaptophysin，chromogranin A がびまん性に強陽性であり，p40，CK6/6は陰性であった。以上から病理学的には Small cell carcinoma と診断された。

経過：食道癌の術後再発と考え，気管支鏡検査後にただちに入院し，左主気管支閉塞に対して放射線の緊急照射を開始し（24 Gy/8fr/12 days），CDDP＋5-FU による化学療法を併用した。しかし，小細胞癌であるとの病理

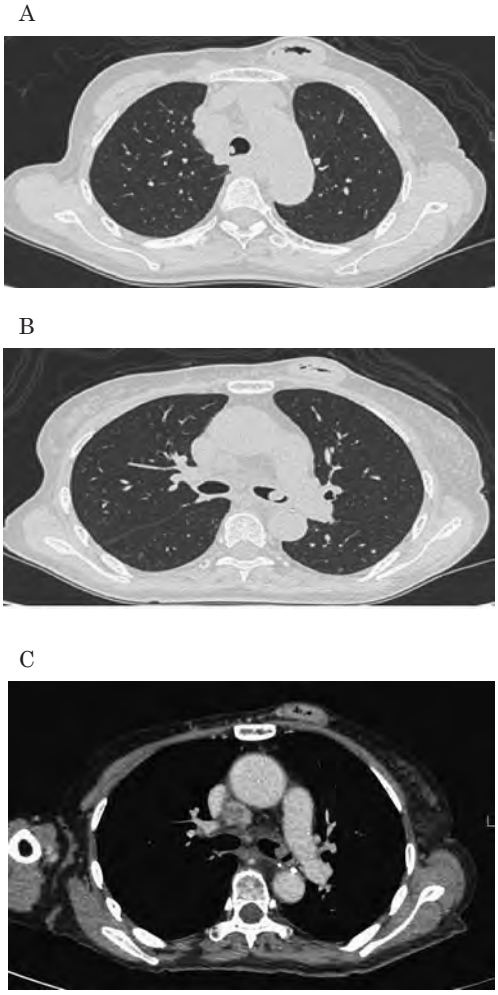

Fig.2 胸部 CT：気管・気管支内に突出する結節陰影を数個認めた（A）。左主気管支内の結節陰影が最大であり長径12mm であった（B）。右主気管支周囲リンパ節腫大を認めた（C）。

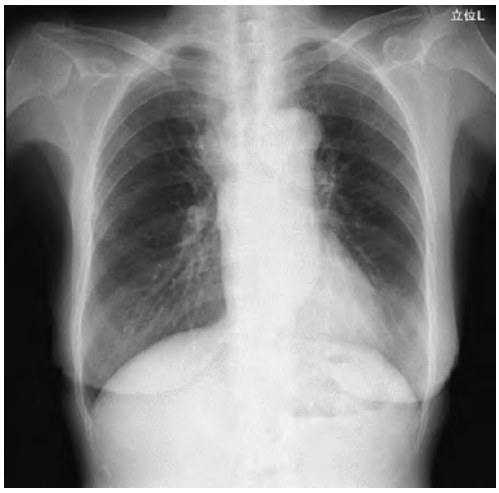

Fig.1 胸部 X 線

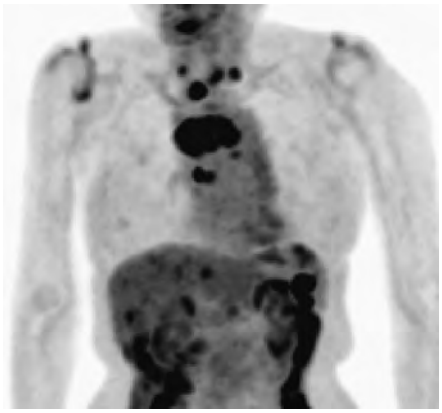

Fig.3 PET-CT：左主気管支内に SUVmax3.2の FDG 集積亢進を認めたほか，鎖骨上窩リンパ節，縦隔リンパ節，右肺門部リンパ節にも集積を認めた。

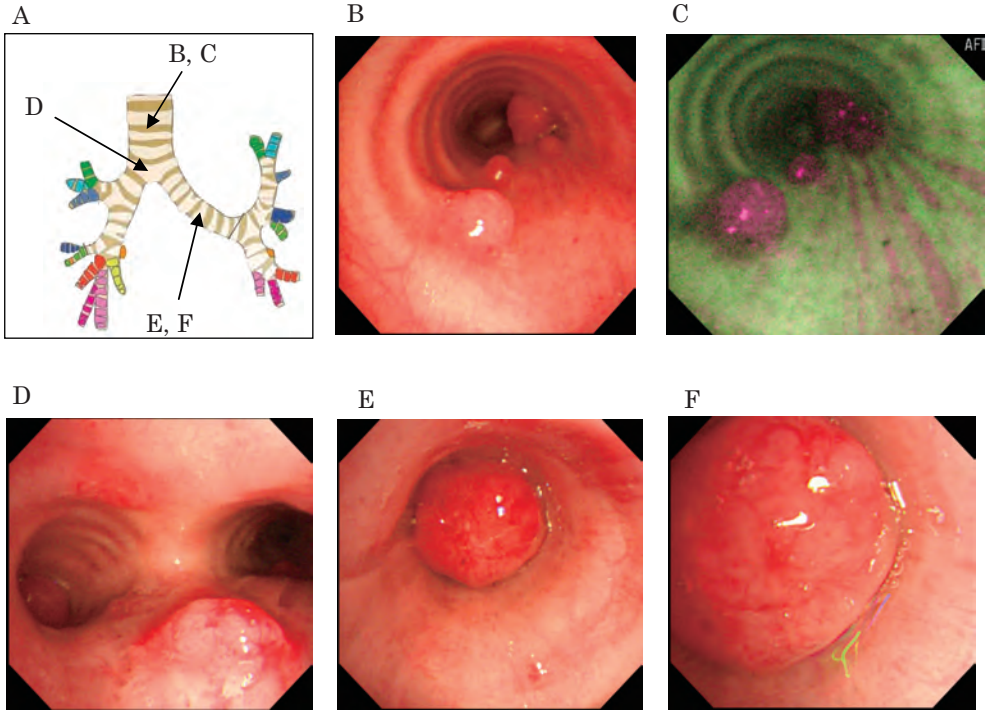

Fig. 4 気管支鏡検査：気管・気管支内に表面平滑で光沢のあるポリープ状の隆起性病変を多数みとめた。気管分岐部直上の隆起性病変から生検を施行した（D）。最大の病変は左主気管支内に認め，内腔はほぼ閉塞していた（E, F）。

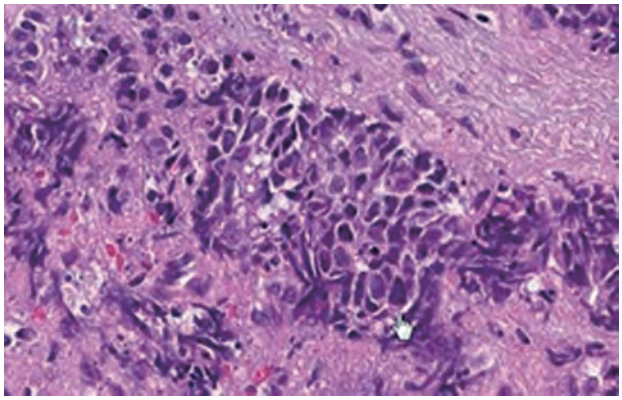

Fig. 5 病理組織像：核クロマチンが濃染する核／細胞質比の高い小型腫瘍細胞が大小の胞巣状に増殖し浸潤していた。

学的診断の報告を受け，化学療法は中止した。放射線治療終了後のCT検査では気管・気管支内の隆起性病変は著明に縮小していた（Fig. 6.）。小細胞癌に対しての化学療法を検討したが，汎血球減少や肺炎などの出現のために導入できず，その後201X年11月に永眠された。

考　察

食道癌に対しては，治療法の比較検討が行われており，手術にCDDP＋5-FUによる補助化学療法を組み合わせた方が手術療法単独よりも予後を改善させることが知られている[1]。また，down-stagingが得られること，病理学的根治度を上昇させることなどから，補助化学療法として術後よりも術前に行うべきであると報告されている[2]。以上から，切除可能なstage Ⅲの食道癌に対しては，ガイドライン上，CDDP＋5-FUによる術前化学療法を行うことが推奨されている[3]。本症例でもCDDP＋5-FUによる術前化学療法を行ったのち，食道亜全摘，有茎空腸再建術を施行し，再発防止に努めていた。

しかし，術後６ヵ月後の経過観察目的でCTを撮影したところ，気管・気管支内に突出する結節陰影を認めた。また，肺に多発小結節陰影，縦隔リンパ節腫大，肝臓にも多発結節陰影を認めた。食道癌術後の再発形式は，リンパ節再発，臓器再発，残遺食道再発，局所再発，腹膜再発に分類され，転移臓器としては肺（57％），肝（43％），骨（24％），副腎（13％），膵，胃，食道の順に多い。術

A

B

Fig.6 胸部CT（放射線治療終了後）：放射線治療前（Fig.2.）と比較して，気管・気管支内の隆起性病変は著明に縮小していた。

後臓器再発までの期間は１年未満のものが最も多く，その平均期間は5.2ヵ月である[4]。そのため，本症例においても，当初は食道癌の術後再発を考えた。気管支鏡検査で，気管・気管支内に表面平滑で光沢のあるポリープ状の隆起性病変を多数認め，生検を施行した後，直ちに入院し，左主気管支閉塞に対する放射線緊急照射と食道癌に対する化学療法を開始した。しかし，生検の病理組織検査の結果は小細胞癌であった。切除された食道癌の標本では小細胞癌の要素は指摘されておらず，食道癌からの転移性腫瘍とは考えにくかった。

中枢気道に病変が及び，病変部を直接観察できる場合，気管支鏡所見より良悪性の鑑別や組織型を推測する。一般的に肺扁平上皮癌は中枢気道に発症することが多く，気管支内腔に沿って表層浸潤する。気道内腔へ隆起・突出することもあり，閉塞をきたすことが多い。小細胞肺癌も気管支壁に沿って発育することが典型的であるが，扁平上皮癌より壁の深部への浸潤が主体となり，表層浸潤は示さない。診断した時点でリンパ節転移を伴っていることが多いため，腫大したリンパ節による圧排所見をみとめることも多い[5]。高木らは小細胞肺癌の気管支鏡所見として，浸潤を主体とするものが大多数であり，腫瘤を形成するものは少ないと報告している[6]。同様に小野らは小細胞肺癌の気管支鏡検査について417症例で検討を行い，50％以上の症例で浸潤をみとめ，ポリープ状腫瘤を呈するものは約10％と報告している[7]。ポリープ型を呈する場合，部位は区域支または亜区域支，表面は分葉状であることが多く，本症例のように表面平滑で光沢のある腫瘤を呈することはさらにまれであると考えられる。

小細胞癌の初回化学療法として，70歳以下，PS0～2の患者にはCDDP+CPT-11併用療法が，71～74歳でPS0～2の場合や，70歳以下でCPT-11の毒性が懸念される場合にはCDDP+ETP併用療法が推奨される[8]。食道癌の術後再発と考え施行していたCDDP＋5-FUは中止した。小細胞癌に対して早期に上記化学療法の導入を検討したが，汎血球減少や肺炎などの出現のために施行できなかった。

食道癌術後に，気管・気管支内に多発性ポリープ状隆起病変を呈する小細胞癌というまれな症例を経験した。術後に新たに出現した病変に対しては，原発性腫瘍との鑑別を積極的にすすめるべきであると考えた。

文　献

1）Ando, N., Iizuka, T., Ide, H., Ishida, K., *et al*.: Surgery plus chemotherapy compared with surgery alone for localized squamous cell carcinoma of the thoracic esophagus : a Japan Clinical Oncology Group Study-JCOG9204. J. Clin. Oncol., 21(24)：4592-4596, 2003

2）Ando, N., Kato, H., Igaki, H., Shinoda, M., *et al*.: A randomized trial comparing postoperative adjuvant chemotherapy with cisplatin and 5-fluorouracil versus preoperative chemotherapy for localized advanced squamous cell carcinoma of the thoracic esophagus (JCOG9907). Ann. Surg. Oncol., 19(1)：68-74, 2012

3）日本食道学会編：食道癌診療ガイドライン　2017年版　第４版，金原出版，東京，2017

4）磯野可一：食道がん再発の実態と対策．日消外会

誌，17：527-536,1984
5）小林寿光：肺癌の気管支鏡診断．肺癌,43(7)：807-810,2003
6）高木厳，唐沢和夫，国島和夫，陶山元一　他：肺小細胞癌の気管支鏡所見について．気管支学，4(1)：7-19,1982
7）小野良裕，池田茂人：肺小細胞癌の気管支鏡所見．J. JPn. Soc. CancerTher.,23：2663-2668,1988
8）日本肺癌学会編：EBM の手法による肺癌診療ガイドライン　2016年版，金原出版，東京,2016

A case of multiple polypoid lesions of small cell carcinoma in the trachea and bronchus after surgery of esophageal squamous cell carcinoma

Shiyori Kawata[1,4], Akane Abe[2], Toshifumi Tezuka[2], Mami Inayama[2], Seiji Yoshida[2], Takashi Haku[2], Daisuke Matsumoto[3], Yasushi Nakagawa[3], and Toshiyuki Hirose[3]

[1]*The Medical Education Center, Tokushima Prefectural Central Hospital, Tokushima, Japan*
[2]*Department of Respiratory medicine, Tokushima Prefectural Central Hospital, Tokushima, Japan*
[3]*Department of Respiratory surgery, Tokushima Prefectural Central Hospital, Tokushima, Japan*
[4]*The Post-graduate Education Center, Tokushima University Hospital, Tokushima, Japan*

SUMMARY

It is rare that small cell carcinoma has multiple polypoid lesions. There is few report of small cell carcinoma in trachea and bronchus. We experienced a case of multiple polypoid lesions of small cell carcinoma.

In January 201X, Woman in 60s had operation for esophageal squamous cell carcinoma. In July 201X, thoracic and abdominal CT for postoperative follow-up revealed many nodules in the trachea, the bronchus, the lungs, and the liver, and mediastinum lymphadenopathy. We examined bronchoscopy and there were multiple polypoid lesions in the trachea and bronchus. Left main bronchus were almost occluded by maximum lesion, and we performed biopsy. We suspected recurrence of esophageal squamous cell carcinoma, therefore quickly started chemotherapy (CDDP+5-FU) and radiation for the left main bronchus. However, the pathological diagnosis was small cell carcinoma, we stopped the chemotherapy for esophageal squamous cell carcinoma.

This case suggests we should examine to differentiate primary tumor or metastasis when we find a new lesion.

Key words : small cell carcinoma, polypoid lesion, trachea, esophageal squamous cell carcinoma