症例報告

繰り返す胆石性胆嚢炎に対して妊娠20週で腹腔鏡下胆嚢摘出術を施行した１例

辻本賀美[1)]，佐藤美紀[1)]，國見幸太郎[1)]，田上誉史[2)]，正宗克浩[2)]，吉田禎宏[2)]，和泉佳彦[1)]

[1)]阿南共栄病院産婦人科

[2)]同　外科

（平成30年10月23日受付）（平成30年12月３日受理）

妊娠中期に繰り返す心窩部痛で受診し，胆石症と診断され腹腔鏡下胆嚢摘出術を施行し安全に出産することができた１例を経験した。症例は26歳，女性。経妊１経産１。既往歴に特記事項はなし。妊娠15週から心窩部痛を訴えており，妊婦健診時にプロトンポンプ阻害剤が処方されていた。19週の時に再度心窩部痛を訴え受診し，内科救急外来での診察により血液検査で肝酵素・胆道系酵素の上昇を認め，腹部エコー検査で胆嚢結石を認めた。診察時は症状が軽快していたことから帰宅した。その後外来でMRCPを施行され胆嚢内胆石症と診断された。同症状を繰り返しているため手術適応ありと判断し，外科紹介され手術時期の調整が行われていた。１週間後再度強い心窩部痛訴え入院したため，妊娠20週で腹腔鏡下胆嚢摘出術を施行した。母・胎児ともに術後経過は順調で，第４病日に退院した。37週４日で自然分娩に至り，健児を出産した。

はじめに

妊娠は胆嚢結石生成のリスクファクターである。妊娠中の症候性胆石に対しては保存的療法あるいは手術療法が選択される。今回，妊娠中期に胆石性胆嚢炎を繰り返し，妊娠20週に腹腔鏡下胆嚢摘出術を施行し健児を得た症例を経験したので報告する。

症　例

患者：26歳，女性。経妊１経産１。

主訴：心窩部痛。

既往歴・家族歴：特記すべきことなし。

現病歴：妊娠15週から心窩部痛の訴えがあり，妊婦健診時にプロトンポンプ阻害剤を処方されていた。その後症状は軽快していたが，１ヵ月後再び心窩部痛を訴え，当院内科救急外来を受診した。

受診時所見（妊娠19週）：

身長152cm，体重44.5kg，BMI 19.3

体温36.7度

血圧114/74mmHg，脈拍82bpm・整，SpO2 99%（RA）

眼瞼結膜　貧血なし，眼球結膜　黄染なし

腹部　平坦，軟，筋性防御なし　Murphy徴候陽性

血液検査所見（Table１）：WBC 9750/μlと増加しており，肝酵素，胆道系酵素の上昇を認めた。CRPは0.02 mg/dlであった。

腹部超音波所見（Figure１）：胆嚢結石を多数認めた。胆嚢の緊満，壁肥厚は認めなかった。総胆管は５mmであり，拡張は認めなかった。肝内胆管拡張も認めなかった。

胎児超音波所見　推定児体重316g（＋0.2SD），児頭大横径45.4mm（－0.1SD），腹囲155mm（＋0.9SD），大腿骨長29.9mm（＋0.0SD），経腟エコーにて頸管短縮なし，頸管長44mm

受診後経過

腹部エコー検査にて胆石を認め胆石性胆嚢炎が疑われた。診察時は症状が軽快していたことから当日は帰宅した。

Table 1 ：血液検査所見

検血一般		生化学検査		免疫血清	
WBC	9750 /ul	TP	6.8 g/dl	CRP	0.02 mg/dl
Neu	85.8 %	Alb	3.9 g/dl		
Lym	10.6 %	GOT	108 IU/l	ウイルスマーカー	
Eo	0.0 %	GPT	60 IU/l	TP	(−)
Ba	0.0 %	LDH	181 IU/l	HBsAg	(−)
Mo	3.6 %	ALP	291 IU/l	HCVAb	(−)
RBC	421×10^4 /ul	γ-GTP	31 IU/l		
Hb	12.4 g/dl	T-bil	0.85 mg/dl		
Plt	17.5×10^4 /ul	BUN	5.9 mg/dl		
MCV	82.7 fl	Cre	0.30 mg/dl		
MCHC	35.6g /dl	Na	138 mEq/l		
MCH	29.5 pg	K	3.5 mEq/l		
		Cl	103 mEq/l		

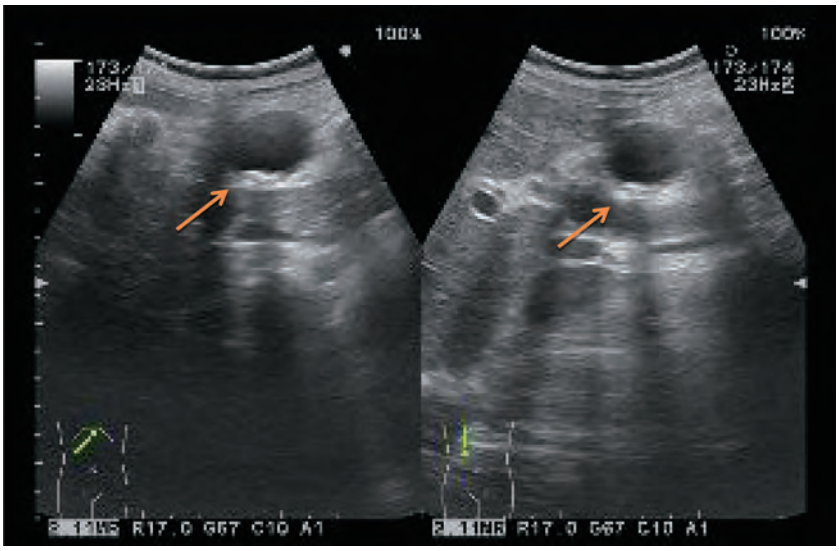

Figure 1 ：腹部超音波所見
胆嚢内に結石を多数認めた。胆嚢の緊満，壁肥厚は認めず，総胆管拡張・肝内胆管拡張も認めなかった。

その後の外来でMRI，MRCP（Magnetic Resonance cholangiopancreatography）が施行され，胆嚢内胆石症と診断した（Figure 2 ）。有症状のため手術適応ありと判断し，外科紹介され手術が検討されていた。外来にて経過観察を行いながら手術時期の調整が行われていたが，１週間後に再度強い心窩部痛を訴え入院となったため，妊娠20週で全身麻酔下に腹腔鏡下胆嚢摘出術を施行した。

手術所見

子宮底を臍高に認め，臍より３横指頭側にopen methodにて12mm のカメラポートを留置した。右側腹部に５mm，臍右方に５mm バルーン付きポートを挿入し（Figure 3 ），気腹圧は８mmHg で手術を行った。胆嚢の壁肥厚，癒着はなく，腹腔鏡下に手術を完遂できた。摘出標本では，胆嚢内にコレステロール結石を多数認めた（Figure 4 ）。

術後経過

術後経過は良好で術後３日目に退院した。その後，心窩部痛症状認めず妊娠37週４日に自然陣痛発来し，経腟分娩にて出産した。出生体重2832g，Apgar score １分値

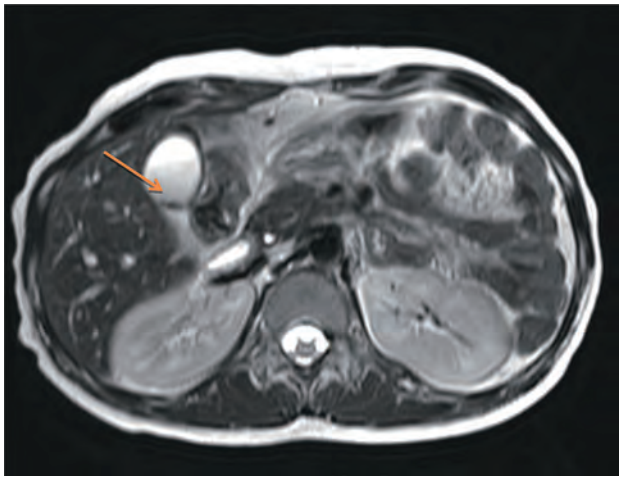

Figure 2 ：MRI 所見
胆嚢内に結石を多数認めた。

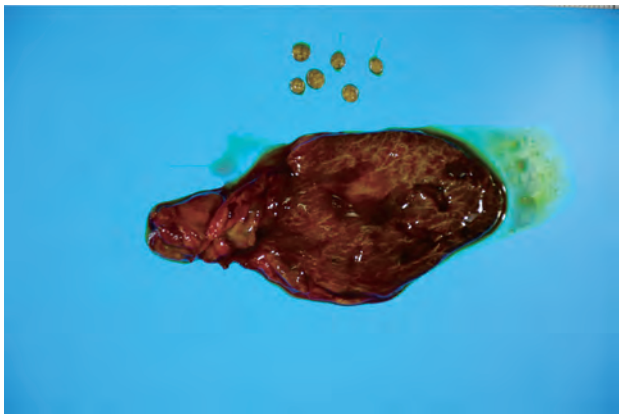

Figure 4 ：摘出標本
胆嚢内にコレステロール結石を多数認めた。

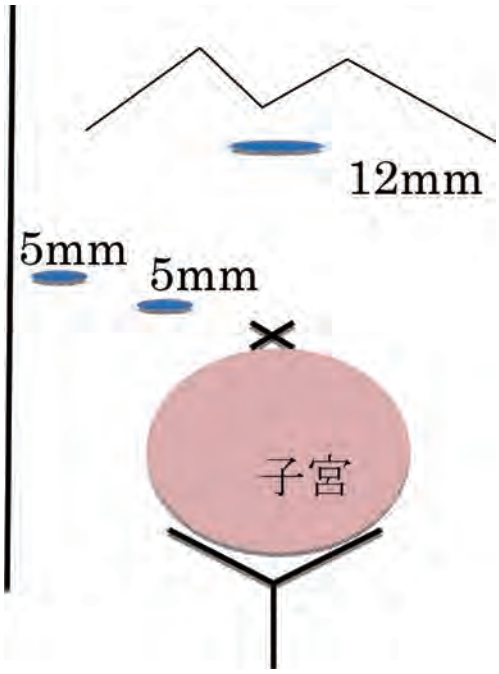

Figure 3 ：トロッカー配置
子宮底を臍高に認め，図のように臍より３横指頭側に12mm のカメラポート，右側腹部に５mm，臍右方に５mm バルーン付きポートを留置した。

８点（皮膚色が－２点），５分値10点であった。

考　　察

妊娠中はエストロゲンの作用によりコレステロールが過飽和状態となり，またプロゲステロンの作用により胆嚢平滑筋が弛緩するため，胆汁がうっ滞し胆石形成のリスクが上昇する[1)]。妊婦の約10％に胆石を認めるという報告もあり[2)]，妊娠中に胆嚢炎を発症するリスクは１万人に２-30人といわれる[3)]。胆石症で有症状である妊婦は36.7％に症状の再燃を認め，再入院する回数も多い場合は５回にのぼる[3)]。本症例においても，妊娠15週から心窩部痛を認め，19週の時に再度心窩部痛を訴え胆嚢結石と診断された。その後手術検討中に再度20週で胆石発作と思われる症状の再燃を認めたため入院となった。

画像検査としては腹部エコー検査と MRCP を施行した。妊婦の MRI はどの妊娠期においても安全に施行できるとされているが，器官形成期を避けることが一般的で，妊娠14週以降が望ましい[4)]。本症例においても，妊娠19週で MRCP を問題なく施行できた。

胆嚢結石の治療法として，胆石発作のみの場合には絶食，鎮痙薬，鎮痛薬で加療され，胆嚢炎を合併した場合は抗菌薬投与や経皮経肝胆嚢ドレナージも考慮される[5)]。妊婦の症例においては，特に抗菌薬・鎮痛薬などを含め使用できる薬剤に制限があり，保存的加療にも注意が必要であることが予想される。胆嚢結石症は日本消化器病学会胆石症診療ガイドラインより，有症状であれば腹腔鏡下胆嚢摘出術が第１選択となるが（Figure５）[6)]，妊娠中の胆嚢結石に対する治療の原則は保存的治療であるとされ，妊婦に対する腹腔鏡下胆嚢摘出術は，気腹の胎児への影響や子宮損傷，術野の展開に対する懸念から従来相対的禁忌とされていた[8,9)]。しかし，近年では安全に施行可能とみなされるようになっており症例報告も数多くされている[3,4)]。本例では，心窩部痛は絶食で改善

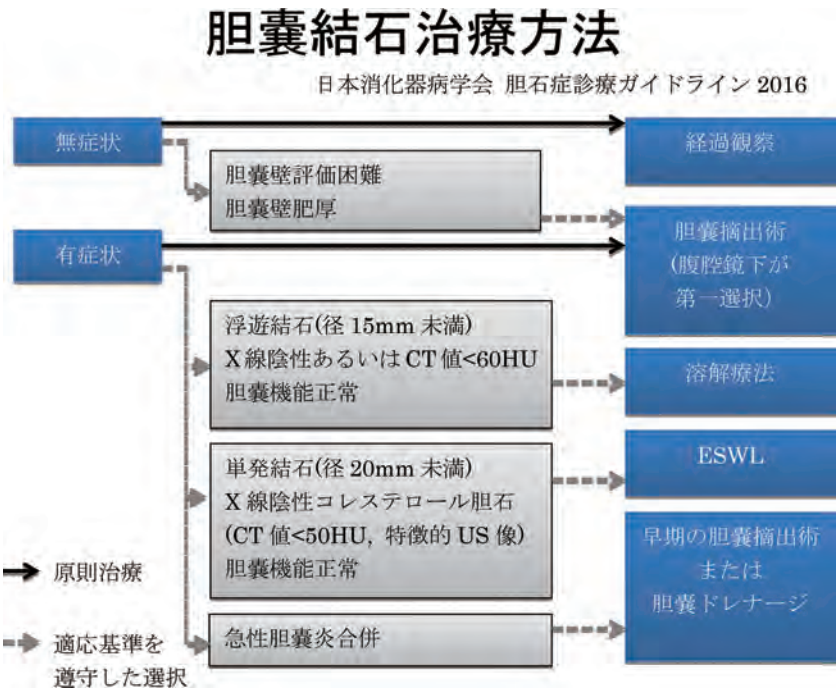

Figure 5：胆嚢結石治療フローチャート

を認め，胆嚢の壁肥厚・緊満を認めず炎症所見も軽度であったため，胆嚢炎には至っていないと考えられたが，症状の再燃を繰り返していたため手術適応ありと判断し，妊娠20週で待機的に腹腔鏡下胆嚢摘出術を施行した。妊婦における腹腔鏡下胆嚢摘出術のリスクとしては，気腹の胎児への影響や子宮損傷などが考えられている。本邦の報告では 8 mmHg の気腹圧での施行例が多く，手術は安全に施行できており，術野は良好であったと報告されていることから，本例も気腹圧 8 mmHg で手術を施行し問題なく終了できた。子宮損傷のリスクに関しては第 1 トロッカーを open 法で留置することが推奨されており，本例においても子宮底を臍高に確認し，臍より 3 横指頭側に open 法で挿入した（Figure 3）。

手術時期については，妊娠中期での手術が望ましいと考えられ，中期に手術を施行した症例報告例が多い[3,4]。妊娠初期は胎児の器官形成期もあり，麻酔薬や他薬剤による影響が危惧される一方で，妊娠後期は胎児の成長に伴い子宮が大きくなり術野の確保が困難になるためと考えられている。妊娠初期の手術では流産の危険性，妊娠後期の手術では早産の危険性が高くなるという報告もある[3]。本症例は妊娠中期での発症であったため手術の選択に至った。

妊婦における腹腔鏡下胆嚢摘出術の胎児に対する影響としては，手術と因果関係のある胎児死亡，母体死亡の報告は認められなかった[3,7]。また，胆嚢炎における保存的治療群と手術群で早産率（3.5% vs 6.0%，P=0.33）と死産率（2.2% vs 1.2%，P=0.57）において，有意差は認められなかったとする報告があり[7]，妊婦の胆石症は再発リスクが高いことからも手術による治療は有用であると考えられた。

以上より，妊娠中に発症した胆石性胆嚢炎は手術時期，気腹圧，トロッカーの挿入方法，位置などに注意し妊娠子宮に留意しながら腹腔鏡手術を行い，安全に出産につなげることが可能であると考えられた。

結　語

妊娠中の胆石性胆嚢炎は保存療法では再燃することが多い。腹腔鏡手術を行うことによって胎児と妊婦に対するリスクを減らし安全に出産することが可能である。

文　献

1）Ko, C.W.: Risk factors for gallstone-related hospitalization during pregnancy and the postpartum. Am. J. Gastroenterol., Oct；101：2263-8, 2006

２）Ko, C.W., Beresford, S.A., Schulte, S.J., Matsumoto, A.M., Lee, S.P.: Incidence, natural history, and risk factors for biliary sludge and stones during pregnancy. Hepatology, Feb；41：359-65, 2005
３）友野絢子，岡崎太郎，松本逸平，味木徹夫，具英成：妊娠20週妊婦の胆石胆嚢炎に対して腹腔鏡下胆嚢摘出術を施行した１例．日本腹部救急医学会雑誌, 30(6)：835-838, 2010
４）山元文晴，門野潤，中薗俊博，基俊介，北薗巌，井上真岐，井本浩：妊娠第18週に行った腹腔鏡下胆嚢摘出術の工夫と本邦の現状について．日本消化器外科学会雑誌, 49(6)：510-51, 2016
５）佐々木秀雄，跡見裕：妊婦の胆嚢結石．肝胆膵, 45：209-214, 2002
６）胆石症診療ガイドライン．日本消化器病学会，南江堂，東京，2009, pp. 1-143
７）Date, R.S., Kaushal, M., Ramesh, A.: A review of the management of gallstone disease and its complications in pregnancy. Am. J. Surg., 196：599-608, 2008
８）Hunter, J.G., Swanstrom, L., Thornburg, K. : Carbon dioxide pneumoperitoneum induces fetal acidosis in a pregnantewe model. Surg. Endosc., 9：272-279, 1995
９）Gadacz, T.R., Talamini, M.A.: Traditional versus laparoscopic cholecystectomy. Am. J. Surg., Mar 161(3)：336-8, 1991

A case of laparoscopic cholecystectomy for a woman with a symptomatic cholecystitis in the 20th week of pregnancy

Yoshimi Tsujimoto[1], Miki Sato[1], Koutarou Kunimi[1], Yoshifumi Tagami[2], Katsuhiro Masamune[2], Sadahiro Yoshida[2], and Yoshihiko Izumi[1]

[1] *Department of Obstetrics and Gynecology, Anan Kyoei Hospital, Tokushima, Japan*
[2] *Department of Surgery, Anan Kyoei Hospital, Tokushima, Japan*

SUMMARY

We report a case of laparoscopic cholecystectomy for a woman with symptomatic cholecystitis in the 20th week of pregnancy. A 26 year old pregnant woman visited our hospital with sudden abdominal pain on the 15th week of pregnancy. She received a proton pomp inhibitor for suspecting acute gastritis. She visited our hospital again with the same complaint on the 19th week of pregnancy. With a diagnosis of symptomatic cholecystitis, she was referred to the department of Gastroenterology at our hospital.

Her symptoms recovered following fasting and resting once. However, laparoscopic cholecystectomy was performed because of the recurrence of symptoms at the 20th week of pregnancy. The postoperative courses of both mother and fetus were well. She was discharged on the 4th postoperative day. She delivered a bouncing baby on the 37th week 4 day at natural childbirth.

Key words : laparoscopic cholecystectomy, pregnancy